This is a digital copy of a book that was preserved for generations on library shelves before it was carefully scanned by Google as part of a project to make the world's books discoverable online.

It has survived long enough for the copyright to expire and the book to enter the public domain. A public domain book is one that was never subject to copyright or whose legal copyright term has expired. Whether a book is in the public domain may vary country to country. Public domain books are our gateways to the past, representing a wealth of history, culture and knowledge that's often difficult to discover.

Marks, notations and other marginalia present in the original volume will appear in this file - a reminder of this book's long journey from the publisher to a library and finally to you.

Usage guidelines

Google is proud to partner with libraries to digitize public domain materials and make them widely accessible. Public domain books belong to the public and we are merely their custodians. Nevertheless, this work is expensive, so in order to keep providing this resource, we have taken steps to prevent abuse by commercial parties, including placing technical restrictions on automated querying.

We also ask that you:

+ *Make non-commercial use of the files* We designed Google Book Search for use by individuals, and we request that you use these files for personal, non-commercial purposes.

+ *Refrain from automated querying* Do not send automated queries of any sort to Google's system: If you are conducting research on machine translation, optical character recognition or other areas where access to a large amount of text is helpful, please contact us. We encourage the use of public domain materials for these purposes and may be able to help.

+ *Maintain attribution* The Google "watermark" you see on each file is essential for informing people about this project and helping them find additional materials through Google Book Search. Please do not remove it.

+ *Keep it legal* Whatever your use, remember that you are responsible for ensuring that what you are doing is legal. Do not assume that just because we believe a book is in the public domain for users in the United States, that the work is also in the public domain for users in other countries. Whether a book is still in copyright varies from country to country, and we can't offer guidance on whether any specific use of any specific book is allowed. Please do not assume that a book's appearance in Google Book Search means it can be used in any manner anywhere in the world. Copyright infringement liability can be quite severe.

About Google Book Search

Google's mission is to organize the world's information and to make it universally accessible and useful. Google Book Search helps readers discover the world's books while helping authors and publishers reach new audiences. You can search through the full text of this book on the web at `http://books.google.com/`

UNIVERSITY OF CALIFORNIA
MEDICAL CENTER LIBRARY
SAN FRANCISCO



University of California
LIBRARY
Medical Department
2724

DEUTSCHE ZEITSCHRIFT
FÜR
CHIRURGIE.

HERAUSGEGEBEN

VON

PROF. ALBERT IN WIEN, PROF. v. BERGMANN IN BERLIN, PROF. PAUL BRUNS IN TÜBINGEN, PROF. F. BUSCH IN BERLIN, PROF. DOUTRELEPONT IN BONN, PROF. v. EISELSBERG IN KÖNIGSBERG, DR. G. FISCHER IN HANNOVER, PROF. GUSSENBAUER IN WIEN, PROF. HEINEKE IN ERLANGEN, PROF. HELFERICH IN GREIFSWALD, PROF. KOCHER IN BERN, PROF. KÖNIG IN BERLIN, PROF. KRÖNLEIN IN ZÜRICH, PROF. KÜSTER IN MARBURG, DR. C. LAUENSTEIN IN HAMBURG, PROF. MADELUNG IN STRASSBURG I. E., DR. NEUDÖRFER IN WIEN, PROF. RIEDEL IN JENA, PROF. E. ROSE IN BERLIN, PROF. RYDYGIER IN KRAKAU, PROF. SCHEDE IN BONN, PROF. SCHÖNBORN IN WÜRZBURG, PROF. A. SOCIN IN BASEL, PROF. SONNENBURG IN BERLIN, PROF. TRENDELENBURG IN LEIPZIG.

REDIGIRT

VON

PROF. DR. E. ROSE IN BERLIN UND PROF. DR. H. HELFERICH IN GREIFSWALD.

Dreiundvierzigster Band.

Mit 38 Abbildungen im Text.

LEIPZIG,
VERLAG VON F. C. W. VOGEL.
1896.

OF CALIF.
CAL SCHOOL

Inhalt des dreiundvierzigsten Bandes.

Erstes und Zweites (Doppel-) Heft
ausgegeben am 16. April 1896.

Seite

I. Die Struma intrathoracica. Bearbeitet von Dr. F. Wuhrmann in Zürich. (Mit 5 Abbildungen im Text) 1

II. Arbeiten der chirurgischen Universitätsklinik Dorpat.
Darmchirurgie bei ungewöhnlichen Lagen und Gestaltungen des Darmes. Von R. Budberg-Boeninghausen und Wilh. Koch 118

III. Aus der chirurgischen Klinik zu Göttingen.
Ein Beitrag zur Lehre über die multiplen Exostosen. Von Dr. W. Reich, Assistenzarzt der Klinik 128

IV. Aus der chirurgischen Klinik des Hofrathes Prof. Dr. Albert.
Ueber einige Extremitätenmissbildungen. Von Dr. Hlawacek, Operateur an obiger Klinik. (Mit 3 Abbildungen im Text) . . 140

V. Zur operativen Behandlung der männlichen Hypospadie I. Grades. Von Dr. Kronacher in München. (Mit 4 Abbildungen im Text) 161

VI. Kleinere Mittheilungen.

1. Arbeiten der chirurgischen Universitätsklinik Dorpat.
Vorschlag die Patella nach der Gritti'schen Amputation in richtiger Lage zu erhalten. Von Dr. Edgar Bohl, Assistenten der Klinik 172

2. Aus der chirurgischen Klinik zu Greifswald (Prof. Helferich).
Klinische und experimentelle Studien zur Frage der Torsion des Hodens. Ein Fall von Torsion des carcinomatös degenerirten Hodens und Nebenhodens von Dr. Enderlen, Assistent der Klinik und Privatdocent 177

3. Ueber einen operativ behandelten Fall von Knochencyste des Oberschenkels. Von Dr. Hans Kehr in Halberstadt . . . 186

4. Beiträge zur Casuistik seltener Knochenverletzungen. Von Ferdinand Bähr in Hannover 191

2824

VII. Besprechungen und Anzeigen. Seite

1. Les Médecins grecs à Rome per Maurice Albert (Dr. Hirschfeld) 198
2. Dr. H. Chiari, Pathologisch-anatomische Sectionstechnik (Dr. Pflanz) 199

Anzeigen literarischer Neuigkeiten 200

Drittes Heft

ausgegeben am 21. Mai 1896.

VIII. Aus der chirurgischen Klinik zu Greifswald.
Ueber Darmlähmung nach Darmeinklemmung. Von Prof. Dr. Heidenhain, Secundärarzt der Klinik 201

IX. Aus der chirurgischen Universitätsklinik zu Königsberg i. Pr.
Beitrag zur Casuistik der eingeklemmten Brüche. Von Dr. Borchard, Secundärarzt 216

X. Zur chirurgischen Behandlung der Blasentuberculose. Von Dr. med. W. Greiffenhagen, dirig. Arzt der chirurg. Abth. am Diaconissenhaus in Reval 281

XI. Aus dem chirurgischen Krankenhause am Urban zu Berlin, Abtheilung von Herrn Director Körte.
Die Ergebnisse bacteriologischer Bruchwasseruntersuchungen. Von Dr. Adolf Brentano, Oberarzt 288

XII. Kleinere Mittheilungen.

1. Arbeiten der chirurgischen Universitätsklinik Dorpat.
Innere Einklemmung durch Meckel's Divertikel. Von Dr. W. Mintz, Assistenten der Klinik. (Mit 4 Abbildungen im Text) 301
2. Biegungsbruch über rechtem Parietale. Hirnabscess. Hemianopsie. Bemerkungen über das Wesen des Hirnvorfalls. Von Dr. M. v. Regulski, Assistenten der Klinik. (Mit 6 Abbildungen im Text) 309
3. Aus der chirurgischen Klinik zu Greifswald (Prof. Helferich).
Ein Beitrag zur Ureterchirurgie. Von Dr. Enderlen, Assistenzarzt und Privatdocent 323

Viertes und Fünftes (Doppel-) Heft

ausgegeben am 9. Juli 1896.

XIII. Aus der chirurgischen Klinik zu Greifswald (Prof. Helferich).
Ein Beitrag zur Lehre von den Fracturen der Lendenwirbelsäule, mit besonderer Berücksichtigung der operativen Behandlung. Von Dr. Enderlen, Assistenzarzt und Privatdocent. (Mit 5 Abbildungen im Text) 329

Seite

XIV. Bericht über die chirurgische Klinik in Strassburg i. E. vom 20. Febr. bis 1. October 1894. (Die Krankenbewegung, Operationen und Bemerkungen über die Wundbehandlung daselbst; die Narkose und ihre Zufälle; nebst Mittheilung einiger wichtiger Fälle.) Von Prof. Dr. Fritz Fischer in Strassburg i. E. 412

XV. Aus der Strassburger chirurgischen Klinik (Prof. Madelung). Zur Statistik der totalen Entfernung des Schulterblattes. Von Wilhelm Schultz in Strassburg i. E. 443

XVI. Ueber die Behandlung der Kinderlähmung mit Functionstheilung und Functionsübertragung der Muskeln. Von Dr. T. Drobnik . . 473

XVII. Aus der chirurgischen Klinik der Universität Göttingen (Prof. König). Beitrag zur Casuistik der melanotischen Geschwülste. Von Dr. A. A. Ebermann, St. Petersburg 498

XVIII. Kleinere Mittheilungen.

1. Ueber den angeborenen Defect der Oberschenkeldiaphyse. Von Dr. F. Lange. (Mit 2 Abbildungen) 528
2. Arbeiten der chirurgischen Universitätsklinik Dorpat. Einklemmung und Verdrängung eines wahrscheinlich inneren Leistenbruches hinter seine Bruchpforte. Von Dr. A. Martynow, Assistenten der Klinik 531

Sechstes Heft

ausgegeben am 7. August 1896.

XIX. Arbeiten der chirurgischen Universitätsklinik Dorpat. In Sachen der Schädelbrüche. Von Dr. Edgar Bohl, Assistenten der Klinik. (Mit 3 Abbildungen im Text) 537

XX. Aus der Königlichen chirurgischen Klinik der Universität Leipzig. Tuberculin und Aktinomykose. Ein Beitrag zur Kenntniss ihrer Beziehungen zu einander. Von Stabsarzt Dr. P. Leopold Friedrich, Privatdocent für Chirurgie 579

XXI. Zur hohen Castration nach v. Büngner. Von Oberarzt Dr. C. Lauenstein, Hamburg 588

XXII. Beitrag zur Lehre von den traumatischen Epithelcysten. Von Dr. E. Martin in Köln. (Mit 1 Abbildung im Text) 597

XXIII. Kleinere Mittheilungen.

1. Ueber symptomatische Achillodynie. Von Dr. Wiesinger, Oberarzt der chirurgischen Abtheilung des Allgemeinen Krankenhauses Hamburg-St. Georg 603
2. Aus der chirurgischen Klinik in Greifswald (Prof. Helferich). Ueber einen Fall von Osteom der oberen Tibiaepiphyse mit Betheiligung des Kniegelenkes. Von Dr. Trapp, Assistenzarzt 2. Kl. im Füsilierregimente v. Gersdorff (hessischen) Nr. 80, commandirt zur Klinik. (Mit 2 Abbildungen im Text) . . . 608

Seite

3. Aus der chirurgischen Klinik zu Greifswald (Prof. Helferich). Ein Fall von Abriss der Quadricepssehne an der Patella. Operative Behandlung. Gutes functionelles Resultat. Von Dr. Wunsch, Assistenzarzt. (Mit 3 Abbildungen im Text) 613

XXIV. Besprechung und Anzeigen.

Kocher, Zur Lehre von den Schusswunden durch Kleinkalibergeschosse (Dr. Enderlen) 620

Anzeigen literarischer Neuigkeiten (Helferich) . . . 624

I.

Die Struma intrathoracica.

Bearbeitet
von
Dr. F. Wuhrmann in Zürich.

(Mit 5 Abbildungen im Text.)

Einleitung.

Von Herrn Privatdocent Dr. Kaufmann, dem ich für seine thatkräftige Unterstützung und das Interesse, womit er vorliegende Arbeit förderte, an dieser Stelle meinen herzlichsten Dank ausspreche, wurde ich veranlasst, die Struma intrathoracica monographisch zu bearbeiten. Er stellte mir 4 Beobachtungen aus seiner Praxis mit ausführlichen Krankengeschichten zur Verfügung.

Bei der Durchsicht der Literatur ergab sich sofort, dass ausser der Dissertation von Malard[1])*), welche die klinischen Verhältnisse der retrosternalen Strumen an der Hand ausschliesslich französischer Publicationen behandelt, hauptsächlich casuistische Mittheilungen über die in Rede stehende Strumaform bis jetzt erschienen sind. Ich habe die letzteren, soweit sie mir erhältlich waren, gesammelt und eine Gesammtcasuistik von 90 Fällen zusammenstellen können.

Letztere bildet den ersten casuistischen Theil meiner Arbeit. Um denselben übersichtlich zu gestalten, trennte ich zunächst die gutartigen Strumen von den bösartigen und unterschied sodann bei diesen beiden Abtheilungen nach der Art der Beziehung zu normal gelegenen Schilddrüsen- oder Strumaabschnitten die Fälle nach ihrem Zusammenhang: I. Mit dem Isthmus, II. mit dem linken, III. mit dem rechten, IV. mit beiden Lappen der Glandula thyroidea. Diejenigen Fälle, bei welchen genaue Angaben hierüber nicht zu finden waren, sind in einem Anhang zusammengestellt.

Der zweite Theil meiner Arbeit enthält die pathologisch-anatomische und klinische Schilderung der Struma intrathoracica an der

*) Die Literatur findet sich am Schlusse übersichtlich zusammengestellt.

Hand der mir aus der Literatur und sonst zur Verfügung gestandenen Beobachtungen.

ERSTER THEIL.

Casuistik der Struma intrathoracica.

A. Gutartige Formen.

I. Zusammenhang mit dem Isthmus.

Fall 1. Mitgetheilt von Werner.[2]) Patient ist 23 Jahre alt, schlecht gebaut, mit kurzem dickem Hals, rhachitischer Hühnerbrust. Pat. litt seit seinem ersten Lebensjahre an Scropheln, welche sein Wachsthum verkümmerten und anhaltende Engbrüstigkeit mit periodischen Erstickungsanfällen als Folge hinterliessen. Beim Beginn der Behandlung bestand Husten, Engesein, Stechen auf der Brust, Uebelkeit, bitterer Geschmack, Erscheinungen, welche als biliöse Pneumonie bezeichnet werden und rasch vorübergingen. Aber schmerzloser Husten, Schwerathmigkeit und beständiger Hang zum Schlafen blieben zurück. Bald darauf erfolgte der Tod.

Sectionsergebniss: Am unteren Theile des Halses, zur Hälfte unter dem Schlüsselbein und dem Brustbein liegend, fand sich eine Strumageschwulst. Sie hatte die Grösse einer Orange, bedeckte die Trachea von der seitlichen Anheftung der Schilddrüse an bis hinab zur Theilung der Trachea. Mit der Glandula thyreoidea stand sie in gar keiner Verbindung; die Glandulae thyreoideae waren klein, die eine nur als Rudiment vorhanden, und nahmen den oberen Theil der Geschwulst in ihre Mitte. Die Anheftung der Geschwulst war an diesem Theil am stärksten, zum Theil sehnig, nach unten fast frei, nur mit lockerem Zellgewebe verbunden. Die Ringe der Trachea sind von der Geschwulst ganz plattgedrückt. Der Balg der Geschwulst selbst ist dickhäutig, wie gefilzt, an der inneren Fläche carcinomartig zerfressen. Der Balg ist etwa 8‴ dick, vollständig geschlossen. Zeigt keine Spur einer jetzigen oder früher vorhanden gewesenen Oeffnung und enthält eine rothbraune dickflüssige Masse. Der Larynx ist sehr klein, die Trachea kurz und, wie oben bemerkt, durch die Geschwulst plattgedrückt. In der Brust ausser der Missbildung des Brustbeines nichts Abnormes.

Fall 2. Mitgetheilt von Gaucher.[3]) Ein 28jähr. Mann kam am 1. Mai 1842 ins Hôtel-Dieu mit vollkommenem Verlust des Bewusstseins und sehr beengtem Athmen. Schon seit einiger Zeit hatte er eine habituelle Dyspnoe, welche nach der Mahlzeit jedes Mal zunahm. Auch hatte er Schmerzen in der Gegend der Ohren. Man leitete die äusserste Athemnoth vom Gehirn ab und setzte 15 Blutegel hinter die Ohren. Am anderen Tage findet man den Kranken im Zustande vollkommener Asphyxie, nachdem die suffocatorischen Erscheinungen zugenommen haben; er stirbt noch im Laufe des Morgens.

Section: Gesicht cyanotisch, alle inneren Organe hyperämisch, das in den Venen enthaltene Blut überall flüssig. Unter der Incisura sterni findet man eine Geschwulst, welche den unteren Theil der Trachea comprimirt und die unmittelbare Fortsetzung der Schilddrüse ist. Diese letz-

tere von sehr grossem Umfange, ist in 3 Lappen getheilt, von denen der mittlere vom Zungenbein bis zum unteren Theil der Trachea herabsteigt, eine gekrümmte Form hat und gewissermaassen den Abdruck der oberen Trachealfläche darbietet. Die vordere Fläche dieses Lappens zeigt Furchen, in denen umfangreiche Venen liegen. Der linke sehr grosse Seitenlappen reicht nach oben bis zum äusseren Gehörgang, daher die Schmerzen, welche der Kranke im Ohre verspürt hatte. Der andere ebenfalls sehr umfangreiche Hauptlappen ist breiter und weniger lang und dringt ebenfalls in die Brusthöhle. Auch auf seiner Oberfläche zeigen sich sehr dicke Venen. Die oberen und unteren Schilddrüsenarterien sind umfangreicher als im normalen Zustande. Die Larynxnerven zeigen durchaus keine Veränderung. Die Muskeln der vorderen und seitlichen Halsgegend, welche die Geschwulst bedecken, sind sehr verdünnt und nach der Seite hin ausgedehnt. Die Trachea scheint in ihrem Kaliber keine sehr bedeutende Verengerung darzubieten. Die verschiedenen Theile der Schilddrüse zeigen theils hypertrophisches Gewebe, theils kleinere und grössere Cysten mit gallertiger oder blutiger Flüssigkeit gefüllt.

Fall 3. Mitgetheilt von Bristow.[4]) A. K., unverheirathete Dame, 46 Jahre alt, scheint sich ununterbrochen einer guten Gesundheit bis ganz kürzlich erfreut zu haben. Niemals hielt sie sich in einer Kropfgegend auf. Sie gab an, dass sie während der letzten 8 Jahre, bei 4—5 Gelegenheiten eine Schwellung in der Gegend der Schilddrüse bemerkt hatte, die ohne deutliche Ursache auftrat, weder Schmerzen noch Beschwerden während ihrer Anwesenheit verursachte und nach verschiedener Zeitdauer wieder schwand, ebenso unerklärbar wie sie gekommen. Weder sie, noch eine ihrer Freundinnen indessen hatte irgend welche bleibende Abnormität in der Form ihres Halses bemerkt. Ihre gegenwärtige Krankheit scheint 6 Wochen vor der Aufnahme mit Durst, Einbusse des Appetites und der Kräfte begonnen zu haben, wozu sich noch vor etwa 3 Wochen Diarrhoe und Brechen während weniger Tage gesellte. 2 Tage bevor sie ins Hospital aufgenommen wurde, beklagte sich Pat. über die Dicke ihres Halses und eine geringe Schwierigkeit beim Athmen, zwei Symptome, die seitdem nicht mehr schwanden. Indessen beklagte sie sich zur Zeit ihrer Aufnahme ganz und gar nicht über ihren Hals, sondern über Fieber, uud in der That wurden damals keine anderen Krankheitssymptome gefunden, als belegte Zunge, eine Temperatur von 102,4° und 136 Puls.

Am 20. September 1871, also folgenden Tages nach ihrer Aufnahme, wurde Bristow zur Pat. gerufen, weil ein plötzlicher Erstickungsanfall aufgetreten war. Ihre Lippen waren blau, ihr Gesicht todtenbleich, ihre Haut feucht, die Augen halb geschlossen, der Athem langsam und röchelnd, der Puls ausserordentlich schwach, bisweilen unregelmässig und wenigstens 130 in der Minute. Sie schien besinnungslos, jedoch wenn laut zu ihr gesprochen wurde, machte sie unverkennbar schwache Bewegungen mit den Lippen. Wie sie dalag, der Kopf etwas zurückgeworfen, war die Anwesenheit einer Schwellung in der vorderen unteren Halspartie in die Augen springend. Sie hatte die gewöhnliche Lage der Schilddrüse (thyreoid-body) inne, bot aber einige besondere Gestaltungen. Sie war nicht sehr breit — sicherlich im Ganzen nicht breiter als ein

Halbpenny-Brödchen; sie war nicht ganz symmetrisch, zeigte jedoch auch nicht die beiden Lappen, welche die Glandula thyreoidea bilden. Ihre lateralen Grenzen waren schwer zu bestimmen, speciell unten; der untere Rand, abgerundet, hing über und verbarg in geringer Ausdehnung den oberen Rand des Sternum und das Sternalende der Clavicula.

Eine kurze sorgfältige Prüfung des Tumors überzeugte uns, dass seine vordere und am meisten vorspringende Partie, welche sich nach unten hinter das Manubrium sterni fortsetzte, Flüssigkeit enthielt, und wir entschlossen uns daher, dieselbe vor Allem zu punctiren. Unverzüglich trat Erleichterung der Pat. ein, nachdem ungefähr 2—3 Unzen einer undurchsichtigen, rothbraunen, schwach eiweisshaltigen Flüssigkeit rasch durch die Canüle abgeflossen waren. Das Athmen wurde wieder natürlich, die livide Farbe verschwand, der Puls wurde langsamer, ihre Augen öffneten sich und nach 1—2 Minuten schien sie vollkommen hergestellt zu sein.

Eine nun angestellte noch sorgfältigere Untersuchung zeigte, dass der Tumor nur in geringem Grade an Grösse abgenommen zu haben schien, wobei diese Abnahme den mittleren und unteren Theil desselben einnahm, so dass nur der obere Rand des Sternum wahrnehmbar wurde. Nirgends war deutliche Fluctuation in der zurückgebliebenen Masse zu fühlen. Jederseits in dem Winkel zwischen Clavicula und dem Sternocleidomast. war eine etwas teigige Schwellung, die beim ersten Anblick aussah, als ob sie ein Theil des Tumors wäre, die aber deutlich von Reihen von gewundenen und dilatirten Venen gebildet war.

Ungefähr 10 Tage nach der Operation wurde die Pat. wieder von denselben Krankheitserscheinungen heimgesucht, wegen deren sie um Aufnahme in das Spital nachgesucht hatte — sie war fiebernd, schlief schlecht, hatte schnellen Puls, belegte Zunge, geringen Appetit und gelegentlich Diarrhoe. Aber ausser der Thatsache, dass die Wunde noch floss und dass ihre Ränder sich entzündeten, zeigten sich keine bemerkenswerthen Symptome von Seiten des Tumors. Am 18. October beklagte sich Pat. über eine geringe Empfindlichkeit auf der linken Seite des Tumors. Diese wuchs und im Laufe weniger Tage wurde der untere und linke Theil mehr prominent als er gewesen, deutlich congestionirt und bot dunkle Fluctuation. Ich hielt es nicht für unwahrscheinlich, dass eine Eiterung im Entstehen begriffen sei; jedenfalls war sicher, dass der Tumor sich vergrösserte unter Entzündungserscheinungen. Dazu gesellten sich vom 25. bis 28. October geringe Schlingbeschwerden; zu gleicher Zeit vergrösserten sich auch die schon genannten Venenmassen zu beiden Seiten. Indessen liessen die Zeichen der Entzündung bald nach, der prominirende und undeutlich fluctuirende Theil wurde kleiner und einigermaassen hart. Alle bedrohlichen Symptome schwanden, und am 5. November waren alle Zeichen dieses letzten Anfalles verschwunden. Es ist der Mühe werth hinzuzufügen, dass während dieser ganzen Zeit kein Rückfall der allgemeinen febrilen Symptome auftrat, an denen die Pat. in früheren Stadien der Krankheit litt. Pat. verblieb in guter Gesundheit und verliess das Spital am 20. November, indem der Tumor zu dieser Zeit keine empfindliche oder fluctuirende Stelle aufwies, keinen nachtheiligen Druck auf irgend einen Theil ausübte, ausser auf einige

der oben genannten Venen. Zudem prominirte er in der Mittellinie weniger, hing weniger stark herab und besass beinahe dieselbe Form und Ausdehnung, wie bei der Aufnahme der Patientin.

Fall 4. IV. mitgetheilte Beobachtung von Malard[1]) (Raymond[5])). Ziemlich grosser Kropf, dessen Mittellappen tief hinter dem Sternum herabsank. Von Zeit zu Zeit traten heftige Erstickungsanfälle auf. Plötzlich, eines Nachmittags, geräth der Kranke ohne bekannte Ursache in asphyktischen Zustand; nach einer viertel Stunde war der Mann todt. Während des Erstickungsanfalles blieb die Glandula thyreoidea an ihrem Platz. Während des Lebens hatte der Mann deutlichen Stridor (cornage) gezeigt, den man nur auf eine Compression der Trachea durch den Tumor beziehen konnte.

Fall 5. V. mitgetheilte Beobachtung von Malard.[1]) Mann, 28 Jahre alt, wurde ins Hôtel-Dieu gebracht. Keine weiteren Angaben über den Pat. Habituelle Dyspnoe, einige Erstickungsanfälle und Athembeschwerden, die nach der jeweiligen Nahrungsaufnahme stärker wurden. Man glaubt es mit einer Gehirnaffection zu thun zu haben. Am Tage nach der Aufnahme Tod durch Asphyxie.

Section zeigt die 3 Lappen der Glandula thyreoidea hypertrophirt. Der mittlere Lappen, der die Erstickung durch Compression bewirkt hat, erstreckt sich vom Zungenbein bis hinter das Sternum; die Trachea ist beträchtlich verengert.

Fall 6. Mitgetheilt von Bonnet[6]), VIII. Beobachtung von Malard[1]). Ein junges Mädchen von 14—15 Jahren wurde mir gebracht; seine Athmung war so behindert, dass die Asphyxie jeden Augenblick drohte. Die Lippen, das Gesicht waren blau. Die Augen starr und glotzig, injicirt, die Brust keuchend. Der Arzt, der die Pat. herbrachte, machte mich darauf aufmerksam, dass die Beklemmung von einem Tumor abhänge, der vor der Trachea liege, und dass diese Beklemmung sofort aufhöre, wenn man den Tumor, der die Grösse eines Hühnereies nicht überschritt, mit dem Finger emporhebe und festhalte. Die Richtigkeit dieser Beobachtung bestätigte ich zu mehreren Malen und auf diese Thatsache fussend sagte ich mir, der Tumor keile sich zwischen Sternum und Trachea ein.

Man hatte es hier also offenbar mit einem retrosternalen Kropfe zu thun; die Pat. wurde geheilt, indem man den Tumor durch einen dem Finger ähnlich wirkenden Apparat gehoben hielt und ihn durch Jodeinreibungen zum Verschwinden brachte.

Fall 7. Mitgetheilt von Bonnet[6]), IX. Beobachtung von Malard.[1]) Ein Knabe C. D., 13 Jahre alt, der an äusserster Beklemmung litt, complicirt mit drohender Erstickung bei jeder Inspiration, wurde Bonnet im Januar 1850 vorgestellt. Diese Symptome datirten seit 1 1/2 Jahren; in den letzten Monaten hatten sie eine wechselnde Intensität erreicht — das langsamste Gehen, namentlich beim Steigen, rief die ausgedehntesten und penibelsten Inspirationsanstrengungen hervor. Die Nächte waren unruhig und der Schlaf von Erstickungsanfällen unterbrochen. Das Geräusch, das jede Inspiration begleitete, war ähn-

lich demjenigen, das die mit Keuchen (cornage) behafteten Pferde zeigen, und liess an eine Compression der Trachea als Ursache der Anfälle denken. Die Beobachtung rechtfertigte diese Vermuthung. Ein rundlicher, schmerzloser, hühnereigrosser Tumor fand sich an der vorderen unteren Seite des Halses, bei gewissen Bewegungen sprang er mehr vor, bei anderen wieder schien er zu verschwinden. Infolge vorhergegangener Beobachtungen vermuthete Bonnet, dass der Kropf hinter das Sternum gleite und dabei dann die Trachea comprimire. Er hob den Tumor, der gut beweglich war, und suchte ihn mit dem unter den Tumor gebrachten Finger über dem Sternum zu halten. Während der wenigen Augenblicke, in denen der Tumor in dieser Lage gehalten werden konnte, empfand das Kind weniger Beklemmung und der Stridor war weniger stark hörbar. Sobald der Tumor wieder hinter das Sternum glitt und sich dort einkeilte, erschien die Beklemmung und das Trachealgeräusch wieder. Trotz aller Vorsichtsmaassregeln den Tumor oben zu behalten, glitt derselbe doch immer wieder hinab. — Ausserdem war reichlicher catarrhalischer Auswurf und ein geringer Grad von Emphysem vorhanden.

Heilung durch Cauterisation. Verschwinden der Symptome. Heilung.

Fall 8. Mitgetheilt von Förster.[7]) F. theilt die Section einer alten Frau mit, die seit Jahren an heftigen Respirationsbeschwerden gelitten hatte, und bei welcher die physikalischen Zeichen für Aortenaneurysma sprachen. Gesicht blauroth, stark gedunsen, alle Hautvenen des Kopfes und Halses beträchtlich erweitert und geschlängelt, allgemeines Anasarka. Nach Eröffnung des Thorax fand sich die rechte Brusthöhle oben mit einer Geschwulst von 4 1/2 Zoll Länge und 4 Zoll Dicke ausgefüllt. Die Geschwulst war überall mit der Pleura verwachsen, der obere Lungenlappen zu einem schmalen lederartigen Lappen comprimirt und an die Wirbelsäule gedrückt; nach oben setzte sie sich zwischen Sternum und Luftröhre nach dem Isthmus der Schilddrüse fort und ging in diesen unmittelbar über. Nachdem sie mit der Schilddrüse herauspräparirt worden, zeigte sich deutlich, dass diese Geschwulst ein vom Isthmus ausgehender Kropf war. Das linke Horn war 3 1/2 Zoll lang und 2 1/2 Zoll breit, das rechte nicht vergrössert. Die Schnittfläche zeigte gleichmässig colloide Entartung mit Bildung hirsekorn- bis wallnussgrosser Cysten. Die Geschwulst hatte die Aorta, die Lungenarterie und die grossen Venenstämme gedrückt.

Fall 9. Mitgetheilt von Borel.[8]) V. T., Kaminfeger, 18 Jahre alt, wird am 11. Juni 1878 wegen eingeklemmten Bruches ins Spital gebracht. Bruch reponirt. Am Abend des 18. Juni Erstickungserscheinungen infolge einer hühnereigrossen Geschwulst, die vor dem Hals sass und nach Belieben auch zufälliger Weise hinter das Sternum rutschte; wenn dieselbe aus dem Thorax, sei es durch vermehrten Druck in dieser Höhle, sei es durch Taxis, wieder herausgebracht worden war, so verschwanden die Erstickungsanfälle. Die Geschwulst war sehr beweglich, dünn gestielt, nicht an der Haut adhärent, sich etwas teigig anfühlend, hatte von aussen keinerlei Verbindung mit den Seitenlappen der Thyreoidea. Borel diagnosticirte einen Goître plongeant des mittleren Lappens, und

da die Geschwulst relativ klein erschien, nahm er die Operation am 21. Juni vor. Borel beschreibt seine Operation folgendermaassen:

„Ich schnitt in der Mittellinie, musste aber, da ich beim Anblick der enorm grossen Venen, die die Geschwulst bedeckten, sofort auf einen viel grösseren Tumor schliessen, als ich erwartet hatte, und in der That beim Präpariren des Stieles sah ich, dass derselbe links vollkommen abgegrenzt war, während er sich rechterseits in einer bindegewebigen Masse verlor, in welcher sich auch der mannsfaustgrosse rechte Lappen befand, der aber hinter die Clavicula, die erste Rippe und das Sternum gerutscht war, und dessen Contouren gar nicht von aussen wahrgenommen werden konnten. Wie ich den mittleren Lappen bereits zum grössten Theile entfernt und auf die Seite geschoben hatte, um die Präparation des rechten von unten zu ermöglichen, sah ich, dass derselbe die Trachea nach rechts und unten gezogen hatte, wodurch vor dem Hals und etwas hinter dem Sternum ein freier Platz entstanden war, in welchem Raum sich eben der mittlere Lappen versenken konnte. Die Abräumung des rechten Lappens, der hinten bis zum Oesophagus reichte, bot mehrere Schwierigkeiten dar. Am Abend des Operationstages erklärte der Kranke, niemals so gut geathmet zu haben. Pat. war ungefähr 8 Tage lang von ausgesprochener Melancholie mit Stupor befallen. Ende Juli wurde er geheilt entlassen."

Fall 10. Mitgetheilt von Kroenlein.[9]) „Ein exquisites Beispiel dieser Art (des goître plongeant) sah ich erst kürzlich, als ich genöthigt war, wegen hochgradiger Athembeschwerden die Totalexstirpation einer mehr als kindskopfgrossen Struma zu machen. In diesem Falle ritt, so zu sagen, die Hauptmasse des Kropfes auf der Incisura sterni, indem der vordere Theil wie eine mächtige Kugel über das Sternum hinabhing, während ein dicker 5—6 Cm. langer Zapfen hinter demselben die Aorta erreichte." — Exstirpation. Heilung nach 3 Wochen.

Fall 11. Mitgetheilt von Pozzi.[10]) C., Mann von 17 Jahren, von gutem Körperbau, etwas lymphatisch; in seiner Familie kein Kropf vorhanden, auch sein Geburtsland keine Kropfgegend. Er tritt am 23. Juni 1883 ins Hôpital de la Pitié ein. Vor 5 Jahren begann der Hals rechterseits dick zu werden, und nahm langsam zu, trotz interner Behandlung. Vor 4 Monaten Behinderung in der Respiration, etwas Stridor (cornage) und Dyspnoe während des Gehens. Vor 3 Monaten Erstickungsanfall während der Nacht.

Beim Eintritt in das Spital nahm der Tumor die Mitte und die ganze rechte Seite des Halses ein, und ragte stark nach links hinüber vor. Nach oben erreichte er den Unterkieferwinkel, unten tauchte er hinter die Gabel des Sternum hinab, ohne dass es möglich gewesen, ihn beim Emporheben ganz frei zu bekommen. Er war deutlich 3lappig; ein rechter Lappen, der grösste von allen, ein mittlerer und ein unterer. Man fühlte rechts deutlich Fluctuation, weniger ausgesprochen links. Der Tumor folgte dem Larynx in seinen Bewegungen; die Musculi sternocleidomastoidei sind seitlich verdrängt, ja der rechtsseitige liegt nach hinten, indem er vom Tumor überragt wird. Ebenso verhält es sich mit den Gefässen: man fühlt die rechtsseitige Carotis auf der Hinterfläche

des Kropfes pulsiren. Die Trachea ist unter dem Tumor begraben und deutlich nach links abgewichen. Der Larynx erscheint abgeplattet und die Kante der Cartilago thyreoidea ist merklich von rechts nach links gekrümmt. Die Stimme ist heiser; Stridor (cornage) vorhanden. Keine Schlingbeschwerden.

Am 1. Juli Punction des rechten Lappens; da sich der Tumor wieder herstellt, zweite Punction am 8. Juli. Am 1. August wird ein Troicart durchgestochen und die Canüle liegen gelassen. Erst am 18. August wird sie entfernt, da nur noch wenige Tropfen einer serös-eitrigen Flüssigkeit ausfliessen. Der Tumor hört auf zu schwinden, bleibt aber stationär. Der Stridor nimmt wieder zu und Pozzi entschliesst sich zur vollständigen Exstirpation des Kropfes, weil neben der Cyste noch eine beträchtliche parenchymatöse Hypertrophie vorhanden war. Der Tumor misst zu dieser Zeit 18 Cm. in der Länge und 17 Cm. in der Breite.

Operation: Chloroformnarkose. Lange Incision auf der rechten Seite des Halses über den prominirendsten Theil des Tumors, vom Unterkieferwinkel bis zum Jugulum. Im Momente wo die Wundränder präparirt werden, zeigt der Kranke, dessen Hals gestreckt ist, Zeichen der Asphyxie. In der Voraussicht, dass sich dieser Zufall wiederholen könnte, macht Pozzi die Tracheotomie. Zu diesem Zwecke wird eine zweite verticale Incision parallel der ersten, linkerseits über der nach links verdrängten Trachea gemacht. Dieser Schnitt trifft den ersten in der Höhe des Jugulums vermittelst eines leichten Bogenschnittes, wodurch die ganze Incision die Form eines U erhält. Sobald die Canüle placirt ist, hebt sich die Respiration.

Der linke Lappen wird zuerst von der Seite, dann von unten in Angriff genommen. Er wird möglichst mit den Fingern ausgeschält und die Theile, die widerstanden, mit kurzen Scheerenschlägen gelöst. Dieser erste exstirpirte Tumor bietet die Grösse einer Faust dar. Man könnte einen Augenblick glauben, dass er die Gesammtmasse des Kropfes ausmache, so gross und tief ist die Wunde; aber als man den Kranken den Kopf zurückbiegen lässt, bemerkt man, dass noch der ganze rechte Lappen zu entfernen ist. Die Operation ist sehr mühsam und schwierig, infolge der starken Adhärenzen, die man überall trifft. (Denn dieser rechte Lappen war drainirt worden und hatte sich entzündet.) Blutung fast null. Nachdem beinahe die ganze kranke Masse entfernt worden, verblieb noch in der Tiefe der Wunde eine grosse Zunge Thyreoidalgewebes. Mit Vorsicht wird sie herausgeschält; ein grosses Gefäss spritzt stark. Zwei Schieber bemeistern die Blutung, aber es ist unmöglich, dieselben durch eine Ligatur zu ersetzen, und man lässt die Schieber liegen. Die gewaltige und nach unten tiefe Wunde, wo sie eine retrosternale Höhle zeigt, wird in der oberen Hälfte von der Vorderfläche der Wirbelsäule gebildet; bezüglich letzterer sind Trachea und Oesophagus sehr stark nach links verdrängt. — Drainage, Naht, Listerverband, Compression und Ruhigstellung der Wunde.

Am folgenden Tage, 6. October, befindet sich der Kranke wohl, Verbandwechsel; am 7. October wechselt der interne Arzt im Auftrage von Pozzi wieder den Verband und nimmt die beiden Schieber ab.

Sogleich überaus heftige Blutung; die Nähte werden sofort durch den Arzt entfernt und mehrere Schieber in die Tiefe der Wunde gesetzt. Blutung steht; aber in der folgenden Nacht gegen 4 Uhr Morgens erscheint sie wieder und der interne Arzt wird ihrer nur sehr schwer Meister. Am folgenden Nachmittag stirbt der Kranke, ohne dass sich die Blutung wiederholt hätte.

Der exstirpirte Tumor wog 402 Grm. Er besteht aus 2 Theilen: 1. Eine grosse Cyste mit blutigem Inhalt, starren Wandungen von ½ Cm. Dicke, bildet die Gesammtheit des mittleren Lappens, der nach links vorspringt und dessen unterer Theil hinter das Sternum hinabsank. 2. Eine fibröse Masse, ungefähr 2—3 Cm. dick, setzt den rechten Lappen zusammen; zahlreiche kleine Höhlen sind in diesem derben Gewebe zerstreut und geben ihm an manchen Orten ein schwammartiges Aussehen. In der Mitte findet sich eine ungefähr nussgrosse Höhle, fast gänzlich mit fibrinösen Klumpen erfüllt. Es ist dies der Ueberrest der zuerst drainirten Cyste.

Die **Section** erlaubte folgende Verletzungen der Halsgefässe zu constatiren: Die Art. thyr. sup. dextra, die das Volumen einer Art. radialis aufweist, ist 7 Mm. von ihrem Ursprunge abgeschnitten. Es findet sich kein Thrombus in dieser Arterie. Die Carotis ext. ist schwer vom umgebenden Gewebe zu trennen; sie wäre deshalb auch am Lebenden schwer zu isoliren gewesen zum Zwecke der Ligatur. Ihre Wandungen sind brüchig und scheinen durch die zuletzt gesetzten Schieber gefasst worden zu sein. Es findet sich nicht der geringste Thrombus vor. Venen des Halses enorm erweitert; Trachea erweicht und abgeplattet. Die Autopsie konnte nicht weiter vervollständigt werden.

Fall 12. Mitgetheilt von Butaresco.[11]) A. G. T., Frau von 46 Jahren, verheirathet, Hausfrau, gebürtig von Cernovitz (Oesterreich), wohnhaft in Braïla (Rumänien) ist am 21. September 1887 in hiesiges Spital eingetreten wegen enormer Tumoren am Halse. Eine früher durchgemachte Jodbehandlung hatte keine Erleichterung bewirkt. In der Familie war niemals ein Kropf vorgekommen. Seit 28 Jahren verheirathet, hat sie 4 Aborte und 2 lebende Kinder gehabt. Menstruation unregelmässig. Typhus und Variola durchgemacht. Appetit immer geringer. Keine Spur von Syphilis.

Vorn und seitlich rechts am Halse constatirt man 2 Tumoren. Der eine derselben, auf der Vorderseite des Halses gelegen, erstreckt sich, indem er leicht nach links vorragt, vom Zungenbein bis zur Basis des Sternum, hinter welcher er verschwindet, und seitlich zwischen die beiden Sternomastoidei, wobei er sich etwas unter den rechtsseitigen hinzieht. Nach hinten verschwand er in der Tiefe des Halses. Die Trachea ist nach links und hinter den linken Theil des Tumors abgewichen. Der Kehlkopf stand in gleicher Linie mit dem Vorderrand des linken Sternomast., und hing solide mit dem Tumor zusammen, wobei er auch schwache Adhärenzen mit dem Unterkieferwinkel zeigte. Der Tumor bot eine längliche gewölbte Gestalt mit grösstem verticalen Durchmesser, glatter Oberfläche, kleinen Lappungen an der oberen Partie. Scharfe Grenzen zeigte er nicht, dagegen heftige und mit dem

Puls isochrone Pulsation. Ein Aneurysma aber musste ausgeschlossen werden wegen der mangelnden charakteristischen Symptome und dem Punctionsergebniss. — Die Wandungen des Tumors sind nicht überall von gleicher Beschaffenheit; in der oberen Hälfte sind sie derb, starr und geben ein Gefühl von Crepitation, wahrscheinlich von Kalkeinlagerungen herrührend. In der unteren Hälfte bis zum Jugulum zeigen sie weiche fibröse Consistenz. Die Explorativpunction ergab eine tief kaffeeschwarze Flüssigkeit.

Die Haut ist stark gedehnt am Halse, aber gut beweglich, behält ihre normale Farbe bei; die Venen sehr stark entwickelt, einige Gänsefeder dick, selbst in der prästernalen Gegend. Wegen der gewaltigen Ausdehnung des Tumors konnte nicht constatirt werden, ob er den Bewegungen des Kehlkopfs folge oder nicht.

Der zweite Tumor, ungefähr kindskopfgross, auf der rechten unteren Halsseite gelegen, welche er zu $^2/_3$ bedeckt, findet die Basis seiner Einpflanzung in der Fossa supraclavicularis. Explorativpunction ergiebt dieselbe Flüssigkeit wie beim ersten Tumor.

Diese beiden Tumoren begannen, abgesehen von der dadurch erzeugten Difformität, in den letzten Jahren die Gesundheit ihrer Trägerin ernstlich zu gefährden. Die Pat. befand sich in einem Zustand fortwährender Dyspnoe, ohne Erstickungsanfälle; sie klagte über Beklemmung, ermüdete leicht, die Athmung war kurz und ungenügend, die Stimme schwach, heiser, saccadirt und kaum verständlich. Pat. klagt auch über schmerzhaftes Eingeschlafensein des rechten Armes, ohne dass sich sensible oder motorische Störungen darin zeigten. Der ganze Zustand der Kranken zeugte von grosser Schwäche.

Durch eine erste **Operation** wird der seitliche Tumor in der Fossa supraclavicularis entfernt, wobei es sich zeigte, dass ein Divertikel des Tumors sich zwischen dem Scalenus post. und dem Omo-hyoideus erstreckte und in Berührung mit der Pleura parietalis trat. Am Ende der Operation war Butaresco nicht wenig erstaunt, zu constatiren, dass nicht nur jegliche Communication zwischen den beiden Tumoren fehlte, sondern dass auch noch die aponeurotische Scheide des Gefässnervenstranges der Carotis dieselben vollständig schied. Ein rechtsseitiger Thyreoidallappen war beinahe nicht mehr vorhanden.

7 Monate nach der Operation schritt Butaresco zur Exstirpation des Kropfes auf der vorderen Halsseite, da sich der Zustand der Kranken sichtlich gleich geblieben war. Verticale Incision ein Finger breit nach rechts von der Medianlinie, vom Zungenbein bis zur Basis des Sternum. Die Grösse des Tumors zwang den Operateur, noch zwei transversale Schnitte beizufügen, und 300 — 400 Grm. Inhalt der Cyste mit dem Apparat von Dieulafoy zu entleeren. Anstatt am Jugulum aufzuhören, sank der Tumor noch weiter ins Mediastinum herab hinter das Sternum, und es war nicht möglich, ihn noch weiter auszuschälen. „Ich habe die Flüssigkeit der Cyste mit dem Apparat von Dieulafoy entleert und nachdem ich die Cyste weit aufgeschnitten, habe ich meine Hand hineingebracht, um mir Rechenschaft über ihre Lage und ihre Beziehungen zu den intra-mediastinalen Organen zu geben. Ich verzichte darauf, meine Ueberraschung zu beschreiben, als ich meine Hand

an der Aorta und am Herzen fühlte, deren Pulsationen durch die Cystenwand hindurch gut fühlbar waren. Diese Cyste drang vertical 10 Cm. ins Mediastinum hinab, zeigte einen transversalen Durchmesser von 6—7 Cm. und folgte der Hinterfläche des Sternum bis unterhalb der 4. Articulatio sternocostalis. Jeder Versuch einer Ausschälung der Cyste wäre sicherlich mehr als unverzeihliche Unklugheit gewesen; ich habe also nur die obere Partie in der Höhe des Jugulums resecirt. Nachdem die Cyste am Halse einmal entfernt war, sah man, wie Trachea und Oesophagus in ihrem Cervicaltheile nach links hin verdrängt waren; bezüglich ihrer Lage im Thorax war nichts Anormales zu bemerken. Ich liess den linken Lappen der Gland. thyr. stehen; nähte das obere Ende der intra-mediastinalen Tasche in den unteren Wundwinkel mit einem Seidenfaden; hierbei gab die hintere Wand der Cyste nach und konnte leicht herausgezogen werden, da sie in einer Ausbreitung von 6—7 Cm. abgelöst war. Ins Innere der Cyste legte ich einen Drain von der Dicke eines kleinen Fingers und 12 Cm. lang; ein zweites Drain in die Tiefe hinter die Tasche, da, wo sie abgelöst worden war.“ Die Incision in T-Form wurde mit vier tiefen Metallnähten und mehreren oberflächlichen geschlossen; Jodoformverband und leichte Compression.

22. Mai. Temperatur variirt zwischen 37° und 38°. Der locale Befund ist nicht schlecht, aber der Stiel der Tasche, der in die Wunde genäht worden und durch die Naht geschnürt war, war gangränös geworden und begann sich abzustossen. Der Faden wurde gelöst, der ihn fixirte, und die ganze brandige Portion weggeschnitten. Hierbei öffneten sich die Wundränder im unteren Drittel wieder und bildeten an der Basis des Sternum eine klaffende Oeffnung. Die Untersuchung der Cystenhöhle mit dem Finger zeigte noch dieselbe ursprüngliche Länge von 10 Cm., die Breite hatte abgenommen und auf der hinteren Seite bemerkte man die in grosser Ausdehnung blossgelegte Trachea. — Die Vernarbung machte rapide Fortschritte; am 20. Juni konnte man kaum mehr ein gänsefederdickes Drain einführen. Es werden noch einige Jodinjectionen gemacht und am 1. Juli ist die Kranke vollständig geheilt.

Fall 13. Mitgetheilt von Wölfler.[12]) E. P., 17 Jahre alt; beide Seitenlappen mächtig vergrössert. Totalexstirpation am 28. Februar 1883. Der Isthmus bildet eine mehr als hühnereigrosse Geschwulst und liegt vollkommen retrosternal. Symptome: Die linke Larynxhälfte unbeweglich; die rechte zeigt nur geringe Excursionen; die Glottis kann bei tiefer Inspiration nur in geringem Grade geöffnet werden. Hochgradige Tracheostenose.

Fall 14. Mitgetheilt von Wölfler.[12]) Frau A. K., 60 Jahre alt, operirt am 12. Februar 1889. Beträchtliche Athemnoth, keine Stimmbandlähmung, seitliche Compression der tiefgelegenen Trachealringe. Der Isthmus sendet nach dem rechten Sternoclaviculargelenke einen etwa hühnereigrossen Lappen, welcher die Trachea von rechts nach links hin comprimirt.

Fall 15. Mitgetheilt von R. Demme.[59]) Eine angeborene fibröse Struma, vom Mittelhorn (Processus pyramidalis) der Schilddrüse

ausgehend, keilte sich als sogenannter Goître plongeant hinter dem Brustbein ein. Die Struma wurde am 3. Tage nach der Geburt diagnosticirt und ebenso ihre grosse Beweglichkeit mit der Möglichkeit des Abwärtsgleitens festgestellt. Die vorgeschlagene Excision wurde von den Eltern verweigert. Am 7. Tage nach der Geburt des Nachts unmittelbar nach dem Anlegen des Kindes an die Mutterbrust trat Erstickungstod ein durch Druck der Geschwulst auf den untersten Abschnitt der Luftröhre.

Die Autopsie bestätigte die Diagnose mit Rücksicht auf die den plötzlichen Tod bedingende Einkeilung der Struma zwischen Brustbein und Luftröhre. Die Geschwulst hatte die Grösse einer kleinen Baumnuss und bestand aus einer grobfasrigen Hyperplasie des Bindegewebsstroma des betreffenden Schilddrüsenabschnittes. Die folliculären Schilddrüsenelemente waren hier nur spärlich nachzuweisen.

II. Zusammenhang mit dem linken Lappen.

Fall 16. Mitgetheilt von Giehrl.[13]) Der Fall betrifft einen Mann von über 40 Jahren, der über starke Dyspnoe klagte, die anfallsweise bis zur Athemnoth stieg; das Gesicht etwas aufgedunsen, geröthet, der Puls hart und voll, Husten, Herzklopfen, flüchtige Stiche in der Brust. Der Herzschlag war dumpf und kaum hörbar, auch das Respirationsgeräusch zu beiden Seiten der Brust an der vorderen Fläche kaum hörbar; es war ein Sattelhals, aber kein eigentlicher Kropf zugegen; eine ödematöse Anschwellung der Extremitäten war nicht vorhanden, wohl aber waren beide Ober- und Unterarme dicht mit blauen petechienartigen Flecken bedeckt, die angeblich von der Unreinheit des Schneppers bei Anlass zweier Aderlässe wegen der Athembeschwerden herrühren sollen. Die Dyspnoe nahm von Stunde zu Stunde zu, es trat die höchste Athemnoth, Unruhe und kalter Schweiss ein und der Tod erfolgte am 3. Tage.

Section: Als das Brustbein weggenommen wurde, sah man eine grosse harte Geschwulst fast die ganze Brusthöhle erfüllen, den Herzbeutel ganz bedecken und bis auf das Zwerchfell hinabreichen, an welchem das untere Ende desselben adhärirte. Nach aufwärts erstreckte sich die Geschwulst unter dem Schlüsselbeine zum Halse hinauf und es zeigte sich, dass es das linke Horn der Glandula thyreoidea war, welches diese Anschwellung bildete; diese hatte das Ansehen und die Consistenz einer hepatisirten Lunge, und beim Durchschneiden derselben floss eine trübe, weissliche, zähe Flüssigkeit tropfenweise aus; die beiden Carotiden, sowie die Vena cava descendens, der Nervus vagus und der Sympathicus beiderseits waren dicht von der Geschwulst umschlossen und von ihr comprimirt. — Wahrscheinlich hatte die Geschwulst schon längere Zeit in einem geringeren Umfange bestanden und es trat Entzündung in derselben ein, wodurch das Volumen und die Consistenz derselben plötzlich vermehrt und die Circulation gehemmt wurde.

Fall 17. Mitgetheilt von Malard.[1]) Beobachtung VII (Bonnet[6]) l. c.). Frau v. T., 38 Jahre alt, verspürte seit 4 Jahren eine grosse Behinderung im Athmen. Beim kleinsten Spaziergang musste sie keuchen und der Athem wurde ihr kurz. Dazu stellte sich dann noch

Husten ein, der nicht aufhörte, bis sie ein wenig geruht hatte. Da die Beklemmung immer stärker wurde, consultirte sie Bonnet, der zuletzt durch die in ihrem Timbre unregelmässig alterirte Stimme und durch ein stridorartiges Geräusch daraufgeführt wurde, die Ursache am richtigen Orte zu suchen. Er prüfte aufmerksam den Hals dieser Dame und entdeckte sogleich hinter dem inneren Ende der linken Clavicula einen eigrossen Tumor, herrührend von der Hypertrophie des linken Thyreoidallappens. Er suchte ihn emporzuheben, und wie dies gelungen, verspürte die Dame eine plötzliche Erleichterung in der Athmung. Kein Zweifel, dass dieser Tumor durch seine Lage die Trachea comprimirte, da die Beklemmung sofort wieder erschien, wenn er seinen gewohnten Platz einnahm. Die Geschwulst wurde durch Stecknadeln an der Vorderfläche des Halses befestigt gehalten, dann durch Cauterisation mit dem Nachbargewebe zur Verwachsung gebracht. Heilung.

Fall 18. Mitgetheilt von Demme.[14]) Pat., Mann von 60 Jahren, ist von kleiner Statur und kachektischem Aussehen. Er wird wegen Erstickungsbeschwerden auf die medicinische Abtheilung des Inselspitales aufgenommen. Seit einigen Jahren schon litt er an kurzem Athem, zeitweiligen Asthmaanfällen und heftigen Hustenkrämpfen. Ueber seinen Kropf weiss er keine genauen Angaben zu machen.

Hals kurz und dick. Ueber der Incisura sterni ein vom mittleren Schilddrüsenlappen ausgegangener, unter dem Brustbein hinabdrängender, nicht deutlich begrenzter, mässig grosser, auf Druck empfindlicher Kropf. Kopf auf die Brust hinuntergezogen; Versuch der Aufrichtung bedingt Steigerung der Dyspnoe und Schmerzen.

Auf Darreichung von Jodmitteln verschwanden die entzündlichen Erscheinungen innerhalb 8 Tagen und der Kropf verkleinerte sich. Indessen besserte sich trotzdem die Athmung nicht und das Herabdrängen des Kropfes wurde immer auffälliger. Tod am 21. Juni 1861.

Section: Hals fett; über dem Sternum kein Kropf sichtbar. Halsvenen bedeutend gefüllt und verbreitert. Kehlkopf und Trachea nicht verschoben; der Kropf des Mittellappens, welcher beim Spitaleintritt so vergrössert gefunden worden, ist zu einem haselnussgrossen, von Bindegewebsmassen umschlossenen, der Trachea aufsitzenden Narbenknoten zurückgebildet. Nach Entfernung des Brustbeines erscheint ein grosser Cystenkropf, der auf der linken Seite in feldflaschenähnlicher Form vom 3. bis 4. Trachealring bis unter die Theilungsstelle der Bronchien herabsteigt. Die halsartig verengte, $2^1/_2$ Cm. im Durchmesser betragende Partie erstreckt sich bis zum Thoraxeingang, bedeckt von den hyperplastischen Musculi sternothyroidei und sternohyoidei. Die grossen Gefässe und Nerven des Halses sind nicht verschoben. Unmittelbar unter dem Sternoclavicular-Gelenk und der Incisura sterni erweitert sich die Cyste und erreicht bald einen Durchmesser von $7^1/_2$—8 Cm. Die vordere Wand der Cyste liegt unmittelbar an Brustbein und Rippen, ohne mit ihnen verwachsen zu sein. Der Längsdurchmesser beträgt $12^1/_2$—13 Cm. Der Grund des Sackes berührt die grossen Gefässe, der Aortenbogen ist indessen nicht comprimirt. Die Venae anonymae und subclaviae dagegen sind centralwärts verengt und leer, peripherwärts dilatirt und überfüllt. Der

linke obere Lungenlappen ist comprimirt. Die Trachea ist vom 4. bis 5. Knorpelringe an bis an die Theilungsstelle bedeutend comprimirt und zwar im oberen Theile mehr seitlich, von der Incisura sterni an aber in der Richtung von vorn nach hinten; die grösste Enge entspricht der ersten Rippe. Der linke Bronchus ist blass, verdrängt, aber nicht zusammengedrückt.

Die Kropfcyste hat 4—5 Mm. dicke Wandungen von fest fibröser Beschaffenheit. Auf ihrer Innenfläche finden sich fest adhärente alte Faserstoffmassen und zottige, gefässreiche Bindegewebswucherungen. Der Inhalt besteht aus einer eiterähnlichen mit Colloid und Blutmassen gemischten Jauche.

Das rechte Herz ist etwas vergrössert; in der linken Pleurahöhle einige frische Faserstoffstränge in der Umgebung des Cystengrundes, daneben noch eine ziemliche Quantität seröser Flüssigkeit. Linke Lunge bedeutend retrahirt, rechte im oberen Lappen emphysematös, im unteren hypostatisch. Tracheal- und Bronchialschleimhaut gelockert und geröthet, mit reichlichem Schleim bedeckt. Die Veränderungen sind am stärksten unterhalb der verengten Stelle.

Fall 19. Mitgetheilt von Demme.[15]) Pat., Mann von 45 Jahren, bemerkte seit 5 Jahren ein Dickerwerden seines Halses, und rasch entwickelten sich anfangs seitlich vom Kehlkopf etwa hühnereigrosse weiche Geschwülste, welche auf Jodmittel kleiner wurden. Nach einer fieberhaften Krankheit folgte jedoch ein Recidiv, zugleich mit Athmungsbeschwerden. Es wurde jetzt eine Punction der als Cysten diagnosticirten Geschwülste vorgenommen, die nur vorübergehende Erleichterung brachte.

Status vom 14. October 1861. Gesicht etwas gedunsen, leichter Grad von Exophthalmus ohne Sehstörung, Lippen etwas livid. Zu beiden Seiten des Halses finden sich Anschwellungen, die längs des Innenrandes der Kopfnicker, namentlich links, vorspringen. Die Carotis pulsirt rechts an normaler Stelle, links dagegen am Hinterrande des Sternocleidomast. Rechts lässt sich die Geschwulst deutlich im Jugulum abgrenzen, links dagegen setzt sie sich in den Thorax hinein fort. Die bedeckende Haut ist normal; der grösste Halsumfang ($2^1/_2$ Cm. über der Incisura sterni) beträgt 54 Cm.; die rechte Geschwulst ist 10 Cm., die linke $15^1/_2$ Cm. breit; die Höhe beträgt rechts 12 Cm., links 16 Cm. Die beiden Geschwülste sind prall elastisch, deutlich fluctuirend. Der Kehlkopf ist 1 Cm. von der Mittellinie abgewichen. — Puls voll, mässig beschleunigt, Athmung etwas rasch und pfeifend, nach den alle 5 Minuten sich einstellenden Hustenparoxysmen sehr tief und knarrend, stark dyspnoisch. Ueber der Trachea hört man namentlich bei der Inspiration ein pfeifendes, rauhes Verengerungsgeräusch. Ueber der linken oberen Brustbeinhälfte und der Regio infraclavicularis besteht Dämpfung mit fast fehlendem Athmungsgeräusch.

Es wird eine durch die beiden Cystenkröpfe bedingte Compressionsstenose der Trachea diagnosticirt und angenommen, dass die linksseitige Cyste bis zur Theilungsstelle der Trachea hinabsteige und den linken Bronchus zum Theil comprimire.

Am 21. October werden durch Punction aus der rechten Cyste 6 Unzen dunkelgelbe Flüssigkeit entleert und $1^1/_2$ Drachmen reine Jod-

tinctur injicirt. Am 24. October wird die linke Cyste in gleicher Weise behandelt: Entleerung von 10 Unzen chokoladebrauner, flockiger, dicklicher, cholestearinreicher Flüssigkeit und Injection von $2^1/_2$—3 Drachmen Jodtinctur. Bis zum 20. December war nach diesem Eingriffe der Halsumfang immer geringer geworden, so dass der Hals eine beinahe normale Form zeigte. Ganz unerwartet traten nun etwa 5 mal täglich sich erneuernde Erstickungsanfälle auf: der Pat. wurde plötzlich livide, bekam ausserordentliche Athemnoth und Beklemmung, lang aussetzenden Athem, dann plötzlich tief seufzende Inspiration und krampfhafte Hustenstösse. Jeder Anfall dauerte etwa eine halbe Stunde; nach diesen Anfällen verschluckte sich Pat. häufig beim Essen, die Stimme wurde tief rauh, und bei der geringsten Anstrengung, vor Allem aber bei den Hustenanfällen, steigerte sich die Dyspnoe. Mit Hülfe des Laryngoskopes constatirte man: Röthung und Auflockerung der Schleimhaut der Epiglottis und der Aryknorpel; während das rechte Stimmband normal beweglich ist, erscheint das linke schlaff, verengt bei der Inspiration die Glottis und zeigt am Schlusse der Einathmung vibrirende Schwingungen. Hieraus wurde eine Lähmung des linken N. recurrens erkannt. Von der vorgeschlagenen Tracheotomie will Pat. nichts wissen. Deswegen wird noch eine Punction der intrathoracischen Geschwulst versucht: im dritten Zwischenrippenraum ein Zoll nach aussen vom linken Sternalrand wird der feine Troicart eingesenkt, doch lassen sich nur einige Tropfen cholestearinhaltiger Flüssigkeit gewinnen. Der schon längere Zeit bestandene linksseitige Exophthalmus verschwand beinahe vollständig am 6. Januar, am 10. Januar reagirte die Pupille träger und am 12. Januar war sie merklich enger als die rechte. Blutegel, Narcotica und Strychninsalbeeinreibungen wurden erfolglos versucht. Am 15. Januar Abends trat nach einem Hustenanfall Erstickungstod ein.

Sectionsergebniss der hier speciell interessirenden Verhältnisse der Hals- und Brustorgane: Hals fett, Anordnung der Muskeln normal. Zu beiden Seiten des Larynx und des oberen Trachealrohres 2 fest anzufühlende, leicht von der Umgebung zu lösende Geschwülste, welche die narbig contrahirten und sehr geschrumpften, im Leben operirten Cysten darstellen. Im Innern findet sich noch ein kleiner, blutig seröse Flüssigkeit enthaltender Hohlraum. Hinter diesen geheilten Cystenkröpfen finden sich noch 2 unberührte Geschwülste, welche bei ihrer tiefen Lage äusserlich nicht erkannt wurden.

Die rechtsseitige, etwa gänseeigrosse Geschwulst erstreckt sich vom ersten bis achten Trachealring, durch bindegewebige Bandmassen eng an dieselbe geheftet. Sie lässt auf ihrer Oberfläche eine den multiplen Cysten, welche peripherisch in der Drüsenhyperplasie liegen, entsprechende höckrige und lappige Beschaffenheit erkennen. Bei der mikroskopischen Untersuchung wird sie als parenchymatöse Hyperplasie mit colloider Metamorphose festgestellt. Die linksseitige Geschwulst bietet den dreifachen Umfang der rechten; hat eine ziemlich regelmässige ovale Form und wenig unebene Oberfläche. Sie beginnt eng adhärirend in der Gegend des 3. Trachealringes, setzt sich an der Luftröhre und längs des linken Bronchusastes fort, während sich anderseits ein pseudomembranöser Strang bis zum ersten Trachealring emporzieht. Die Geschwulst

besteht aus einer einzigen Cyste, deren Wandungen 3—4 Linien dick, blättrig und zottig auf der Innenfläche sind, deren Inhalt aus einer chokoladenfarbigen, dicklichen, cholestearin- und eiweissreichen Flüssigkeit und vielen Fibrinflocken besteht. Durch die rechtsseitige Geschwulst wird die Trachea bereits in ihrem 1. und 2. Knorpelringe seitlich etwas zusammengedrückt. Die auffallendste Verengerung aber beginnt am 3. Trachealring und erstreckt sich von da bis zum linken Bronchus, der comprimirt und beträchtlich verengt ist. In ihrem Verlaufe bildet die Luftröhre keine namhaften seitlichen Abweichungen. Ein Theil der unteren und linken Cystenwölbung comprimirt die linke Lungenspitze und ist der Pleura leicht adhärent. Starker Tracheobronchialkatarrh. Das linke Stimmband ist etwas schlaffer wie rechts und etwas nach unten herabgedrückt. Mässiges Oedem der Epiglottis und der Ligg. ary-epiglottica.

Die grossen Gefäss- und Nervenstämme des Halses sind grösstentheils in ihren normalen Wechselverhältnissen. Der Arcus aortae ist durch die tiefe Wölbung der linken Kropfcyste etwas deprimirt, jedoch nicht stenosirt. Der N. recurrens ist rechts in normaler Lage, links dagegen verläuft er durch die innere und vordere Wölbung der Cyste nach vorn gedrängt, etwas entfernt von der Luftröhre zum Kehlkopf. Er ist stellenweise in Pseudomembranen eingebettet, geröthet und etwas dicker als der rechtsseitige. Das Mikroskop constatirt seröse Schwellung und beginnende Fettdegeneration der Primitivröhren. Der Halsstamm des linken Sympathicus ist mehr geröthet, die Scheide etwas serös geschwellt. — Im übrigen Körper mehrfache Stauungserscheinungen; in den Lungen etwas Emphysem. Geringer Ascites; in den Nieren venöse Hyperämie und Catarrh der Rindensubstanz.

Fall 20. Mitgetheilt von Proust.[16]) Pat., Glasschmelzer, 35 Jahre alt, trat am 21. Januar ins Hospital St. Antoine ein. Er trägt an der unteren linken Seite des Halses einen ungefähr faustgrossen Tumor. Beim ersten Spitalaufenthalte im Jahre 1874 war der Tumor weniger entwickelt, dagegen war auf der Vorderseite des Halses und der Brust schon eine anormale Entwicklung der oberflächlichen Venen bemerkbar.

Anamnese: Pat. ist in einer Gebirgsgegend Italiens geboren, wo der Kropf nicht vorkommt, dagegen in den benachbarten Thälern häufig. Sein Vater ist 90, die Mutter 80 Jahre alt; beide gesund. Pat. hat 1863 Typhus durchgemacht. Vor 2 Jahren hatte er rechterseits einen eiternden Bubo infolge Schankers. Ketten geschwollener Lymphdrüsen sind jederseits in der Inguinalgegend noch vorhanden. Die Unterkieferdrüsen und diejenigen am Vorderrande des Cucullaris sind ebenfalls geschwollen und indurirt. Gegenwärtig besteht Heiserkeit, jedoch waren niemals Halsweh, Exostosen oder Hauteruptionen vorhanden. Bezüglich des Tumors weiss Pat. nichts anzugeben; der Hals wurde allmählich dicker, und zu gleicher Zeit bemerkte der Kranke, dass er leicht ausser Athem kam. In der Nacht hat er oft Alpdrücken und dabei weckt ihn dann immer ein Gefühl, als ob man ihm die Kehle zuschnüre. Vielleicht trägt dazu die Gewohnheit des Kranken bei, täglich 2 Liter Wein und

1 Liter Kaffe zu trinken. Seit 10 Monaten hat sowohl das Volumen des Tumors zugenommen als auch die Gefässdilatation.

Status: der Tumor liegt unter dem Sternomast. und ist von ovaler Form. Seine ungefähren Grenzen sind: nach oben endigt er zweifingerbreit unter dem Unterkiefer; rechterseits wird er von der Trachea begrenzt, deren Knorpelringe man deutlich fühlt; letztere ist beträchtlich nach rechts abgewichen, denn die Kante der Cartilago thyreoidea entspricht einer Linie, die senkrecht über dem rechten Sternoclaviculargelenk errichtet würde. In der Tiefe (d. h. nach hinten) scheint sich der Tumor an die Wirbelsäule anzustemmen. Nach unten taucht er hinter die Clavicula und kann durch die Palpation nicht genau bestimmt werden. Die Haut zeigt enorme Venendilatation, ist gut über dem Tumor verschieblich. Die Bewegungen des Kopfes sind durch das Volumen des Kropfes in vielen Beziehungen gehindert, ohne dass dabei noch Paralyse des M. sternomast. vorhanden wäre. Der Tumor selbst zeigt eine gewisse Beweglichkeit, die ihn lateralwärts zu verschieben erlaubt. Er zeigt keine eigenen Pulsationen, dagegen wird er bei Hustenstössen herauf- und herausgeschleudert; zugleich wird dann die Haut des Gesichtes und Halses turgescent. Bei Schluckbewegungen dagegen bleibt der Tumor unbeweglich. Die Auscultation der Trachea in der Höhe des Tumors lässt kein besonderes Athemgeräusch vernehmen. Obwohl die Trachea beträchtlich nach rechts abgewichen ist, besteht doch kein Stridor; der Tumor scheint also das Lumen der Trachea nicht zu verengern. Sobald man aber auf den Tumor drückt, ruft man sofort einen Hustenkrampf hervor. — Der Tumor selbst scheint von einem resistenten Balge begrenzt zu sein; seine Consistenz ist nicht überall die gleiche: aussen elastisch, innen mehr fester. Fluctuation ist deutlich vorhanden.

Schlingbeschwerden bestehen keine. Die Fingerexploration des Rachens, namentlich der Vorderseite der Wirbelsäule ist nur unvollständig möglich und ergiebt nichts. Dafür, dass der Tumor auf den Sympathicus drückt, spricht Ungleichheit der Pupillen. — Gegenwärtig besteht kein Oedem des Gesichtes oder des linken Armes, dagegen versichert der Kranke, dass es bisweilen an beiden Orten erscheine. Niemals hat der Kranke das Gefühl von Eingeschlafensein des linken Armes gehabt; rechterseits bestehen einige Venendilatationen. Der Carotispuls ist links nicht fühlbar; Radialpuls ist beiderseits sehr klein, leicht unterdrückbar, unregelmässig von einem Tag zum andern.

Die Wirbelsäule zeigt hinten in der Höhe des 6. Cervicalwirbels eine anormale Hervorwölbung der Dornfortsätze, Schmerz ist aber daselbst nicht vorhanden. Dagegen ist Druck auf den 3.—4. Cervicalwirbel etwas schmerzhaft; Beugungs- und Drehbewegungen des Kopfes sind intact. Immerhin ist die Aufrichtung des Kopfes weniger vollständig, vielleicht nur infolge der Anwesenheit des Tumors. Niemals litt der Kranke an Torticollis oder Neuralgie in dieser Gegend; indess giebt er an, beim Beginn der Kropfanschwellung etwas an Schlingbeschwerden gelitten zu haben.

Das Herz ist gesund. Die Lungen zeigen etwas Katarrh. Hinten im linken Interscapularaum besteht eine recht deutliche Dämpfung, die

sich weniger klar auch rechterseits findet. Linkerseits nach innen von der Scapula besteht Bronchialathmen. Die Respiration ist im linken Oberlappen unvollständig; wenige Rasselgeräusche vorhanden, die auch rechts nicht fehlen. Auswurf spärlich, halb schaumig-serös, halb eitrig. Nachts ziemlich starke Fieber und Schweisse.

Am 27. Februar ergiebt die Probepunction des Tumors ungefähr 60 Grm. beinahe reines Blut. Der dadurch etwas abgeschwollene Tumor hat am Abend seine vorige Grösse wiedererreicht. Zugleich ein leichter spontaner Schmerz, der durch Druck stärker wird. Die mikroskopische Untersuchung der Flüssigkeit ergab zahlreiche rothe Blutkörperchen und wenige weisse.

3. März. Wenn man langsam und allmählich auf den Tumor drückt, so verschwindet er beinahe ganz; sobald der Druck aufhört, stellt sich der Tumor in wenigen Augenblicken wieder her. Eine brüske Compression verursacht sofort einen Hustenanfall, wobei der Tumor noch mehr anschwillt.

Während eines Monats bleibt dieser Lokalbefund der gleiche; der Allgemeinzustand dagegen verschlimmert sich. Ueberaus reichliche Nachtschweisse; Appetitverlust, Erbrechen. Am 7. April Abends zeigt sich die linke Gesichtshälfte bedeutend geschwollen; der Kranke ist orthopnoëtisch; die Augen fallen beinahe aus ihren Höhlen heraus; in der Nacht tritt der Tod ein.

Section: Oedem der linken Gesichtshälfte verschwunden. Der Sternomast. nach aussen verdrängt und in seinem mittleren Theile nach aussen umgelegt. Der Tumor ist rund, an einigen Stellen leicht gelappt und zeigt deutliche Fluctuation in seiner oberen äusseren Partie. Er steigt hinter der linken Articulatio sternoclavicularis in den Thorax hinab bis zum 2. Intercostalraum. Daraus ergiebt sich, dass das Verschwinden des Tumors auf Druck keine wahre Reduction war, sondern nur ein Weiterhinabdrängen des Tumors in die Brust. Der N. phrenicus ist nach aussen verdrängt, sonst intact. Carotis und Jugularis interna finden sich auf der hinteren Seite des Tumors, zeigen keine Veränderungen. Der Sympathicus scheint zwischen Tumor und Wirbelsäule eingeklemmt zu sein, ist aber nicht atrophirt. Am Vorderrande des M. trapezius eine Kette hypertrophischer Lymphdrüsen.

Nach Entfernung eines Stückes des Sternum, der Clavicula und der ersten Rippen zeigt es sich, dass der Tumor gut faustgross ist, vom linken Thyreoidallappen gebildet ist, und direct der Trachea anhaftet ohne Stiel. Seine Grösse, sein Gewicht, die Aponeurosen des Halses, die ihn einschliessen, erklären, warum er den Bewegungen des Kehlkopfes beim Schlucken nicht folgte.

Der Durchschnitt des Tumors ergiebt, dass der untere Theil aus einer Cyste gebildet ist, in der durch Fibrinablagerungen mehrere kleine secundäre Cysten entstanden sind. Diese Fibrinablagerungen sind in ihren äusseren Lagen mit Blut infiltrirt, reissen leicht ein und gleichen ganz den Ablagerungen in Aneurysmen. Ihre Schichtung erklärt sich aus der Unbeweglichkeit der Flüssigkeit im Tumor. Aus dem Schnitte entleert sich seröse Flüssigkeit und Blut. Der ganze Tumor ist von einem fibrösen Balg umgeben, der sich leicht von den umgebenden Ge-

weben trennen lässt. Zwischen dem Tumor und der Trachea findet sich noch eine kleine abgeplattete Masse, die mit dem rechten Thyreoidlappen zusammenhängt und unter dem Mikroskop die Structur der Glandula thyreoidea erkennen lässt. Man muss also annehmen, dass sich die Cyste nur aus einem Theile des linken Lappens entwickelt hat, dass sie aber secundär die noch intacte Partie zur Atrophie gebracht hat.

Die Trachea ist bedeutend verdrängt, aber nicht verengt. Herz normal. Die Lungen zeigen an ihrer Spitze mehr confluirende, in den übrigen Theilen mehr zerstreute tuberculöse Infiltration. Linkerseits besteht eine ungefähr eigrosse Caverne, rechterseits mehrere kleinere.

Fall 21. Mitgetheilt von Kroenlein.[9]) Am 1. October 1883 wurde ein Pat. in die Klinik aufgenommen, der zu ersticken drohte und alle Erscheinungen hochgradigster Tracheostenose darbot. Kroenlein erkannte in dem Kranken sofort einen Mann, den er früher hin und wieder gesehen hatte und der als Astmathiker galt, weil ihm bei der geringsten Anstrengung der Athem auszugehen drohte. Diese Athemnot war langsam schlimmer geworden und hatte den Pat. wiederholt nach Zürich in ärztliche Behandlung getrieben. So war es auch an diesem Tage der Fall gewesen. Mit knapper Noth hatte der Kranke Vormittags die zweistündliche Eisenbahnfahrt von Schaffhausen nach Zürich zurücklegen und Professor H. aufsuchen können, welch letzterer die drohende Erstickungsgefahr sofort erkennend, den Pat. unverzüglich nach der Klinik dirigirte.

Status: „Die Untersuchung musste sich bei dem bedenklichen Zustande des Kranken auf das Nothwendigste beschränken; denn die hochgradige Cyanose der Wangen, Lippen und Zunge und der Hände, die äusserst angestrengte, langsame und keuchende Respiration in sitzender Stellung, die beginnende Apathie und Benommenheit verlangten unverzüglich Hülfe, sollte Pat. nicht rasch asphyktisch zu Grunde gehen. Eine laryngoskopische Untersuchung war nicht mehr ausführbar; im Uebrigen sprach die, wenn auch matte, doch reine Stimme nicht für den Sitz der Affection im Kehlkopf; am Halse war nichts Abnormes nachzuweisen, vor Allem erschien die Schilddrüse normal; auch die Untersuchung des Thorax ergab keine positiven Anhaltspunkte für den Sitz und die Art der Tracheostenose. Denn dass es sich um eine solche handelte, war klar; ich dachte in erster Linie an einen Mediastinaltumor, der von aussen die Trachea comprimirte, musste aber bekennen, dass ich in diesem Falle eigentlich eine entsprechende Dämpfung bei der Percussion des Thorax erwartet hätte, und eine solche fehlte.

Bei dieser nicht sehr befriedigenden Sachlage machte ich die Tracheotomie ohne Narkose, in halb sitzender Stellung des Pat., dabei fielen mir 2 Dinge auf, noch ehe ich die Trachea eröffnet hatte: 1. die äusserst geringen Excursionen, welche der Kehlkopf bei In- und Exspiration machte und 2. der Tiefstand des Kehlkopfes, die Kürze des Halstheiles der Trachea. Obwohl ich die Tracheotomia sup. ausführte und den 1.—3. Trachealring spaltete, lag die Trachealwunde doch ganz im Jugulum, wie bei dem tiefen Luftröhrenschnitt. Ein wallnussgrosser

Processus pyramidalis, der das Operationsfeld deckte, und nach oben bis zur Mitte des Schildknorpels reichte, musste dabei von der Trachea abgelöst und umgeklappt werden, was relativ leicht und ohne Blutung geschah. Eine Erleichterung der Respiration trat nach Eröffnung der Trachea nicht ein, auch nicht als eine grosskalibrige Lüer'scher Trachealcanüle eingeführt wurde. Im Gegentheil zwang die in diesem Momente vermehrte Athemnoth die Canüle sofort wieder zu entfernen. Eine kleine Erleichterung der Respiration trat dagegen ein, wenn der Kehlkopf mittelst eines scharfen, unter dem Ringknorpel eingesetzten Hakens kräftig nach oben gezogen wurde, wobei er indess dem Zuge nur wenig und schwer folgte. Von der Trachealwunde aus liess sich der oberste Theil der Trachea mit dem Beleuchtungsspiegel gut übersehen. Die Schleimhaut war stark blauroth injicirt, das Lumen der Luftröhre oben von normaler Höhe, nach unten aber entschieden verengert und in eine schräge von vorn rechts nach hinten links gerichtete Spalte verwandelt. Die Bifurcationsstelle war nicht zu sehen. Um noch weitere Aufklärung zu erhalten, führte ich rasch den Zeigefinger in die Trachea abwärts, so weit ich konnte, wobei ich ebenfalls die nach unten zunehmende Verengerung constatirte, einen intratrachealen Tumor aber jedenfalls ausschliessen konnte. Auf diesen Eingriff reagirte Pat. mit einem kräftigen Hustenstoss und warf dabei ungefähr einen Esslöffel voll eitrigen Schleims aus, was ihm einige Erleichterung verschaffte. — Ich stellte jetzt die Diagnose auf Compressionsstenose der Trachea und machte einen Versuch, die König'sche Canüle einzulegen, was auch gelang, ohne dass jedoch die Respiration dadurch erheblich freier geworden wäre. Diese blieb im Gegentheil fortgesetzt erschwert, wenn auch nicht in dem Maasse wie vor der Operation. Wir mussten uns mit diesem theilweisen Erfolge begnügen und liessen die König'sche Canüle liegen."

Der weitere Verlauf lässt sich in wenige Worte zusammenfassen: der vor der Operation leicht benommene Pat. schien sich erst zu erholen, sein Sensorium wurde frei, er gewann wieder Lebenslust und trank gern und öfters die ihm gebotene flüssige Nahrung. Schon nach einigen Tagen aber wurde der Zustand wieder schlechter; leichte Delirien stellten sich ein, die Athmung ward mühseliger und am 10. October starb Pat. unter allen Erscheinungen chronischer Kohlensäureintoxication.

Section: Von dem unteren und hinteren Pole des linken Lappens der im Uebrigen nicht vergrösserten Schilddrüse geht ein herzförmig gestalteter, fast faustgrosser, glattwandiger, von einzelnen grossen Venenästen begleiteter Fortsatz unter der ersten linken Rippe nach unten in den Thorax, wo er sich medianwärts wendend zwischen Trachea und Oesophagus hineindrängt, mit seinem unteren Ende gerade bis zur Bifuration der ersteren reichend und nach rechts den lateralen Rand von Oesophagus und Trachea wohl um 2 Cm. überragend. Die Länge dieses intrathorcacischen Schilddrüsentumors beträgt 8 Cm., die Breite 7 Cm., die Dicke 5 Cm. und der Umfang 15 Cm. Der Tumor ist solide und stellt einen Colloidkropf mit derber Kapsel dar. In der Höhe der oberen Thoraxapertur, entsprechend dem Druck der darüberliegenden linken ersten Rippe, trennt eine halsförmige Einschnürung den Tumor

von der Hauptmasse des linken Schilddrüsenlappens. Durch die Einkeilung des Tumors zwischen Luft und Speiseröhre sind diese beiden Organe in einer Längsausdehnung von 4—5 Cm. und zwar in der Höhe des 10.—12. Trachealringes 5 Cm. weit auseinandergedrängt, so zwar, dass die säbelscheidenartig abgeplattete und deutlich erweichte Trachea einen starken Bogen nach vorn und rechts beschreibt, während der Oesophagus ebenfalls plattgedrückt, nach hinten und etwas nach links verdrängt erscheint. Erst an der Bifurcationsstelle der Trachea legen sich die beiden Organe in normaler Weise wieder aneinander. — Genau entsprechend in Lage und Ausdehnung der intrathoracischen Struma zeigt die Wirbelsäule vom 1.—5. Brustwirbel eine starke skoliotische Verkrümmung nach links; die Sehne dieses Bogens ist 11 Cm. lang und der Abstand des Scheitels des Bogens von der Sehne beträgt 2,6 Cm. In der Concavität dieser Krümmung, also rechts von der nach links ausgebogenen Brustwirbelsäule, liegt der Tumor bequem eingebettet und mit ihm hinten die Speise- und vorn die Luftröhre. Im Uebrigen verläuft die Wirbelsäule ober- und unterhalb dieser skoliotischen Ausbiegungen vollkommen gerade.

Fig. 1.

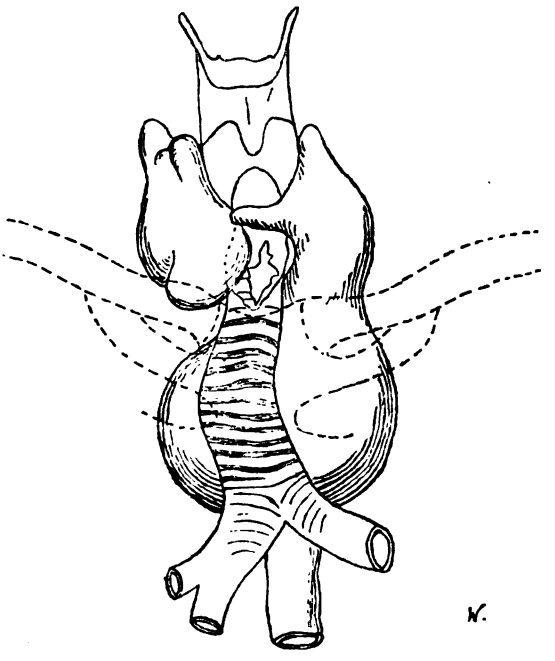

Claviculae und Manubrium von mir schematisch hineingezeichnet.

Der übrige Befund bot wenig Bemerkenswerthes; starke Schwellung der Bronchial- und Mediastinaldrüsen, Atherom der Aorta, mässiges Lungenemphysem; cyanotische Induration der Nieren, Katarrh der Bronchien.

Anamnese: Der Kranke, welcher ein Alter von 63 Jahren erreicht hatte, war seit seiner Kindheit engbrüstig, und zwar führte die Mutter dies auf einen Croupanfall zurück (Tracheotomie war bei dieser Gelegenheit nicht gemacht worden). In späteren Jahren nahm die Beengung immer mehr zu und ebenso ein häufig sich einstellender Husten. Bergsteigen und später schon das einfache Treppensteigen verursachten grosse Beschwerden, die vom Arzte jeweils auf Emphysem der Lungen zurückgeführt und mit Jodkali bekämpft wurden. Auf letzteres Mittel trat häufig temporäre Besserung ein. Ausser der beständigen Athemnoth hatte Pat. aber schon vor 30 Jahren einmal beim Tanzen plötzlich einen Erstickungsanfall, der

sich dann etwa alle Jahre einmal, später häufiger wiederholte. — Eine wesentliche Steigerung aller dieser Beschwerden wurde erst diesen Sommer constatirt; namentlich klagte Pat. über ein beängstigendes Gefühl in der Herzgegend und dass er häufig Hustenreiz habe und ganz wenig Schleim in den Luftwegen ihn oft sehr quäle, weil er ihn nicht heraushusten könne. Ferner behauptete Pat. mit grösster Bestimmtheit: beim Husten bleibe ihm der Kehlkopf oben im Halse stecken, gehe nicht mehr hinunter, und er müsse ihn dann sofort gewaltsam mit seinen Händen hinunterdrücken, um nicht zu ersticken. Auch das Essen war in letzter Zeit erschwert; Festes ging gar nicht mehr hinunter und auch, wenn Pat. Flüssiges genoss, so musste er zwischen hinein öfters Athem schöpfen.

Die im verflossenen Sommer von Herrn Prof. O. W. vorgenommene, recht schwierige laryngoskopische Untersuchung ergab gute Function der Stimmbänder, Larynxeingang injicirt. Bei der zweiten Untersuchung am 10. September erschienen auch die Stimmbänder injicirt, bisweilen gut sich bewegend, dann wieder mangelhaft auseinanderweichend. Keine Dämpfung in der Sternalgegend oder sonstige Zeichen, welche auf einen Mediastinaltumor oder ein Aneurysma hingewiesen hätten.

Post sectionem wurde die endgiltige Diagnose auf Processus accessorius congenitus intrathoracicus retrotrachealis gestellt, der strumös degenerirend, schon frühzeitig sich vergrösserte und nach 63jährigem Bestande den Tod des Individuums zur Folge hatte.

Fall 22. Mitgetheilt von Zenker und Ziemssen.[17]) Bei einer Frau, deren rechter Schilddrüsenlappen zum grössten Theil vereitert war, schlossen sich am hinteren Rande des wenig vergrösserten linken Lappens nach unten zwei vom Hauptdrüsenkörper ganz getrennte Nebenschilddrüsen an, von denen die untere und grössere, auch etwas gallertig geschwellte, 5 Cm. lang, $3\frac{1}{2}$ Cm. breit, $1\frac{1}{2}$ Cm. dick, ganz zwischen Wirbelsäule und Speiseröhre gelagert war und die hintere Speiseröhrenwand dadurch eingedrückt hatte.

Fall 23. Aus der Privatpraxis von Doc. Dr. Kaufmann. Frau K., 36 Jahre alt, war von 1868—1872 verheirathet. 1869 gebar sie ein Mädchen. Einen Kropf besass sie schon seit frühester Jugend. Erst im Jahre 1880 begannen die ersten Erstickungsanfälle, welche ohne alle Ursache begannen und sich alle halb oder viertel Jahre wiederholten; den zweitletzten Anfall bekam Pat. im Juni 1885. Es wurde ihr plötzlich enge, so dass sie nach Hause geführt werden musste; dieser Zustand hielt ungefähr eine Stunde an; Bewusstlosigkeit war nicht vorhanden, dagegen blieb grosse Schwäche zurück. Sie wurde deswegen 4 Wochen lang zu Hause an Asthma behandelt und verbrachte weitere 4 Wochen im Krankenasyl Neumünster, worauf sie ordentlich genesen sei. — Der letzte Anfall datirt von 2. October 1885. Pat. fiel, auf einem Ausgange begriffen, plötzlich um, fühlte heftige Angst und Beklemmung, war blau im Gesicht, Puls nicht mehr fühlbar. Sie wurde per Droschke heimgeführt. Dieser Anfall dauerte 3 Stunden; der behandelnde Arzt diagnosticirte Asthma cyanoticum und verordnete innerliche Mittel.

Status am 10. November 1885. Pat. hat eine allseitig vergrösserte

Struma, welche sich beim Schlucken gut verschiebt. Der rechte Lappen ist länglich, fest, etwa hühnereigross. Die Carotis hält ihre normalen Beziehungen inne. Der Mittellappen ist leicht vom vorigen abgrenzbar, rundlich, weich; der linke Lappen ist deutlich hart, liegt tief in der oberen Brustapertur, so dass er beim Schlucken total heraufsteigt. Seine Grösse kommt der einer Mannsfaust gleich; Druck auf denselben gegen rechts macht keine, Druck gegen links nur wenig erschwerte Athmung. Laryngoskopisch steht der Kehlkopf median und man findet in der weiten Glottis tief unten einen hellen Ring und daran den Eingang in den Bronchus. Drüsenschwellung fehlt, ebenso Schlingbeschwerden oder ausstrahlende Schmerzen. Es wird die Diagnose gestellt auf Struma fibrosa et gelatinosa mit Druck auf die Trachea in der Gegend der oberen Brustapertur.

Operation am 13. November 1885. Narkose gut, trotz der Trachealstenose nach Einspritzung von 0,01 Morph. muriat. Zunächst Hautschnitt nach Kocher, dann Durchtrennung der Muskeln. Es folgt ein Schnitt über der Cavicula 2 Zoll lang nach aussen vom unteren Wundwinkel; quere Durchtrennung des Mm. sternocleidomast. und sternothyreoideus. So kann dann ein oblonger Hautmuskellappen nach aussen geschlagen werden, und der obere Pol der Struma liegt frei zu Tage. Nun wird erst die Art. thyr. sup. 2 Cm. oberhalb des oberen Schilddrüsenpoles ligirt sammt der begleitenden Vene, dann dieser obere Pol freigelegt nach Unterbindung der noch übrigen zuführenden Gefässe. Indem man ihn etwas nach innen dreht, fühlt man auf seiner äusseren unteren Seite und nach innen von der Carotis communis die untere Schilddrüsenarterie schief ein- und aufwärts verlaufen; leicht wird sie mit 2 Pincetten isolirt und unterbunden. Auffällig ist gleich ein leichtes Blasserwerden und Collabiren des Tumors. Nun wird der Isthmus zum Theil stumpf, zum Theil mit dem Messer durchtrennt, wobei immer Schieber gesetzt werden, wo Blutung vorhanden, die aber nicht bedeutend ist. Zuletzt wird noch nach innen unten eine Vene gefasst und unterbunden, und nun ist der Tumor völlig mobil und lässt sich stumpf nach oben und aussen ziehen. Damit er völlig ausgelöst ist, müssen noch drei venöse Gefässe unterbunden werden. Nach Herausnahme des Tumors findet sich eine jedenfalls gänseeigrosse retrosternale Höhle vor, in welcher nach innen die Trachea zu Tage liegt, während nach unten der Aortenbogen und nach aussen Carotis comm. und Subclavia pulsiren. Sie wird nach Anlegung aller nöthigen Ligaturen nur leicht mit Jodoformgaze ausgepudert; dann zunächst die Muskeln mit tiefen Catgutnähten an ihre Stelle zurückgebracht, die Haut vernäht und dann in den unteren Wundwinkel Jodoformgaze eingeschoben statt eines Drain, aus Furcht vor den grossen Gefässen. Ueblicher Verband.

Das Befinden der Pat. nach der Operation lässt nichts zu wünschen übrig. Sie war nach der Durchtrennung des Isthmus erwacht und gab dann gleich, wie der Tumor aus dem Mediastinum herausgehoben war, eine bedeutende Erleichterung im Athmen an. Am folgenden Morgen zeigte Pat. trotz einer ziemlich ruhigen Nacht 38,8° Temperatur, offenbar weil der Jodoformgazestreifen den Secretabfluss verhindert hatte. Infolgedessen wird dann ein Drain eingelegt. — Am 16. November Ein-

tritt der Menses. Verband riecht intensiv nach Jodoform, soweit er mit Secret durchtränkt ist; auch soll Pat. vergangene Nacht aufgeregt gewesen sein und sich hin- und hergeworfen haben. Also Jodoformvergiftung trotz der geringen zur Verwendung gelangten Menge Jodoform. — Am 28. November wird Pat. mit granulirender Wunde entlassen und nachher noch während des Monats December ambulant behandelt. Bis Mitte Januar 1886 war deutliche einseitige Stimmbandlähmung auf der linken Seite vorhanden gewesen, um diesen Zeitpunkt aber will die Kranke plötzlich wieder eine laute Stimme bekommen haben. Dr. Kaufmann sah Pat. zum letzten Male am 30. Januar 1886 mit ganz normal beweglichen Stimmbändern und etwas schief stehendem Kehlkopf, so zwar, dass der rechte Kropf darauf zu drücken schien.

Fall 24. Aus der Privatpraxis von Doc. Dr. Kaufmann. Frau J. W., 47 Jahre alt, bekommt beim Aufrichten und beim Gehen sofort heftigen Stridor, so dass derselbe aus Entfernung gut vernehmbar ist. Sie datirt ihre Beschwerden von 3 Jahren her, indem sie bestimmt angiebt, dass sie damals zu Fuss von Buochs nach Nieder-Rickenbach (Kanton Unterwalden) gegangen sei, d. h. eine 4—5 stündige Bergtour ausgeführt habe. Von da ab begannen die jetzt bestehenden Beschwerden. Treppensteigen und alle möglichen Anstrengungen verursachten der Pat. das Gefühl von Enge; zu eigentlichen Erstickungsanfällen sei es indess nie gekommen. Bei genauem Nachfragen giebt Pat. aber zu, eigentlich niemals vollkommen freien Athem gehabt zu haben; auch will sie bemerkt haben, dass jedesmal während der Schwangerschaft (die Frau gebar 8 Kinder) die Beschwerden zugenommen hätten. — Aufnahme in die Privatklinik von Herrn Dr. Kaufmann am 21. September 1891.

Status: Pat. ist eine sehr fettreiche Person mit gutem regelmässigem Puls. Der Kehlkopf ist in toto nach rechts verschoben, so dass das Pomum adami in der Verlängerung der rechten Mundwinkellinie steht; ein besonderer Tiefstand dagegen fehlt. Der Hals ist sehr kurz, bei ruhigem Athem fühlt man an ihm Nichts. An der linken oberen Brustseite sind einige elastische subcutane Venen sichtbar, die rechterseits fehlen. Die Percussion ergiebt Dämpfung über dem linken Sternoclaviculargelenk, welche sich etwa handbreit über die 1. und 2. Rippe nach aussen erstreckt, nach abwärts sich verliert. Beim Husten fühlt man einen gut mannsfaustgrossen Tumor von rundlicher Gestalt etwa zur Hälfte aus der oberen Brustapertur an der linken Halsseite gegen den Kehlkopf emporsteigen, der hier aber nicht festgehalten werden kann, sondern sofort wieder zurücksinkt. Die Spiegeluntersuchung ergiebt Schiefstand des Kehlkopfes; beide Stimmbänder sind gut beweglich. Fussödeme nicht vorhanden. Sonstiger Organbefund normal.

Operation am 24. September 1891. Chloroformnarkose für den Hautschnitt. Dieser wird zunächst median geführt, vom Zungenbein bis 4 Cm. unterhalb der Incisura sterni. Panniculus adiposus gut 2 Cm. dick. Freilegung und Durchtrennung der vorderen Halsmuskeln. Dann rechtwinklig zum ersten Schnitt ein zweiter linksseits über die Clavicula nach aussen und Durchtrennung der Mm. Sternomast. und Sternothyreoideus. Um zur Art. thyr. sup. gelangen zu können, wird der Kocher'sche Winkelschnitt vervollständigt, so dass ein viereckiger

Hautmuskellappen entsteht. Das Oberhorn, das 3 Cm. über die Clavicula hinaufreichte, ist jetzt nach Unterbindung der Art. thyr. sup. sammt ihrer Vene, vollständig lose gelegt. Am Aussenrand des Oberhorns herunter, das nicht strumös entartet ist, findet sich keine einzige Vene mehr, dagegen fühlt man bei vorsichtigem Vorgehen in der Höhe der linken Clavicula, ungefähr da, wo der strumöse Theil des linken Lappens beginnt, eine Arterie pulsiren. Durch Auseinanderhalten des M. Sternomast. nach aussen und der Struma nach innen, kann man sie mit grosser Mühe ligiren.

Der mediastinale Tumor ist in die obere Brustapertur wie eingemauert, der Finger kann mit Mühe zwischen Sternum und Tumor eindringen, erreicht aber das untere Ende des Letzteren nicht. Auf seiner sichtbaren Vorderseite erscheinen sehr ausgedehnte Venen, welche offenbar intrathoracal an den Tumor herantreten; denn aussen am Halse ist diesen Gefässstämmen nicht beizukommen. Dr. Kaufmann entschliesst sich nun, den Tumor mit Gewalt herauszuziehen. Zu diesem Zwecke erfasst er den Tumor an seiner Vorderseite möglichst tief mit einem kleinen Volkmann'schen Haken und zieht an. Sofort zeigt sich nun, dass die Vorderwand durchreisst und eine gut abgeschlossene secundäre Balgwand erscheint; infolgedessen schreitet er zur Ausschälung, was sehr leicht gelingt. Die einzelnen Balggefässe werden sofort gefasst; die Hauptstämme derselben kommen vom oberen normalen Schilddrüsentheile her und können nur schwer mit Schiebern gefasst werden, weil das Gewebe hier sehr fibrös ist. Nach der Brust zu lässt sich die Blutung indess mit Sicherheit beherrschen. Weil aber die Blutung im oberen Schilddrüsenpole fortdauert, so nimmt man die Umstechung zu Hülfe und näht so schliesslich dessen Unterrand zusammen; es entsteht so ein für sich abgeschlossener, aus normalem Gewebe bestehender linker Schilddrüsenlappen. Die Balgwände im Mediastinum werden ruhig offen gelassen und Jodoformgaze hineingestopft; die Haut ohne die Muskeln genäht und ein Verband angelegt.

Abends befindet sich die Pat. gut; sie hat nicht gebrochen und athmet sehr leicht, indessen zeigt sie rauhe Stimme und leichtes Rasseln. Am 25. September Verbandwechsel. Die vergangene Nacht verbrachte die Pat. schlaflos; nach Entfernung der Jodoformgaze tritt reichlich blutiger Fluss aus. Es wird deshalb ein Glasdrain eingelegt. Der Verlauf ist im Weiteren sehr gut; keine Temperaturen mehr und keine stärkere Secretion. Dagegen findet sich ein kleiner Abscess am äusseren Ende des oberen Querschnittes, an der Ligaturstelle des oberen Art. thyr. fühlt man letztere subcutan deutlich pulsiren. Der Abscess schliesst sich indess nach wenigen Tagen, ohne dass sich etwas abgestossen hätte.

Am 16. October wird Pat. mit folgendem Befunde entlassen: Halsumfang 38 Cm., Längsschnitt 12 Cm., die beiden Querschnitte 7 Cm., die obere Narbe noch etwas infiltrirt, sonst alles lineär. Recht auffällig ist, wie die untere Quernarbe, die unmittelbar über der Clavicula sass, nun mindestens 2 Cm. tiefer steht und dementsprechend natürlich die Längsnarbe nach unten reicht. Athmung geht leicht von Statten. Stimme normal.

Was den Tumor anbetrifft, so besteht er aus einem Gemisch von colloiden Knollen und Cysten; letztere namentlich im unteren Theile.

Reichliche Gefässe sind namentlich an den Polen sichtbar. Seine Maasse sind 10 Cm. Höhe, 9 Cm. Breite und 8 Cm. Dicke.

Fall 25. Aus der Privatpraxis von Doc. Dr. Kaufmann. Herr G., Lehrer, 48 Jahre alt, bekam Sonntag Abends den 14. März 1892, nachdem er schon einige Zeit vorher beim Treppensteigen etwas an kurzem Athem zu leiden gehabt und sich gerade etwas erkältet hatte, plötzlich beim Kartenspiel einen Erstickungsanfall. Der sofort gerufene Arzt machte gleich einen ergiebigen Aderlass (ungefähr 200 Grm. Blut). Künstliche Athmung. Wie dann um 9 Uhr Abends Dr. Kaufmann geholt wurde, fand er den Pat. dyspnoisch und unfähig, laut zu sprechen. Da jedoch die Dyspnoe nicht dringend die Tracheotomie verlangte, so rieth Dr. Kaufmann zum Zuwarten. Am 16. März wurde Dr. Kaufmann wieder gerufen wegen eines zur Zeit bestehenden neuen Erstickungsanfalles; in der Zwischenzeit waren indess schon 5 Anfälle aufgetreten, die mit Codein und Morphium beschwichtigt wurden. Pat. konnte jetzt fast nicht mehr schlucken; die schnell vorgenommene Laryngoskopie zeigte die Glottisöffnung frei, also war jedenfalls Glottisödem auszuschliessen. Mittags 12 Uhr desselben Tages wurde dann von Dr. M. eine linksseitige Recurrensparalyse constatirt und tief in der Trachea traten die Wände derselben zusammen, um einen schlitzförmigen, rein medianen Spalt zu bilden. Ueber der linken Sternalgegend Dämpfung. — Pat. bekam dann täglich 4,0 Kalii jodati. Am 18. März ist Pat. schon im Stande, besser zu schlucken; auch hat sich beträchtlicher Auswurf eingestellt. Am 20. März hat sich auch die Stimme schon ordentlich gebessert; das Schlucken geht flott von Statten. Spiegelbefund des Kehlkopfes beinahe unverändert. Auf der rechten Halsseite constatirt man einen weichen, länglich walzenförmigen Schilddrüsenlappen, welcher analog links nicht nachzuweisen ist. Hinter dem Manubrium sterni kann man mit dem Finger nicht eindringen. Tiefstand des Kehlkopfes ist aber nicht vorhanden, ebenso fehlen Verschiedenheit in der Füllung der Halsvenen und Venectasien am Hals und auf der Brust. Dr. Kaufmann stellte die Diagnose auf intrathoracische Struma, gebildet von dem am Halse nicht fühlbaren linken Schilddrüsenlappen. — Pat. bekommt täglich noch 1,0 Kali jod. — Am 31. April wurde constatirt, dass die Stimmbandlähmung entschieden zurückgeht; der Mangel des linken Schilddrüsenlappens ist sehr deutlich.

Fall 26. Mitgetheilt von Virchow.[18]) Er sah einmal einen Knoten von fast 3 Zoll Höhe, der zum grossen Theil mörtelartig verkalkt war, vom linken Horn aus sich median bis zum Bogen der Aorta erstrecken.

Fall 27. Mitgetheilt von Wölfler.[12]) 36jährige Frau; der linke mächtig vergrösserte Seitenlappen besteht aus 2 Theilen; die untere mannsfaustgrosse Hälfte liegt retrocaviculär und retrosternal. — Symptome: Druckgefühl in der Brustapertur; zeitweilig auftretende Erstickungsanfälle, wiederholte Bronchitiden, linkes Stimmband paretisch, Trachea in der Höhe des 5. und 6. Ringes von links her verengt.

Fall 28. Mitgetheilt von Wölfler.[12]) A. Ch., 26jähriger Mann; linksseitige Kropfcyste; nach Eröffnung derselben gelangt man mit dem Finger in eine sehr geräumige Höhle, welche von der Cartilago

cricoidea bis weit hinter das Manubrium sterni und nach rechts hin bis zum rechten Schilddrüsenlappen sich erstreckt.

Fall 29. Mitgetheilt von Demme.[14]) Demme beschreibt ein Weingeistpräparat aus dem Jahre 1837, einer 45jährigen asphyktisch verstorbenen Frau angehörend: „In der Gegend des 3. Luftröhrenringes beginnt eine cystoide vom linken Schilddrüsenhorn ausgehende Geschwulst, welche sich auf die obere Wand des linken Bronchusstammes fortsetzt und diesen so bedeutend comprimirt, dass das Lumen fast gänzlich aufgehoben scheint. Auch rechterseits liegt eng mit der Trachealwand verwachen eine circa faustgrosse Cyste, die ebenfalls erst in den tieferen Partien an Ausdehnung gewinnt. Vom 4.—9. Trachealring ist die Luftröhre zwischen beiden Cystengeschwülsten eingekeilt und eingeengt, so dass kaum ein mitteldicker Katheter die Stelle zu passiren vermag.

III. Zusammenhang mit dem rechten Lappen.

Fall 30. Mitgetheilt von Dubourg.[19]) G. G., 23 Jahre alt, wurde am 3. April 1826 im Saal St. Charles de la Pitié aufgenommen wegen Hypertrophia ventriculi sinistri cord. Enorme Dyspnoe, kreischende Stimme und ein leichtes Sausen in der Trachea begleitete jede Inspiration. An der vorderen Halsseite bemerkte man einen ovalen Tumor, von ungefähr Faustgrösse, gut beweglich, schon lange bestehend, der der Glandula thyreoidea anzugehören schien. Nirgends Oedeme; Behandlung rein symptomatisch, ohne Erfolg. Nach ungefähr 14 Tagen trat die Dyspnoe mit stärkerer Intensität auf und der Tod trat plötzlich ein in der Nacht vom 24.—25. April.

Section: Das Herz übertrifft die Grösse einer Faust; Dicke der linken Ventrikelwand 7,5 Linien; die anderen Theile des Herzens sind gesund. Zwischen den beiden Blättern der Pleura erscheint ein rundlicher Tumor, der dem Ende der Trachea und dem Aortenbogen aufliegt. Seine Maasse sind folgende: Diameter vertical 2 Zoll 4 Linien; Diameter transv. 1′ 8″; Diameter anteropost 1′ 2″. Auf dem Durchschnitte zeigt er zahlreiche, durch häutige, dichte, widerstandsfähige, nicht knorpelige Scheidewände getrennte Kammern; die Mehrzahl derselben misst im Durchmesser 1½ Zoll. Das innere Gewebe ist im Allgemeinen röthlich, gefässreich, zellig und enthält eine reichliche zähe Flüssigkeit, welche die Vacuolen erfüllt. Das Gewebe ist aber nicht überall gleich, sondern bald roth, bald blass, bald leicht zerreisslich, bald mehr widerstandsfähiger. Der Balg des Tumors ist zellreich, dünn und das Relief der vorspringenden Kammern giebt ihm ein höckriges Aussehen.

Am Halse erstreckt sich ein grosser, ovaler Tumor, auf der rechten Seite der Trachea gelegen, vom ersten Trachealring bis zum oberen Rande des Sternum, wo er sich in den vorgenannten Tumor fortsetzt vermittelst lockeren Zellgewebes. Die Präparation zeigt, dass dieser Tumor dem rechten Schilddrüsenlappen angehört; er ist von birnförmiger Gestalt, der Balg ist zellreich, dünn, und seine Oberfläche uneben. Der Durchschnitt zeigt zellreiche Kammern von verschiedener Grösse. Namentlich im oberen Pol ist eine grössere Cyste; im Uebrigen von gleichem Aussehen wie der mediastinale Tumor. — Der linke Thyroidallappen

scheint eher verkleinert; er zeigt eine Länge von 1′ 4″; die untere Hälfte ist auch etwas degenerirt; in dieselbe mündet die Art. thyr. inf.

Trotzdem der Autor eher zur Annahme neigt, der mediastinale Tumor sei aus einer degenerirten persistirenden Thymusdrüse entstanden, so möchte ich ihn dennoch unter die substernalen Kröpfe, vielleicht von einer Glandula accessoria ausgehend reihen. Für meine Ansicht spricht, dass besagter Tumor die directe Fortsetzung der Glandula thyr., genauer gesagt ihres rechten Lappens, darstellt, während die Thymus sonst median liegt. Ferner bildet letztere einen mehr flächenhaft ausgedehnten, weissgelben, deutliche Thymusstructur, wenn auch nicht überall, zeigenden Körper, der sich den grossen Gefässstämmen und der Trachea anschmiegt. Unser Mediastinaltumor ist aber ein rundlicher rother Knoten, der — und das ist besonders wichtig — genau dieselben Veränderungen zeigt wie der degenerirte rechte Thyreoidallappen. Vergessen wir zudem nicht, dass diese Beobachtung aus dem Jahre 1826 stammt, zu welcher Zeit accessorische Schilddrüsen und die histologische Unterscheidung zwischen Schild- und Thymusdrüse noch weniger bekannt waren.

Fall 31. Mitgetheilt von Heidenreich.[20]) Dieser Fall betrifft einen 33jährigen Forstbeamten, der nach mehrtägigen katarrhalischen Beschwerden eines Abends plötzlich erschwertes Athmen, Schleimrasseln, Phantasiren und Röcheln darbot und am nächsten Morgen unvermuthet starb.

Sectionsbefund: Der rechte Lappen der Schilddrüse seitlich nach rechts und hinten gelagert, hinter die Trachea und den Larynx gedrängt, und hinter der Clavicula und der 1. und 2. Rippe über 3 Zoll weit in die Brusthöhle hinabsteigend, so dass er vom oberen Rande des Schildknorpels bis zur Bifurcation der Luftröhre 4½ Zoll lang war. Hinter der Clavicula war er zu zwei Säcken ausgedehnt, von denen der obere seine Mitte gerade hinter den Schlüsselbeine hatte und nur zum Theil in der Brusthöhle lag. Der untere war ganz in der letzteren eingeschlossen, erstreckte sich bis zur Theilungsstelle der Trachea und drängte die Lunge nach unten und hinten. Die rechte Carotis ist nach aussen verdrängt. Der obere Sack ist an der oberen vorderen Seite eingerissen, von 2—3 Unzen coagulirten Blutes umgeben. Die Luftröhre ist zusammengepresst, verengt; ihre Schleimhaut livid geröthet. Keine Communication der Säcke mit der Trachea. Der Tod war durch die von der Cyste verursachte Compressionsstenose und den Bluterguss erfolgt.

Fall 32. Mitgetheilt von Malard[1]); (Duplay[52])), 3. Beobachtung. Patientin ist 58 Jahre alt; hat mehrere Kinder geboren. Vor 26 Jahren bemerkte sie zum ersten Male, dass sie auf der rechten Halsseite, oberhalb des Sternum, eine kleine bewegliche, schmerzlose Geschwulst hatte. Dieselbe blieb stationär bis vor 6 Monaten, wo sie anfing, schmerzhaft zu werden und so rapid zu wachsen, dass sie von Tag zu Tag stärker auftretende Athembeschwerden verursachte, weshalb denn die Frau sich ins Spital aufnehmen liess.

Bei der Untersuchung constatirt man sofort, oberhalb des Sternum etwas nach rechts hin, der Articulatio sternoclavicularis entsprechend,

einen ungefähr eigrossen, von vorn nach hinten etwas abgeplatteten Tumor von unregelmässiger Form, insofern als er 3 Fortsätze aussendet: einen auf der Aussenseite nach aussen von der Articulatio sternoclavic., einen zweiten nach der inneren Seite und einen dritten endlich, dessen Grenzen durch die Palpation nicht bestimmt werden können, da er zwischen Sternum und Trachea ins Mediastinum ant. hinabsteigt. Der Tumor ist bedeckt von der Haut und den Muskeln der Regio subhyoidea; er folgt den Bewegungen des Kehlkopfes beim Schlucken. Er ist überall von gleicher Consistenz, hart, ohne Fluctuation und schmerzt weder spontan noch auf Druck. — Stimme normal; laryngoskopische Untersuchung zeigt nichts Besonderes. Keine Beschwerden von Seite des Oesophagus. Keine Blutcongestion im Gesicht; keine Anzeichen einer Sympathicusaffection.

Seit einigen Monaten empfindet die Pat., wenn sie schnell geht oder wenn sie Treppen steigt, starke Dyspnoe und ein wahres Angstgefühl, als ob sie ersticken müsste; richtige Erstickungsanfälle hat sie indessen noch nie gehabt. Selbst in Ruhelage ist starker Stridor vorhanden. Der Kehlkopf ist vollständig frei, ebenso die Glottis. — Aus allen diesen Symptomen ergiebt sich, dass diese Beschwerden von der Hypertrophie des rechten Schilddrüsenlappens herrühren müssen.

Fall 33. Mitgetheilt von Malard.[1]) 2. Beobachtung. S. Z., Nätherin, 16 Jahre alt, wurde am 28. Mai 1879 im Hotel Dieu aufgenommen. Ihr Vater lebt noch, ist tuberculös; ein Bruder und eine Schwester sind gesund. Die Mutter, die bei der Geburt der Patientin starb, soll einen beträchtlich grossen Kropf besessen haben.

Die Kranke ist offenbar ebenfalls tuberculös; nächtliche Schweisse, Abmagerung, in der rechten Lungenspitze augenscheinliches Cavernenathmen. An der Vorderseite des Halses oberhalb des Sternum findet sich ein kleiner Tumor, der ungefähr seit 2 Jahren besteht. Da er nur unbedeutend zunahm, machte er wenig Beschwerden. Dagegen bemerkte die Kranke, dass der Tumor bei starken Athembewegungen, z. B. nach raschem Laufen, die Tendenz zeigte, nach unten zu rutschen, worauf die Respiration noch mehr gehindert wurde. Durch Lagewechsel oder durch Ruhe kehrte Alles in die gehörige Ordnung zurück. Die Stimme ist etwas heiser, was aber von der Tuberculose herzurühren scheint. — Der untere Ansatz des M. sternomast. wird durch einen ovalen Tumor, dessen Längsaxe der Trachea parallel läuft, hervorgewölbt. Ungefähr von Eigrösse, springt er bei Extensionsbewegungen des Kopfes stärker vor, während er bei Beugebewegung hinter dem Sternum und der Clavicula zu verschwinden scheint. Er ist prall elastisch, schmerzlos, glatt, folgt den Schluckbewegungen des Kehlkopfes und zeigt keine arteriellen Pulsationen. Auf der Aussenseite des Tumors fühlt man die Carotis pulsiren. Seine untere Begrenzung ist schwer zu bestimmen, weil er selbst bei der stärksten Extensionsbewegung des Kopfes nicht vollständig über dem Sternum und der Clavicula erscheint. Keine Lymphdrüsenschwellung; ein anämisches Geräusch findet sich neben dem ersten Tone über der Herzbasis, das sich auch in die Halsgefässe fortpflanzt.

Man hat es hier augenscheinlich mit einem auf Kosten des rechten

Schilddrüsenlappens entwickelten Kropf zu thun, sehr wahrscheinlich von fibröser Natur, und zwar mit einem sogenannten „goître plongeant ou rétrosternal".

Fall 34. Mitgetheilt von Malard.[1]) 1. Beobachtung. Der Mechaniker L., 53 Jahre alt, trat am 19. Mai 1879 ins Hospital de la Pitié ein, wegen Insufficientia et stenosis valv. mitralis. Die Hauptaufmerksamkeit zieht aber ein Tumor auf sich, den er am unteren Theil des Halses vor dem Sternum trägt; derselbe liegt auf der rechten Seite und überschreitet die Medianlinie wenig. Er hat ungefähr die Form und Grösse eines Eies, sein grösster Längsdurchmesser liegt der Trachea parallel. Unmittelbar hinter dem rechten Sternomast. gelegen, erscheint seine Spitze über der Clavicula, seine untere Hälfte verschwindet hinter ihr und dem Sternum. Bei der Palpation ist er nicht schmerzhaft und giebt das Gefühl einer fibrösen Schale. Betrachtet man ihn von der Seite, so sieht man, wie er von schwachen arteriellen Pulsationen gehoben wird; doch ist diese Bewegung ganz verschieden von den allseitig sich ausdehnenden Pulsationen der Aneurysmen. Beim Schluckacte folgt der Tumor den Schlundbewegungen; an seiner Aussenseite fühlt man die Carotis com. pulsiren. Es ist überall gut abgrenzbar, ausgenommen sein retrosternaler Theil; bei der Palpation fühlt man kein Schwirren und bei der Auscultation ist kein Hauchen hörbar. Liegt der Kranke mit dem Kopfe tief, so wird der Tumor grösser, ohne vollständig hinter dem Sternum hervorzukommen. Die Mm. sternomast. sind dabei hervorgewölbt, die Trachea stärker comprimirt und die Athmung mehr behindert. Bei forcirter Kopfbeugung verschwindet der Tumor vollständig hinter dem Sternum und der Clavicula, die Beschwerden bleiben aber gleichwohl verstärkt. Am günstigsten für den Kranken ist die Mittelstellung zwischen Streckung und Beugung des Kopfes. Um dies zu erreichen, unterstützt der Kranke den Kopf mit Kopfkissen. Wenn der Kranke Treppen steigt, muss er unterwegs öfters Halt machen; dabei erscheint ein eigenthümliches Geräusch, genannt Stridor (cornage), das sicherlich Trachealcompression anzeigt. — Die Hautvenen sind erweitert, das Gesicht roth, geschwollen; der Kranke klagt über Ohrensausen, Schwindel und Flimmern vor den Augen. Die Stimme zeigt eine eigenthümliche Erscheinung, sie ist „bitonale", d. h. in dem gleichen Worte wird die eine Silbe oder ganze Hälfte in einem tieferen, die folgende Silbe oder Hälfte in einem höheren Ton gesprochen. — Die Percussion ergiebt in der Fossa supraclavicularis, über der Articulatio sternoclavicularis und dem obern Rande des Sternum leichte Dämpfung, während die Auscultation dieser Gegend abgeschwächtes Athmen hören lässt. Beide Erscheinungen müssen sicherlich auf die Anwesenheit des unteren Kropftheiles im Thoraxeingange zurückgeführt werden. — Im Ferneren klagt der Kranke über hartnäckigen Husten; er leidet an chronischem Tracheo-Bronchialcatarrh.

Diagnose: Goître rétrosternal, développé au dépens du lobe droit de la glande thyroide.

Fall 35. Mitgetheilt von Dittrich.[2]) Bei der Section einer alten Frau von 60 Jahren fand sich eine fast die ganze rechte Thorax-

hälfte einnehmende cystische Geschwulst vor, mit einer bräunlichen Flüssigkeit gefüllt, in welcher sich mikroskopisch Fetttröpfchen, verfettete Epithelien, weisse und rothe Blutkörperchen, sowie sehr reichliche Cholestearinkrystalle nachweisen liessen. Der obere Pol der Cyste stand mit dem rechten Schilddrüsenlappen in unmittelbarem Zusammenhang. Dieser Lappen war auffällig tief gelagert, so dass sein oberer Rand nur bis in die Höhe des 3. Trachealringes reichte. Ob dem gleichzeitig bestehenden Defecte des Isthums die Bedeutung eines ursprünglichen Bildungsmangels oder einer durch Zug von Seiten des Tumors bewirkten Dehiscenz zukommt, und ob die Tieflagerung des rechten Lappens eine angeborene Anomalie oder eine secundäre Lageveränderung sei, war nicht zu eruiren. Die rechtseitige Pleura parietalis war von der zweiten Rippe angefangen von der Thoraxwand losgelöst, nach unten umgeschlagen und bildete eine dicke, den grössten Theil des Tumors überziehende Kapsel. Die rechte Lunge war hochgradig comprimirt und nach unten gedrängt, das Herz nach links dislocirt. — In der Wandschicht der Cyste fand sich deutliches Schilddrüsengewebe.

Prjibram theilt über den klinischen Verlauf Folgendes mit: Bei der ersten Aufnahme der Patientin bestand ein Tumor in den oberen Partien des rechten Thorax; er rückte im weiteren Verlaufe allmählich von der rechten Brustapertur abwärts und comprimirte die Lunge. Asymetrie des Thorax bestand nicht; erst in der letzten Zeit bestand eine kleine Prominenz am Thorax. — Schon frühzeitig bestand eine abnorme Dilatation der Hautvenen am Thorax und als weitere wichtige Symptome fand man: Fehlen des Pulses in der rechten Carotis und mässige Erweiterung der rechten Pupille. Der Krankheitsverlauf war von wiederholten Lungenblutungen begleitet, wobei man an eine von den Bronchen ausgehende Neubildung dachte. Eine Punction mit Entleerung der gleichen Flüssigkeit wie bei der Section bedingte einen tiefen Collaps, aus welchem sich die Patientin rasch wiedererholte. Der Tod war die Folge einer heftigen Lungenblutung, die, wie sich bei der Section ergab, aus den stark erweiterten Venen der Trachea und des Oesophagus sich eingestellt hatte.

Fall 36. Mitgetheilt von Koch.[22]) Patientin, Frau von 45 Jahren, litt seit mehr als einem halben Jahre an Schwerathmigkeit, die sich auch manchmal schon zu leichten vorübergehenden Erstickungsanfällen gesteigert hatte. Vor 4 Tagen wurde die Frau von einem gesunden Knaben entbunden. Seit Beginn des Wochenbettes sind die Athmungsbeschwerden stärker geworden; seit den letzten beiden Tagen und namentlich in der letzten Nacht sind ganz bedeutende, sich häufig wiederholende Erstickungsanfälle aufgetreten, die zuweilen von einer solchen Heftigkeit waren, dass sie im Wiederholungsfalle das Schlimmste befürchten liessen. Es besteht seit einigen Tagen ein sehr starker, schleimig eitriger Auswurf, und rechts hinten unten auf der Lunge eine Dämpfung.

Status: Zarte Frau; grösste Athemnoth mit deutlichem Stenosengeräusch; allgemeine Cyanose. Ueber beiden Lungen reichliches Rasseln. In der Mittellinie des Halses zwischen Ringknorpel und Jugulum ein kastaniengrosser Kropf; die seitlichen Schilddrüsenlappen nicht ver-

grössert. Beim Palpiren des Halses konnte man noch constatiren, dass vom unteren Pole der in der Mittellinie gelegenen Kropfgeschwulst sich eine ganz flache, nur bei genauem Zufühlen bemerkbare Härte nach abwärts und rechts unter die Articulatio sternoclavicularis hinab in die Tiefe des Halses verfolgen lässt. Bei diesem Befunde wurde ein substernaler Kropf als Ursache der Stenose vermuthet.

Operation: Einleitung der Narkose bei sehr schwerer Athmung, jedoch ziemlich gutem Pulse. Freilegung des Ringknorpels und der Trachea im Falle nöthig werdender Tracheotomie. Gleich zeigte sich nun aber als Ursache der Stenose beim Zufühlen nach unten ein kleinapfelgrosser, dem rechten Seitenlappen angehöriger substernaler Kropf, welcher die Trachea stark nach links verdrängte. Wie dieser Tumor unter dem Sternum hervorgeholt und nach rechts verschoben wurde, besserte sich die Athmung zusehends. Vom oberen Ende der median gelegenen Incision wurde der Hauptschnitt horizontal nach dem hinteren Rande des Kopfnickers erweitert; Platysma, Mm. sternohyoideus und sternothyreoideus und omohyoideus durchtrennt und ebenso die Vena jugularis externa nach doppelter Unterbindung. Jetzt trat die Struma von selbst hervor und die Athmung wurde freier. Nach Kocher wurden die Hauptgefässe erst unterbunden, der Recurrens namentlich geschont, und nachher konnte der Lappen fast stumpf herauspräparirt werden bis an die Abtrennung von der Trachea, welche mit dem Messer vorgenommen wurde. — Drainage; Naht.

Am 10. Tage erlag die Pat. einer Pneumonie bei reactionsloser Wunde. An dem Präparate ist der obere Theil des Seitenlappens verhältnissmässig wenig verändert und hat im Ganzen noch seine normale Form. Nur sind an seiner Oberfläche kleine bis erbsengrosse, rundliche Erhabenheiten vorhanden. Die Hauptmasse der Struma gehört also dem unteren Theile des Seitenlappens an und bildet eine unregelmässig geformte, kleinapfelgrosse, an der Oberfläche stark höckrige Geschwulst, von deren medialer Seite aus ein über kastaniengrosser Tumor stark hervorragt. Die grösste Länge der Geschwulst vom oberen Ende des Seitenhornes bis abwärts beträgt 9 Cm., ihre grösste Breite 8,5 Cm., ihre grösste Dicke 5 Cm. — In ihren unteren Abschnitte besteht die Geschwulst auf dem Durchschnitte aus vielen kleinen bis haselnussgrossen Cysten, welche an manchen Stellen durch breite und derbe Faserzüge, an anderen wieder nur durch zarte Bindegewebssepten von einander geschieden sind. Die grösseren Cysten liegen vorwiegend in der Mitte der Geschwulst. Der an der medialen Seite prominirende Knoten erweist sich als eine grosse einkammerige Cyste.

Fall 37. Mitgetheilt von Braun.[23]) Es handelt sich um eine 58jährige Frau, welche erst vor 3 Jahren darauf aufmerksam wurde, dass ihr Hals rechts ein wenig dicker sei als links. Während sie im Wesentlichen bis dahin gesund war, namentlich auch mehrere Schwangerschaften ohne Beschwerden durchgemacht hatte, stellte sich nun eine Reihe von Symptomen ein, welche in einer bei körperlicher Anstrengung sich fühlbar machenden Athemnoth, in zeitweilig auftretenden Angst- und Beklemmungsgefühlen, in Herzklopfen und Klopfen auf der rechten Seite

des Halses bestanden. Schmerzen hat sie damals nirgends gehabt, doch soll das rechte Auge eine Zeit lang stark hervorgetreten sein. Die Intensität dieser Beschwerden wechselte zunächst, bald traten sie mehr, bald weniger hervor, liessen für kurze Zeit auch einmal ganz nach. Seit einem Jahre aber haben sie sich ohne Unterbrechung sehr verschlimmert. Bei der geringsten körperlichen Anstrengung, bei jeder geistigen Aufregung stellte sich hochgradige Athemnoth ein, das Herzklopfen und die Beklemmung sind bisweilen unerträglich. Weiterhin leidet die Pat. seit einiger Zeit an schweren Erstickungsanfällen, wenn ihr des Nachts im Schlafe der Kopf zurücksinkt und an Schmerzen, die von der rechten Seite des Halses gegen den Nacken ausstrahlen. In der Familie ist bis dahin noch kein Kropf vorgekommen; auch will Pat. in ihrer Jugend noch keinen Kropf besessen haben. Seit einiger Zeit wurde sie von mehreren Aerzten als an „Aneurysma" leidend behandelt.

Status: Pat. ist kräftig gebaut, corpulent; für gewöhnlich besteht mässige Dyspnoe, die sich bei geringen Anstrengungen steigert. Stridor nicht vorhanden; Stimme laut und rein. Zur Zeit ist weder ein- noch doppelseitiger Exophthalmus vorhanden; Pupillen gleich weit. Die Spiegeluntersuchung des Kehlkopfes ergab keine Abweichung von der Norm. Puls beschleunigt, regelmässig, voll, auf beiden Körperhälften isochron. Die rechte Seite des Halses, dicht neben der Trachea, und die mediale Hälfte der rechten Supraclaviculargrube erschien gegen links leicht vorgewölbt. Hinter dem rechten Sternoclaviculargelenk lag der, der Palpation zugängliche, obere Pol einer prall elastischen, nicht fluctuirenden Geschwulst, grösstentheils bedeckt vom M. sternomast. Ihre obere Grenze überragte die rechte Clavicula etwa um $^1/_2$ Cm., medianwärts reichte sie bis zur Mittellinie, seitlich bis zur Grenze des mittleren und inneren Drittels der Clavicula. Dort war die Pulsation der nach aussen verschobenen Carotis com. zu fühlen. Die weiteren Grenzen der Geschwulst waren in der Tiefe des Thorax nicht mehr zu verfolgen, doch konnte nicht nur in der rechten Supraclaviculargrube, sondern auch auf der rechten Hälfte des Manubrium sterni und der angrenzenden Rippenpartie eine leichte Dämpfung durch die Percussion nachgewiesen werden. Im Uebrigen schienen die inneren Organe völlig gesund zu sein. — Die erwähnte Geschwulst zeigte eine höchst intensive und oberhalb der Clavicula auch sichtbare, mit dem Herzstoss gleichzeitige Pulsation, welche von der eines Aneurysma durchaus nicht zu unterscheiden war; ein Geräusch dagegen fehlte über dieser Gegend. — Wenig oberhalb der eben beschriebenen Geschwulst lag dicht neben der Trachea ein zweiter, nur undeutlich abzugrenzender, weicher Tumor, von der Grösse einer kleinen Wallnuss. Derselbe hatte nach oben eine stielartige Verlängerung, welche in den Isthmus der Schilddrüse überging. Er gehörte also dem rechten Schilddrüsenlappen an, und stand mit jener endothoracalen Geschwulst in Verbindung. Bewegte man ihn nämlich in frontaler Richtung hin und her, so übertrug sich diese Bewegung deutlich auf jene. Beide Geschwülste blieben beim Schlucken unbeweglich, dagegen spannte sich jene stielartige Verlängerung des oberen Tumor scharf an, sobald der Kehlkopf beim Schlucken nach oben rückte. — Der linke Schilddrüsenlappen war so wenig wie der Isthmus

vergrössert. — Der Verfasser schloss wegen der sehr geringen Beweglichkeit der endothoracalen Geschwulst, sowie wegen dem Nachweise ihres Zusammenhanges mit der Schilddrüse, ein Aneurysma aus und stellte die Diagnose auf einen kropfigen Tumor.

Operation: Durch einen dem inneren Rande des M. sternomast. parallelen Schnitt und durch quere Durchtrennung des M. omohyoideus in der Supraclaviculargrube wurde der obere Pol der Geschwulst freigelegt. Nach Spaltung einer dicken, bindegewebigen Kapsel erschien ihre von starken Venen bedeckte blassrothe Oberfläche: es war also in der That ein Kropf. Seine Exstirpation war wenige Minuten später beendigt, da er sich mit den Fingern stumpf auslösen und aus dem Thorax herausheben liess. Die dabei entstehende geringe, venöse Blutung konnte durch Tamponade gestillt werden. Eine einzige stärkere Arterie, anscheinend ein Ast der Art. thyr. inf. trat am oberen Pole in die Geschwulst ein und konnte unterbunden werden.

Die Dimensionen der ganz isolirten, wenig blutreichen Kropfgeschwulst waren 75 : 45 : 30. Sie bestand aus einem vielfach mit Blutungen durchsetzten fötalen Adenom. Der Tumor hatte die Trachea nach links und hinten verschoben, abgeplattet, die Art. anonyma und Carotis com. dextra, ferner die Vena anonyma und Jug. int. dextra lagen ihm an der Aussenseite, mehr nach vorn als nach hinten dicht an. Die Vena anonyma sinistra zog zwischen Kropf und Sternum durch. Der untere Pol der Geschwulst lag der Abgangsstelle der Art. anonyma aus dem Aortenbogen auf; daher ihre starke Pulsation, welche sich in dem weichen Kropfgewebe wie in einer Flüssigkeit fortpflanzte.

1—2 Cm. oberhalb dieses endothoracalen Kropfes lag der scheinbar herabgezerrte und deformirte rechte Schilddrüsenlappen. Er war im Ganzen gar nicht grösser als in der Norm und besass kein Oberhorn, war jedoch von zahlreichen erbsen- bis bohnengrossen fötalen Adenomen durchsetzt. Dadurch war seine untere Hälfte knollig aufgetrieben und hing nach unten durch einen Bindegewebsstrang mit der Kapsel der endothoracalen Kropfgeschwulst zusammen. Dieser rechte Lappen wurde auch exstirpirt nach typischer Unterbindung seiner Venen und der Art. thyr. sup. nach der von Hahn geübten Methode. Tamponade der Wundhöhle mit Jodoformgaze; 2 Tage später secundäre Naht. Nach 14 Tagen Heilung.

Fall 38. Mitgetheilt von Wagner.[24]) Dieser Fall betraf eine 32jährige Frau, welche 5mal geboren hatte, zum letzten Male vor ½ Jahre. Bis dahin stets gesund, hatte sie während dieser letzten Schwangerschaft starken Husten, Heiserkeit, öfters Athemnoth bekommen, welche Beschwerden von verschiedenen Aerzten als Schwangerschaftsbeschwerden aufgefasst wurden. Nach normaler Niederkunft verloren sich die Erscheinungen jedoch nicht, sondern verschlimmerten sich stetig. Fortwährender Hustenreiz, infolge dessen schlaflose Nächte, viel Auswurf, Appetitlosigkeit, allmählich eintretende Abmagerung, liessen sie die Ueberzeugung gewinnen, dass sie schwindsüchtig sei. Sie fuhr bei allen möglichen Aerzten herum, welche auch, der Behandlung nach zu schliessen, meist dieselbe Diagnose stellten, bis ein College einen harten Tumor in

der rechten Supraclaviculargrube fand, und die Frau mit der Diagnose eines Mediastinaltumors Wagner zuschickte.

Als letzterer die Pat. sah, war sie hochgradig abgemagert, leicht heiser, fortwährender Hustenreiz. Mässige Dämpfung über der rechten Fossa supra- und infraclavicul., abgeschwächtes Athmen, feinblasiges Rasseln. In der Fossa supraclavic. ein ganz harter Tumor, der bis zur Mittellinie reicht, und dort festzusitzen scheint, während man ihn von rechts her etwas bewegen und in die Höhe heben kann, so dass er sich etwas um seine Achse, welche unter dem Sternum liegt, drehen lässt. Pat. will den Tumor erst bemerkt haben, als der Arzt sie danach fragte, giebt aber zu, schon als Mädchen einen dicken Hals, vorwiegend auf der rechten Seite gehabt zu haben. Derselbe habe ihr jedoch keine Beschwerden gemacht und sei allmählich kleiner geworden; in der Folge habe sie nicht mehr darauf geachtet.

Da die Frau von einer Operation sich die einzige Rettung aus ihrem überaus qualvollen Zustande versprach, so beschloss Wagner, wenigstens einen Versuch der Exstirpation zu machen; er selbst stellte auch die Wahrscheinlichkeitsdiagnose auf einen mediastinalen Tumor. Er legte den ganzen Tumor frei, und ging dann an dessen Aussenseite, wo er beweglich war, stumpf vor. Er war steinhart, und liess sich, nachdem er auf seiner Aussenseite frei gemacht worden war, auch unter dem Sternum mit dem Finger lösen. Die Auslösung verlief fast völlig blutlos, so dass die ganze Operation eine relativ einfache war. — Jodoformgazetamponade der Wundhöhle und secundäre Naht. — Die Beschwerden von Seite der Respirationsorgane waren schon nach 24 Stunden erheblich gebessert, besonders war der fortwährende Hustenreiz verschwunden, und es bestand noch leise Heiserkeit, mässiger Husten und Auswurf. Beides hielt noch etwa 6 Wochen an, ebenso auch eine mässige Dämpfung über den rechten oberen Lungenpartien, und feinblasiges Rasseln (Tuberkelbacillen wurden weder vor noch nach der Operation gefunden). Nach mehreren Monaten war aus der scheinbar schwindsüchtigen Person eine blühende junge Frau geworden; der Percussionston über den rechten oberen Lungentheilen ist noch eine Spur kürzer als links. Auscultation ergiebt keine Differenzen. — Histologie des Tumors vide folgenden Fall.

Fall 39. Mitgetheilt von Wagner.[24]) Ein 63jähriger Herr wurde Wagner mit der Diagnose „Mediastinaltumor" zugeführt. Pat. ist wegen seines dicken Halses schon seiner Zeit militärfrei geworden, doch hat er nie Beschwerden gehabt, will auch seit langen Jahren nicht mehr darauf geachtet haben. Seit etwa ½ Jahr will er öfters Hustenreiz, hie und da Athemnoth gehabt haben. Bald darauf soll eine harte Geschwulst in der rechten Oberschlüsselbeingrube erschienen sein. Dieselbe wurde allmählich grösser, und damit steigerten sich auch die Beschwerden. Neben heftigem Husten und Auswurf trat Athemnoth und mässige Heiserkeit ein, zuletzt auch so starke Schlingbeschwerden, dass er nur noch Flüssigkeiten herunter brachte. Infolge dessen kam der Pat. in seiner Ernährung sehr erheblich herunter, und magerte immer mehr ab.

Bei der Untersuchung fand sich ein harter, fast gar nicht beweg-

licher Tumor in der rechten Fossa supraclavic., von dem man eigentlich nur die obere Kuppe fühlte, während sich über die Grössenverhältnisse nach unten gar nichts vermuthen liess. Ueber den rechten oberen Lungenpartien mässige Dämpfung, abgeschwächtes Athmen mit starkem Rasseln. Die Athemnoth ist pfeifend, stenotisch.

Wagner stellte die Wahrscheinlichkeitsdiagnose auf Struma retrosternalis, die durch die Operation gesichert wurde. Die Blutung war dabei sehr unbedeutend. — Ausstopfung der Wunde; Heilung. — Sehr rasch verloren sich die Beschwerden, der Ernährungszustand besserte sich ausserordentlich, grosse Körpergewichtszunahme; der Operirte selbst hebt namentlich hervor, dass er noch nie habe so gut athmen und schlingen können, ein Beweis dafür, dass er unbewusst seit langer Zeit Beschwerden von seiner verkalkten Struma hatte.

Die Grösse des exstirpirten Tumor war gleich derjenigen des Tumors im vorigen Falle, ungefähr der eines Hühnereies gleich; die Wandungen bestehen neben einer dünnen Bindegewebsschicht aus direct auf einander gelagerten Kalkplättchen, welche stellenweise die Wandung bis zu 4 Mm. verstärken, so dass man sie, um sie zu eröffnen, aufsägen musste. Der Inhalt bestand aus einer schmierigen, schokoladefarbigen Masse, von mehr oder weniger fester Consistenz, in dem sich fettiger Detritus und zerfallene rothe Blutkörperchen nachweisen liessen. Dazwischen befanden sich auch einige Kalkkrümel. — Eine Vergrösserung der ganzen oder einzelner Lappen der Schilddrüse war nicht vorhanden.

Fall 40. Mitgetheilt von Caponotto.[25]) D. L., Lastträger, 19 Jahre alt, aus Turin, klagt seit 4 Monaten über Husten und Beschwerden beim Athmen. Er wird auf die medicinische Abtheilung des Spitals gelegt. Auftretende heftige Erstickungsanfälle richteten die Aufmerksamkeit der Aerzte auf den Hals; es zeigte sich, dass die Fossa jug. etwas flacher war, und daraus wurde auf einen retrosternalen Kropf geschlossen.

Operation am 15. Januar 1889 wegen drohender Erstickung trotz Temperaturen von 40,1°. Chloroformnarkose. Medianschnitt 1 Cm. oberhalb der Cartilago thyr. beginnend bis zum Manubrium sterni. Nachdem die Muskeln durchtrennt, zeigt es sich sogleich, dass der rechte Schilddrüsenlappen sich vergrössernd hinter dem Sternum hinab verlängert und die Trachea comprimirt. Er wird mit den Fingern gelöst und nicht ohne Schwierigkeit aus dem Mediastinum an den Hals hinaufgebracht. Hier wird er von den zahlreichen Gefässen getrennt, hauptsächlich Venen, und abgeschnitten. Naht des oberen Theiles der Wunde, der untere mit Gaze ausgestopft. — Der exstirpirte Kropf mannsfaustgross.

Am 16. Januar 39° Temperatur und schwere Dyspnoe. Tracheotomie. Am 21. Januar Tod.

Die Section ergab Mediastinaleiterung, Pleuritis und Pericarditis supp., Pneumonia supp., Tracheobronchitis acutissima, Milztumor, Nephritis parenchymat., trübe Leberschwellung.

Fall 41. Mitgetheilt von Wölfler.[12]) M. S., 21 Jahre alt. Totalexstirpation am 31. Juli 1882. Der rechte Schilddrüsenlappen sendet hinter das Sternum einen bis zu den grossen Gefässen reichenden

Lappen. — Symptome: Druckgefühl in der oberen Brustapertur, Herzklopfen, tiefliegende Stenose der Trachea; zeitweilige Heiserkeit.

Fall 42. Mitgetheilt von Birch-Hirschfeld[26]) (Wölfler[12]). Er fand bei der Section einer Dame, welche seit langen Jahren an einer eigenthümlichen Herzneurose gelitten hatte, die sich durch anfallsweise auftretende Beschleunigung und Unregelmässigkeit der Herzthätigkeit und hochgradige Beängstigung charakterisirte, eine bedeutende knollige Hypertrophie des in die Brusthöhle fortgewucherten rechten Schilddrüsenlappens; durch denselben waren mehrere Nervi cardiaci, besonders aber der Ramus cardiacus nervi hypoglossi comprimirt.

Fall 43. Mitgetheilt von Wölfler.[12]) An Billroth's Klinik wurde im Januar 1882 bei einem 21jährigen Mädchen, M. G., die Totalexstirpation eines Kropfes gemacht, wobei der rechte Lappen einen Fortsatz hinter das Sternum sandte, nach dessen Auslösung man deutlich unter dem Finger ein grosses arterielles Gefäss — wahrscheinlich die Arteria anonyma dextra — fühlen konnte; die betreffende Pat. hatte ausdrücklich angegeben, dass sie in der Brustapertur ein stetes Druckgefühl habe und gleichzeitig dann an Herzklopfen leide.

Fall 44. Mitgetheilt von Wölfler.[12]) 61jähriger Pat., J. B. ist mit einem retrosternal gelegenen Kropfe behaftet; sei 10 Wochen Husten und Heiserkeit; starke Cyanose des Gesichtes und der Extremitäten, schwere Athmung. Stridor trachealis. Manubrium sterni deutlich vom Jugulum an gedämpft, rechtsseitige Recurrenslähmung; Trachea in der Höhle des 4. und 5. Trachealringes auf einen schmalen Spalt verengert durch das Hervorgetriebensein der rechten Trachealwand. Bei der **Operation** zeigte es sich, dass der rechte Schilddrüsenlappen unter das Manubrium sterni reichte und die Trachea comprimirte. Er wurde abgetragen. Tracheostenose bestand weiter fort, Trachea blieb comprimirt. Tracheotomie und Einlegen einer Cantile. Tod.

Section ergiebt, dass Lymphdrüsen die Trachea knapp oberhalb ihrer Theilung von der Seite her eingedrückt und daselbst auch den N. vagus comprimirt hatten.

Fall 45. Mitgetheilt von Nelaton[53]) (Demme[15]). Der Kropf hatte sich vorzugsweise vom rechten Schilddrüsenlappen aus substernal entwickelt. Die Drüsenhypertrophie, ausgezeichnet durch enorme Gefässausdehnung und Blutergüsse, war innig mit dem Aortenbogen und dem Truncus brachiocephalicus verwachsen. Deswegen konnte man selbst bei der Section vorübergehend an ein Aortenaneurysma denken.

Fall 46. Aus der Privatpraxis von Doc. Dr. Kaufmann. J. W., 45 Jahre alt, Landwirth, will zur Zeit, da er noch schulpflichtig war, schon einen dicken Hals gehabt haben, der auf Jodeinreibung zurückging. Von da an bestanden keine Beschwerden mehr; doch wurde mit der Zeit der Hals wieder dick, besonders linkerseits und ein bischen Enge trat auf, namentlich beim Bergaufgehen. Seit 2—3 Jahren nahm nun diese Enge bedeutend zu, so zwar, dass im Sommer der Zustand besser war als im Winter. Jedenfalls bestand allzeit Husten, dagegen war nie ein eigentlicher Erstickungsanfall vorgekommen.

Status: Die Erscheinungen hochgradiger Tracheostenose und die Anamnese wiesen sofort auf eine Struma hin. Am Halse fand sich eine linksseitige wallnussgrosse leicht verschiebliche Struma, welche für die bedeutenden Athembeschwerden jedoch nicht verantwortlich gemacht werden konnte. Hingegen war der Befund der rechten Halsseite so auffällig, dass Dr. Kaufmann sofort die Diagnose auf Struma intrathoracica stellte. Zunächst ist der Aspect des Halses charakteristisch. Die Abbildung (Fig. 4, S. 86) ist der Photographie, welche ich vom Kranken aufnehmen liess, entnommen; leider giebt sie einige Details nur mangelhaft wieder. Gegenüber der Rundung und der durch den kleinen Kropftumor (*a*) bedingten Vorwölbung der linksseitigen Schilddrüsengegend, fällt auf der rechten Seite das starke Vorstehen des Sternalansatzes des Kopfnickers sehr in die Augen und nach innen von Letzterem eine in Wirklichkeit viel mehr als auf der Photographie auffällige, grubenförmige Einziehung der Haut, so dass zwischen dem unteren Ende des Muskels und dem Kehlkopf eine Grube besteht, in welche man den Kleinfinger einlegen kann (*b*). Während der Muskel den Aussenrand der Grube bildet, grenzt sie nach innen an den Schildknorpel (*c*), der direct über der Incisura sterni, also bei dem mittellangen Halse tiefer wie normal steht. Den Ringknorpel fühlt man beim tiefen Eindringen unmittelbar hinter dem Sternalrande. In der grubenförmigen Vertiefung (*b*), zwischen dem Innenrande des rechten Sternomastoideus und dem Kehlkopfe gelangt der palpirende Finger auf die durch ihre deutliche Pulsation kenntliche Carotis communis dextra und unmittelbar nach aussen von ihr auf die Querfortsätze der Halswirbelsäule. Hierdurch sowohl als namentlich noch durch das Umgreifen des Sternalansatzes des Kopfnickers und die Möglichkeit, den letzteren zur unmittelbaren Berührung mit der Kehlkopfseitenfläche nach einwärts zu drängen, lässt sich das Ausfallen der rechten Schilddrüsenhälfte an der normalen Stelle seitlich vom Schildknorpel nachweisen. Durch tiefes Eindrücken ins Jugulum gelangt man an den oberen Rand eines prall elastischen Tumors mit anscheinend glatter Oberfläche, der beim Husten, besonders aber beim Schlucken deutlich etwa 2 Cm. weit nach oben steigt und zwar völlig gleichzeitig und gleichmässig mit dem Kehlkopf und dem kleinen Kropftumor (*a*). Der Nachweis einer Verbindung mit letzterem gelingt aber nicht und ebensowenig das Umgreifen an irgend einer Stelle. Druck auf den Tumor von oben vermehrt die Dyspnoe, ebenso jeder Druck auf den während des Schluckens sich hebenden Tumor. Aehnliche Einwirkungen auf die linksseitige Struma sind ohne Einfluss auf die Athmung. Das Verdrängen des völlig median stehenden Kehlkopfes nach links ist dem Kranken unangenehm, dagegen ohne Einfluss auf die Athmung, während das Verdrängen nach rechts die Athembeschwerden steigert. Die Percussion ergiebt eine ausgesprochene Dämpfung über dem ganzen Manubrium sterni; mit dem linksseitigen Sternalrande hört sie auf, während der rechte Sternalrand von ihr um 2 Finger breit überschritten wird; nach unten reicht sie bis an die 3. Rippe. Venectasien im Bereiche der Brustwand und des Halses fehlen; Vena jug. ext. beiderseits stark gefüllt. Gesicht cyanotisch. Radialpuls beiderseits von gleicher Beschaffenheit. Die laryngoskopische Untersuchung lässt nur die Glottis übersehen,

welche völlig normale Verhältnisse zeigt. Der Einblick in die tieferen Theile der Trachea ist bei der starken Dyspnoe unmöglich. Das Stenosengeräusch ist selbst beim ruhigen Athmen auf Entfernung hörbar. Nirgends Drüsen, keine Schluckbeschwerden, keine ausstrahlenden Schmerzen in die Arme.

Operation (15. März 1895): 15. Cm. langer Querschnitt unmittelbar über der rechten Clavicula, am Hinterrande des Sternomastoideus beginnend und bis über die Sternalportion des linken Sternomast. hinausreichend. Durchtrennung von Haut, Platysma, der rechtsseitigen Mm. sternomast., sternohyoid., omohyoideus, sternothyroideus und des Sternalansatzes des linken Sternomastoid. Nun liegt der Tumor frei; er ist mit seiner Kuppe etwa 2 Cm. hoch sichtbar und reicht nach rechts aussen circa 1 Cm. über den Hinterrand des rechten Sternomast. hinaus und nach links bis unter den Sternalansatz des Sternomastoid. sin. Seine rechtsseitige Kuppe wird vom rechten Oberhorn gebildet, das die oberen Thyreoidalgefässe enthält. Nach den Erfahrungen des zuletzt von ihm operirten Falles schreitet Dr. Kaufmann sofort zur intraglandulären Ausschälung des intrathoracischen Knotens. Erschwert ist diese dadurch, dass der intrathoracal gelegene linke Schilddrüsenlappen nur in beschränktem Sinne freigelegt werden konnte. Erst wird unter Vermeidung der stärkeren Gefässe ein Querschnitt und von dessen medialem Ende ein Längsschnitt nach unten geführt. Dann wird der durch die beiden Schnitte begrenzte rechtwinklige Lappen, bestehend aus den Aussenschichten der intrathoracalen Geschwulst, vom Balge des eigentlichen Kropfes abgelöst und letzterer unter mässiger Blutung überall leicht ausgeschält. Wie der grösste Theil des Kropfknotens aus seiner abnormen Lage entbunden ist, wird der nach unten gelegene Theil seiner Umhüllung mit Schiebern fixirt und der Tumor successive davon getrennt. Ein grösseres Gefäss wurde bei der ganzen Ausschälung nicht getroffen, mit Ausnahme einiger stärkerer Aeste der Art. thyr. sup. Naht des Balges mit Catgut und Muskelnaht; Naht der Haut mit Seide. Einlegung eines Jodoformgazedochtes in die Tiefe des Jugulums, wo nun eine grosse Höhle entstanden war, in welcher man den Aortenbogen, die Carotis und Subclavia dextra unmittelbar pulsiren sieht. Verband.

Pat. klagt Abends über geringe Schlingbeschwerden, athmet aber völlig frei. Der Verlauf ist im Weiteren ganz correct, höchste Temperatur am 20. März 1895 Abends 38,3°, im Uebrigen die Temperatur normal. Am 22. März steht Pat. auf; am 23. März Entfernung der Nähte.

Status beim Austritte des Pat. am 29. März 1895: Pat. sieht sehr gut aus und athmet ganz leicht. Selbst beim stärksten Rückwärtsbiegen des Kopfes ist kein Stenosengeräusch mehr hörbar. Die Wunde hat sich bis auf eine kleine Stelle, wo der Jodoformgazedocht gelegen hat, völlig geschlossen. Die Narbe ist linear, offenbar etwas nach unten dislocirt. Der Ringknorpel steht nun 3 Cm. oberhalb der Incisura sterni, das Pomum Adami in der Submaxillarfalte.

Fall 47. Mitgetheilt von Nuhn.[55]) (Wölfler.[12])) Der Isthmus lag hinter dem Sternum; der rechte Lappen reichte bis an den oberen

Rand des Aortenbogens und füllte mit seinem untersten stumpfen Ende den Winkel zwischen Art. anonyma und Carotis sinistra aus.

IV. Zusammenhang mit beiden Lappen.

Fall 48. Mitgetheilt von Lebert.[27]) Ein grosser fetter Mann, 59 Jahre alt, mit kurzem Hals und starkem Unterleib, hatte 9—10 Jahre lang an Gicht gelitten, in den letzten 3 Jahren an asthmatischen Beschwerden, und man hatte auf Brustwassersucht behandelt. Erschwertes Athmen, Keuchen, Stechen hatte sich Anfangs auf leichte Bewegungen, endlich bleibend gezeigt.

Die **Section** ergab Verdünnung der rechten, Verdickung der linken Herzkammerwandung, Herzbeutelwassersucht, Verwachsung der Lunge, Atrophie der linken Lunge. — Die Schilddrüse bestand aus 2 Lappen, deren einer rechts, der andere links wie natürlich am Kehlkopf lagen, denselben aber nach vorn nicht bedeckten. Jeder dieser Lappen war 3 1/2 Zoll lang, vom Schildknorpel an nach unten zu waren sie rundlich, wurden dicker und grösser, nach oben hin kleiner und spitziger. Bei der Kürze des Halses ragten dieselben 1 1/2 Zoll unter den Griff des Brustbeines in die Brusthöhle hinab, und diese vergrösserten Drüsenlappen quetschten dort die Trachea von einer Seite zur anderen zusammen. Die Verengerung der Luftröhre begann 1/2 Zoll unter dem Ringknorpel und erstreckte sich von da an, auf eine Länge von 1 1/2 Zoll, gegen unten. Die Zusammenpressung der Trachea war so stark, dass ihr Durchmesser von einer Seite zur andern, nur 1/4 Zoll betrug, in der Richtung von vorn nach hinten aber 3/4 Zoll. Unmittelbar unter dieser Verengerung wurde die Trachea wieder rund und weit. Die Drüsenlappen ragten nach hinten bis zum Oesophagus; die Carotiden waren nach hinten und aussen gedrängt. Die Masse der Drüsen selbst war dicht, compact, sehr dunkel, von Farbe braunroth oder schwärzlich roth. In dem rechten Lappen befand sich, mitten in der Masse ein haselnussgrosses zackiges Knochenstück. Die rechte Art. thyr. sup. war höher gelegen als die linke; die Schleimhaut der Trachea war etwas aufgewulstet und geröthet.

Fall 49. Mitgetheilt von Rehn.[28]) Pat., Frau von 38 Jahren, stammt aus gesunder Familie und war nur in ihrer Kindheit an Masern und Scharlach erkrankt. An Drüsenschwellungen hat sie niemals gelitten; eine syphilitische Infection hat nicht stattgefunden. Die Menstruation trat mit dem 16 Jahre ein; stets regelmässig. Im 25. Jahre verheirathete sich die Pat.; die erste Schwangerschaft verlief normal. Während sie sich indessen bis dahin vollkommen wohl gefühlt hatte, traten einige Zeit nach dem ersten Wochenbett Erscheinungen auf, welche auf eine beginnende Circulationsstörung schliessen liessen. Schwindel, lästiges Ohrensausen, Flimmern vor den Augen, Beschwerden, die sich bei Anstrengungen bis zu apoplectiformen Anfällen steigerten. Hin und wieder Anschwellung der Arme und des Gesichtes, die bald wieder schwand. Während der zweiten Schwangerschaft steigerten sich diese Beschwerden mehr und mehr. Lästiger Husten, Herzklopfen und leichte Athemnoth traten auf. Einmal erschien auch starke Hämoptoe, wonach sich Pat. erleichtert fühlte. Bei der Geburt des zweiten Kindes heftige Uterinblutung infolge

Uterusполyp. Puerperium verlief normal. Mittlerweile bemerkte Pat., dass sich an ihrer Brust eigenthümliche, schlangenförmige Gebilde entwickelten, die sie für sogenannte Kindsadern hielt. Zu den früher erwähnten Symptomen gesellten sich dann noch erhebliche Athembeschwerden, die sich schon bei geringer Anstrengung erheblich bemerkbar machten; Auswurf unbedeutend.

Status: Pat. klein; Musculatur und Panniculus adip. mässig entwickelt. Gesicht cyanotisch; die Augen treten stark aus der Orbita hervor; Lippen und Mundschleimhaut livide. Hals sehr kurz. Die Mm. sternomast. hypertrophisch und stark hervortretend. Die Incisur des Schildknorpels ist in der Mittellinie des Halses nur $1^1/_2$ Cm. über dem Manubrium sterni zu fühlen; Supraclaviculargruben eingesunken. Das Manubrium sterni sammt den Knorpeln der 3 oberen Rippen erscheint etwas hervorgedrängt. Pat. ist sehr kurzathmig, sie spricht rauh, in scharfen Absätzen die Worte hervorstossend. Das Athmen zeigt costalen Typus; die Mm. sternomast. werden zu Hülfe genommen. Beide Brusthälften machen gleiche Athemexcursionen, 32 pro Minute. Oedeme — Drüsenschwellungen — sind nirgends zu bemerken. An der Hals-, Brust- und Bauchwand gewahrt man ausgebreitete, stark geschlängelte Gebilde von bläulich durchschimmernder Farbe; durch ihre Pulslosigkeit geben sie sich als venöse resp. capilläre Ausdehnung zu erkennen. Ihre stärkste Entwickelung finden sie auf der rechten Körperseite, die linksseitige Venendilatation begann erst vor kurzer Zeit. Die vor Augen liegende Ectasie betrifft: Die rechte Schläfenvene, die rechte äussere Drosselvene, in geringerem Grade die linke, die rechte wie linke Vv. jug. ant., die V. mediana colli; die subcutanen Venen der vorderen Brust- und Bauchwand. Als ferner erweitert sind anzunehmen: die oberen Vv. intercostales, die Vv. mammariae int., die V. azygos, die V. cava inf. — Die Percussion ergab Folgendes: In beiden Supraclaviculargruben war der Schall völlig gedämpft. Eine gleich starke Dämpfung fand sich unter der rechten und linken Clavicula. Während dieselbe sich indessen rechts in wenig abnehmender Breite bis zum unteren Rande der dritten Rippe erstreckte, so reichte die linksseitige Dämpfung nur bis zum oberen Rand der dritten Rippe, und hellte sich nach aussen von der Mammillarlinie deutlich auf. Bei der Percussion des Sternum fand sich oben am Manubrium auf 3 Cm. Breite tympanitischer Schall von der Trachea, dann vollkommener Schenkelschall bis zu dem Ansatz des dritten Rippenknorpels. Der Schall im rechten Interscapularraum war gegen den der linken Seite etwas gedämpft. — Die Auscultation ergab in den Supraclaviculargruben fortgeleitetes Athmen von der Trachea, unterhalb der rechten Clavicula durchaus kein Athemgeräusch. Ueber der linken Clavicula hörte man schwaches unbestimmtes Inspirium und bronchiales Exspirium; in dem Interscapularraum lautes bronchiales In- und Exspirium. Der Stimmfremitus war an den vorderen, gedämpften Brustabschnitten vollständig aufgehoben, im Interscapularraum dagegen entschieden verstärkt.

Die laryngoskopische Untersuchung zeigte die Kehlkopfschleimhaut hier und da mit glasigem Schleim bedeckt, dunkel geröthet, granulirt. Die Stellung der Stimmbänder war normal, ihre Function nicht wesent-

lich beeinträchtigt. — Die Herzdämpfung nicht vergrössert; Herztöne rein, der ersten Aorten- und der zweite Pulmonalton leicht accentuirt. Puls in den Aa. radiales isochron. — Fieber nicht vorhanden. — Bei Compression der Gefässschlingen auf der zweiten rechten Rippe, füllen sich die oberhalb gelegenen Windungen stärker und hält der Druck länger an, so treten prägnante Erscheinungen von Hirnhyperämie auf, wie Ohrensausen, Flimmern vor den Augen, und so heftiger Schwindel, dass Pat. sich nicht mehr aufrecht halten kann.

Rehn kam nun zur Diagnose einer Struma, welche durch Zug nach unten den Kehlkopf dislocirt hätte; er wurde dabei durch folgendes Räsonnement geleitet: Erstens musste ein Strömungshinderniss im Gebiete der oberen Hohlvene vorhanden sein. Die Palpation zeigte, dass fast der ganze Kehlkopf unter das Brustbein dislocirt war. Die Percussion ergab auf der vorderen Brustwand eine Dämpfung von charakteristischer Form; sie zeigte nämlich eine schmetterlingsähnliche Form, welche aus einem kurzen und schmalen Mittelstück und 2 seitlichen Lappen bestand, einem grösseren rechten und einem kleineren linken (die grössere Ausdehnung des rechten Lappens harmonirt mit der starken Entwickelung der rechtsseitigen Venenectasien). Die Ergebnisse der physikalischen Untersuchung wiesen mit Bestimmtheit auf einen mediastinalen Tumor hin. Eine Neubildung carcinomatöser oder sarcomatöser Natur, welche am häufigsten dort vorkommen, schien durchaus nicht vorzuliegen. Es war keine Lymphdrüsenaffection vorhanden, auch war Pat. durchaus nicht cachectisch. Ein Aortenaneurysma musste ausgeschlossen werden. — Rehn drang nun mit Fragen genauer in die Pat. und erfuhr, dass sie schon in ihrem 16. Lebensjahre eine leichte Anschwellung des Halses bemerkt hatte. Dieselbe nahm stetig und langsam zu. Nach jahrelangem Wachsthum wurde der Hals so difform, dass Pat. aus cosmetischen Gründen wünschte, von der Geschwulst befreit zu werden, was auch geschah. Dann begannen sich im Laufe der Zeit die in der Anamnese beschriebenen Symptomencomplexe zu entwickeln.

Im Weiteren wurde die Diagnose noch durch den Erfolg der Therapie gesichert. Letztere bestand in Darreichung grosser Dosen von Jodkali, resp. Eisen und Chinin. Während früher die Dämpfung rechterseits den ganzen Raum unter dem Schlüsselbein einnahm und nach abwärts bis zum unteren Rande der dritten Rippe reichte, so wurde sie jetzt bedeutend kleiner und weniger intensiv. Nach 18 wöchentlicher Behandlung zeigte Pat. eine gesunde Gesichtsfarbe; Cyanose vollständig verschwunden. Husten besteht zwar noch, ist aber bei Weitem nicht mehr so lästig. Sprache ist jetzt fliessend. Pat. kann 30 Stufen einer Treppe rasch ersteigen, ohne irgendwie durch Athemnoth belästigt zu werden. Die linksseitigen Venenectasien sind bis auf geringe Reste völlig verschwunden. Eine längere Compression der Gefässschlingen auf der zweiten rechten Rippe erzeugt keine Hirnhyperämie mehr.

Fall 50. Mitgetheilt von Terrillon.[29]) Ein junger Mann, Namens B., 17 Jahre alt, wurde am 1. September ins Hôpital de la Pitié gebracht wegen heftiger Erstickungsanfälle. Der junge Bursche trug, ohne dass er anzugeben wüsste seit wann, an der Vorderseite des

Halses, hinter der unteren Portion des Sternomast. einen Kropf von nicht besonderer Grösse. Die beiden Lappen der Schilddrüse schienen gleichfalls hypertrophirt zu sein. Der Kropf ist etwas abgeplattet, durch die oberflächlichen Fascien und Muskeln des Halses stark in die Tiefe des Halses hineingedrängt. Die besagten zwei Schilddrüsenlappen sind nicht stark hypertrophirt, scheinen aber tief hinter dem Sternum hinabzudringen. — Der Kropf machte bis vor 2 Tagen keine Beschwerden, wo sein Träger bei Anlass eines Festes reichlich trank. Die folgende Nacht war ruhig, dagegen folgenden Tages am Abend traten plötzlich Erstickungsanfälle auf, die rapid an Intensität zunahmen, so dass Pat. beinahe asphyktisch ins Spital gebracht wurde. Er lag bewusstlos da, in Opisthotonus. Trotz allen Inspirationsanstrengungen dringen kaum wenige Cubikcentimeter Luft in die Lungen; gleicher Weise ist auch die Exspiration gehemmt.

Sofort wurde die Tracheotomie gemacht, und im Momente, wo die Kanüle eingeführt wurde, hörte der Kranke zu athmen auf, und erst durch künstliche Athmung und Flagellation épigastrique wurde man der Asphyxie Meister. — Folgenden Tages (2. September) ist die Athmung noch stark behindert. Der Kranke giebt an, dass er kaum athmen könne, sobald er nicht stark auf die Canüle drücke, damit sie tief genug hinabdringe. — In den folgenden Tagen wird die Athmung leichter. Am 20. September Versuch, die Canüle zu entfernen. Aber kaum ist sie herausgenommen, so wird die Athmung beschleunigt, die Halsmuskeln springen vor, die Schilddrüsenlappen versenken sich ganz offenbar hinter dem oberen Theil des Sternum, und endlich hört die Respiration ganz auf. Kaum hat man noch Zeit, die Canüle wieder einzusetzen. — Am 1. October derselbe Versuch, dieselben Resultate. Terrillon entschliesst sich nun, die Schilddrüse so gut es geht an die Aponeurosen und Muskeln des Halses zu befestigen. Dies wird durch die successive Durchstechung der beiden Schilddrüsenlappen vermittelst eines Troicart, dessen Canüle 20 Tage lang liegen bleibt, bewerkstelligt. Nach dieser Zeit wird die Canüle wieder zu entfernen versucht; die Schilddrüsenlappen bleiben über dem Sternum fixirt, die Athmung ist aber dennoch behindert und kann ohne Canüle nicht bestehen bleiben. Da sich nun Terrillon die Tracheacompression nicht anders erklären kann als durch die Erweichung ihrer Knorpelringe, wie es Rose angegeben hatte, so beschliesst er, die Canüle nun für längere Zeit ruhig liegen zu lassen.

V. Anhang.

Fälle, bei denen die Art des Zusammenhanges des substernalen Kropfes mit der Glandula thyr. nicht deutlich angegeben ist.

Fall 51. Mitgetheilt von Lingl.[30]) Th. O., Dienstmagd, 28 Jahre alt, aus München, von zarter Constitution. Im 15. Jahre zum ersten Male menstruirt, seitdem regelmässig. Vor 3 Jahren machte sie eine Geburt durch „sed magno labore et rixu". Seither fühlte sie sich schwächer, bei Treppensteigen und stärkerer Bewegung trat beschleunigter Herzschlag und Beklemmungsgefühl auf. Zugleich schwoll der vordere Theil des Halses, vorzüglich die Glandula thyreoidea, sehr an,

und dehnte sich nach beiden Seiten zu einer sogenannten Struma venoso-vasculosa aus, während die Venen über dem Sternaltheile des Thorax sich stärker füllten und reichliche Varicen erschienen. Intercurrent wurde Pat. im Frühling und Herbst von Husten geplagt.

Status am 19. April 1830. Beschleunigte Athmung; Katarrh. Sehr quälender Husten mit einem Gefühl der Beklemmung und stechenden Schmerzen unter dem Sternum. Herzschlag undeutlich, diffus über den ganzen Thorax bis zu den Hypochondrien sich erstreckend, der Kranken ein oft wiederkehrendes höchstes Angstgefühl verursachend. Puls beschleunigt; Venen des Kopfes strotzend. — Die Struma drückt den Kehlkopf kaum; Varicen erstrecken sich vom Hals zum Sternum in grosser Ausdehnung. Auch am Abdomen und den Extremitäten sind Varicen vorhanden. Lagerungswechsel gewährt der Kranken Erleichterung, aber in Rückenlage zwingt die verstärkte Dyspnoe die Kranke zu aufrechter Stellung. Diagnose: Quoad symptomata topica pertinet Pericarditis, forsan corde ipso inflammationis participe adesse videatur". Indicatio: Decoct. Althaea mit Nitrum depuratum; Venaesectio. — Nachdem die Dyspnoe den höchsten Grad erreicht hatte, traten Delirien ein und endlich der Tod.

Section: Nach Eröffnung der Brust und Entfernung des Brustbeines zeigte es sich, dass die Glandula thyr., zwischen den Sternalenden der Clavicula eingekeilt, sich in die Thoraxhöhle hinab fortsetzte. Die Textur war skirrhös-varicös, namentlich der inneren Theile, während die der äusseren aus unzähligen Varicen bestand, mit mehreren Anhängseln, die Hydatiden glichen. — Herz gesund; die grösseren Gefässe, namentlich die Venae cavae comprimirt, beinahe obliterirt.

Fall 52. Citirt von Lebert.[27]) Ein 78jährige Frau hatte einen Kropf, der kugelrund in der Mitte des Halses hervorragte und Keuchen und Schwerathmigkeit veranlasste. Die Frau starb an Vereiterung des Gekröses. Der Kropf hatte in der Mitte eine Spalte und der rechte Lappen war grösser als der linke. Die Kopfnicker und breiten Halsmuskeln waren verschmolzen, und beide zu breiten Muskelmembranen geworden. Brustzungenbein- und Brustschildknorpelmuskeln waren als dünne, muskelartige Gebilde nur noch in ihrem Ursprunge vom Brustbein zu erkennen, in ihrem Verlauf aber gegen oben waren sie durch die Kropfgeschwulst auseinandergezogen und nur noch als dünne, unter der Haut gelegene, fleischfarbige Membran bemerkbar. Die Kropfgeschwulst selbst reichte vom Schild- und Ringknorpel bis hinab in die Brusthöhle, und die unterste Partie musste unter dem oberen Ende des Sternum hervorgeholt werden. Die obere und untere Schilddrüsenarterie waren klein; die Drüse selbst vergrössert und entartet. Die Nerven in natürlicher Lage. Die entartete Drüse war zweilappig, 6—7 Unzen schwer, röthlich von Farbe. Durchschnitten zeigte sie lauter kleine, erbsengrosse Knötchen, die sulzige Masse enthielten, halbentwickeltem Froschlaich ähnlich. Diese kleinen Massen schienen flüssiger, dunkler als die übrige Drüsensubstanz und für sich in Bälgen zu bestehen. Auch Knochenfragmente fanden sich mitten in der Drüse. Nach Entfernung der Drüse lag die Trachea ganz bloss, desgleichen die Carotiden über

3½ Zoll lang. Die Trachea war in der Mitte ihres Verlaufes von einer Seite gegen die andere zusammengepresst und es schien ebenso, als ob man sie rechts und links gefasst und zusammengequetscht hätte. Die ganze Geschwulst hing nur ganz leicht mit den Nachbargebilden zusammen.

Fall 53. Mitgetheilt von Lebert.[27]) Im Breslauer Spital kam ein solcher (substernaler Kropf) vor wenigen Jahren vor; durch die Percussion wurde die Ausdehnung des Kropfes unter das Sternum diagnosticirt; der Kranke ging suffocatorisch zu Grunde und die Leichenöffnung bestätigte die im Leben gestellte Diagnose.

Fall 54. Mitgetheilt von Gallois.[31]) Er erwähnt einen Fall, wo die Luftröhre durch einen nicht näher bezeichneten Kropf eine Difformität und laterale Abplattung vom 1.—18. Trachealring erfuhr, was den Tod verursachte.

Fall 55. Mitgetheilt von Malard.[1]) 11. Beobachtung. Wittwe von 45 Jahren trat im Jahre 1862 ins Spital ein wegen mühsamer unterbrochener Respiration; Gesicht cyanotisch, oberflächliche Venen stark dilatirt. Die linke Clavicula bildet eine beträchtliche Vorwölbung, in deren Bereich eine Dämpfung besteht, die sich über dem oberen Drittel der Lunge erstreckt und nach innen die Mittellinie erreicht. Es wurde eine Compression der Vena cava sup. durch einen von der Glandula thyr. aus entwickelten Tumor diagnosticirt. Die Kranke starb bald; die Section zeigte, dass die Schilddrüse 3 Verlängerungen hinter dem Sternum aussandte, und so die grossen Gefässe comprimirte. Die Untersuchung ergab, dass es sich um einfache Hypertrophie der Glandula thyr. handelte.

Fall 56. Mitgetheilt von Cruveilhier.[32]) Citirt von Lebert[27]); Malard.[1]) Der Fall betrifft einen 36jährigen Pfarrer, welcher auf der linken Seite einen Kropf von mittlerer Grösse, von heiserer schwacher Stimme begleitet, trug. Der Kropf setzte sich an seinem unteren Ende hinter das linke Sternoclaviculargelenk fort und genirte das Schlingen, besonders für den ersten Bissen. Die erst rauh und dann heisere Stimme soll nach der Aussage des Kranken seit 2 Monaten in dem Maasse andauernd geworden sein, als sich der Kropf entwickelte. Es ist wahrscheinlich, dass sich die Larynxaffection von einer Compression des linken N. recurrens herleitete. Bei diesem Kranken konnte Cruveilhier mit Leichtigkeit den ganzen Kropf oberhalb des Sternum festhalten.

Fall 57. Mitgetheilt von Schuh[33]); citirt von Lebert.[27]) Dienstmagd M. W., 19 Jahre alt, mager, blass, sehr reizbar, will schon in ihrem 7. Lebensjahre eine wallnussgrosse Geschwulst am Halse gehabt haben. Weil jetzt behindertes Schlingen und Athembeschwerden beim Tragen schwerer Lasten auftrat, liess sich Pat. am 22. November 1859 in die Klinik aufnehmen.

Status: Etwas nach links von der Mittellinie bemerkt man eine halbkugelig hervorragende, pomeranzengrosse Geschwulst, welche nach oben bis zum Zungenbein nach unten bis zur Gabel des Brustbeines

reichte, den linken Kopfnicker nach rückwärts drängte und auf der rechten Seite sich bis zum Rande dieses Muskels ausdehnte. Haut darüber verschiebbar, gesund, mit erweiterten Venen. Beim Betasten zeigte die Geschwulst deutlich grössere und kleinere Erhabenheiten, mit dazwischenlaufenden seichten Furchen und sehr bedeutende Resistenz. Beim Umgreifen der Geschwulst konnte man sich überzeugen, dass sie mit einem kurzen dicken Halse an den Luftwegen aufsass, aber bei Fixirung des Kehlkopfes etwas verschoben werden konnte. Die Schluckbewegungen machte sie mit dem Kehlkopf mit. — In derselben Höhe befindet sich rechterseits eine zweite, kleinere, den Kopfnicker vorwölbende Geschwulst, welche sich nach abwärts gegen das Sternoclaviculargelenk erstreckte, weich und elastisch war, und die Carotis nach rückwärts drängte. Im rechten oberen Halsdreieck war die bis zur Dicke einer Arteria brachialis ausgedehnte obere Schilddrüsenpulsader zu entdecken.

Es wurde die Diagnose auf Struma lymphatica gestellt, und da der Tumor auf Medicamente nicht weichen wollte, zur Operation geschritten. Incision in der Mittellinie des Halses; die Muskeln theils zur Seite geschoben, theils durchschnitten; dann die linksseitige Geschwulst durch eine galvanocaustische Schlinge an ihrer Basis dicht am Kehlkopf abgetragen. Von diesem Momente stieg aber ein zweiter rundlicher Knoten, welcher bisher durch den Druck des ersteren an der hinteren Fläche des Brustblattes verborgen gehalten wurde, nach aufwärts, überstieg mit der Hälfte seines Umfanges, welcher dem eines Hühnereies gleichkam, die Furca sterni, wurde mit einer Museux'schen Zange emporgehoben und mit der galvanocaustischen Schlinge abgebrannt, wobei jedoch ein Spritzen verwundeter Arterien beobachtet wurde. Da wegen Zurückziehung derselben die Blutstillung durch Unterbindung nicht gleich gelingen wollte, so wurde ein Charpiebausch, mit Chloridum ferri getränkt, angedrückt erhalten und zur Beseitigung der auf der rechten Seite gelegenen kleineren Geschwulst geschritten, die ohne Blutung abgetragen wurde. Von der ganzen Schilddrüse blieb nur ein ganz kleiner Theil zurück, welcher linkerseits an den zuletzt entfernten Knoten angrenzte.

Die zwei zuerst abgetragenen Knoten stellten ein Conglomerat von bis wallnussgrossen Cysten dar, die mit einer von zersetztem Blute braun gefärbten Flüssigkeit, theils aber auch mit Auswüchsen gefüllt waren und die mit fibrösen theils verknöcherten Bälgen umgeben waren.

Abends und in der Nacht dreimal Blutung aus jener Stelle, die mit Eisenchlorid behandelt worden war; Stillung durch Liquor ferri. Am folgenden Tage Wiederholung der Blutung; infolgedessen mussten einige Gehülfen abwechselnd einen Schwamm durch 24 Stunden sanft hindrücken, wodurch einer Wiederholung der Blutung vorgebeugt wurde. — Heilung. —

Fall 58. Mitgetheilt von Virchow.[18]) Virchow erzählt, dass ihm eine über faustgrosse, multiloculäre Cystengeschwulst gebracht wurde, die man in dem Pleurasack eines Invaliden gefunden und nicht erkannt hatte; die mikroskopische Untersuchung der Cystenwand ergab, dass darin comprimirte Schilddrüsenfollikel in Menge eingeschlossen waren.

Fall 59. Mitgetheilt von Hanuschke[34]); citirt von Virchow.[18])

Hanuschke berichtet von einer Schwangeren, die ihn rufen liess, weil sie überzeugt war, dass der nächste Erstickungsanfall — denn solche hatten sich bei ihr plötzlich eingestellt — sie töten werde; er traf sie in voller Beschäftigung, ihre letzten Verfügungen zu treffen, scheinbar ganz wohl und er war höchst erstaunt, ihre inständige Bitte zu hören, dass er doch nach ihrem Tode ihr Kind retten möchte. Plötzlich erfolgte der asphyktische Anfall; alle Hülfe war vergebens und der Arzt hatte nur den Trost, das Kind durch den Kaiserschnitt wirklich zu retten. Bei der Autopsie der Mutter fand sich ein substernaler aneurysmatischer Kropf.

Fall 60. Mitgetheilt von Rosenbach.[35]) Am 26. März 1869 wurde der 16jährige, sonst sehr gesunde und kräftige G. St., Tischlerlehrling aus Salzderhelden, mit dem höchsten Grade von Respirationsbehinderung in die Göttinger Klinik gebracht. Schon in der Nacht vom 19.—20. März war mit ganz plötzlicher Vergrösserung eines schon seit zwei Jahren bestehenden ziemlich geringen Kropfes ein Anfall von Erstickungsnoth ohne alle weitere bekannte Veranlassung, bei ruhiger Lage des Pat. im Bett eingetreten. Die nach diesem Anfall bleibende Respirationsbehinderung war dann in den 6 Tagen bis jetzt gestiegen.

Jetzt besteht deutliche Cyanose an Lippen und Fingernägeln, alle Respirations- und Respirationshülfsmuskeln arbeiten aufs angestrengteste. Dabei füllt und entleert sich die Lunge nur langsam mit keuchendem Trachealgeräusch. Zugleich zeigt sich die auffallende Erscheinung, dass das Sternum bei jeder Inspiration in beträchtlicher Weise nach hinten weicht. Die Zahl der Inspirationen ist 12—14 pro Minute; Puls 100. Am Halse zeigt sich über dem Sternum eine mittlere und an beiden Seiten ziemlich gleichmässige Anschwellung von der Consistenz eines gewöhnlichen Kropfes.

Es wurde nun sofort die Tracheotomia sup. ausgeführt; in die Trachealwunde wurde ein dickes elastisches Schlundrohr bis zur Theilungsstelle der Bronchen eingeführt und damit die Respirationsbeschwerden vollkommen gehoben. Nacht unruhig. Folgenden Tags Einführung einer König'schen Canüle, durch die Pat. frei und gut athmete. Infolge reichlichen zähen Schleimes musste sie öfters gewechselt werden. Vom 2. Tage an wurde 4 mal täglich 1 Theil Jodkali auf 2 Theile Glycerin eingerieben. — Am 12. April wurde Pat. nach Hause entlassen, wo er mit den Einreibungen in derselben Weise fortfuhr; auch das Wechseln und Reinigen der Canüle besorgte er selbst. Am 8. Mai wurde er wieder aufgenommen. Der Hals war ganz abgeschwollen; der grösste Umfang mass noch 34,5 Cm. gegenüber 38,5 Cm. einige Tage nach der Operation. Die Canüle wurde nun fortgelassen; die Wunde schloss sich, die Sprache kehrte wieder. Am 11. Mai Entlassung. Am 22. August befand sich Pat. ganz wohl; Kropf war fast ganz verschwunden.

Fall 61. Mitgetheilt von Engel[60]) (Lebert[27])). Bei einem jungen Manne wurde die Trachea durch die hypertrophirte Schilddrüse von normaler Textur bis nahe an ihre Bifurcation, von den Seiten zusammengedrängt, so dass ihre Wände sich berührten und der Kranke erstickte.

Fall 62. Mitgetheilt von Pauli[61]) (Lebert[27])). Eine 75jährige Frau war einem parenchymatösen Kropfe erlegen. Die Geschwulst hatte 8 Luftröhrenringe so comprimirt, dass nur mit einem Taubenfederkiel durchzukommen war. Trachealschleimhaut aufgelockert, die Lunge gesund.

Fall 63. Mitgetheilt von d'Ajutolo.[36]) Eine Frau von 84 Jahren war seit 2 Jahren im Ospedale Maggiore in Bologna wegen Erstickungsanfällen, bedingt durch Stase im Gebiet der Vena cava sup. Pat. starb Ende Januar 1889 an einem solchen Erstickungsanfall.

Bei der Section zeigte sich die Glandula thyreoidea vergrössert, in der Medianlinie gleichsam vollständig durch eine tiefe senkrechte Furche in 2 Theile getrennt. Der rechte Lappen ist grösser als der linke Lappen und verlängert sich nach unten hinten bis in die Fossa supraclavic., indem er die Carotis communis und die Jugularis int. an das Sternum, die Trachea und den Oesophagus etwas nach links drängte. Seine Länge beträgt 9 Cm., seine grösste Breite 5 Cm., seine grösste Dicke 3 Cm. — Der linke Lappen ist 5 Cm. lang. 4 Cm. breit und 3 Cm. dick und zeigt an seinem oberen Rande 2 Anhängsel; das eine schaut nach innen oben und ist die Appendice di Morgagni oder Piramide di Lalonette oder Processus pyramidalis, der sich ungefähr 2 Cm. auf der Cartilago thyr. aufwärts erstreckt; das andere, nach aussen von dem vorigen gelegen, über 1 Cm. lang und ebenso dick, ist nach unten gerichtet und verbirgt sich unter dem Stamme der Art. thyr. sup. sinistra. — Zwischen dem rechten Lappen und der Art. thyr. sup. dextra findet sich in der Höhe des unteren Randes der Cartilago thyr. ein kleiner Tumor von gut Haselnussgrösse, blassrother Farbe, elastischer Consistenz, der auf dem Durchschnitte eine grosse Zahl colloider Granula zeigte. Er hat die Form eines umgekehrten grossen Komma und ist von der normalen Schilddrüse durch ein Blatt der Fascia media colli getrennt. Blut erhält er von der Art. thyr. sup. dextra.

Nach unten von der Glandula thyr. finden wir in der Mittellinie noch einen anderen ähnlichen Tumor, von ungefähr gut Kastaniengrösse, Basis nach oben, Spitze nach unten. Blassroth, elastisch und von der normalen Schilddrüse durch eine tiefe, mit losem Bindegewebe und Gefässen angefüllte Furche getrennt. Vom oberen Theile dieses Tumors setzt sich ein fibrovasculärer Strang in der Furche, welche die beiden normalen Schilddrüsenlappen scheidet, nach oben in die Appendice di Morgagni fort. Besagter Strang enthält eine ansehnliche Vene und einen Ast der Art. thyr. sup. sinistra. Indessen erhält der Tumor auch durch die Art. thyr. infr. dextra Blut.

Ein dritter solcher Tumor fand sich von vielem Fett eingeschlossen im vorderen Mediastinum, nach vorn vom Manubrium sterni, das ihn ganz verbarg, nach hinten vom Arcus aorta und der Vena anonyma sinistra, auf den Seiten von den Lungenrändern und nach unten vom Pericard begrenzt. Er ist herzförmig gestaltet, von vorn nach hinten etwas abgeplattet, Basis nach oben, Spitze nach unten. Er ist kirschroth infolge lebhafter Gefässinjection und mit kleinen dunkelgrau bis blassgelben, gleichsam durchscheinenden Pünktchen durchsät. Seine Consistenz ist elastisch-fibrös, seine Oberfläche gelappt; Breite an der Basis 5 Cm.;

Höhe 4,3 Cm.; Dicke 1,2 Cm. Der Durchschnitt zeigt ein gelblich granulirtes Aussehen, halbdurchscheinend. Mit Blut versorgt wird der Tumor von der Art. thyr. infr. dextra und der Art. mammaria int. dextra.

Alle diese 3 Tumoren sind von der Fascia media colli umgeben und lassen sich etwas in die Nachbarschaft verschieben. Die mikroskopische Untersuchung ergab, dass alle 3 Tumoren aus mehr oder weniger verändertem Thyreoidalgewebe bestehen, umgeben von einer dicken gefäss-

Fig. 2.

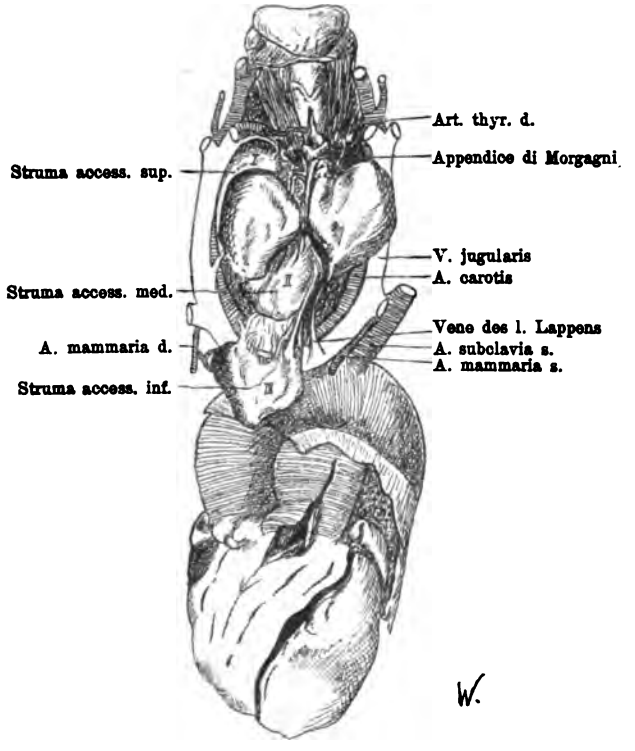

reichen Bindegewebskapsel. Die Hauptveränderung bestand im Vorhandensein von bisweilen ziemlich grossen Bläschen, die mit einer colloiden Substanz gefüllt waren, in welche sich mehr oder weniger interstitielles Bindegewebe eingestreut fand.

Die Lungen sind hier und da mit der Pleura parietalis verwachsen, in ihren vorderen Theilen etwas emphysematös, im Uebrigen congestionirt und ödematös. Das Herz ist durch excentrische Hypertrophie vergrössert; rein dilatirt ist die Art. pulm. und noch mehr die Aorta, welche aber zugleich noch diffuse Atheromatose zeigt. — Im Abdomen endlich Hypotrophie senilis sämmtlicher Eingeweide. — Die Wirbelsäule zeigt eine bogenförmige linksseitige Kyphoskoliose.

Fall 64. Mitgetheilt von Tansini.[37]) C. M., Lehrer, 31 Jahre alt, bemerkte seit 9 Jahren, dass ein kleiner Tumor sich im Jugulum entwickelte, ohne jedoch Schmerzen oder Beschwerden zu verursachen. Erst in der letzten Zeit begann derselbe leichte Behinderung in der Respiration zu verursachen, weil er äusserlich gesehen, bis zu Eigrösse angewachsen war. Aus Furcht, der Tumor möchte noch grösser werden, wandte sich sein Träger an Prof. Bottini, um Heilung zu suchen.

Pat. ist von starker Constitution; ohne Organerkrankung. Im Jugulum sieht man einen Tumor, von normaler Haut bedeckt, die sich über ihm verschieben und in Falten aufheben lässt. Beim Schluckacte hebt sich der Tumor, indem er hinter dem Sternum hervortritt. Seine Consistenz ist der des Fleisches ähnlich. Es wird also die Diagnose auf einen parenchymatösen Kropf gestellt.

Am 10. November 1879 **Operation** in Chloroformnarkose. Schnitt in der Mittellinie des Halses, ungefähr 2½ Cm. unter der Cartilago thyr. beginnend und bis zum Sternum reichend. Mit Sonde und Finger wurde der Tumor in seinem oberen Theile isolirt, während der untere noch im Mediastinum begraben lag. Dann wurde der Tumor mit einer Hakenzange gefasst und soweit es seine natürliche Beweglichkeit erlaubt, in die Höhe gezogen; hier wurde er von einem Assistenten gehalten, während Bottini eine doppelte Ligatur anlegte, wobei er für die periphere Unterbindung Catgut, für die centrale Seide gebrauchte. Die Ablösung des Tumors von der Trachea erforderte grosse Vorsicht, wegen der intimen Adhärenzen; währenddessen füllte sich die retrosternale Wundhöhle ganz mit Blut, so dass zu dessen Aufsaugung ein Schwamm hineingestopft wurde. Nach Herausnahme des Tumors lag die Trachea und die Insertion der Mm. sternomast. am Sternum bloss zu Tage. Ein dickes Drainrohr wird eingelegt. Dann tiefe Wundnaht mit Silberdraht, oberflächliche mit Catgut. — Am 14. November wurden die Catgutnähte entfernt, da sie nicht resorbirt wurden, sondern als Fremdkörper wirkten. Am 23. November war Pat. geheilt.

Der exstirpirte Tumor ist länglichrund, von der Grösse einer kleinen Pomeranze. Er besitzt einen halb durchscheinenden Balg mit reichlichen Gefässen. Auf dem Durchschnitte erweist sich der Kropf als parenchymatös mit einigen kleinen Cysten, die braunschwarzes Blut enthalten. Unter dem Mikroskop erweist sich der Tumor als zum grössten Theil aus jungen, mit Zellen gefüllten Follikeln bestehend, gleichwie die fötale Glandula thyr. Hier und da auch einige grössere Cystchen mit Ueberresten von epithelialen Elementen. Starker Gefässreichthum war vorhanden; bisweilen auch hämorrhagische Herde.

Fall 65. Mitgetheilt von Caponotto.[25]) M. P., Mechaniker, 47 Jahre alt, unverheirathet, aus Turin, klagt schon seit einigen Jahren über Husten. Seit September 1889 gesellten sich zum verstärkten Husten noch Kopfweh, Schwindel, Heiserkeit, geräuschvolles Athmen und beträchtliche allgemeine Müdigkeit. Letzthin wurde er von Erstickungsanfällen überrascht, mit Unfähigkeit zu sprechen und reichlichem Schweisse. Schlaflosigkeit.

Status: Stark gebaut, aber abgemagert. Klanglose Stimme, ster-

University of California LIBRARY

töröse Athmung. Kehlkopf stark gesenkt und dem Jugulum genähert und etwas nach rechts abgewichen. Vor seinem vorderen unteren Theile findet sich eine rundliche Intumescenz, ungefähr nussgross, die hinter dem Sternum hinabsinkt. Bei der Spiegeluntersuchung ergiebt sich, dass die Rima glottidis nach links verrückt ist, die Stimmbänder geröthet, aber normal functionirend. Der obere Trachealtheil normal.

Operation am 28. November 1889. Während der Morphiumchloroformnarkose nimmt die Cyanose zu, zuletzt Stillstand der Athmung. Tracheotomie; der Kranke athmet wieder. Incision bis unter das Manubrium sterni verlängert. Es erscheint der Tumor im Jugulum, aber so tief ins Mediastinum hinabreichend, dass der Finger sein unteres Ende nicht erreichen kann. Da er Fluctuation zeigt, wird in seine obere Partie eingeschnitten und mit einem Löffel ziemlich viel weiche atheromähnliche Masse entleert, im Ganzen ungefähr dem Volumen einer Mannsfaust gleich. Drainage mit Gaze. Der Kranke athmet mit der langen Trachealcanüle vorztiglich. — In der Nacht auf den 1. December verstopft sich die Canüle infolge Katarrh. Da der Wärter sich nicht getraute, die Canüle am Platz zu reinigen, wollte er sie durch eine andere ersetzen; während des infolge mangelhaften Lichtes und fehlender Assistenz und der Unruhe des Pat. höchst schwierigen Wechsels erstickte der Pat.

Section: Hirn congestionirt. Leichtes Emphysem und Oedem des Mediastinum ant. 30—40 Grm. Flüssigkeit im Pericard, aber keine Ecchymosen. Im rechten Herzohr dicke Fibrinpolypen. Unterlappen der linken Lunge atelektatisch. Im rechten unteren Lungenlappen hypostatisches Oedem. Vor der Cartilago cricoidea und der ganzen Trachea findet sich ein dicker gut faustgrosser Tumor, der die Lage der Glandula thyr. und zum grossen Theile das Mediastinum ant. einnimmt, wobei er nach unten, namentlich links, auf die grossen Gefässe drückt. Die linke Hälfte des Tumors stellt eine Struma parenchymatosa dar, die andere Hälfte wird von der bei der Operation geöffneten Cyste gebildet, von ungefähr 150—200 Ccm. Capacität. Sie wird gebildet von einer fibrösen Wand mit salzigen Concretionen, und enthält denselben Brei, wie solcher schon bei der Operation entleert wurde. In Trachea und Bronchen sehr reichlicher zäher Schleim.

Fall 66. Mitgetheilt von Rose.[38]) A. M., 22 Jahre alt, Landwirth, trat am 22. Februar 1878 wegen Struma Dyspnoe in die chirurgische Klinik in Zürich ein. Niemand in seiner Familie hat einen Kropf oder auch nur einen dicken Hals. Pat. machte im 3. Lebensjahre das Scharlachfieber durch und vor 4 Jahren eine Lungenentzündung. Keine Zeichen von Scrophulose oder Lues. Ein halbes Jahr vor Beginn der Pneumonie bemerkte er auf der rechten Halsseite ungefähr in der Mitte, eine nussgrosse, vorspringende harte Geschwulst und schon damals hatte Pat. beim Treppen- oder Bergsteigen viel eng, ohne dass jedoch während der Pneumonie die Dyspnoe auffallend stark gewesen sei. Die Geschwulst wuchs langsam und mit ihrem grösseren Wachsthum wird auch die Athemnoth bei forcirten Bewegungen stärker. Keine Beschwerden beim Schlucken.

Status: Bei der Aufnahme fand sich ein mittelgrosser, gut genährter Mann. Stimme etwas heiser. Seitlich vom Kehlkopf, bis an den rechten Kopfnicker grenzend, findet sich eine kugelige, apfelgrosse, harte Geschwulst, die man leicht für eine geschwollene Lymphdrüse hätte halten können. Die rechte Carotis ist am äusseren Rande der Geschwulst fühlbar, mit der Lage der linken verglichen, deutlich etwas nach aussen geschoben. In der Kehlgrube etwas Pulsation sichtbar. Der Umfang des Halses am oberen Rande der Geschwulst beträgt 33½ Cm. und ebensoviel über den unteren Rand der Geschwulst hinweggemessen, während der grösste Umfang 34 Cm. beträgt. Haut über der Geschwulst unverändert, und, abgesehen von der gefüllten rechten Vena jugularis externa, kein Venengeflecht sichtbar. Der Kehlkopf sammt Trachea scheint etwas nach links verschoben zu sein; letztere lässt sich zum Theil abtasten, ist jedoch bei Druck etwas empfindlich. Die Geschwulst selbst lässt sich auf ihrer Unterlage etwa 2 Cm. verschieben, ist kugelig, ohne Höcker, von harter Consistenz. Der Stiel der Geschwulst ist nicht zu fühlen. Beim Schlucken geht die Geschwulst mit dem Kehlkopf nach oben; umgekehrt geht letzterer beim Verschieben der Geschwulst mit. Verschieben der Geschwulst nach links verursacht Athembeschwerden. Beim Nicken des Kopfes nach vorn rollt sich die Geschwulst unter dem gespannten Kopfnicker, wobei der Kranke eng hat und das Sprechen schwerer wird. Das Kinn kann Pat. nicht auf die Brust legen. Beim Hintenüberbeugen giebt er an, dass die Athmung besser von Statten geht. Lymphdrüsen am Halse nicht geschwollen. — Herztöne rein; Aortenton verstärkt.

Operation am 28. Februar. Chloroformnarkose. Hautschnitt längs dem Rande des rechten Kopfnickers; dann wird in gewöhnlicher Weise vorgeschritten. Nachdem sich in der That gezeigt, dass der Tumor an seiner Rückseite mit der geschwollenen Schilddrüse im Zusammenhang stand und diese beim Tasten mit dem auf der Schilddrüse nach links vordringenden Finger sich weit nach links erstreckend fand, wurde mit einem Schnitt der Scheere aus dem Schrägschnitt ein V-Schnitt gegen den linken Zitzenfortsatz hinauf gemacht. Nach vollendeter Exstirpation lag Trachea und Kehlkopf ringsum frei in der Wunde. Der linke Wundrand war reichlich 16 Cm., der rechte 11 Cm. lang. Die Gefässe lagen beiderseits nackt in der Wunde da, und wenn man den Finger in die trichterförmige Grube in der Fossa jug. einführte, so fühlte man ganz in der Tiefe hinter dem Brustbeine, zwischen linker Carotis und Anonyma den Aortenbogen pulsiren. — Der ganze Kropf bildet auseinandergelegt ein Hufeisen, von dem die Lymphdrüsen ähnliche Geschwulst eine Spitze am rechten Ende bildet. Die Geschwulst selbst setzt sich gegen das übrige Gewebe scharf ab. Der Kropf besteht aus einer einfachen Hyperplasie, während die durch ihre Härte ausgezeichnete Geschwulst gleichzeitig colloide Degeneration zeigt. Die mikroskopische Untersuchung liess ausser Drüsenbläschen nichts entdecken, nichts, was auf Krebs etwa zu deuten wäre. — Offene Wundbehandlung. Trotz äusserst heftiger Nachblutung in der ersten Nacht Heilung und Entlassung des Pat. am 24. Mai.

Fall 67. Mitgetheilt von Diethelm.[39]) **Anamnese**: Neugeborenes, weiblichen Geschlechtes, spontane Geburt. Nicht aphyktisch;

dagegen ziemlich aufgedunsen und starke Respirationsbewegungen. Die Athmung war auch beschleunigt und liess ein eigentliches Pfeifen hören. Weil sich dieser Zustand nicht besserte, wurde ärztliche Hülfe nachgesucht. — Die Mutter des Kindes hat eine schon lang bestehende, grosse doppelseitige Struma; vor 2 Jahren hat sie zum ersten Mal geboren.

Status: Ziemlich schwächliches Kind, das bei gewöhnlicher Rückenlage hochgradige Dyspnoe zeigt und zwar in- und exspiratorische, mit lautem stridorösen Geräusch verbunden. Das Geräusch hat einen eigenthümlich krächzenden Ton. Bei der Inspiration bildet sich längs des Rippenpfeilerrandes eine Einziehung, so dass die Contouren der Leber deutlich durchzusehen sind. Sternum hat eine nach vorn gerichtete, stark convexe Biegung, so dass eine Thoraxform zu Stande kommt, wie sie der Untersuchende noch nie gesehen hatte. Herz, Lungen, Abdominalorgane normal. Wird das Kind mit der Hand unter dem Rücken in die Höhe gehoben, so dass der Kopf stark hinten überhängt, so verschwinden wie mit einem Schlage nicht nur die Dyspnoe und die eigenthümlichen lauten Stenosengeräusche, sondern es nimmt auch der Brustkorb normale Wölbung an. Dabei wird constatirt, dass am Halse eine etwa daumendicke, quer über der Trachea liegende Geschwulst zum Vorschein kommt, welche hufeisenförmig links und rechts neben der Trachea Ausläufer nach oben sendet. Es gelingt unzweifelhaft, mit dem Finger das untere Ende der Geschwulst abzutasten. Infolge dessen wird mit aller Bestimmtheit die Diagnose auf substernale Struma gestellt. In gewöhnliche Lage zurückgebracht, tritt sofort wieder die hochgradige Tracheastenose zu Tage. — Therapie: Jodkali und richtige Lagerung mit Senkung des Hinterhauptes durch Unterschieben eines Rollkissens. Heilung nach 4 Wochen. — Im Alter von 3½ Monaten Enteritis und allgemeines Eczem. Tod.

Fig. 3.

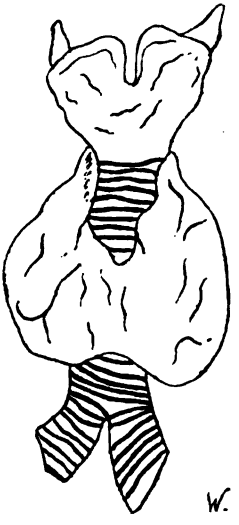

Section: Stark abgemagerte weibliche Leiche. Die Brustorgane werden mit einander herausgenommen, bieten nichts Besonderes dar, ebenso sind die Abdominalorgane normal; nur am Darme finden sich die Zeichen einer Enteritis. Die Schilddrüse ist an normaler Stelle, nur wenig vergrössert. Hingegen zeigt sich nach Entfernung der Thyreoidea, dass wirklich ein Druck auf die Trachea stattgefunden hatte. Letztere war nämlich hochgradig deformirt. Ihr Querschnitt ist in der Höhe des Isthmus fast dreikantig, wobei besonders die eine nach links und vorn liegende Kante stark ausgebildet ist. Die Compressionsstelle ist noch ganz deutlich zu erkennen und es zeigt dies, dass die Trachea durch eine Compression, die in frühester Jugend auf sie wirkt, später aber wieder verschwindet, bleibend deformirt werden kann.

Fall 68. Mitgetheilt von Wölfler.[12]) 38jährige Frau, M. G., aufgenommen am 2. October 1884. Hochgradige Tracheostenose und

Cyanose erfordert die sofortige Ausführung der Tracheotomie. Dieselbe wird im Lig. conicum ausgeführt. Am 7. November 1884 Auslösung eines hinter dem Sternum gelegenen etwa gänseeigrossen Knotens, welcher die Trachea von links her beträchtlich comprimirte; ausserdem wurde ein daneben liegender, ebenfalls isolirter, etwa taubeneigrosser Knoten ausgelöst; am 3. Tage nach der Operation wurde die Canüle weggelassen.

Fall 69. Mitgetheilt von Demme[15]) (Wölfler[12])). Bei einer weiteren Beobachtung von Compression der Trachea durch eine bis zum linken Bronchus herabziehende Kropfcyste war besonders bemerkenswerth, dass dieser so comprimirt war, dass das Lumen vollkommen aufgehoben war. Die peripher vom comprimirten Bronchus sich verzweigenden Bronchialäste sind erweitert und in ein System bronchiektatischer Höhlen umgewandelt.

Fall 70. Mitgetheilt von Bardeleben[40]) (Wölfler[12])). Section: Ein gefässreicher Kropf, der sich tief in die Brusthöhle hinab erstreckte, das Herz abwärts gedrängt und das Cavum mediastini ant. auf Kosten der Pleurahöhlen zu dem Umfange zweier Fäuste ausgedehnt hatte. Die hypertrophirte Drüse hatte das 12fache Gewicht einer normalen.

Fall 71. Mitgetheilt von Gauster[41]) (Wölfler[12])). Gelegentlich einer Section wurde ein Verschluss der linken Vena anonyma gefunden, bedingt durch einen grossen retrosternal gelegenen Kropf; es konnten jedoch nähere Details über diesen Fall nicht erlangt werden.

Fall 72. Mitgetheilt von Wölfler.[12]) Im Jahre 1879 wurde an der Klinik Billroth's eine Kranke, 43 Jahre alt, beobachtet, welche unter den Erscheinungen einer Tracheostenose litt und von den Laryngologen behufs Kropfexstirpation in die Klinik geschickt wurde. In der Medianlinie des Halses lag in der Nähe des Jugulums, zu 2 Drittel hinter dem Sternum, eine etwa hühnereigrosse Geschwulst, welche in natürlichen Zusammenhang gebracht wurde mit den Erscheinungen der Athemnoth. Der damalige Assistent und jetztige Professor Mikulicz führte die Exstirpation aus; reactionslose Heilung. Am 4. Tage nach der Operation starb Pat. infolge Berstung eines Aneurysma des Arcus aortae.

Fall 73. Mitgetheilt von Wölfler.[12]) Am 27. Februar 1878 machte Billroth die partielle Exstirpation eines retrosternal gelegenen, von zahlreichen papillären Wucherungen erfüllten Cystenkropfes. Blutung so bedeutend, dass jeden Augenblick Exitus letalis zu befürchten war. Sie wurde durch Hineinstopfen grösserer Massen von Penghavar djambi in die Höhle gestillt. Heilung.

Fall 74. Mitgetheilt von Wölfler.[12]) M. G., 38jährige Frau, wurde am 2. November 1884 in die Klinik Billroth's aufgenommen wegen hochgradiger Cyanose und Tracheostenose, bedingt durch einen retrosternalen Kropf. Es wurde im Lig. conicum die Tracheotomie gemacht, eine lange Canüle eingeführt und 3 Wochen später der retrosternale, gänseeigrosse Kropfknoten enucleirt und 3 Tage später auch die Canüle mit Erfolg weggelassen.

Fall 75. Mitgetheilt von Burkhardt[42]) (Wölfler[12])). Es wurde bei einer 37jährigen und stertorös athmenden Frau zuerst die Tracheotomie ausgeführt (Einführung eines tief hinabreichenden Stückes einer Schlundsonde) und 4½ Wochen später die Exstirpation eines zum Theil retrosternal gelegenen Kropfes. — Heilung.

B. Bösartige Formen.

I. Zusammenhang mit dem Isthmus.

Zwei ältere Beobachtungen gehören möglicher Weise hierher, die ich unter den gutartigen Formen angeführt habe, nämlich Fall 1, dessen Sectionsbericht angiebt, dass der Balg der Geschwulst an der inneren Fläche carcinomartig zerfressen war — und Fall 8, wo die Geschwulst überall mit der Pleura verwachsen war.

Da von beiden Tumoren keine histologische Untersuchung vorliegt, so hielt ich mich nicht für berechtigt, sie trotz der für krebsige Neubildung verwerthbaren Merkmale den bösartigen Formen einzureihen.

II. Zusammenhang mit dem linken Lappen.

Fall 76. Mitgetheilt von Adelmann.[43]) Die Section eines 40jährigen Mannes ergab am Halse vorzugsweise links eine mannsfaustgrosse, harte Kropfgeschwulst. Die Lunge welk, zusammengefallen, von blauschwarzer Farbe; an allen Berührungspunkten mit der Pleura und dem Zwerchfell fest verwachsen und färbt die Finger mit einem schwärzlichen Pigment. Der Bogen der Aorta ist in der Breite von 1½ Zoll mit einer Geschwulst verwachsen, in welche das linke Horn der Schilddrüse degenerirt war. Nach oben war dieser Tumor mit dem Mm. sternohyoideus, sternothyreoideus und omohyoideus mittelst Pseudoligamenten stark verwachsen; deckte den grössten Theil der Trachea, die linke Carotis, Jug. int. den Nervus vagus und Sympathicus und verlängerte sich hinter dem linken Schlüsselbein und der ersten Rippe, wobei er die linke Lunge bedeutend zurückdrängte, in die Brusthöhle bis zum Bogen der Aorta. Mit letzterem sowie mit den aufsteigenden Gefässstämmen und der Trachea war er vollkommen verwachsen. — Zur Rechten des Tumors fand sich der gesunde Larynx mit der Trachea, dann das normale mittlere und rechte Horn der Schilddrüse. — Der Tumor setzte sich aus einer mit Hydatiden vermischten Knorpelmasse zusammen. — Im Leben hatte die Percussion einen mit fester Masse angefüllten Brustkasten ergeben.

Fall 77. Mitgetheilt von Mettenheimer.[44]) Pat. ist 64 Jahre alt; früher syphilitisch. Im Februar 1852 Beginn von Schlingbeschwerden und bald auch von Heiserkeit, die nach einiger Dauer verschwanden, um stärker im November wiederzukehren; im Weiteren gesellte sich noch Aphonie dazu.

Bei der Untersuchung wurde constatirt: 1. Ein röchelndes, von höchst auffallenden Tönen begleitetes Athmen. 2. Copiöser Auswurf und

Speichelfluss. 3. Zeitweise vom Magen in den Schlund schiessender Schmerz. 4. Verminderter Appetit und unregelmässiger Stuhlgang. — Am Halse fand sich äusserlich eine geringe Struma. Percussion des Thorax ganz normal. Die Auscultation der Lungen ergab Zeichen des Katarrhes. — Ganz unerwartet erfolgte eines Nachts ein schwerer Erstickungsanfall, nach welchem grosse Abgeschlagenheit zurückblieb. Ein zweiter Anfall folgte und darnach blieb ein sehr quälender Husten zurück; Oedem der Füsse und allgemeine Schwäche. Tod am 10. März 1853.

Sectionsbefund der Hals- und Brustorgane: Rechte Schilddrüsenhälfte normal, die linke in eine faustgrosse Geschwulst verwandelt, die ganz in dem Raume zwischen Manubrium sterni und dem ersten Brustwirbel liegt, so dass sie äusserlich gar nicht vortrat, selbst nicht am Ansatze des M. sternomast. Diese Geschwulst comprimirt die Luftröhre dergestalt, dass die Knorpelringe fast ganz gerade Linien bildeten. Der Oesophagus war fest und tief in die Geschulst eingebettet; an einer Stelle der hinteren Wand bestand eine Perforation in Form eines Geschwüres mit graugrünem Grunde und weissen verdickten Rändern. Die Bronchialdrüsen speckig verhärtet, theils wie in eitrigem Zerfall begriffen. In den Lungen neben alten Tuberkeln und einer Caverne multiple Krebsknoten. — Herz mässig gross, schlaff, blass. In den grossen Gefässen reichliche Verkalkung.

Die Schilddrüsengeschwulst ist mannsfaustgross, von einem derben Balg umgeben, mit zahlreichen Hämorrhagien durchsetzt, und wird als Krebsgeschwulst erkannt.

Auffällig an der Wirbelsäule ist noch, dass der erste Brustwirbel so weit nach hinten gedrückt worden ist, dass der nach hinten offene flach stumpfe Winkel zwischen Hals und Brustwirbelsäule fast vollständig ausgeglichen ist.

Fall 78. Mitgetheilt von Kaufmann.[45]) B. M. Pf., Wäscherin, 61 Jahre alt, wurde am 21. December 1876 im Inselspital in Bern aufgenommen.

Anamnese: Pat. will bis vor etwa 5 Wochen völlig gesund gewesen sein. Von da an aber bekam sie von Zeit zu Zeit während der Arbeit Dyspnoe und dazu gesellte sich bald Husten mit Auswurf; zu gleicher Zeit wurde der Appetit geringer. Die Beschwerden nahmen stetig zu, seit einigen Tagen bestehen spontane Schmerzen unter dem Sternum.

Status: Magere Pat., mit belegter Zunge, wenig Appetit, ziemlicher Tracheostenose, doch nur schwacher Cyanose des Gesichtes. Starker Husten mit wenig Auswurf. Am Halse findet sich zwischen Kehlkopf und Sternum eine bedeutende Anschwellung, bedingt durch einen etwa faustgrossen Tumor von harter Consistenz und deutlich höckeriger Oberfläche, der sich beim Schlucken exquisit hebt. Dieser Tumor gehört dem linken Schilddrüsenlappen an. Nach unten lässt er sich nicht scharf abgrenzen, sondern verliert sich hinter dem Manubrium sterni. Ueber letzterem besteht deutliche Dämpfung und zwar abwärts bis zum Sternalende der zweiten Rippe, seitlich bis an den Rand des Sternums reichend. — Der rechte Lappen der Schilddrüse ist wallnussgross, von fester Consistenz, gegen den linksseitigen Tumor verschiebbar. Seitlich von

letzterem lassen sich multiple harte bis baumnussgrosse Knoten bis an die Aussenwand des Sternomast. verfolgen.

Ueber den Lungen nirgends Dämpfung, dagegen Emphysem und Katarrh. Herztöne rein, Puls schwach. — Die Trachea ist stark nach rechts verdrängt. Bei der laryngoskopischen Untersuchung findet man, dass der Kehlkopf schief von links oben nach rechts unten gerichtet ist. Die Trachealwand ist von links her in das Lumen der Trachea vorgewölbt, die Stimmbänder stehen schief, bewegen sich gut beim Anlauten.

Nach diesem Befunde wurde die Diagnose auf Struma maligna gestellt mit Emphysema pulm. als Folge der Tracheostenose. — Nachdem sich der Bronchialkatarrh infolge Behandlung gebessert, verlässt die Kranke das Spital am 22. Januar. Am 13. Februar erscheint sie wieder mit verstärkten Beschwerden, namentlich ist die Schluckbehinderung so intensiv, dass nur noch geringe Mengen flüssiger Nahrung verschluckt werden konnten. Am 16. März 1877 Exitus letalis im Collaps.

Section: Starke Abmagerung. In beiden Pleurahöhlen mässig viel Serum, Lungenspitzen leicht adhärent. Beide Schilddrüsenlappen mässig vergrössert. Unter dem Manubrium sterni liegt ein über faustgrosser Tumor von fester Consistenz, der mit beiden, besonders aber deutlich mit dem linken Schilddrüsenlappen zusammenhängt. Rechterseits umgreift der Tumor die Trachea und reicht hier bis an die Wirbelsäule. Ein Querschnitt durch den substernalen Tumor zeigt, dass derselbe zum Theil aus Thyreoidealgewebe besteht, zum Theil aus trübem, ziemlich transparentem Gewebe mit glatter Schnittfläche und wenig trübem Safte. Der rechte Schilddrüsenlappen ist hyperplastisch colloid, scharf gegen den substernalen Tumor abgesetzt. Links ist der Thyreoideallappen ebenfalls gut zu erkennen; er ist colloid entartet und geht direct in den Tumor über, dessen angrenzende Partie einen deutlich lappigen Bau zeigt.*) Rechts neben der Wirbelsäule findet sich ein zweiter Tumor, der von dem beschriebenen durch eine Furche getrennt ist, mit ihm aber durch eine ziemlich breite, zwischen Oesophagus und Trachea durchgehende Brücke zusammenhängt. Die Trachea ist von diesen beiden Tumoren also vollständig umfasst. Ihre Wand ist von der Neubildung nicht scharf getrennt, die äusseren Schichten gehen in die der Tumorenmasse direct über. Die Tracheostenose ist hier sehr hochgradig, das Trachealumen bildet eine fast völlig frontal liegende, schmale Spalte.

Der Oesophagus ist durch die zwei Tumoren stark nach rechts dislocirt und etwas comprimirt. Rechte Lunge gross, hepatisirt, mit zahlreichen weissen prominirenden Herdchen. Linke Lunge im Oberlappen wie rechts, Unterlappen ödematös. Bronchialschleimhaut intensiv katarrhalisch. Unterleibsorgane normal.

III. Zusammenhang mit dem rechten Lappen.

Fall 79. Mitgetheilt von Lebert.[27]) Eine Frau von 53 Jahren trägt seit 1½ Jahren einen bedeutenden Kropf des rechten Schilddrüsenlappens. Zunehmende Beschwerden der Deglutition und Respiration.

*) Die mikroskopische Untersuchung dieses substernalen Tumors ergab Rundzellensarkom neben normalem und strumösem Schilddrüsengewebe.

Kehlkopf und Trachea circa 4‴ nach links verschoben. Keine Schmerzen, auch auf Druck nicht. Halsvenen der linken Seite ausgedehnt, undulirend; rechts entleert, blass. Carotidenpuls nur links zu fühlen. Bewegungen des Kehlkopfes gehemmt. Einzelne Stellen der Halsgeschwulst zeigen täuschende Fluctuation. — Seit einigen Monaten geräuschvolle Inspiration, heftiger, krampfhafter Husten, zuweilen mit blutig gestreiftem Auswurf. Heisere schwache Stimme. Anhaltender Schmerz im Epigastrium. Unter fortdauernder Zunahme der Erscheinungen treten Abmagerung, Entkräftung, Entfärbung der Haut ein. Nach anhaltender, zu Erstickungsparoxysmen sich steigender Dyspnoe tritt der Tod ein.

Die Section ergiebt einen kindskopfgrossen Markschwamm des rechten Schildrüsenlappens, welcher sich circa 1½ Zoll tief unter Sternum und Clavicula hinabdrängt, die Mm. sternomast., sternohyoideus und omohyoideus, bedeutend verdünnt, hervorhebt, die Vena jug. externa als gelbes sehniges Band nach aussen wälzt, die Vena jug. int. und die Carotis der rechten Seite in sich aufnimmt und die Nerven, namentlich den N. vagus vollständig umschliesst. Die Geschwulst ist innig mit der rechten Kehlkopf- und Trachealwand verlöthet. Das Lumen in eine stellenweise schmale Querspalte verwandelt. Die Schleimhaut ist gelockert, namentlich unterhalb der verengten Stellen stark injicirt und leicht blutend. Die Verengerung umfasste 6 Ringe der Trachea. Bei genauer Messung ergab sich, dass der Umfang bei der am stärksten verengten Stelle 25 Mm. betrug, während die normal gebliebenen Luftröhrenringe 56 Mm. betrugen. In der Gegend des vierten Trachealringes war die Strictur eine circuläre. Die Luftröhre wurde hier von einem knotigen, markigen Convolut umschlossen, das sich bei genauer Untersuchung in ein Convolut carcinomatös degenerirter Lymphdrüsen auflöste. Die Trachealwand erwies sich bei der mikroskopischen Untersuchung als unberührt von der carcinomatösen Infiltration und auch in sonstiger Beziehung normal. Nur die Schleimhaut bot die schon erwähnten katarrhalischen Veränderungen.

Fall 80. Mitgetheilt von Caponotto.[25]) V. Ch., Gemeindesekretär, 22 Jahre alt, wird am 25. April 1890 wegen hochgradiger Dyspnoe tracheotomirt, stirbt aber trotzdem bald.

Section: Starke Congestion der Meningen und des Gehirns. Der Tumor am Hals wird vom rechten Schilddrüsenlappen gebildet, der nach links über die Mittellinie hinüberragt. Er hat gut Apfelgrösse und liegt mit seinem unteren Pole hinter dem Manubrium sterni, wo er den grossen Gefässen adhärirt. Hinten und seitlich haftet er zähe an der Trachea und etwa 2 Cm. oberhalb der Bifurcation wölbt er sich infolge der Destruction der Knorpelringe leicht ins Trachealumen vor. — Auf dem Durchschnitt erscheint der Tumor dunkelroth mit grauen Inseln; die mikroskopische Untersuchung ergiebt, dass er aus grossen spindelförmigen und abgerundeten Zellen mit wenig Zwischensubstanz besteht. Sarcom. — Der linke Schilddrüsenlappen ist wenig vergrössert und zeigt geringe colloide Degeneration. Die Lungen sind atrophisch, anämisch, in den vorderen Rändern emphysematös. Das Herz zeigt Spuren abgelaufener chronischer Endocarditis. Nieren, Milz und Leber congestionirt.

IV. Anhang.

Fälle, bei denen die Art des Zusammenhanges des substernalen Kropfes mit der Glandula thyr. nicht angegeben ist.

Fall 81. Citirt von Kaufmann[45]); mitgetheilt von Lücke.[47]) Pat., 36 Jahre alt, stammt aus einer Familie, wo Kropf nicht beobachtet worden. Er selbst hatte früher keinen Kropf. Anfangs November 1865 bekam er ohne Ursache Schmerzen am Halse, worauf sich links eine Anschwellung zeigte, welche allmählich zunahm und sich über die Mitte des Halses und auf dessen rechter Seite gleichmässig verbreitete. Die Schmerzen befanden sich anfangs auch links und strahlten auf die linke Kopfhälfte aus. Athem und Schlingbeschwerden traten bei dem schnellen Wachsthum des Tumors bald auf und veranlassten den Arzt, nachdem Jod äusserlich und innerlich ohne Erfolg gebraucht worden war, eine Punction zu machen, bei welcher jedoch nichts entleert wurde. Pat. magerte nun bedeutend ab, und bekam ein anämisches Aussehen. Bei der Aufnahme in das Spital am 16. Januar 1866 hatte die Geschwulst einen bedeutenden Umfang: Halsumfang 51 Cm., Breite des Tumors 34 Cm., Höhe 14 Cm. Auf der linken Seite war letzterer am meisten vorgewölbt, und hier war die Haut leicht geröthet und etwas teigig anzufühlen, wenig verschiebbar. Rechts waren neben der Hauptgeschwulst mehrere wallnussgrosse isolirte Geschwülste zu fühlen, deren eine knochenhart war. Die Carotiden waren beiderseits von der Geschwulst nach hinten gedrängt. Die Consistenz der Hauptgeschwulst ist eine elastische, links tiefliegende Fluctuation fühlbar. Pat. hat Orthopnoe, doch klagt er fast mehr über Schlingbeschwerden. In den letzten Tagen bestanden leichte Fieberbewegungen.

Am 19. Januar wurde links eine Incision gemacht, wobei sich gelbröthliche, fadenziehende Flüssigkeit nebst braunrothen, bröckligen Massen entleerten. Die zurückbleibende Geschwulst war derb, weissgrau gefärbt. In den nächsten Tagen folgte Jauchung unter hohem Fieber und Tod unter septicämischen Erscheinungen. Vorher war noch Oedem des linken Armes hinzugetreten.

Die **Section** ergab, dass die Geschwulst Kehlkopf und Trachea sammt dem Oesophagus ganz gegen die Wirbelsäule nach rechts verdrängt hatte. Die Geschwulst war in einem derben, nach aussen hin leicht isolirbaren Balg eingehüllt; sie nahm die ganze linke Seite ein und erstreckte sich nach unten ins Mediastinum und comprimirte hier die Vena subclavia sin. Rechts von der Geschwulst fanden sich steinharte Lymphdrüsen von Wallnussgrösse. Bei der mikroskopischen Untersuchung wurde der Tumor als Plattenepithelcarcinom erkannt; auch die Drüsen deutlich carcinomatös.

Fall 82. Citirt von Kaufmann[45]); mitgetheilt von Eppinger.[48]) 47jährige Seilersgattin erkrankte im September 1873 an Herzklopfen, Athemnoth, Appetitlosigkeit; bald schwollen auch die Füsse und der Unterleib hydropisch an. Im November trat sie ins Spital ein. Neben der Cyanose und Athemnoth trat dann erhöhte Pulsfrequenz und eine hochgradige Herzbeuteldämpfung an der vorderen Brustfläche auf;

Herztöne und Respirationsorgane blieben bis auf Oedem in den tieferen Partien normal. Es wurde die Diagnose auf ein Exsudatum pericardiale gestellt. Unter bedeutender Athemnoth, bei welcher es der Pat. unmöglich wurde, im Bette liegen zu bleiben, ist dieselbe bald gestorben.

Die **Section** ergab, dass der ganze mediastinale Raum vom Sternum bis zur Wirbelsäule, inclusive Herzbeutel und Herz, von der Fossa jug. bis zum Zwerchfell eingenommen ist von einem einzigen starren Tumor, der an das Sternum einerseits festgeklebt, nach oben sich zuspitzend, mit den unteren Partien der Schilddrüse aufs Innigste verschmolzen ist, so dass am oberen Ende desselben die noch erkennbaren Partien der Schilddrüse hervorragten. Andererseits geht er seitlich in Form bis faustgrosser Knoten in die Lungen in der Gegend des Hilus hinein. Gefrierdurchschnitte durch das Präparat ergaben, dass der Tumor von der Schilddrüse an nach abwärts im Durchmesser von vorn nach hinten zunehmend, hinter dem Brustbeingriff, in der Mittellinie von vorn nach hinten gemessen 4,3 Cm., in der Gegend des Abganges der Aorta 7 Cm., von da an wieder abnehmend über dem Zwerchfell 3 Cm. dick ist. Weiter sind seiner hinteren Peripherie in der oberen Hälfte die Trachea, der Oesophagus, der Arcus aortae, die V. cava sup., weiter nach abwärts das Herz in seiner ganzen Länge vollständig angelöthet, und letztere 4 Organe derart, dass ihre, dem Tumor zugewendeten vorderen Aussenflächen in demselben förmlich aufgehen. Sie sämmtlich sind nach hinten verdrängt, an die Wirbelsäule angepresst und mit ihr durch Adhäsionen verbunden, soweit dies die dahinter gelegene Aorta descend. und Oesophagus erlauben. Zu beiden Seiten des Herzens sieht man die knollenartigen Fortsetzungen des Tumors gegen die Lungen zu. — Das Herz ist im Breitendurchmesser stark vergrössert, von vorn nach hinten stark plattgedrückt. Die Lungen sind nach beiden Seiten stark zurückgedrängt, ödematös.

Der Tumor besteht durchaus aus einer etwas mürben, beim Strich in Krümeln auflösbaren Masse, in der die vordere Herzbeutelwand vollständig untergegangen ist. Die Geschwulst ist gelblichweiss gefärbt und infolge von in mannigfacher Richtung sie durchziehenden Streifen von fibrösem Bindegewebe wie aus Lappen zusammengesetzt. Diese letzteren sind ihrerseits durch noch zartere Bindegewebszüge weiter getheilt, und die kleinsten Läppchen von kaum Mohnkorngrösse bieten an einzelnen sparsamen Stellen schon mit blossem Auge besehen, ein colloides Aussehen dar. Durch die mikroskopische Untersuchung konnte ein Plattenepitheliom nachgewiesen werden.

Fall 83. Mitgetheilt von Rose.[49]) R. S., Schuster, 65 Jahre alt, zeigte in der Nacht vom 14. auf den 15. April 1873, während er auf der medicinischen Abtheilung lag, alle Erscheinungen hochgradiger Tracheostenose und Orthopnoe. Puls ordentlich, nicht sehr beschleunigt. Kehlkopf nicht schmerzhaft. Struma nicht fühlbar. In diesem Zustande wird die Tracheotomia sup. gemacht; ungemein kurzer Hals, starke venöse Blutung. Die lange Kropfcanüle lässt sich nicht einführen, weil sie unterhalb des Kehlkopfes und des Trachealschnittes auf ein unüberwindliches Hinderniss stösst. Die gewöhnliche

Canüle wird statt dessen eingeführt ohne alle Mühe, bewirkt jedoch dem Kranken wenig Erleichterung. Nach dem Erwachen aus der Narkose hustete letzterer furchtbar stinkende, blutig-schleimig-eitrige Klumpen von Sputa aus. Der Pat. stirbt 6 Stunden post operationem. — Er hatte seit einem Vierteljahr, nachdem eine leichte Halsentzündung vorausgegangen war, viel an Husten, hier und da an Dyspnoe gelitten. Erst seit 10 Tagen trat sie in heftigen Anfällen mit Erstickungsgefühl auf, namentlich Nachts. Die Untersuchung auf der medicinischen Klinik ergab am 6. April Lungenemphysem, rechtsseitiges pleuritisches Exsudat und mässige Trachealstenose bei noch unklarem Kehlkopfbefund. Die Therapie bestand in Jodkali innerlich.

Section: Beim Lostrennen der Musculatur über der rechten Thoraxhälfte stösst man auf eine die untersten Zacken des M. serratus antic. major durchsetzende, harte, zähe sich schneidende, scirrhös aussehende Geschwulst. Gerade unterhalb der Incisura sterni eine ziemlich harte feste Geschwulst, welche mit der Glandula thyr. zusammenzuhängen scheint. Nach Herausnahme der Lunge constatirt man, dass die zuerst erwähnte Geschwulst, in den Weichtheilen über der rechten Thoraxhälfte, mit einer höckerigen unregelmässig geformten Neubildung der Pleura costalis zusammenhängt. Die diffuse, etwa kleinhandtellergrosse, aus mehreren kleinen derben Knoten bestehende Geschwulst überragt um 1—2 Cm. den Innenrand des Thorax; ein kleiner Knoten findet sich auf dem Pleuraüberzuge des Diaphragma. Beim Eingehen mit dem Finger in den Oesophagus stösst man am unteren Theile der Cartilago thyr. auf eine Strictur, 5 Cm. lang und durch eine harte Geschwulst der Thyreoidea bedingt. Auf der Schleimhautfläche des Oesophagus entsprechen ihr 2 bohnengrosse, hervorragende Knötchen. Besagte Geschwulst hängt mit dem oberen Thyreoidallappen zusammen; im unteren Zipfel des rechten Schilddrüsenlappens befinden sich knotige Einlagerungen von der gleichen Beschaffenheit der obengenannten Geschwulst. 3—4 Cm. unterhalb der Tracheotomiewunde springt eine fünffrankstückgrosse, weissliche, höckerige Geschwulst ins Trachealumen vor; ein Theil des Knotens hängt nur noch in loser Verbindung mit dem Geschwulstgrunde zusammen. Es ist unzweifelhaft, dass der Tumor bei der Operation durch die versuchte Einführung einer grossen Canüle zerstört worden ist. — Lungen am Unterrande emphysematös, mit bis 5 Ctm. grossen Geschwulstknoten durchsetzt. Bronchialschleimhaut katarrhalisch. Rechtsseitiges Pleuraexsudat. Herz ziemlich stark vergrössert. Hydrops meningeus. Diagnose: Struma carcinomatosa.

Fall 84. Mitgetheilt von Kretschy[50]; Billroth.[54]) C. M., 61 Jahre alt, hat in seiner Kindheit Thyphus und Wechselfieber überstanden; wurde im 20. Jahre wegen Struma militärfrei. Die Struma erhielt sich in derselben Grösse bis zu seinem 38. Jahre. Damals soll, wie Pat. sich ausdrückte, sein Hals dicker geworden sein, weswegen er sich ambulatorisch behandeln liess. Bis vor 5 Jahren war Pat. gesund. Dann traten Herzklopfen und Kurzathmigkeit auf, und 1 Jahr darauf schwoll der Hals noch stärker an, ohne dass diesen Erscheinungen Oedeme vorausgegangen wären oder sie begleitet hätten. Seit einem Jahre magert

Pat. trotz guten Appetits ab. Ueber den Anfang der Venenausdehnung am Thorax ist nichts zu erfragen. Seit einigen Monaten besteht in der linken unteren Extremität ein beständiges Gefühl von Ameisenkriechen; seit 4 Wochen Parese dieser gleichen Extremität und zugleich der linken oberen.

Status am 2. Mai 1876. Pat. stark dyspnoisch; von starkem Knochenbau, geringen Ernährungszustand; keine hydropischen Anschwellungen. Gesicht gedunsen, leicht geröthet, die Venen des Gesichtes erweitert. Lippenschleimhaut bläulichroth, Zunge dito, Bindehaut injicirt. Hals kurz, besonders nahe der oberen Brustapertur aufs doppelte durch erweiterte Venen verdickt; von einer vergrösserten Schilddrüse am Halse nichts zu finden. Die Vena jug. dextra bis kleinfingerdick, die linksseitige nur halb so dick; beide anastomosiren durch einen Querstrang, hinter welchem nahe der Brustapertur der Kehlkopf zu finden ist. — In der Höhe der Clavicula rechterseits und der Incisura jug. sieht man ein Convolut von dilatirten Venen; über der vorderen Thoraxfläche ein ganzes Netz erweiterter Venen.

Percussion ergiebt vorn oben rechts Dämpfung; nach abwärts erstreckt sie sich in gleicher Intensität bis zur 4. Rippe, nach links bis zur linken Sternallinie, nach rechts geht sie, gleiches Niveau haltend, in eine Dämpfung über von rückwärts, die an der Spitze beginnt und bis zum 5. Brustwirbel reicht. Vorn über den gedämpften Partien kein Athmungsgeräusch, rückwärts Consonanz bei In- und Exspirium. Sonst normal. — Herztöne rein; über der 2. Rippe ein blasendes, eigenthümlich gepresst klingendes systolisches Geräusch, das sich in die Diastole hinüberzieht, die mit einem dumpfen Ton schliesst; dasselbe hört man auch in den Carotiden und etwas schwach in der Art. pulm. — Unterleib ausgedehnt; linkes Bein paretisch; kein Eiweiss im Harn.

Im weiteren Verlaufe zeigten sich keine wesentlich neuen Erscheinungen. Von Zeit zu Zeit traten starke dyspnoische Anfälle auf; die Kräfte nahmen rasch ab und der Kranke starb nach langdauernder Agonie unter den Erscheinungen des Lungenödems am 26. Mai 1876.

Die von Dr. Chiari gemachte **Section** ergab: Pupillen eng, gleich weit. Hals kurz, Brustkorb lang, gewölbt; Abdomen eingezogen. Venen der vorderen Brustwand, namentlich rechts, enorm ausgedehnt, geschlängelt. Ebenso auch auf der vorderen Bauchwand. — In der Luftröhre reichlicher, zäher Schleim. Schilddrüse in Bezug auf ihr oberes Ende von normalen Dimensionen, ging hingegen nach unten zu ohne bestimmte Grenzen in einen Tumor über, der in der oberen Brustapertur und von da nach abwärts im Thorax (bis zum 9. Brustwirbel hinab) nicht median, sondern zu $^3/_4$ rechts, zu $^1/_4$ links lagerte. Dieser Tumor war 12 Cm. lang, 13 Cm. breit, bis 11 Cm. dick, hatte eine grobkörnige Oberfläche und zeigte auf dem Durchschnitte schon makroskopisch theils colloid degenerirtes Schilddrüsenparenchym, theils medullare Aftermasse.

Durch diesen Tumor war die rechte Lunge in den hinteren und unteren Abschnitt ihres Pleuraraumes gedrängt und stark comprimirt. Herz tiefer gestellt. Die in einer Furche auf der Vorderfläche des Tumors verlaufende Vena anonyma dextra war auf 10 Cm. Länge ausgezerrt worden und bildete einen vollkommen soliden, etwa 3 Mm. im Durchmesser haltenden Strang. Auch die Vv. subclavia, jug. com. dextra

und die Vena azygos waren auf Federkieldicke verengt. Die Vena cava sup. in ihrer oberen Hälfte nach vorne abgeknickt. — Linke und rechte Lunge blutreich, ödematös. An der 4.—7. rechten Rippe, an der Grenze des hinteren und mittleren Drittels eine taubeneigrosse, flache, von Pleura überzogene, innig mit den brüchigen Rippen zusammenhängende und in den Pleuraraum hineinragende Geschwulst; auf dem Durchschnitt bestand sie aus einer röthlichweissen, weichen Aftermasse. Gleiche Geschwulstknoten auch in der Leber. — Diagnose: Medullarcarcinom in einer Struma substernalis.

Fall 85. Mitgetheilt von Capponotto.[25]) G. M., Magd, 53 Jahre alt, von Turin. Bei der Section ergab sich Congestion der Meningen und des Gehirnes. Emphysem der Lungen. In ihrem Parenchym und in den Pleuren einige weissgraue Geschwulstknoten, einige von einem frischen hämorrhagischen Hofe umgeben. Im vorderen Mediastinum eine fleischige Masse im Zusammenhang mit einem Tumor am Halse; er steigt bis zum Pericard hinab, indem er die grossen Gefässe umgreift. Der ganze Tumor zeigt grauröthliches Aussehen und die Consistenz des Fleisches. Milztumor. — Diagnose: Sarcoma del corpo tiroide.

Fall 86. Mitgetheilt von Rose.[49]) X. St., Landwirth, 56 Jahre alt, wurde am 10. April 1877 im Cantonsspital Zürich aufgenommen. Vater des Pat. starb, 62 Jahre alt, an Schwindsucht, die Mutter 82 Jahre alt, an einer unbekannten Krankheit. Vor 2 Jahren machte Pat. die Gesichtsrose durch. Schon von jeher will Pat. einen dicken Hals gehabt haben (und zwar mehr links als rechts), gegen welchen er oft Kropfsalbe brauchte. Mit 29 Jahren wurde Pat. wegen „Kropf und Engbrüstigkeit" militärfrei; die Engbrüstigkeit äusserte sich damals und bis zum letzten Herbst eigentlich nur bei raschem Gehen und strenger Arbeit, wobei dann Herzklopfen eintrat. — Ende October fing die linke Struma an, gegen das Ohr hinauf zu wachsen. Zugleich bekam Pat., etwa 8 Tage lang, sehr häufige und ausserordentlich heftige Hustenanfälle, besonders Nachts, infolge deren er oft aus der Nase blutete; viel schleimiger Auswurf. — Seit October nun nahm die Geschwulst stetig zu, trotz Anwendung der Kropfsalbe. Seit 6 Wochen bringt Pat. den Tag theils im Bette, theils ausser demselben zu und das wegen der Dyspnoe. Am 27. März in der Nacht plötzlicher Erstickungsanfall, der durch ärztliche Hülfe überwunden wurde.

Status: Gut genährter Mann ohne Zeichen der Abmagerung; selbst bei ruhiger Bettlage leichter Livor des Gesichtes, besonders der Lippen. Der Hals ist besonders links ganz unförmlich aufgetrieben. Die rechte Vena jug. ist fingerdick ausgedehnt, die linke dagegen nicht zu sehen. Der grösste Umfang des Halses über der Vertebra prominens und der Incisura jugularis sterni = 51 Cm., wovon auf die linke Seite 26 Cm., auf die rechte Hälfte 25 Cm. fallen. Der rigide Larynx ist bedeutend nach rechts verdrängt, gut daumenbreit. Palpation des Larynx nicht schmerzhaft; bei stärkerem Drucke am Halse Steigerung der Dyspnoe. Rechts vom Kehlkopf sitzt eine faustgrosse Strumageschwulst, welcher der Kopfnicker schlaff aufliegt. Eine Reihe von Knoten lässt sich durchfühlen, von denen der grösste und oberste in der Höhe des Kehlkopfes

gelegen, sehr hart und bei Druck etwas schmerzhaft ist; alle anderen weich und beweglich. Carotis dextra leicht hinter und nach aussen vom Kropf. — Links vom Kehlkopf sitzt, die ganze seitliche Partie einnehmend, eine weit grössere, stark vorspringende Geschwulst, welche sich diffus vom Ohrenläppchen bis unter das Schlüsselbein verbreitet; sie ist ziemlich glatt, aber von verschiedener Consistenz, theils hart, theils weich, aber nirgends fluctuirend. Deutlich abzugrenzen ist ein kleiner, etwas weicherer Tumor in der Kehlgrube. Palpation nicht schmerzhaft. Die Pulsation der linken Carotis fühlt man 1 Zoll über der Mitte des Schlüsselbeines, unten und aussen von der Geschwulst, von da geht die Carotis in einem nach aussen convexen Bogen über den hinteren Theil der Geschwulst bis fast zum Zitzenfortsatz, wo sie hinter dem Kopfnicker verschwindet. — Von geschwollenen Lymphdrüsen ist nirgends etwas nachzuweisen. — Die Auscultation ergiebt überall schwach vesiculäres Athemgeräusch, hinten unten kaum hörbar. Percussion sonor, hinten unten und seitlich Schachtelton. Herztöne rein, kräftig. Das Athmen geschieht auch bei ruhiger Bettlage unter, durch das ganze Zimmer hörbarem Keuchen, sowohl bei der Inspiration als auch exspiratorisch. Die Hauptbeschwerde des Kranken ist Dyspnoe, in zweiter Linie auch Beschwerden beim Schlucken. Diese letzteren bestehen erst seit 6 Wochen und nahmen stetig zu, so dass Pat. in der letzten Zeit kein Brod, kein Fleisch, überhaupt keine festen Speisen mehr zu sich nehmen konnte, bevor sie nicht ganz aufgeweicht waren. Sonst ist der Appetit sehr gut. Pat. kann nur langsam, Schluck für Schluck trinken und doch kommt ihm oft etwas in den Larynx, so dass er während des Essens oder vielmehr Trinkens oft Hustenanfälle bekommt.

Operation am 14. April. V-Schnitt, vom linken Ohrläppchen beginnend. Nach Abpräpariren des Lappens und Aufschlitzen des Kropfes wurde die substrumöse Tracheotomie gemacht. Die Trachea war unterhalb des Ringknorpels deutlich erweicht, in ihr selbst viel schleimig eitriges Secret. Das Herauspräpariren begann von der Mitte. Starke Peristrumitis indurativa; eine reichlich federkieldicke Arterie (Art. thyr. inf., wie sich später ergab), die neben der Luftröhre von unten in die Geschwulst ging, wurde unterbunden. Ebenso die Vena jug. com., die auch in die Geschwulst hineinging. An der oberen inneren Seite des linken Lappens geht das Herausschälen ziemlich rasch, dagegen sitzt die Mitte an der nicht zu breiten blutreichen Brücke ziemlich fest an; letztere wird in Einzelabtheilungen abgeschnürt und durchschnitten. Von jetzt ab wird die Geschwulst nach aussen umgeklappt, so dass man sich immer mehr von der Luftröhre entfernt. Zunächst gelingt es den unteren Fortsatz, welcher breit unter das Sternum geht, herauszuschälen. Im Grunde der Wunde fühlt man die obere Wand des Aortenbogens pulsiren. Die hintere Fläche der Geschwulst ist glatt und liegt platt der Wirbelsäule auf. Die Verbindung mit Oesophagus, Pharynx und Wirbelsäule besteht nur aus lockerem Zellgewebe, ganz im Gegensatz zu der starken Peristrumitis an der vorderen Seite. Vom Vagus kann die Geschwulst abgelöst werden; die Carotis dagegen geht mitten in die Geschwulst hinein und wird nach doppelter Unterbindung unten durchschnitten. Die Geschwulst hängt jetzt nur noch an einem Stiel in der Regio parotidea. In diesem

werden Vena jug. int. und die beiden Carotisstämme doppelt unterbunden. — Zuletzt wird noch eine Trachealcanüle eingelegt.

Die Geschwulst ergab sich bei der Untersuchung als ein Rundzellensarcom. Gewicht 2½ Pfund. Der grösste Längsumfang 48 Cm., der grösste Breitenumfang 32 Cm. — Nach Mitternacht collabirte der Kranke und starb um 3 Uhr ohne besondere Erscheinungen.

Section: Am Halse sieht man einen zungenförmigen Hautlappen nach unten über eine Wunde hängen, die am Proc. mast. linkerseits beginnt, gegen das Jugulum sterni hinterläuft, um in einer krummen Linie gegen den rechten Proc. mast. hinaufzugehen. Verbindet man die oberen Spitzen an den inneren Enden der beiden Schlüsselbeine, so geht sie von dieser Linie 4,2 Cm. abwärts unter das Brustbein und bleibt dabei 1 Cm. allseitig von der linken Pleura entfernt. Führt man einen Finger in den Herzbeutel, den anderen in das Ende der Wunde, so ergiebt sich, dass der hintere im Herzbeutel 1 Cm. höher hinaufgeht als der vordere in die Wunde hinabreicht. — Während vom linken Schilddrüsenlappen nichts mehr vorhanden ist, ergiebt sich der rechte, in der Wunde zurückgelassene als hühnereigross, im unteren Theile colloid entartet, während auch der obere Theil Einlagerungen einer festen, weissen, über die Schnittfläche hervorspringenden Geschwulstmasse zeigt. Die mediastinalen Lymphdrüsen zeigen neben starker Pigmentirung geringfügige Geschwulsteinlagerungen. Auch die Reste im Mediastinum haben sich bei der mikroskopischen Untersuchung als ein kleinzelliges Rundzellensarcom herausgestellt. Das Herz ergiebt ausser leichten Verdickungen an der Mitralis und Tricuspidalis nichts Besonderes.

Fall 87. Mitgetheilt von Chassaignac.[51]) (Demme.[15])) Tracheotomie bei Tracheostenose bedingt durch einen hinter dem Brustbein gelegenen Faserkrebs der Schilddrüse. Bald darauf erstickte die Kranke und die Autopsie zeigte, dass die Geschwulst eine kaum baumnussgrosse Verlängerung zwischen Luft- und Speiseröhre schickte, und dass durch weitere Compression der ersteren der asphyktische Tod herbeigeführt wurde.

Fall 88. Mitgetheilt von Demme.[14]) Kindskopfgrosser Markschwamm, 1½ Zoll tief unter das Sternum hinabreichend. Im unteren Theile der Trachea Drüsen.

Fall 89. Mitgetheilt von Demme.[14]) Berichtet ebenfalls von Schilddrüsenkrebs und Drüsen im Mediastinum.

Fall 90. Mitgetheilt von Demme.[14]) Hier fand sich ein substernaler Fortsatz eines Krebskropfes vor.

Fall 91. Mitgetheilt von Kolazek.[46]) Bei einem 74jährigen Manne hatte sich in den letzten 20 Jahren an der linken Halsseite ein fast mannsfaustgrosser Tumor von elastisch derber Consistenz entwickelt, der aber erst in den letzten Wochen merkliche Beschwerden, Dyspnoe und Stridor veranlasste. Die Exstirpation bot Anfangs ausser einer festen Verwachsung mit der Trachea keine Schwierigkeiten. Bei weiterer Präparation fand Kolaczek, dass er es mit einem tief ins hintere Mediastinum hinabreichenden Tumor zu thun hatte, der durch eine Furche

in zwei Abtheilungen getheilt war. Gleichwohl gelang die Entfernung bis auf minimale Reste. Tamponade der Wundhöhle mit Jodoformgaze; Naht der äusseren Wunde. Heilung nach 14 Tagen bis auf eine kleine Drainfistel. Sofort nach der Operation Zeichen einer Lähmung des linken Halssympathicus; am 4. Tage linksseitige Stimmbandparese.

Der obere Theil des Tumors ist eine blutreiche hypertrophische Kropfform, der untere zum Theil eine mit halbflüssigen Zerfallsproducten angefüllte Cyste; der Rest carcinomatös entartetes Schilddrüsengewebe. — Die Pectoralgeschwulst betrachtet Kolaczek als aus einer Nebenschilddrüse entstanden.

ZWEITER THEIL.

Die von mir im ersten Theile zusammengestellte Casuistik ist leider, wie ein rascher Ueberblick unmittelbar zeigt, für die Construction des pathologisch-anatomischen und klinischen Bildes der Struma intrathoracica sehr ungleichwerthig. Entsprechend den verschiedenen Zwecken der zahlreichen Publicationen sind die einzelnen Fälle unter ganz verschiedenen Gesichtspunkten und vor Allem bald nur sehr unvollständig, bald wieder recht erschöpfend beschrieben. So begreift es sich, dass für die allgemeine Schilderung die grosse, von mir gesammelte Casuistik keine so reichliche Ausbeute darbietet, als sich bei der Zahl der Fälle erwarten liesse.

Ich habe im Folgenden die gutartigen intrathoracischen Strumen von den bösartigen getrennt. Die Gesammtzahl der gutartigen Fälle meiner Casuistik beträgt 75, während die bösartigen Fälle 16 Beobachtungen enthalten. Ich beginne die Schilderung mit den ersteren.

A. Gutartige intrathoracische Strumen.

I. Aetiologie.

Altersverhältnisse: Die Altersangaben der Casuistik verlangen eine Erklärung ihrer Bedeutung. Am häufigsten trifft man Angaben über das Alter der Erkrankten zur Zeit der ärztlichen Beobachtung oder, was wohl ziemlich auf dasselbe herauskommt, zur Zeit des Auftretens grösserer Beschwerden. Die Altersangaben bei den zur Section gekommenen Fällen sind mit besonderer Vorsicht zu verwerthen. Nur dort natürlich, wo die intrathoracische Struma die reine Todesursache war, hat man das Recht, das Alter des Erkrankten mit dem eingetretenen Tode in Beziehung zu bringen, während bei den übrigen Fällen dies nicht zulässig ist.

Die Altersverhältnisse der Kranken in sämmtlichen hierfür verwerthbaren Beobachtungen stelle ich im Folgenden übersichtlich zusammen, unter Trennung der beiden Geschlechter. Unsere Casuistik giebt uns unter den gutartigen Fällen diesbezügliche Angaben in 55 Fällen.

Davon gehören dem

2.	Altersdecennium	an	9	Fälle	=	3 Frauen	+ 6	Männer
3.	=		9	=	=	3 =	+ 6	=
4.	=		11	=	=	7 =	+ 4	=
5.	=		11	=	=	7 =	+ 4	=
6.	=		6	=	=	3 =	+ 3	=
7.	=		3	=	=		3	=
8.	=		1	Fall	=	1 Frau		
9.	=		1	=	=	1 =		
			Ferner:		=	2 alte Frauen		
			und		=	2 Neugeborene, davon 1 weiblichen Geschlechts.		

Die Mehrzahl der intrathoracischen Strumen kommt demnach in den 40—50er Jahren zur Beobachtung.

Recht auffällig ist der Altersunterschied zwischen den männlichen und weiblichen Patienten mit vom Isthmus ausgehenden intrathoracischen Strumen. 6 Fälle, welche Männer betreffen, gehören folgenden Lebensjahren an:

13, 17, 18, 23, 28, 28.

In 5 Fällen, welche Weiber betreffen, werden folgende Lebensjahre angeführt:

15, 46, 46, 60; einmal findet sich blos die Angabe: alte Frau.

Bei den Männern ist also das höchste Alter 28 Jahre und die Hälfte der Kranken gehört dem zweiten, die andere Hälfte dem dritten Decennium an. Bei den Frauen wird nur 1 Fall aus dem zweiten, 2 aus dem fünften und 1 aus dem sechsten Decennium angeführt. Es ergiebt sich hieraus, dass die mit dem Isthmus in Zusammenhang stehenden intrathoracischen Strumen bei den Männern viel früher in die Erscheinung treten als bei Frauen. Diese Thatsache lässt sich aus dem Umstande erklären, dass das männliche Geschlecht durchweg früher schwere körperliche Arbeit verrichtet.

Bei den übrigen, nach ihrem Zusammenhang mit normal gelegenen Schilddrüsen- und Strumaabschnitten bereits im casuistischen Theile unterschiedenen 43 Fällen besteht ziemlich übereinstimmende Gleichaltrigkeit der Geschlechter.

1. Die mit dem linken Schilddrüsenlappen in Verbindung stehenden 12 Fälle zeigen folgende Altersstufen:

Männer	Weiber
26, 35, 40—50, 45, 48, 60, 63 Jahre.	26, 36, 38, 45, 47 Jahre.

2. Die mit dem rechten Schilddrüsenlappen in Verbindung stehenden 12 Fälle fallen in nachstehende Lebensjahre:

Männer	Weiber
19, 33, 53, 61, 63 Jahre.	16, 21, 32, 45, 58, 58 Jahre, alte Frau.

3. Die mit beiden Schilddrüsenseitenlappen in Verbindung stehenden 3 Fälle bieten folgendes Alter:

Männer	Weiber
17, 59 Jahre.	38 Jahre.

4. In den 16 Fällen ohne genaue Angabe des Zusammenhanges mit der Schilddrüse, finden wir folgende Altersverhältnisse:

Männer	Weiber
16, 22, 30, 31, 36, 47 Jahre.	Neugeborenes, 19, 28, 37, 38, 38, 43, 45, 78, 84.

Geschlecht: Eine geradezu auffällige Uebereinstimmung zeigt der intrathoracische Kropf in der Häufigkeit des Vorkommens bei Männern und Weibern. Unter 57 gutartigen Fällen finden wir 27 Männer = 47,3 Proc. und 30 Frauen = 52,6 Proc. Die übrigen 17 Fälle lassen über die Geschlechtszugehörigkeit der Kranken nichts verlauten.

Häufigkeit: Gegenüber anderen Kropfformen mit abnormer Lage kommt die intrathoracische Struma sehr viel häufiger vor. Kaufmann[56]) berichtet über 9 Fälle von Struma retropharyngo-oesophagea, worunter 1 accessorische; Bucher[57]) führt 11 circuläre und ebensoviel retroviscerale Kröpfe an, worunter 3 accessorische. Die Casuistik der retrosternalen Struma umfasst 91 Fälle resp. 75 gutartige, worunter 4 accessorische (Fall 1, 27, 34, 37). — Von hohem Interesse sind die folgenden Angaben über die Häufigkeit des retrosternalen Kropfes im Vergleich zum Kropfe in normaler Lage. Wölfler[12]) giebt an, dass er unter 150 Kröpfen 10 retrosternale fand = 6,7 Proc., während Kocher bei 230 Kropfexstirpationen 23 Mal intrathoracische Kröpfe traf = 9,7 Proc. Schranz[58]) revidirte die Sectionsprotokolle von 308 Kropffällen und traf darunter nur 2 retrosternale Kröpfe = 0,6 Proc. Vereinige ich die Zahlen von Kocher und Wölfler, so erhalte ich unter 380 zur Beobachtung gekommenen Kröpfen 33 intrathoracische = 8,6 Proc.

Es spricht sehr für das Zutrauen, das die Kranken in die Fortschritte der modernen Chirurgie setzen, dass die Chirurgen heut zu Tage mehr intrathoracische Strumen sehen als die pathologischen Anatomen.

Die Genese unserer Kropfform werde ich auf Grund der Darlegung der pathologisch-anatomischen Verhältnisse am Schlusse der letzteren eingehend besprechen.

Hier möchte ich noch aus meiner Casuistik einige Angaben über die Gelegenheitsursachen erwähnen, welche das Leiden manifest werden liessen. In 5 Fällen (Fall 36, 37, 38, 49, 51) gingen Schwangerschaft und mühsame Geburt voraus. Einmal (Fall 50) folgten die bedrohlichen Erscheinungen einer reichlichen Libation und ein andermal (Fall 25) traten sie während des Aufenthaltes in einer rauchigen Wirthsstube auf.

Diese Gelegenheitsursachen für die Steigerung der Kropfbeschwerden kennen wir von den gewöhnlichen Kröpfen zur Genüge; sie wirken natürlich örtlich in derselben Weise. Schwangerschaft und Geburt bedingen Kropfvergrösserung. Der Aufenthalt in rauchiger Atmosphäre wirkt wohl zunächst reizend auf die Schleimhaut des Lufttractus, bedingt Hyperämie, Schleimabsonderung und Schwellung der Schleimhautgebilde, kurz deutliche Zeichen eines acuten Catarrhs, welcher für Tracheostenose überhaupt, speciell aber für Kropfstenose so häufig folgenschwer sind. Eine plötzliche Vergrösserung des Kropfknotens etwa infolge einer Blutung kann dabei ebenfalls im Spiele sein und vermag dann natürlich die Stenosenerscheinung um so beträchtlicher zu gestalten.

II. Pathologische Anatomie.

Die gutartige Struma intrathoracica präsentirt sich gewöhnlich als ein mit dem unteren Pole eines Struma- resp. Schilddrüsenseitenlappens oder mit dem Isthmus in Zusammenhang stehender Tumor. Histologisch bietet derselbe keinerlei Abnormitäten, verhält sich im Gegentheil ganz wie die aus dem Schilddrüsenkörper analog am Halse entstehenden Neubildungen. Colloide Knoten und Cysten werden besonders getroffen, letztere ein- oder mehrkammerig, zuweilen mit Kalkeinlagerungen (Fall 24, 38, 39, 57, 58). Die bei einem Neugeborenen beobachtete baumnussgrosse Geschwulst von Fall 15 bestand aus einer grobfaserigen Hyperplasie des Bindegewebstromas mit spärlichen Schilddrüsenfollikeln (Struma fibrosa).

Ueber den Ausgangspunkt und Zusammenhang der intrathoracischen Geschwulst mit der Schilddrüse treffe ich ganz bestimmte Angaben in 46 Fällen. Ich lasse sie in einer

Tabelle zusammengestellt folgen unter Angabe der Art der Feststellung des Befundes.

Ausgang	Befund festgestellt durch:			Total der Fälle	Proc.
	einfache Untersuchung	Operation	Section		
a. vom Isthmus	3	6	6	15	32,6
b. vom linken Lappen . .	2	4	8	14	30,4
c. vom rechten Lappen . .	3	8	6	17	37,0

Es ergiebt sich aus dieser Tabelle ohne Weiteres, dass der intrathoracische Kropf annähernd mit gleicher Häufigkeit sowohl von einem der beiden Seitenlappen als vom Isthmus ausgeht. Das geringe Ueberwiegen des rechtsseitigen Lappens als Ausgangspunkt sei immerhin notirt.

Der Zusammenhang mit der normal gelegenen Schilddrüse oder Struma wird gewöhnlich durch Schilddrüsengewebe vermittelt (sogenannte falsche Nebenkröpfe nach Wölfler). In 5 Fällen dagegen wird ausdrücklich hervorgehoben, dass es sich um accessorische Kröpfe oder um wahre Nebenkröpfe nach Wölfler gehandelt habe (Fall 1, 22, 30, 37, 63). 3 von diesen Fällen sind sogenannte alliirte, 2 Fälle (22, 63) isolirte Nebenkröpfe (Wölfler).

In klinischer Hinsicht verdienen die Angaben über das Verhalten der Schilddrüse besondere Beachtung. In 7 Fällen bestand eine intrathoracische Struma ohne Kropfentwickelung, also bei völlig normalem Zustande der Schilddrüse, am Halse. Von diesen Fällen sind festgestellt: 1 durch blosse Untersuchung, 3 durch Operation und 3 durch Section. Kropfentwickelung am Halse wurde constatirt in 38 Fällen, wovon 11 mal in Fällen von mit dem Isthmus, je 7 mal in Fällen von mit einem Seitenlappen, 1 mal in einem Fall von mit beiden Seitenlappen und 12 mal in Fällen von in unbekannter Beziehung zur Schilddrüse stehenden intrathoracischen Strumen. In 13 Fällen ist am Halse derselbe Lappen der Glandula thyreoidea strumös entartet, der für den intrathoracischen Tumor den Ausgangspunkt bildet und zwar zeigt der linke Lappen diese Erscheinung 3 mal und der rechte Lappen 4 mal. In 11 Fällen dagegen sind am Halse Schilddrüsenabschnitte strumös erkrankt, welche mit dem Brustkropfe keine directe Beziehung haben. In der Mehrzahl der Fälle (85 Proc.) besteht also der intrathoracische Kropf gleichzeitig mit einer Kropfentwickelung am Halse; letztere liegt dann entweder auf der-

selben Seite wie der Brusttumor, so dass beide Neubildungen dem gleichen Schilddrüsenabschnitte angehören, oder sie geht von einem anderen Schilddrüsentheile aus. In 7 von diesen 45 Fällen (15 Proc.) besteht der intrathoracische Kropf für sich.

Wölfler hat die topographisch anatomischen Verhältnisse des intrathoracischen Kropfes genau geschildert (l. c. S. 32). Sie sind verschieden für die mediane und laterale Lage des Kropfes. Bei medianer Lage findet sich die Struma über und vor den grossen Gefässen, grenzt also vorn an das Manubrium sterni, hinten an die Trachea und unten an die Vena anonyma sinistra, an den Aortenbogen und die Art. anonyma. Die seitlich gelegenen Kröpfe haben die grossen Gefässe vor sich und die Geschwulst grenzt nach hinten an die Wirbelsäule und den Oesophagus, nach innen an die Trachea, nach aussen an die Pleura parietalis, nach vorn an die Carotis communis resp. anonyma und die Vena anonyma. Auf dem im Braune'schen Atlas abgebildeten Querschnitt des menschlichen Körpers in der Höhe des dritten Brustwirbels sind diese Verhältnisse des lateral gelegenen intrathoracischen Kropfes unmittelbar sichtbar.

Es lässt sich zum vornherein erwarten, dass die vom Isthmus ausgehenden resp. mit ihm zusammenhängenden Kröpfe die mediane Lage, die von den Seitenlappen ausgehenden Tumoren dagegen die laterale Lage bevorzugen. In der vorstehenden Casuistik finden sich über die 15 von Isthmus ausgehenden Kröpfe folgende Angaben bezüglich ihrer Lage: 7 mal wird ausdrücklich erwähnt, dass der Tumor mediane Lage hatte, während in 1 Falle der Tumor zwar auch median sass, sich aber noch über die innere Hälfte der Clavicula nach aussen erstreckte. Im Fall 8 füllte der vom Isthmus ausgehende Kropf die rechte Thoraxhälfte aus, und sein Stiel zog sich zwischen Sternum und Trachea hinauf. Die vom rechten Lappen ausgehenden Strumen ziehen hinter dem gleichseitigen Sterneclaviculargelenk und der Clavicula in den Brustraum hinab, die vom linken Lappen ausgehenden analog links.

In 42 Fällen ist die Grösse der Geschwulst besonders notirt: in 11 Fällen handelte es sich um eigrosse und in 12 Fällen um mannsfaustgrosse Geschwülste. Zwei Beobachtungen weisen colossale Tumoren auf, welche eine Brusthälfte völlig ausfüllten (Fall 8 und 35). Beachtung verdienen noch die folgenden Angaben über einzelne Fälle: in Fall 16 reichte das linke Schilddrüsenhorn bis zum Zwerchfell; in den Fällen 19 und 21 erstreckte sich die Geschwulst vom dritten Trachealringe bis auf den linken Bronchus. Die Lage

des Kropfes hat nach den verwerthbaren Angaben keinen bestimmenden Einfluss auf die Grösse.

Die Form des Kropfes wird sehr verschieden beschrieben: rundliche, ovale, umgekehrt herzförmige Knoten, Zapfen, Fortsätze u. s. w. werden ausgeführt. Interessant ist die Feldflaschenform im Fall Demme (18) und die Zwerchsackform in Fall 31.

Wie am Halse, so wirkt auch die Struma im Mediastinum auf die Nachbarorgane und zwar in erster Linie auf die Trachea. Sie erfährt durch den medianen Kropf eine frontale Abplattung, durch den lateralen dagegen eine seitliche Compression. Die unteren Trachealabschnitte weisen diese Veränderungen namentlich auf. Von den 30 diesbezüglichen Angaben in meiner Casuistik notire ich die folgenden als die wichtigsten: In Fall 19 war die Trachea vom 3. und in Fall 18 vom 4. Trachealring an bis zu ihrer Theilungsstelle comprimirt, in Fall 54 vom 1. bis 18. Trachealring. Bedeutende seitliche Compression zeigt Fall 14, Druck von vorn und von der Seite ist in Fall 18 angegeben. Druck auf den Bronchus finde ich in Fall 29 und 69 besonders hervorgehoben; ausserdem ist letzterer Fall noch durch das Bestehen von multiplen Bronchiectasien interessant. Mit der Formveränderung der Trachealwand ist jedoch die Druckwirkung unserer Struma auf die Trachea noch nicht erschöpft; denn umfangreichere Tumoren bewirken neben der Veränderung des Lumens noch eine bedeutende Verdrängung der Trachea nach vorn oder nach hinten oder nach der Seite. Diese Veränderung kann schon intra vitam erkannt werden am Tiefstande des Kehlkopfes. Der von Kaufmann beobachtete und operirte Fall 46 ist in dieser Beziehung vollkommen beweiskräftig. Bei der Untersuchung vor der Operation constatirte ich selbst, dass der Ringknorpel im Niveau der Incisura sterni, vom Sternalrande 3 Cm. nach hinten stand. Neben dem Tiefstande des Kehlkopfes bestand auch ein solcher des Zungenbeines. Nach Entfernung des Tumors verschwand dieser Tiefstand sofort, und der 4 Wochen nach der Operation wieder aufgenommene Status ergab, dass der Ringknorpel 3 Cm. oberhalb dem Rande des Manubrium sterni unmittelbar unter der Haut lag, und dass auch der Schildknorpel völlig normale Lage innehatte. Das Zungenbein stand in der Höhe der Submaxillarfalte. Nach Entfernung des Tumors konnte sich die Trachea sofort wieder gerade richten und die weitere Folge war das Höherrücken des Kehlkopfes an seinen normalen Standort. Noch 3 andere Berichte (Fall 49, 21, 65) erwähnen auch ausdrücklich den abnormen Tiefstand des Kehlkopfes. — Die Schleimhaut

der Trachea und der Bronchen findet sich häufig im Zustande des chronischen Katarrhs, der bei der gewöhnlichen Halsstruma ja ebenfalls recht oft besteht.

Als Veränderungen der Lungen werden ein- und doppelseitiges Emphysem angegeben; in 4 Fällen konnte bei der Autopsie eine directe Druckwirkung der Kropfgeschwulst auf die Lunge constatirt werden. Gewöhnlich ist es der Oberlappen, der oft eine ganz enorme Compression erfährt; so findet sich in Fall 8 die Angabe, dass der rechte obere Lungenlappen zu einer schmalen lederartigen Masse zusammengedrückt und an die Wirbelsäule gedrängt war. Durch besonders hochgradige Druckwirkung auf die Lunge ist Fall 35 ausgezeichnet: eine mannskopfgrosse Cyste füllte die ganze rechte Thoraxhälfte aus und hatte die rechte Lunge fast vollständig comprimirt. Die Pleura parietalis war durch den Tumor derart abgehoben, dass sie einen kapselartigen Ueberzug über denselben bildete. Die Abbildung des merkwürdigen Präparates hat Wölfler auf Seite 27 seiner Arbeit copirt (Fig. 7).

Blos 4 Fälle berichten von Druckwirkung auf den Oesophagus. In Fall 13 und 63 wird eine Abweichung der Speiseröhre nach links notirt. Am hochgradigsten sind die Veränderungen in Fall 21, wo der Tumor zwischen Oesophagus und Trachea vorgedrungen war: durch die Einkeilung des Tumors zwischen Luft- und Speiseröhre sind die beiden Organe in einer Längsausdehnung von 4—5 Cm. und zwar in der Höhe des 10.—12. Trachealringes 5 Cm. weit auseinander gedrängt, so zwar, dass die säbelscheidenartig abgeplattete und deutlich erweichte Trachea einen starken Bogen nach vorn und rechts beschreibt, während der Oesophagus ebenfalls plattgedrückt, nach hinten und etwas nach links verdrängt erscheint. Erst an der Bifurcationsstelle der Trachea legen sich die beiden Organe in normaler Weise wieder aneinander. In Fall 22 lag von 2 vom vergrösserten linken Schilddrüsenlappen völlig getrennten, nach unten gelegenen Nebenschilddrüsen die untere und grössere, 5 Cm. lang, $3^1/_2$ Cm. breit und $1^1/_2$ Cm. dick, ganz zwischen Wirbelsäule und Speiseröhre und hatte dadurch die hintere Speiseröhrenwand eingedrückt.

So naheliegend die Druckwirkungen der Geschwulst auf die grossen Gefässe im oberen Mediastinum auch sind, so finden sich hierüber nur spärliche Angaben vor, die ich in Kürze resumire. Fall 8: Druck auf die Aorta, die Lungenarterie und die grossen Venenstämme. Fall 16: Beide Carotiden und die Vena cava sup. comprimirt. Fall 18: Venae anonymae und subclaviae central-

wärts verengt, peripher dilatirt. Fall 19: Arcus aortae durch die Geschwulst deprimirt, jedoch nicht comprimirt. Fall 20: Carotis und Jugularis sinistra nach aussen verdrängt. Fall 37 giebt uns eine sehr genaue Beschreibung der Beziehung der Geschwulst zu den grossen Gefässen, wie sie sich bei der operativen Entfernung des Tumors präsentirten; von einer Druckwirkung wird aber nichts erwähnt. In den Fällen 49 und 55 wird die Compression der grossen Gefässe notirt. Fall 63 giebt Dilatation und Atheromatose von Aorta und Art. pulmonalis an. Wir sehen also, dass auch unsere Casuistik keine Antwort giebt auf die von Wölfler (S. 34) aufgeworfene Frage, ob auch der gutartige retrosternale Kropf im Stande sei, eine vollständige Compression oder gar Obliteration der grossen Venenstämme herbeizuführen.

Bezüglich Veränderungen am Herzen notire ich: in Fall 35 war das Herz nach links und in Fall 70 nach unten verdrängt. Herzhypertrophie fand sich in den Fällen 18, 30, 48 und 63.

Nicht minder spärlich sind die Angaben über Veränderungen der Nervenstämme im Hals- und Brusttheile. Als beachtenswerth hebe ich hervor: die Compression des Sympathicus in Fall 16, 19 und 20; die fettige Degeneration und Verdrängung nach vorn des linken Nervus recurrens in Fall 19; die Dislocation nach aussen des Nervus phrenicus in Fall 20 und die Compression des Nervus vagus in 3 Fällen. In den Fällen 16 und 44 war er in seinem Stamme comprimirt; im letzteren Falle wurde das drückende Moment durch geschwellte Mediastinallymphdrüsen repräsentirt. Im Fall 42 waren die Nervi cardiaci des Vagus, namentlich der Nervus cardiacus hypoglossi der Compression ausgesetzt.

Durch eine offenbar mit dem intrathoracalen Tumor in causalem Zusammenhang stehende Verbiegung der Wirbelsäule ist Fall 21 ausgezeichnet: „Genau entsprechend in Lage und Ausdehnung der intrathoracischen Struma zeigt die Wirbelsäule vom 1.—5. Brustwirbel eine starke scoliotische Verkrümmung nach links; die Sehne dieses Bogens ist 11 Cm. lang und der Abstand des Scheitels des Bogens von der Sehne beträgt 2,6 Cm. In der Concavität dieser Krümmung, also rechts von der nach links ausgebogenen Brustwirbelsäule liegt der Tumor bequem eingebettet und mit ihm hinten die Speise- und vorn die Luftröhre. Im Uebrigen verläuft die Wirbelsäule ober- und unterhalb dieser scoliotischen Ausbiegung vollkommen gerade.“ — Ferner enthält Fall 20 noch Anhaltspunkte für die Annahme einer ähnlichen Deformität der Wirbelsäule: Die Wirbelsäule

zeigte hinten in der Höhe des 6. Cervicalwirbels eine anormale Hervorwölbung der Dornfortsätze. Schmerz ist daselbst nicht vorhanden; dagegen ist Druck auf den 3.—4. Cervicalwirbel etwas schmerzhaft; Beugungs- und Drehbewegungen des Kopfes sind intact. Die Aufrichtung des Kopfes gelingt nicht vollständig infolge der Anwesenheit des Tumors. Der Sectionsbericht enthält leider keine weiteren Angaben darüber.

Das Bestehen einer einzigen Struma intrathoracica kann, wie ich schon Eingangs hervorgehoben, als Regel angenommen werden und der Tumor geht dann entweder von einem der beiden Seitenlappen oder vom Isthmus, zuweilen auch von letzterem und einem Seitenlappen aus. Indess sind einige Fälle beobachtet, wo zwei intrathoracische Strumen bestanden. In drei Fällen standen sie mit den unteren Polen der Seitenlappen in Verbindung. Blos einer dieser Fälle (48) kam zur Section; den dabei aufgenommenen Befund führe ich als den einzig bis jetzt über diese Fälle bekannten wörtlich an: die Schilddrüse bestand aus zwei Lappen, deren einer rechts, der andere links wie natürlich am Kehlkopf lagen, denselben aber nach vorn nicht bedeckten. Jeder dieser Lappen war $3^1/_2$ Zoll lang, vom Schildknorpel an nach unten zu waren sie rundlich, wurden dicker und grösser, nach oben hin kleiner und spitziger. Bei der Kürze des Halses ragten dieselben $1^1/_2$ Zoll unter den Griff des Brustbeines in die Brusthöhle hinab. — Der zweite Fall dieser Art (49) ist ausser durch die Duplicität des Brustkropfes noch interessant durch die vorhandenen enormen Venenectasien: an Hals-, Brust- und Bauchwand gewahrt man ausgebreitete, stark geschlängelte Gebilde von bläulich durchschimmernder Farbe; durch ihre Pulslosigkeit geben sie sich als venöse resp. capilläre Ausdehnungen zu erkennen. Ihre stärkste Entwickelung finden sie auf der rechten Körperseite, die linksseitige Venendilatation begann erst vor kurzer Zeit. Die vor Augen liegende Ectasie betrifft: die rechte Schläfenvene, die rechte äussere Drosselvene, in geringerem Grade die linke; die rechte und linke Vv. jugularis ant., die Vena med. coli; die subcutanen Venen der vorderen Bauchwand. Als ferner erweitert sind anzunehmen: die oberen Vv. intercostales, die Vv. mammariae int., die V. azygos, die V. cava inf. — In zwei Fällen gehören die zwei intrathoracischen Kröpfe dem Isthmus und dem einen Seitenlappen an; in Fall 2 fand sich neben dem vom Isthmus ausgehenden intrathoracischen Kropfe noch ein solcher des linken Lappens, während in Fall 9 neben der medianen Struma noch eine zweite vom rechten Lappen ausging.

Nach der kurzen Angabe des Sectionsbefundes schickten im Fall 55 sowohl die beiden Seitenlappen als der Isthmus Verlängerungen in die Brusthöhle, so dass die grossen Gefässe comprimirt wurden. Es ist wahrscheinlich, dass es sich in diesem Falle um einen angeborenen Tiefstand der ganzen Schilddrüse handelte.

In zusammenfassender und übersichtlicher Weise hat Wölfler in seiner bekannten Arbeit über den Kropf die Genese der uns interessirenden Kropfform behandelt. Am klarsten und einfachsten liegen die zuletzt angezogenen Fälle, wo intrathoracische Strumen aus einer abnormen Tieflage der Schilddrüse resultiren, indem dadurch der untere Pol der Seitenlappen sowohl als der Isthmus bereits intrathoracisch zu liegen kommen (Fall 67).

Accessorische intrathoracische Kropfgeschwülste lassen sich unschwer aus der von Gruber[62]) anatomisch nachgewiesenen Glandula thyreoidea inferior accessoria ableiten. Gruber[62]) fand letztere unter 100 Individuen 1 mal von beträchtlicher Grösse in der Mittellinie unterhalb des Isthmus der Schilddrüse auf der Trachea fest aufsitzend und in 10 Fällen auf der Seite der Trachea.

Die grosse Zahl der intrathoracischen Kröpfe stellt, wie wir gesehen haben, einfache, mit den Seitenlappen oder mit dem Isthmus der Schilddrüse in Verbindung stehende Tumoren dar, die in der Mehrzahl der Fälle in unmittelbarer Verbindung mit normal gelegenen Schilddrüsen- und Strumaabschnitten stehen. Die Genese dieser Fälle erklärt sich am leichtesten und ungezwungensten in analoger Weise wie die Genese der retrovisceralen Kröpfe nach Kaufmann[56]), durch Annahme eines congenital angelegten unteren Hornes der Schilddrüse, welches vom unteren Pole der Seitenlappen oder ebenso auch vom Isthmus ausgehen kann. Dieses untere Horn kann kürzer oder länger sein, und je nachdem hat auch die aus ihm zur Entwicklung kommende Kropfgeschwulst eine höhere oder tiefere Lage. Die nur wenige Centimeter hinter die Incisura sterni eintretenden Tumoren, welche gewöhnlich als sub- oder retrosternale Kröpfe bezeichnet werden, liegen nur zu einem Theile intrathoracisch und repräsentiren also die Uebergangsformen der normal gelegenen Strumen zu den intrathoracischen, während der Fall von Kroenlein (21) wohl das andere Extrem darstellt, d. h. die Strumaentwicklung in einem sehr langen, bis zur Bifurcation der Trachea und zur Wirbelsäule reichenden unteren Schilddrüsenhorn. Durch Annahme eines beiderseitig vorhandenen unteren Hornes erklären sich die mit beiden Seitenlappen in

Verbindung stehenden intrathoracischen Strumen. Die mit dem Isthmus in Verbindung stehenden solitären und die mit einem Seitenlappen und dem Isthmus in Beziehung stehenden doppelten Strumen dagegen drängen zur Annahme eines ähnlichen Fortsatzes am Unterrande des Isthmus. Für die retroviscerale Struma konnte das für ihre Genese wichtige obere Horn der Strumaseitenlappen von Kaufmann[56]) an einem anatomischen Präparat direct nachgewiesen werden und zwar beiderseits. (Vgl. Dissert. von Bucher[57]) S. 20.) Der Nachweis eines analogen, vom unteren Schilddrüsenpole abgehenden Fortsatzes ist bis jetzt nicht geleistet, dagegen wurde von R. Demme[59]) bei einem Neugeborenen ein klein-baumnussgrosser vom Isthmus abgehender in das Mediastinum hinabreichender fibröser intrathoracischer Kropf beobachtet. Dieser Fall (15) meiner Casuistik beweist jedenfalls, dass, wenn schon im Fötalleben die kropfige Degeneration in einem solchen Fortsatze Platz greifen kann, auch der letzte selbst sehr wohl als congenital präformirt angenommen werden darf.

Es scheint mir hier der passende Ort, mich über die von mir gewählte Bezeichnung der intrathoracischen Struma näher auszulassen. Ein Blick in die Casuistik zeigt, dass ich die bisher unter der Bezeichnung „substernale, retrosternale und intrathoracale Strumen" beobachtete Fälle in die von mir gewählte Bezeichnung einbeziehe und demnach von einer intrathoracischen Struma spreche, sobald eine Struma in die obere Brustapertur hineinragt, gleichviel ob eine Struma am Halse besteht oder nicht und ob der intrathoracische Theil die unmittelbare Fortsetzung der letzteren bildet oder eine mehr oder weniger isolirte Geschwulst darstellt. Natürlich lassen sich nach den anatomischen Verhältnissen der verschiedenen Geschwülste noch Unterabtheilungen schaffen, welche mir aber für das klinische Bild unwesentlich zu sein scheinen und daher keinerlei praktische Bedeutung beanspruchen würden. Immerhin habe ich schon früher eine mediane und eine laterale Struma intrathoracica unterschieden; die mediane steht mit dem Isthmus, die laterale entweder mit einem Seitenlappen oder mit dem Isthmus und einem Seitenlappen der Schilddrüse in Zusammenhang. Es ist ganz selbstverständlich, dass ich auch einen Theil der retroclaviculären Kröpfe in meiner Arbeit berücksichtige, jene nämlich, welche hinter dem Sternoclaviculargelenk und dem innersten Theile der Clavicula liegend, sich in die obere Brustapertur hineinsenken. — Im Interesse einer kürzeren Ausdrucksweise werde ich im Folgenden mit dem Namen „Struma intrathoracica duplex" diejenigen Formen des Brust-

kropfes bezeichnen, wo die Schilddrüse 2 Geschwülste in die Thoraxhöhle hinabschickt — im Gegensatz zu den solitären Kropfknoten in der Brusthöhle, der Struma intrathoracica scl. simplex.

III. Symptomatologie.

Der Symptomencomplex der normal gelegenen Struma ist im wesentlichen von ihrer Wirkung auf die benachbarten Organe abhängig. Durch die Verschiebung der letzteren und die Druckwirkung auf dieselben erklären sich die auftretenden Beschwerden. Bei sehr grossen oder ungünstig gelegenen Strumen können diese Beschwerden im Laufe der Zeit oder auch plötzlich ungemein hochgradig werden, wenngleich, zumal bei uns in Kropfgegenden, wir sonst gewohnt sind, dass die Kropfkranken sich durch grosse Indolenz auszeichnen und selbst von recht bedeutenden Tumoren auffällig wenig zu leiden behaupten.

Die Erscheinungen des intrathoracischen Kropfes treten uns am reinsten entgegen in den Fällen, wo am Halse gar keine oder doch keine nennenswerthe Kropfentwickelung besteht, und der intrathoracische Kropf demnach für die sämmtlichen Erscheinungen des klinischen Bildes verantwortlich gemacht werden muss. Die Fälle 1, 15, 16, 21, 24, 17, 25, 35, und 40 meiner Casuistik habe ich hierbei im Auge. Von diesen enthalten namentlich die Fälle 17, 21, 24 und 25 sehr eingehende Angaben über den Symptomencomplex.

Die Haupterscheinung bilden die Athembeschwerden, und es verdient hervorgehoben zu werden, dass in mehreren Fällen diese Beschwerden schon von Kindheit auf datiren (Fall 1 und 21) und als Kurzathmigkeit oder Engbrüstigkeit bezeichnet wurden. Dies spricht offenbar dafür, dass die Kropfentwickelung in dem, von uns als Vorbedingung für die intrathoracische Struma in der Mehrzahl der Fälle supponirten, Unterhorn der Schilddrüse schon in frühem Lebensalter beginnt. Mit oder ohne Gelegenheitsursache kann dann eine allmähliche oder mehr plötzliche Steigerung der Athembeschwerden zu sehr heftiger Kurzathmigkeit bei jeder Anstrengung oder selbst zu Erstickungsanfällen folgen. Als solche Gelegenheitsursachen sind verzeichnet: Schwangerschaft in Fall 24; fieberhafte Krankheit in Fall 1; Eisenbahnfahrt in Fall 21; anstrengende Bergtour in Fall 24. Durch plötzliches Einsetzen eines hochgradigen Erstickungsanfalles mitten im besten Wohlbefinden ist Fall 25 besonders beachtenswerth. Nachdem schon einige Zeit Kurzathmigkeit beim Treppensteigen bestanden hatte, erfolgte während

des Aufenthaltes in einem rauchigen Wirthschaftslocal der Erstickungsanfall, der so gefahrdrohend war, dass der herbeigerufene Arzt sofort zur künstlichen Athmung greifen musste. In Fall 15 trat Erstickungstod durch Druck der mit dem Isthmus in Zusammenhang stehenden Geschwulst auf den benachbarten Abschnitt der Luftröhre ein und zwar am 7. Tage nach der Geburt, des Nachts unmittelbar nach dem Anlegen des Kindes an die Mutterbrust. Es ist dies der einzige Fall meiner Casuistik, wo beim ersten Erstickungsanfall der Tod eintrat. Meistens nehmen die Beschwerden allmählich ab, der Erstickungsanfall geht vorbei und die Therapie kann dann wirksam eingreifen.

Ich will jedoch hier gleich betonen, dass die Athembeschwerden sich in keiner Weise unterscheiden von den gleichen Beschwerden beim Kropfe in normaler Lage, der ja ebenfalls, zumal in vorgeschrittenen Stadien, steigernde Dyspnoe mit plötzlichen Erstickungsanfällen zu seinen häufigsten Erscheinungen zählt.

Recht auffällig ist es, dass in Fall 35, wo eine colossale Kropfcyste beinahe die ganze rechte Thoraxhälfte ausfüllte, gar keine Angaben über Athembeschwerden gemacht werden und die Druckwirkungen auf die Lunge und die grossen Gefässe in den Vordergrund treten, wie: Dilatation der Hautvenen am Thorax, Fehlen des rechtsseitigen Carotispulses, übermässige Erweiterung der rechten Pupille. Der Fall ist ferner ausgezeichnet durch wiederholte Lungenblutungen, welche schliesslich den Tod herbeiführten. Die Section stellte als Quelle dieser Blutung die stark erweiterten Venen der Trachea und des Oesophagus fest.

Ebenfalls in Mitleidenschaft gezogen war die Speiseröhre in Fall 21: das Essen war in letzter Zeit erschwert; Festes ging gar nicht mehr hinunter.

Die Inspection und Palpation des Halses ergiebt entweder ganz normale Verhältnisse der sämmtlichen Halsorgane in der Schilddrüsengegend wie in Fall 25, oder es besteht ein auffälliger Tiefstand des Kehlkopfes (Fall 21). Letztere Erscheinung habe ich bereits in der pathologisch-anatomischen Schilderung erwähnt und ihre Ursache klargelegt. — Die Hebung des Kehlkopfes beim Schlucken besteht gewöhnlich trotz des Tiefstandes unverändert fort; äusserst geringe Excursionen des Kehlkopfes bei In- und Exspiration sind in Fall 21 betont. — Linksseitige Recurrensparalyse wurde in Fall 25 durch die Spiegeluntersuchung constatirt.

Was die reine Struma intrathoracica duplex anlangt, so erregt Fall 49 durch den exacten Untersuchungsbefund und durch die genaue klinische Beobachtung unser besonderes Interesse. Die ersten Erscheinungen bestanden in einer Schwellung des Halses im 16. Lebensjahr. Nach dem ersten Puerperium im 25. Lebensjahre folgten Schwindel, lästiges Ohrensausen, Flimmern vor den Augen; bei Anstrengungen steigerten sich diese Beschwerden bis zu apoplectiformen Anfällen. Auch hin und wieder rasch vorübergehende Anschwellungen der Arme und des Gesichtes traten auf. In der 2. Schwangerschaft steigerten sich diese Beschwerden; Husten, leichte Athemnoth und Herzklopfen kamen hinzu, einmal auch eine starke Hämoptoe, welche die Kranke laut ihrer Angabe wesentlich erleichterte. Im Puerperium erschienen starke Venenectasien auf der Brust und die Athembeschwerden wurden noch erheblicher. Die Untersuchung ergab deutliche Cyanose des Gesichtes, Protrusio der Augen, starke Dyspnoe, rauhe, scharf accentuirte Sprache, am Halse, auf den Brust- und Bauchdecken ausgebreitete Venendilatation, die besonders rechterseits hervortrat. Der Hals ist sehr kurz, das Pomum adami steht kaum 1½ Cm. über der Incisura sterni. Das Manubrium sowohl als die 3 ersten Rippen erscheinen vorgedrängt. Keine hochgradigen Erscheinungen von Seite des Kehlkopfes. Ohrensausen, Flimmern vor den Augen und so heftiger Schwindel, dass Pat. sich nicht mehr aufrecht halten kann, treten jedesmal bei Compression der Gefässschlingen auf der vorderen Thoraxfläche ein. Durch die Percussion lassen sich die beiden intrathoracischen Kropftumoren mit Sicherheit als Ursache sämmtlicher Erscheinungen nachweisen.

Absichtlich habe ich die wichtigsten Angaben dieser im casuistischen Theile meiner Arbeit angeführten Krankengeschichte hier wiederholt, weil dies der einzige Fall ist, wo durch die intrathoracische Struma eine auffällige Alteration der Circulationsverhältnisse im Bereiche des Halses und des Kopfes bedingt wurde.

Resumire ich nun den gesammten Symptomencomplex der intrathoracischen Kröpfe, bei welchen am Halse keine Kropfgeschwulst besteht, so ergiebt sich, dass die, durch die Tracheostenose gesetzten Athembeschwerden das klinische Bild in den meisten Fällen beherrschen. Diese Beschwerden sind dieselben wie bei den Halsstrumen und zeigen auch in ihrer Intensität die von den letzteren bekannten Abstufungen (bei einem Neugeborenen trat plötzlicher Erstickungstod am 7. Tage nach der Geburt ein). Da sie die Folgen der Druckwirkung der Struma auf die Umgebung darstellen, so ist es, bei Berücksichtigung des Sitzes der Geschwulst, ohne Weiteres

klar, dass sie selbst bei relativ kleinen Tumoren beobachtet werden und weiterhin nicht selten schon durch geringe Vergrösserung der letzteren infolge von Schwellungszuständen oder Blutungen rasch und plötzlich sich steigern können zu ausgesprochener Dyspnoe oder eigentlichen Erstickungsanfällen. — Von den doppelten intrathoracischen Strumen zeigte der hier verwerthbare Fall die auffälligen Erscheinungen der durch die Struma alterirten Circulation im Bereiche des Kopfes und Gehirnes: Schwindelanfälle, Ohrensausen, Flimmern vor den Augen, hochgradige Cyanose. Auf eine energische Jodbehandlung verschwanden unter Verkleinerung der Tumoren die sämmtlichen Erscheinungen und die Kranke erfreute sich später eines guten Befindens.

Bei gleicher Behandlung verlief auch Fall 25 günstig, so dass nicht nur die Erstickungsanfälle, sondern auch die Athembeschwerden sich ganz verloren.

Eine operative Entfernung der Geschwulst wurde in 2 Fällen vorgenommen; davon verlief Fall 24 günstig, Fall 40 dagegen tödtlich. Ich werde später nochmals hierauf zurückkommen. In Fall 17 wurde von Bonnet durch operative Fixation der Struma am Halse die Heilung herbeigeführt.

Die übrigen Fälle (1, 16, 21, 35) verliefen sämmtlich tödtlich unter Steigerung der Athembeschwerden oder durch plötzliche Erstickungsanfälle. Die in Fall 21 ausgeführte Tracheotomie hatte nur vorübergehenden Erfolg.

Bei den mit Strumaentwicklung am Halse vergesellschafteten intrathoracischen Strumen beherrschen die Athembeschwerden ebenfalls das klinische Bild. Sie werden von sämmtlichen anderen Symptomen weitaus am regelmässigsten und ausführlichsten in den meisten von mir benutzten Krankengeschichten geschildert. Bei der folgenden Darlegung konnten 42 Fälle mit genaueren Angaben berücksichtigt werden. Bloss 2 dieser Fälle (Fall 64 und 65) zeigen den leichtesten Grad der Athembeschwerden: Enge beim Treppensteigen und leichte Respirationsbehinderung. In 17 Fällen bestand habituelle Dyspnoe, die sich beim Gehen, Treppensteigen und zuweilen auch Nachts in ernsterer Weise bemerkbar machten. In 16 weiteren Fällen wurden Erstickungsanfälle beobachtet und zwar ganz ähnlich wie bei der reinen Struma intrathoracica nach den mannigfaltigsten Gelegenheitsursachen: 2mal während einer acut fieberhaften Krankheit (Fall 2 und 19); 1mal nach mehrtägigem Katarrh (Fall 31); in 2 Fällen während der Schwangerschaft (Fall 38 und 59) und 2mal während des Wochen-

bettes (Fall 35 und 51). In 3 Fällen (Fall 4, 23 und 60) wird ausdrücklich angegeben, dass für den Erstickungsanfall keine Ursache verantwortlich zu machen gewesen sei. In Fall 31 trat im ersten Erstickungsanfall der Tod ein; nach mehrmaligen kurzfolgenden Anfällen in Fall 4 und 59. Es sollte nun natürlich in jedem Falle entschieden werden, welchen Antheil an den genannten Beschwerden die Halsstruma und welchen Theil der intrathoracische Kropf nimmt. Diese Entscheidung stösst aber auf grosse Schwierigkeiten, woher denn auch mein casuistisches Material sich darüber so ziemlich ausschweigt. Wenn ich indess die Angaben über die Grösse der Halsstruma berücksichtige und dabei die grosse Frequenz hochgradiger Athemnoth in Betracht ziehe, so komme ich zu der Ueberzeugung, dass in der Mehrzahl der Fälle die Athembeschwerden wesentlich von der intrathoracischen Struma bedingt werden. Es gilt dies von den 17 Fällen mit habitueller Dyspnoe sowohl wie von den 16 Fällen mit Erstickungsanfällen. Diese 33 Fälle bilden zusammen $^4/_5$ aller Fälle, bei denen Athembeschwerden überhaupt aufgeführt werden, daher denn meine Annahme, dass die intrathoracische Struma die Athembeschwerden wesentlich verschuldet, wohl beglaubigt ist. Wir kennen ja natürlich die Athembeschwerden als Erscheinung der Halsstrumen zur Genüge, und wissen, dass sie dieselben Intensitätsgrade wie unsere Casuistik, allein die höheren Grade, schwere habituelle Dyspnoe und Erstickungsanfälle, doch bei Weitem nicht in der oben den intrathoracischen Kröpfen vindicirten Häufigkeit zeigen.

Die bei Besprechung der pathologisch-anatomischen Verhältnisse namhaft gemachten Druckwirkungen auf die Trachea und Bronchien von Seite der intrathoracischen Struma müssen natürlich für die genannten Athembeschwerden verantwortlich gemacht werden. Zieht man nun die starren knöchernen Widerstände in Betracht, welche sich der Entwicklung eines Kropfes im Mediastinum sofort entgegenstellen, und bedenkt man, dass deren Vergrösserung einzig durch Verdrängung und Compression der unmittelbar benachbarten Hohlgebilde möglich ist, so wird man auch sofort verstehen, dass selbst kleinere Tumoren schon ganz erhebliche Beschwerden, vor Allem von Seite der Trachea, auszulösen vermögen.

Besondere Angaben über das klinische Verhalten der Luftröhre treffe ich nur selten. Die seitliche Abweichung der Trachea wird hervorgehoben in Fall 11, 12, 20, 65, und 66. Im letzteren Falle war die Luftröhre auf Druck empfindlich. Von Seite des Kehlkopfes wird neben seitlicher Dislo-

cation in Fall 66 ein besonderer Tiefstand hervorgehoben in den Fällen 45, 49, 65.

Das Verhalten von Kehlkopf und Trachea kann mit Sicherheit durch das Laryngoskop festgestellt werden. Allerdings verlangt die Spiegeluntersuchung der tiefgelegenen Tracheastenosen grosse Uebung und Ausdauer; sie ist zudem bei hochgradigen Athembeschwerden häufig unausführbar. Deswegen enthält meine Casuistik sehr wenig verwerthbare Angaben auf Grund laryngoskopischer Untersuchung. Vergleiche Fall 23, 27, 32, 37, 65.

Der der Trachea zunächst gelegene Oesophagus erfährt wohl sehr oft ebenfalls eine bedeutende Compression oder Verschiebung; indess werden hochgradige Erscheinungen dadurch nur selten bedingt. Schlingbeschwerden werden in folgenden Krankengeschichten hervorgehoben: 36, 39, 57.

In 19 Fällen begegnete ich Angaben über die durch den Druck der Geschwulst auf die grossen Gefässe bedingten Circulationsstörungen. Am häufigsten wurden die Venendilatationen beobachtet, entweder am Thorax, Hals und Kopf oder nur an einem oder zwei der genannten Theile. Die speciellen Angaben lauten: Venendilatation im Gesicht (Fall 55), am Halse in Fall 2 und 57, an Kopf und Hals in Fall 8, an Hals und Brust in Fall 46, Stase im Gebiete der Vena cava sup. in Fall 63, Venendilatation mit Oedem von Gesicht und Armen im Fall 20 und 34. Neben der Venendilatation findet sich die Cyanose des Gesichtes als weitere Circulationsstörung am häufigsten erwähnt, nämlich in den Fällen 6, 8, 14, 34, 36, 44, 46, 55, 60, 68, 74. Cyanose der Extremitäten bestand überdies in Fall 44 und 60. Allgemeines Anasarka in Fall 8, Exophthalmus in Fall 14 und 37, im Letzterem einseitig und nur zeitweilig. Erscheinungen der Hirnhyperämie, Ohrensausen, Schwindel und Flimmern vor den Augen sind im Fall 34 und 49 verzeichnet.

Bloss in den Fällen 12, 34, 37 und 66 wurde eine mit dem Puls isochrone Hebung des Tumors im Jugulum beobachtet, niemals ist jedoch von einer richtigen Extensionspulsation der Geschwulst die Rede.

Erscheinungen von Seiten des Herzens bestanden in Form von Herzklopfen in den Fällen 37, 41, 43 und 51. Eine Herzneurose ist in Fall 42 verzeichnet, in Fall 30 Herzhypertrophie. In Fall 34 bestand die Insufficienz und Stenose der Mitralklappe natürlich ganz unabhängig von unserer Struma.

Nervenstörungen wurden in 7 Fällen constatirt und zwar die Recurrenslähmung 5mal (Fall 13, 19, 27, 44, 56). Als

Sympathicusreizung ist die ungleiche Weite der Pupillen in Fall 20 aufzufassen, der besonders noch dadurch interessant ist, dass Druck auf den Tumor Hustenkrämpfe hervorrief. In Fall 19 wurden zuerst die Erscheinungen der Sympathicusreizung und dann die der Lähmung beobachtet. In den Fällen 12 und 20 ist Eingeschlafensein des Armes als Druckerscheinung auf den Plexus brachialis notirt.

Einige wenige Fälle sind durch Deformation von Brustknochen ausgezeichnet: Fall 60 und 67 durch Vorwölbung des Sternum; Fall 55 durch Vorwölbung des Schlüsselbeines und endlich Fall 20 und 63, durch abnorme Krümmung der Wirbelsäule. Im letzteren Falle bestand eine linksseitige Kyphoscoliose, die durch die Section constatirt wurde, während im Fall 20 von der intra vitam constatirten anormalen Hervorwölbung der Dornfortsätze in der Höhe des 6. Cervicalwirbels nichts weiteres verlautet.

Die sehr kurzen Krankengeschichten der 4, schon in dem pathologisch-anatomischen Abschnitte dieser Arbeit hervorgehobenen Fälle von Struma intrathoracica duplex mit Kropfentwicklung am Halse lassen keine specifischen Symptome für diese Art des Kropfes eruiren. Die Intensität der Druckwirkung auf die Nachbargebilde ist gegenüber den soeben besprochenen Fällen nicht erhöht und die Entwicklung der Athembeschwerden ist ebenso mannigfaltig: in Fall 2 bestand habituelle Dyspnoe, welche nach der Mahlzeit jedesmal zunahm; im Fall 9 traten nach einer Bruchreposition am Abend plötzlich Erstickungserscheinungen auf. Erschwertes Athmen, Keuchen, Stechen, anfangs nur auf leichte Bewegung hin, später bleibend, werden in Fall 48 angeführt und endlich nach reichlicher Libation stellten sich plötzlich Erstickungsanfälle ein im Fall 50. Dieser letztere Kranke wurde mit Canüle entlassen, da trotz Anheftung des Kropfes an die Halsfascien die Athmung ohne Canüle behindert war. In Fall 2 und 48 trat Tod an Erstickung ein; die Diagnose wurde nicht gestellt. Fall 9 heilte nach Exstirpation des Kropfes.

Ich kann die Besprechung der meiner Casuistik entnommenen Symptome nicht abschliessen, ohne nochmals darauf aufmerksam zu machen, dass ich den gemachten Angaben über die Häufigkeit der einzelnen Erscheinungen keinen hohen Werth beimesse. Eine nicht kleine Zahl von Fällen entbehrt entweder jeglicher oder doch recht wichtiger Angaben des klinischen Bildes; bald wird nur das besonders in die Augen springende Symptom der Tracheastenose hervorge-

hoben, während nach ihrer Hochgradigkeit und der Dauer der Erkrankung andere Organstörungen mehr als wahrscheinlich sind.

Aus den gleichen Gründen stehen mir auch über den Verlauf unseres Krankheitsbildes nur unvollständige Angaben zur Verfügung. Zahlreiche, zumal ältere Fälle beschränken sich darauf, anzugeben, dass der Tod durch Erstickung oder direct in einem Erstickungsanfall eingetreten sei. 11 Fälle (Fall 2, 19, 20, 30, 31, 51, 53, 59, 63) weisen diesen Ausgang auf. Ob die plötzlichen Todesfälle in einem Erstickungsanfall sämmtlich als Kropftod aufzufassen sind, will ich dahingestellt sein lassen, da sie eben bezüglich der Verumständungen und besonders bezüglich des Fehlens anderer ursächlicher Momente nicht erschöpfend beschrieben sind. Der von R. Demme beobachtete Fall 15, ein 7 Tage altes Kind betreffend, beweist, dass in diesem zarten Alter ein plötzlicher Tod durch Einkeilung der Struma in der oberen Brustapertur vorkommen kann. Der Angabe, dass auf diese Weise auch in späterem Alter bei intrathoracischem Kropf der Tod eintreten kann, begegnet man nicht selten; directe Beweise dafür, die vor Allem durch den Obductionsbefund erhärtet sind, kann ich aber leider aus meiner Casuistik nicht beibringen. Auf alle Fälle wird der plötzliche Tod bei unseren intrathoracischen Strumen, falls die Struma die einzige Todesursache bildet, nicht in derselben Weise erklärt werden dürfen, wie der sogenannte Kropftod bei Halsstrumen. Angaben über den Befund an der Trachea treffe ich nur im Sinne einer einseitigen oder beiderseitigen Compression; über Veränderung der Trachealknorpelringe im Sinne einer Erweichung derselben fehlen genauere Angaben.

Von den 61 Fällen von Struma intrathoracica (simplex) mit Strumaentwicklung am Halse gingen 17 mit Tod ab. Keine Todesursache ist angegeben in Fall 18 und 55. Anderweitige Todesursachen als Struma sind in 2 Fällen namhaft gemacht, nämlich in Fall 51 Tod durch Vereiterung des Gekröses und in Fall 67 Tod durch Enteritis. — Eine recht ansehnliche Zahl wurde operativ behandelt. Ich mache hier nur die Angaben bezüglich des Ausganges und bringe die weitere Ausführung in dem Abschnitte über die Therapie. Durch einfache Tracheotomie und folgende Jodkalibehandlung erzielte Rosenbach in Fall 60 Heilung. Exstirpation des Tumors wurde in 25 Fällen unternommen; davon wurde in 4 Fällen (Fall 65, 68, 74, 75) die Tracheotomie vorausgeschickt. Von den übrigen 21 Fällen wurden 16 geheilt, während 5 tödtlich endigten. Die Todesursache bildete Nachblutung in Fall 11, Pneumonie in Fall 36, 40; geschwollene, die Trachea

comprimirende Lymphdrüsen in Fall 44, Berstung eines Aneurysmas in Fall 72. Von den nach vorangegangener Tracheotomie operirten Fällen wurden 3 geheilt (Fall 68, 74, 75). Der Pat. von Caponotto (Fall 65) starb beim Cantilenwechsel. Die Mortalität der Exstirpation ohne Tracheotomie beträgt demnach 23,7 Proc., die Mortalität der Exstirpation mit Tracheotomie 25 Proc. — In den übrigbleibenden Fällen, die mit Tod endigten, bildet Erstickung in 9 Fällen die Ursache und in einem Falle Blutung aus den varicösen Oesophagus- und Trachealvenen (Fall 35).

IV. Diagnose.

Wie bei der Schilderung des klinischen Bildes beginne ich auch die Besprechung der Diagnose mit den Fällen intrathoracischer Kröpfe, wo am Halse keine oder doch keine nennenswerthe Struma besteht. Der Fall 46, den ich selbst zu untersuchen Gelegenheit hatte, kann als Typus für diese Fälle gelten; ich führe deshalb aus dem dort aufgenommenen Status die wichtigsten Angaben hier nochmals an:

Fig. 4.

Die Erscheinungen hochgradiger Tracheostenose und die Anamnese wiesen sofort auf eine Struma hin. Am Halse fand sich eine linksseitige, wallnussgrosse, leicht verschiebliche Struma, welche für die bedeutenden Athembeschwerden jedoch nicht verantwortlich gemacht werden konnte. Hingegen war der Befund der rechten Halsseite so auffällig, dass Dr. Kaufmann sofort die Diagnose auf Struma intrathoracica stellte. Zunächst ist der Aspect des Halses charakteristisch. Die nebenstehende Abbildung (Fig. 4) ist der Photographie, welche ich

von dem Kranken aufnehmen liess, entnommen, leider giebt sie einige Details nur mangelhaft wieder. Gegenüber der Rundung und der durch den kleinen Kropftumor (*a*) bedingten Vorwölbung der linksseitigen Schilddrüsengegend, fällt auf der rechten Seite das starke Vorstehen des Sternalansatzes des Kopfnickers sehr in die Augen und nach innen von Letzterem eine in Wirklichkeit viel mehr als auf der Photographie auffällige grubenförmige Einziehung der Haut, so dass zwischen dem unteren Ende des Muskels und dem Kehlkopf eine Einsenkung besteht, in welcher der Kleinfinger völlig Platz findet (*b*). Während der Muskel den Aussenrand der Grube bildet, grenzt sie nach innen an den Schildknorpel (*c*), der direct über der Incisura sterni, also bei dem mittellangen Hals tiefer als normal steht. Den Ringknorpel fühlt man beim tiefen Eindringen unmittelbar hinter dem Sternalrande. In der grubenförmigen Vertiefung (*b*) zwischen dem Innenrande des rechten Sternomastoideus und dem Kehlkopfe gelangt der palpirende Finger auf die durch ihre deutliche Pulsation kenntliche Carotis communis dextra und unmittelbar nach aussen von ihr auf die Querfortsätze der Halswirbelsäule. Hierdurch sowohl als namentlich noch durch das Umgreifen des Sternalansatzes des Kopfnickers und die Möglichkeit, den Letzteren zur unmittelbaren Berührung mit der Kehlkopfseitenfläche nach einwärts zu drängen, lässt sich der Ausfall der rechten Schilddrüsenhälfte an der normalen Stelle seitlich vom Schildknorpel nachweisen. Durch tiefes Eindrücken ins Jugulum gelangt man an den oberen Rand eines prall elastischen Tumors mit anscheinend glatter Oberfläche, der beim Husten, besonders aber beim Schlucken deutlich etwa 2 Cm. weit nach oben steigt und zwar völlig gleichzeitig und gleichmässig mit dem Kehlkopf und dem kleinen Kropftumor (*a*). Der Nachweis einer Verbindung mit letzterem gelingt nicht, und ebensowenig das Umgreifen an irgend einer Stelle. Druck auf den Tumor von oben oder wenn er sich während des Schluckens hebt, vermehrt die Dyspnoe. Aehnliche Einwirkungen auf die linksseitige Struma sind ohne Einfluss auf die Athmung. Das Verdrängen des völlig median stehenden Kehlkopfes nach links ist dem Kranken unangenehm, dagegen ohne Einfluss auf die Athmung, während das Verdrängen nach rechts die Athembeschwerden steigert. Die Percussion ergiebt eine ausgesprochene Dämpfung über dem Manubrium sterni; mit dem linksseitigen Sternalrande hört sie auf, während der rechte Sternalrand von ihr um 2 Finger breit überschritten wird; nach unten reicht sie bis an die 3. Rippe. — Die

laryngoskopische Untersuchung lässt nur die Glottis übersehen, welche völlig normale Verhältnisse zeigt. Der Einblick in die tieferen Theile der Trachea ist bei der starken Dyspnoe unmöglich. — Venectasien im Bereiche der Brustwand und des Halses fehlen, dagegen besteht ausgesprochene Cyanose des Gesichtes.

Die diagnostischen Hauptmomente dieses typischen Falles einer rechtsseitigen intrathoracischen Struma sind also:

1. hochgradige Tracheostenose mit anamnestischen Anhaltspunkten für eine schon in der Jugend vorhanden gewesene Struma.

Fig. 5.

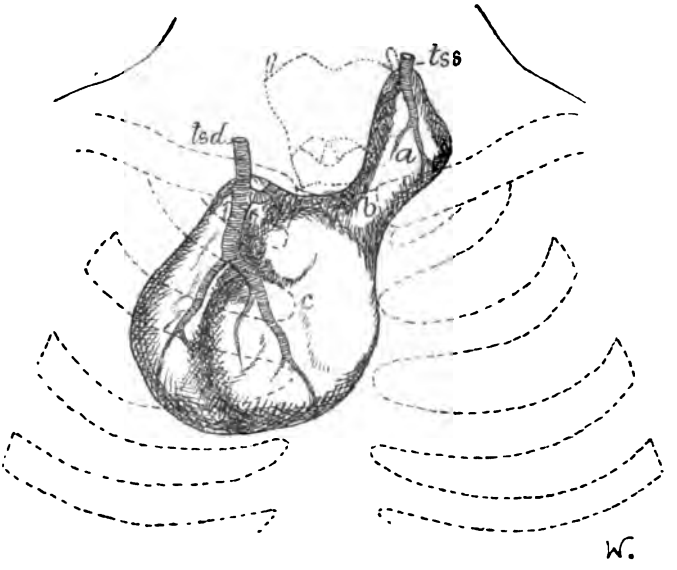

2. Tiefstand des Kehlkopfes.

3. Mangel der rechtsseitigen Strumahälfte in der Höhe des Kehlkopfes und Bestehen daselbst einer grubenförmigen Einziehung der Haut zwischen Sternomastoideus und Kehlkopf, welche links fehlt, wo eine kleine zum grössten Theile unter dem Sternomast. sitzende Struma eine geringe Vorwölbung bedingt.

4. Der Nachweis eines seiner Consistenz und sonstigen Beschaffenheit nach sehr wohl für Struma sprechenden Tumors in der Tiefe des Jugulum, welcher aus der Dämpfungsfigur zu schliessen annähernd rundliche Form hat und sich gleichzeitig und gleichmässig mit dem Kehlkopf beim Husten und Schlucken hebt.

Fig. 5 giebt die topographischen Verhältnisse dieses Tumors

wieder, wie sie sich bei der Operation herausstellten. Sternum, Claviculae, Rippen und Larynx sind punctirt gezeichnet. *a* stellt die linksseitige Halsstruma mit der zugehörigen Art. thyr. sup. (*tss*) dar, *b* den Isthmus und *c* den intrathoracischen Tumor mit der Art. thyr. sup. dextra (*tsd*).

In Fall 25, welcher 3 Jahre vor dem eben geschilderten Falle zur Beobachtung kam, erhob Dr. Kaufmann bereits denselben Befund, mit dem einzigen Unterschiede, dass dort die Struma intrathoracica linksseitige Lage hatte und der Tiefstand des Kehlkopfes fehlte. Mangel der linksseitigen Schilddrüsenhälfte an normaler Stelle liess sich aber exquisit nachweisen. Zwar war die Einziehung links neben dem Kehlkopf nicht so tief wie in Fall 46, aber immerhin sofort auffällig und es liess sich nur rechts die wenig vergrösserte Schilddrüsenhälfte umgreifen, während dies links nicht möglich war. Der obere Rand des intrathoracischen Tumors war nicht deutlich zu fühlen, dagegen liess sich der letztere durch die Percussion nachweisen und es stellte der wiederholt erhobene laryngoskopische Befund eine starke Einwärtswölbung der linksseitigen Trachealwand in den tieferen Partien der Luftröhre fest.

Dieser Fall kam unmittelbar nach einem schweren, plötzlich aufgetretenen Erstickungsanfall in ärztliche Behandlung, während noch hochgradige und anhaltende Dyspnoe bestand, welche, wie sich aus der Untersuchung ergab, nur durch Tracheostenose bedingt sein konnte. Ausgenommen an Struma muss man bei einer solchen anscheinend im besten Wohlbefinden von einem plötzlichen Erstickungsanfall überraschten Person, zumal wenn sie in vorgerücktem Alter steht, an ein acutes Glottisödem denken, wie es vor Allem in Fällen von Schrumpfniere, aber auch bei anderen mit zu plötzlichen inneren Oedemen tendirenden Störungen beobachtet wird. Die Untersuchung mit dem Kehlkopfspiegel schafft hierüber am raschesten Klarheit. Sobald in unserem Falle diese Untersuchung das Glottisoedem ausschliessen liess, stellte Dr. Kaufmann sofort die Wahrscheinlichkeitsdiagnose auf Struma intrathoracica. Gesichert wurde die Diagnose durch den am 5. Tage zur Consultation herbeigezogenen Herrn Dr. R. Meier, der mit aller Sicherheit die Stelle und die Art der Tracheostenose im Spiegel feststellen konnte.

Die Fälle 23 und 24 ergeben als hauptsächlich verwerthbares diagnostisches Moment die Möglichkeit einer directen Palpation des intrathoracischen Tumors. Diese gelingt am sichersten und ausgiebigsten während des Schlingactes. In Fall 24 liess sich der Brustkropf in seiner oberen Hälfte

bis annähernd zu seiner grössten Circumferenz umgreifen; in Fall 23, wo am Halse mässige Strumaentwicklung bestand, war einmal die unmittelbare Fortsetzung des linken Seitenlappens in den intrathoracischen Tumor durchzufühlen und letzterer selbst konnte während des Schluckens fast vollständig umgriffen werden. In beiden Fällen ergab die Anamnese bestimmte Angaben über mehrjährige ganz charakteristische Strumabeschwerden.

Ich habe absichtlich diese 4, der Privatpraxis von Dr. Kaufmann entnommene Fälle, wo eine sichere Diagnose intra vitam gestellt wurde, vorangestellt. Das entscheidende Moment für die Diagnose ist die directe Palpation des intrathoracischen Tumors, entweder in seinem ganzen Umfange oder in seiner oberen Hälfte oder endlich nur an seinem oberen Rande. Gegenüber vielen Angaben, die ich beim Studium der diesbezüglichen Literatur traf, wonach das Palpationsergebniss hinsichtlich des Tumornachweises rein negativ war, hege ich an ihrer Richtigkeit einige Zweifel. Wenn Kaufmann unter 4 Fällen 3 mal den Tumor direct fühlte, so spricht das, zusammengehalten mit den Erfahrungen von Wagner und Braun entschieden dafür, dass die directe Palpation des intrathoracischen Tumors in der oben angegebenen Weise wohl in der Mehrzahl der Fälle möglich ist.

Im vorigen Kapitel sind besondere Angaben gemacht über die Häufigkeit des Nachweises einer Pulsation des Brustkropfes. Sie besteht demnach nicht häufig und ist natürlich nur mitgetheilt von den unter dem Tumor liegenden grossen Gefässen. Aus diesem Grunde besteht auch niemals eine richtige Extensionspulsation, wie ich dies schon an bezüglicher Stelle in der Symptomatologie erwähnt habe. Ich kann mich daher auch nicht mit der Beobachtung Braun's in Fall 37 einverstanden erklären, nach welcher bei der Lage des Kropfes auf der Abgangsstelle der Art. anonyma aus dem Aortenbogen, die mitgetheilte Pulsation sich in dem weichen Kropfgewebe wie in einer Flüssigkeit fortpflanzte, so dass sich erstere von derjenigen eines Aneurysma durchaus nicht unterschied.

Selbstverständlich liegen die Verhältnisse für den Chirurgen in Kropfgegenden viel günstiger als für solche in kropfarmen Gegenden. Gehen ersterem ja doch tagtäglich Kropffälle durch die Hände und wird ihm so die Regio thyreoidea mit zur bestbekannten des ganzen Körpers. D'Ajutolo berichtet in Fall 63, dass die Kranke 2 Jahre lang wegen Erstickungsanfällen im Spitale lag und der wahre Grund derselben erst durch die Section festgestellt wurde. Aber auch bei

uns in Kropfländern kommt es gelegentlich einmal vor, dass solche Kranke Jahre lang innerlich behandelt werden, bis der Chirurg sie für seine Kunst in Beschlag nimmt oder doch die Diagnose stellt.

Bei den mit beträchtlicher Strumaentwicklung am Halse vergesellschafteten intrathoracischen Strumen hängt es ganz davon ab, ob man den Halskropf nach allen Seiten, vorzüglich aber nach unten, genau herauspalpiren kann. Ist dies der Fall, so wird man eine deutliche Fortsetzung des Tumors hinter der Clavicula oder dem Sternum ins Mediastinum für die Annahme eines Brustkropfes verwerthen. Ist aber diese Palpation nicht möglich, und das gilt namentlich für sehr grosse, stark seitlich oder nach vorn vorragende Halskröpfe, so gelingt auch die Diagnose des Brustkropfes in der Regel nicht und man wird ihn erst während der Strumectomie bei der Auslösung des Unterhornes gewahr.

Die laryngoskopische Untersuchung vermag in diesen Fällen auch nicht viel zu leisten. Durch die bedeutende Halsstruma ist der Kehlkopf mehr oder weniger seitlich verschoben und hierdurch schon, dann aber auch durch das Bestehen einer Veränderung der oberen Tracheatheile im Sinne einer Einbiegung einer Seitenwand ist der Einblick in die tieferen Theile der Trachea erschwert oder ganz unmöglich.

Hingegen kommt, wie ich glaube, dem Ergebnisse der Percussion der oberen Thoraxpartien doch auch für diese Fälle wie überhaupt für sämmtliche intrathoracischen Strumen eine grössere Bedeutung zu, als wohl gemeinhin angenommen wird. Von Rose (Arch. f. kl. Ch. XXIII. S. 341) kenne ich die Angabe, dass seine Studien über die Kropfdämpfung am Brustbein negativ gewesen und die Percussion für diese Art Kröpfe also werthlos sei. Dagegen hatte schon H. Demme[15]) behauptet, dass es leicht sei, durch die Percussion über das Vorhandensein und die Ausdehnung einer comprimirenden Geschwulst ins Reine zu kommen.

Meine Casuistik ergiebt positive Angaben über das Percussionsergebniss im Sinne einer durch den Brustkropf bedingten und nachweisbaren Dämpfung in 10 Fällen (Fall 19, 24, 34, 37, 38, 39, 44, 49, 53, 55), eine anscheinend geringe Zahl, die aber erheblich dadurch an Werth gewinnt, dass diese sämmtlichen Fälle genau beobachtet sind, während von den übrigen Fällen die Mehrzahl einer solchen Beobachtung entbehrt. Vor Allem darf auch die Percussion der Interscapularräume nie unterlassen werden. Ferner kommt es gewiss wesentlich auf die geringere oder grössere Uebung in der

Unterscheidung feinerer percutorischer Abweichungen von der Norm an. Recht beachtenswerth ist die Angabe von Rehn, dass es ihm gelang, im Fall 49 den Tiefstand der strumösen Schilddrüse durch die Percussion direct nachzuweisen, indem er eine Dämpfungsfigur von der charakteristischen Schmetterlingsform herauspercutiren konnte. Solche Angaben sind gewiss recht geeignet, den Werth des percutorischen Nachweises des Brustkropfes als diagnostisches Merkmal erheblich zu steigern.

Ich habe hiermit schon den klinischen Theil der diagnostischen Erörterung über den Brustkropf begonnen.

Wölfler (l. c. S. 43) hat zum ersten Male die Symptomatologie in zusammenfassender Weise geschildert und kam zu dem Resultat, dass wohl von sämmtlichen Symptomen kein einziges für sich charakteristisch genug sei, hingegen mehrere zusammengenommen eine Wahrscheinlichkeitsdiagnose gestatten dürften. Die diagnostisch verwerthbaren Symptome sind nach Wölfler folgende:

1. Erstickungsanfälle, besonders in der Nacht auftretend und besonders bei Druck in der Jugulargegend oder bei starkem Senken des Kopfes; mitunter Unmöglichkeit, den Kopf zum Sternum zu bringen oder den Kopf zu erheben. Diese Erstickungsanfälle können manchmal dadurch beseitigt werden, dass der Kehlkopf gehoben, manchmal dadurch, dass er gesenkt wird. Ferner kann ein hochgradiger, asphyktischer Zustand mit auffallender Euphorie abwechseln.

2. Druckgefühl in der oberen Brustapertur (auch ohne Dyspnoe), Herzklopfen (Druck auf die Nervi cardiaci sympathici), Dämpfung in der Gegend des Sternum.

3. Linksseitige Lähmung des N. recurrens.

4. Einseitiger Exophthalmus oder träge einseitige Pupillenreaction.

5. Fixirte Lage des Kehlkopfes.

6. Lumen der Trachea erst in beträchtlicher Tiefe, in der Höhe des 4., 6. oder 7. Ringes verengert, gewöhnlich einseitig oder zu einer querverlaufenden Spalte umgestaltet. Bei Druck auf den einen Bronchus athmet eine Lungenhälfte weniger oder gar nicht.

7. Bei grösseren derartigen Kröpfen kann die Arteria radialis oder Carotis der einen Seite weniger deutlich zu fühlen sein als die der anderen Seite.

8. Auffallende Ektasie der Halsvenen, besonders in der Höhe der Thoraxapertur und an der Vorderfläche des Brustkorbes.

9. Mitunter Pulsation des Kropfes, mitgetheilt von den darunterliegenden grossen Gefässen.

Auf Grund meiner vorausgehenden Auseinander-

setzung habe ich über den diagnostischen Werth der einzelnen Symptome Folgendes zu bemerken:

Ad. 1. Bezüglich der Erstickungsanfälle treffe ich in der von mir gesammelten Casuistik keine Angaben, welche die von Wölfler behaupteten Verumständungen stützen. Natürlich will ich niemals die letzteren deshalb kurzweg in Abrede stellen. In Fall 21 wird hervorgehoben, dass dem Kranken beim Husten der Kehlkopf scheinbar oben im Halse stecken bleibe und er müsse ihn dann sofort gewaltsam mit den Händen herunterdrücken. Aber während der Erstickungsanfälle scheint nichts derartiges bestanden zu haben, da keinerlei Angaben gemacht werden. Dass die Erstickungsanfälle im Uebrigen ein häufiges Symptom unserer Struma bilden, geht aus unseren Angaben auf Seite 78 und 81 hervor.

Ad. 2. Die Richtigkeit dieser Symptome wird durch folgende Angaben meiner Casuistik gewährleistet: In den Fällen 27, 41, 43: Druckgefühl in des oberen Brustapertur. Herzklopfen in 6 Fällen (vide S. 80 und 83), immerhin ist das Herzklopfen nicht immer rein nervös, sondern findet seine Ursache bisweilen auch in Herzhypertrophie (Fall 29). Betreffend der Percussionsresultate siehe oben S. 91.

Ad. 3. In den 5 Recurrenslähmungen in meiner Casuistik waren 4 linksseitig. Als weitere Symptome möchte ich hier noch die Sympathicusreizung (Fall 19 und 20), welcher oft dann die Sympathicuslähmung folgt (Fall 19), anführen, und das Eingeschlafensein der Arme als Druckerscheinung auf den Plexus brachialis (Fall 12, 20).

Ad. 4. Exophthalmus bestand in Fall 14 und 37, in letzterem nur zeitweilig und einseitig.

Ad. 5. Ueber Fixation des Kehlkopfes finde ich in meiner Casuistik keine Angabe; einzig etwas beschränkte Excursionsfähigkeit desselben wird in Fall 21 hervorgehoben. Vor Allem muss ich an dieser Stelle wieder, neben der Deformation und seitlichen Dislocation des Kehlkopfes, auf dessen abnormen Tiefstand als werthvolles Verdachtsmoment auf Brustkropf hinweisen. Nähere Angaben vide S. 79 und 83.

Ad. 6. Die Compression der Trachea in beträchtlicher Tiefe wurde nur 2 mal durch die Laryngoskopie constatirt (Fall 25 und 27). Gar keine Angaben finden sich in meiner Casuistik, dass bei Druck auf den einen Bronchus die eine Lungenhälfte weniger oder gar nicht geathmet habe. Immerhin ist die Möglichkeit für diese Erscheinung ja gegeben.

Ad. 7. In 2 Beobachtungen (Fall 20, 35) war der Carotispuls auf Seite des Tumors nicht fühlbar; bezüglich des Radialispulses

finde ich nur wenige Angaben, welche aber alle betonen, dass keine Abweichung von der Norm vorhanden war.

Ad. 8. Ueber die Häufigkeit und den Umfang der Venenectasien vergleiche S. 80 und 83.

Ad. 9. Mitgetheilte Pulsation zeigte der Kropf in 4 Fällen (Fall 12, 34, 37, 66).

Als weitere diagnostische Anhaltspunkte lassen sich auf Grund meiner Casuistik noch anführen:

10. Schlingbeschwerden; sie wurden in 4 Fällen (21, 36, 37, 57) constatirt.

11. Deformation des die Brusthöhle umgebenden Knochengerüstes: Kyphoskoliose der Wirbelsäule (Fall 20, 21, 63); Vorwölbung des Schlüsselbeins (Fall 55) oder des Sternum (Fall 60, 67).

Einen Versuch, in ähnlicher Weise wie Wölfler die Allgemeinen diagnostischen Merkmale für den Nachweis einer Struma intrathoracica zusammenzustellen, kann ich deswegen nicht wagen, weil sich aus meiner Schilderung des klinischen Bildes ohne Weiteres ergiebt, dass für die Diagnose 3 verschiedene Formen des uns hier interessirenden Kropfes auseinander gehalten werden müssen, nämlich:

1. die reine intrathoracische Struma, ohne oder mit nur ganz geringer Halsstruma;

2. die intrathoracische Struma mit deutlicher, jedoch nur etwa mittelgrosser Halsstruma;

3. die intrathoracische Struma mit sehr grosser Halsstruma.

Für die reine intrathoracische Struma ohne oder mit nur geringer Halsstruma sind die mir wichtig scheinenden diagnostischen Momente nach der früheren Zusammenstellung:

a) hochgradige Tracheostenose mit anamnestischen Anhaltspunkten für eine schon in der Jugend vorhanden gewesene Struma;

b) Tiefstand des Kehlkopfes;

c) der Nachweis eines seiner Consistenz oder sonstigen Beschaffenheit nach sehr wohl für Struma sprechenden Tumors in der Tiefe des Jugulum, welcher aus der Dämpfungsfigur zu schliessen annähernd rundliche Form hat und sich gleichzeitig und gleichmässig mit dem Kehlkopf beim Husten und Schlucken hebt;

d) oft Mangel einer Strumahälfte in der Höhe des Kehlkopfes und Bestehen daselbst einer grubenförmigen Einziehung

der Haut zwischen Sternomast. und Kehlkopf, welche analog auf der anderen Seite fehlt.

Bei der intrathoracischen Struma mit deutlicher, jedoch nur etwa mittelgrosser Halsstruma möchte ich für ihre Erkennung auf folgende Punkte Gewicht legen:

a) die Athembeschwerden lassen sich von der Halsstruma aus nicht erklären, sondern sind im Verhältniss zu deren Form und Grösse zu intensiv und häufig mit Erstickungsanfällen verbunden;

b) etwas beschränkte Excursionsfähigkeit des Kehlkopfes beim Schlucken und Unmöglichkeit des Vornüberbeugens des Kopfes wegen der sich steigernden Dyspnoe;

c) der untere Pol der Halsstruma lässt sich nicht abgrenzen, sondern setzt sich nach dem Mediastinum hin fort oder geht deutlich in den mediastinalen Tumor über, welcher, soweit der Nachweis möglich ist, Form und Oberfläche und Consistenz einer Struma zeigt und in vielen Fällen eine percutorische Dämpfung über der Thoraxwand bedingt;

d) die laryngoskopische Untersuchung kann die Diagnose wesentlich stützen, wenn sie in der Tiefe eine entsprechende Tracheostenose nachweist, gewöhnlich eine durch die Lage des Tumors bedingte Vorwölbung der Trachealwand nach innen.

Bei der mit sehr grosser Halsstruma gleichzeitig bestehenden intrathoracischen Kröpfen ist die Diagnose am schwierigsten. Sie ist nur möglich, wenn im Jugulum oder seitlich hinter dem Schlüsselbein eine Fortsetzung der Kropfgeschwulst nach dem Mediastinum direct gefühlt werden kann oder der mediastinale Tumor eine deutliche Dämpfung auf der ihm anliegenden Brustwand bedingt.

Bevor ich an die Erörterung der Differentialdiagnose gehe, will ich noch die in meiner Casuistik aufgeführten Fehldiagnosen zusammenfassen:

1. In Fall 2 und 5 wurde eine Gehirnaffection vermuthet; die Kranken kamen erst in extremis zur ärztlichen Beobachtung, wo von einer exakten Untersuchung nicht mehr die Rede sein konnte.

2. Im Fall 7 sollen die physikalischen Zeichen intra vitam für Aortenaneurysma gesprochen haben; nähere Angaben bietet uns aber die Krankengeschichte nicht.

3. Die in Fall 35 aus den erweiterten Venen von Trachea und Oesophagus erfolgten Blutungen hatten als Lungenblutungen imponirt und zur Vermuthung einer von den Bronchen ausgehenden

Neubildung geführt. Es handelte sich um eine fast die ganze rechte Brusthälfte einnehmende Kropfcyste; nach der auch von Wölfler reproducirten Abbildung des Präparates möchte ich glauben, dass der obere Pol des Tumors vom Halse aus gefühlt und seine Beziehung zu den Halsorganen vielleicht für die Diagnose fördernd gewesen wäre.

4. Fall 51, in welchem Pericarditis und Myocarditis diagnosticirt wurde, kam vor 65 Jahren zur Beobachtung, also zu einer Zeit, wo dem Verhalten der Struma und besonders ihren Abnormitäten in Lage und Form noch nicht die Beachtung geschenkt wurde wie heutzutage.

Dass in einer nicht geringen Zahl von Fällen keine Diagnose gestellt wurde, erklärt sich einmal daraus, dass solche Fälle im Stadium acutester Athembeschwerden oder in extremis erst in die Hände des Arztes gelangten, vor Allem aber stammen sie aus einer Zeit, wo die Aussicht auf erfolgreiche operative Behandlung des Leidens noch nicht bestand, sondern wo man sich auf mehr symptomatische Behandlung beschränkte. Dass hierbei auch die diagnostischen Leistungen nicht sehr hoch angeschlagen wurden, ist selbstverständlich.

Differentialdiagnose.

Der solitäre Brustkropf giebt vorab Anlass zur Verwechslung mit anderen Mediastinaltumoren. Die letzteren lassen sich am sichersten ausschliessen durch den Nachweis charakteristischer Kropfsymptome. Als solche erwähne ich: Hebung des Tumors beim Schlucken, Tiefstand und zuweilen beschränkte Excursionsfähigkeit des Kehlkopfes, fixirte Kopfhaltung, Mangel einer Schilddrüsenhälfte auf Seite des Tumors oder Nachweis eines Fortsatzes der Schilddrüse nach dem Mediastinum oder des directen Ueberganges eines solchen Fortsatzes in den in der oberen Brustapertur palpablen Brusttumor.

Bei einem Mediastinaltumor ist die Hebung des Kehlkopfes beim Schlucken stets normal und Tiefstand des Larynx wird nirgends erwähnt. Ebensowenig hat er Rückwirkung auf die Bewegungsfähigkeit des Kopfes. Leider vermissen wir aber bei den Mediastinaltumoren ganz typische Symptome, daher denn ihre Diagnose ja häufig recht unsicher ist.

Die Anamnese lässt sich für Struma verwerthen, wenn die Beschwerden schon sehr lange Zeit bestehen und allmählich sich steigern, oder auch, wenn aus früheren Jahren eigentliche Kropfbeschwerden angegeben werden.

Krebskröpfe von normaler Lage am Halse, welche zu einem grösseren Geschwulstpackete vereinigte Drüsenmetastasen im Mediastinum machen, könnten unter Umständen den Gedanken an gutartigen Halskropf mit ebenfalls gutartigem Nebenkropf in der Brusthöhle aufkommen lassen, wenn

1. Angaben von Seite des Kranken über rascheres Wachsthum des Tumors oder Steigerung der Beschwerden von einem bestimmten Zeitpunkte an nicht erhältlich sind.
2. Keine für Krebskropf sonst verdächtigen Beschwerden angegeben werden.
3. Die Palpation des Halskropfes keine Anhaltspunkte für maligne Entartung giebt und besonders am Halse keine krebsigen Lymphdrüsen nachweisbar sind.

Neben dem allgemeinen Zustande des Kranken fallen dann der Nachweis schwerer Circulationsstörung, ausgebreitete Venectasien der Brustwand, Oedeme des Gesichtes und der Arme mit ausstrahlenden Schmerzen nach Hals, Kopf und Armen für die Diagnose Krebskropf ins Gewicht.

V. Prognose.

Am Schlusse der Schilderung des klinischen Bildes unserer Struma fügte ich bereits die wichtigsten Angaben über den Verlauf bei. Die dort gemachten Zahlenangaben will ich hier mit den nothwendigen Erläuterungen versehen. In der von mir zusammengestellten Casuistik von 75 Fällen gutartiger Brustkröpfe enthalten 25 keinerlei für die Prognose verwerthbare Daten, sondern die Angaben beschränken sich auf den Sectionsbefund allein, oder auf diesen und einen kurzen Untersuchungsbefund. 50 Fälle sind nach ihrem Verlaufe und dem Erfolge ihrer Behandlung eingehender geschildert. Von diesen 50 Fällen wurden 15 symptomatisch behandelt, bei den meisten bestanden schwere Athembeschwerden, deren Ursache nicht diagnosticirt wurde. Diese 15 Fälle verliefen alle letal. In den restirenden 35 Fällen wurde eine causale Behandlung eingeleitet:

Die äusserliche und locale Behandlung vermittelst Jod wurde in 5 Fällen versucht. 4 davon heilten; 1 starb: der Patient in Fall 18, von H. Demme, mit einer intrathoracischen Kropfcyste, welche von der Jodbehandlung nicht beeinflusst wurde.

Die operative Behandlung anlangend beginne ich mit den durch die Punction erhaltenen Resultaten. Die einfache Punction wurde in 3 Fällen ausgeführt: ein guter Erfolg wurde im Fall 3

erzielt; die beiden übrigen Fälle 20 und 35 endigten tödtlich, der erstere allerdings erst 4 Wochen nach der Punction. Im Fall 19 wurde mit der Punction noch eine Jodinjection verbunden; es erfolgte Exitus an Erstickung, da die intrathoracischen Geschwülste von der Behandlung nicht beeinflusst wurden.

Recht beachtenswerth sind die beiden Erfolge, welche Bonnet in den Fällen 7 und 11 mittelst der Fixation des Brustkropfes am Halse erzielte.

Die in 3 Fällen wegen hochgradiger Athembeschwerden ausgeführte Tracheotomie vermochte den tödtlichen Ausgang im Falle 21 und 50 nicht zu verhindern, dagegen verlief Fall 60 günstig unter einer energischen Jodapplication nach der Operation.

Die Exstirpation kam in 27 Fällen zur Ausführung, wovon 21 geheilt wurden und 6 tödtlich verliefen. Die Mortalität beträgt also 22,2 Proc. In 4 Fällen war der Operation die Tracheotomie vorausgeschickt worden und davon verlief 1 tödtlich (Fall 65). Von den 23 mit blosser Exstirpation behandelten Fällen starben 5: Fall 11, an Nachblutung, laut meiner Casuistik die einzige Todesursache, welche der Exstirpation zur Last fällt; die Fälle 36 und 40 an Pneumonie, welche schon vor der Operation begonnen hatte. In den Fällen 44 und 72 steht die Todesursache gar nicht in Beziehung zur Operation: Im Fall 44 (Billroth-Wölfler) wurden durch die Exstirpation die Beschwerden nicht gehoben und auch die Tracheotomie war erfolglos. Bei der Section zeigte es sich, dass Lymphdrüsen die Trachea knapp oberhalb ihrer Theilung von der Seite eindrückten und daselbst auch den Nervus vagus comprimirten (rechtsseitige Recurrenslähmung). Die Kranke in Fall 72 starb 4 Tage nach der Operation infolge Berstung eines Aneurysma des Arcus aortae.

Besondere Reflexionen über die Prognose des Brustkropfes an Hand der vorliegenden Erfahrungen halte ich für überflüssig. Die Prognose aller Kropfoperationen ist in den letzten Jahren Dank der wesentlich durch Kocher begonnenen und geförderten Ausbildung der Technik und der Segnungen der Antisepsis wesentlich günstiger geworden als früher. Es ist für mich ohne Frage, dass davon auch unsere specielle Kropfform beeinflusst wird; immer bleibt aber für ihre Behandlung die Möglichkeit einer genauen Diagnose unerlässlich. Ich hoffe letztere, soweit es in meinen Kräften stand, gefördert zu haben.

Die allgemeinen Angaben über die Prognose formulire ich in

folgende Sätze: Die uncomplicirten Fälle von intrathoracischen Strumen geben eine gute Prognose, soweit sie bei Personen in jugendlich kräftigem Alter zur Beobachtung kommen. Im höheren Alter fallen Atheromatose der Gefässe und chronisches Emphysem oder Neigung zu solchen als die Behandlung ungünstig beeinflussende Momente zunächst in Betracht. Von den Complicationen sind fieberhafte Katarrhe oder Pneumonie durch die plötzliche Steigerung der Athembeschwerden besonders verhängnissvoll. Plötzlicher Tod durch Erstickung trat bei einem 7 Tage alten Kinde in Fall 15, bei einer Schwangern in Fall 59 und bei einem 33jährigen Manne in Fall 31 ein.

VI. Therapie.

Die Träger von intrathoracischen Strumen kommen in Behandlung einmal zur Zeit wachsender Druckwirkung auf Trachea und Gefässe, also im Stadium chronischer Dyspnoe und Cyanose oder bei Erstickungsanfällen.

Die chronische Dyspnoe und Cyanose sind in ihren verschiedenen Intensitätsgraden von der gewöhnlichen Struma her bekannt genug. Die Therapie unseres Kropfes unterscheidet sich ebenfalls kaum von der des gewöhnlichen Kropfes: entweder wird durch Application der Jodmittel eine Verkleinerung der Geschwulst angestrebt oder man entschliesst sich zur Operation.

Der Versuch einer Jodbehandlung ist, falls keine Contraindicationen bestehen, stets indicirt, wenn die Erscheinungen nicht zu rascherem Handeln drängen. Meine Casuistik weist unter 5 derartig behandelten Fällen 3 Heilungen auf. Indessen stütze ich meine Angaben über die Berechtigung der Jodbehandlung nicht sowohl hierauf, als wesentlich auf die Erfahrungen, die mir Dr. Kaufmann aus seiner Praxis mittheilt. Von Herrn Dr. Meyer, dem sehr erfahrenen Specialisten für Halskrankheiten in Zürich, hat er des öfteren die Erfolge der Jodbehandlung bei tief gelegenen Trachea-Stenosen infolge von Kropfgeschwülsten rühmen hören. Aus eigener Erfahrung kennt er ebenfalls vereinzelte gute und dauernde Erfolge. Fall 25 meiner Arbeit ist z. B. nun schon seit 3 Jahren in seiner Beobachtung, und hatte seit dem Anfalle im Jahre 1892 keinerlei nennenswerthe Beschwerden, trotzdem er von Erkrankungen und zwar speciell Bronchialkatarrhen nicht unverschont geblieben ist. So überstand er eine heftige In-

fluenza mit wochenlang anhaftendem Bronchialkatarrh ganz gut ohne irgend welche Belästigung von Seiten seiner Struma.

Wenn die Jodbehandlung nichts nutzt oder ihr Erfolg nicht abgewartet werden kann oder will, so kommt heute einzig die operative Entfernung in Frage. Am einfachsten gestaltet sich dieselbe, wenn die intrathoracische Struma einen grösseren oder kleineren Fortsatz einer voluminöseren Halsstruma bildet. Ich habe absichtlich während meiner Arbeit von einer genaueren Zusammenstellung aller dieser Fälle aus der Literatur abgesehen, weil zu oft erst bei der Operation der Fortsatz nach dem Mediastinum entdeckt wird. Nach der Freimachung des Unterhornes lässt er sich meist ganz stumpf ohne jegliche Blutung herausheben. Falls die Halsstruma dagegen als grösserer Colloidknollen oder Cyste sich continuirlich nach dem Mediastinum fortsetzt und die intraglanduläre Ausschälung nach Porta-Socin thunlich ist, gelingt auch die Ausschälung des mediastinalen Theiles ohne Anstand. Das Hauptgewicht liegt in allen diesen Fällen, also auf der Operation der Halsgeschwulst. Auf Fall 56 mache ich hier noch besonders aufmerksam, weil er zeigt, was entschlossene und gewandte Operateure schon in früherer Zeit zu leisten vermochten. Im Jahre 1859 wurde dieser Fall von Schuh mittelst Galvanocaustik mit Erfolg, allerdings nicht ohne Schwierigkeiten bezüglich der definitiven Blutstillung, operirt.

Für diejenigen intrathoracischen Kröpfe, welche mit einer normalen oder wenig vergrösserten Schilddrüsenhälfte zusammenhängen, kommen als Operationsmethoden die Exstirpation und die intraglanduläre Ausschälung in Betracht. Dass und auf welche Weise die Exstirpation gelingt, zeigt Fall 22 von Kaufmann. Der zugehörige Schilddrüsenseitenlappen wurde erst völlig freigelegt und durch Zug dann der intrathoracische Tumor entbunden.

Seit durch Kocher die hohe Bedeutung der Schilddrüsenfunction erwiesen ist, entschliesst man sich natürlich nur im Ausnahmefall zur Entfernung eines normalen oder wenig veränderten Schilddrüsenlappens, umsomehr, als durch verschiedene Mittheilungen aus den letzten Jahren der Nachweis erbracht ist, dass die intraglanduläre Ausschälung mit Leichtigkeit gelingt. Wölfler, dann Braun und Wagner brachten das einschlägige Material herbei. Kaufmann konnte sich an seinem 2. Falle (Fall 24) unbeabsichtigt überzeugen, wie leicht und sicher die Ausschälung gelingt. Beim Anziehen des Tumors mittelst eines Volkmann'schen Hakens riss die Kapsel und die

University of California LIBRARY

Ausschälung gelang unter leichter Nachhülfe mit den Fingern grösstentheils durch blosses Anziehen des Tumors.

An der Hand des zuletzt von Kaufmann operirten Falles (Fall 46), den ich selbst zu beobachten Gelegenheit hatte, will ich das operative Vorgehen schildern.

Unmittelbar über dem Schlüsselbein und dem Jugulum wird ein ausgiebiger Kocher'scher Kragenschnitt geführt, bei medianem Sitz des Tumors beiderseits über den Claviculae gleich weit nach aussen reichend, bei seitlichem Sitz wesentlich an der einen Seite verlaufend. Durchtrennung der Haut und des Platysma, der beiden Ansätze des Sternocleidomast. der kranken Seite an Schlüsselbein und Sternum oder wie in unserem Falle 45, noch den Sternal-, resp. beiden Ansätzen des anderseitigen Kopfnickers; ebenso quere Durchtrennung der MM. sterno-hyoidei und sterno-thyreoidei unmittelbar über ihrem Ansatze, einseitig oder doppelseitig. Die Retraction der durchtrennten Muskeln bringt die Wunde schon zum Klaffen, durch Hakenhülfe lässt sich dies noch bedeutend vermehren. Bei thunlichst nach hinten hinübergeneigtem Kopf erscheint nun die obere Kuppe oder ein grösserer oder kleinerer Theil des intrathoracischen Tumors in der Wunde. An einer von Gefässen freien Stelle seiner Oberfläche wird die Kapsel gespalten, bis die eigene Kapsel des Kropfknotens erscheint, dann mittelst einer Kocher'schen Sonde die oberflächliche Kapsel weiter abwärts und an der Seite gelöst, so dass die kleine Incision in der Länge und wenn nöthig noch in der Quere mit Hülfe der Scheere vergrössert werden kann und die Auslösung des Knotens möglich wird. Die äussere Kapsel wird an ihren Wundrändern mit einigen Arterienklemmen fixirt, damit einmal die Blutung steht und sodann das Anziehen nach oben und nach der Seite möglich ist. Die Ausschälung des Knotens aus der Kapsel mit Hülfe des Fingers geschieht langsam und unter sofortigem Anlegen von Arterienklemmen an stärker blutende Stellen der Wand der Aussenkapsel und an mit dem Kropfknoten adhärirende Stränge, in welchen stets die Gefässe verlaufen. Nach Entfernung des Kropfes wird unter vorsichtigem Auseinanderhalten der gelegten Klemmen das Enucleationsgebiet revidirt und allenfalls noch blutende Gefässe mit Klemmen gefasst. Letztere werden entweder abgebunden oder nach Umstechung entfernt.

Die langsame Ausschälung unter Anlegung von Arterienklemmen an der Kapselwand gewährt den meisten Schutz gegen stärkere Blutung und lässt letztere stets sicher beherrschen. Es ist vor Allem wichtig, dass die Hinterwand der Aussenkapsel noch eine Strecke

weit mit dem auszulösenden Knoten in Verbindung bleibt und es durch Zug an letzterem gelingt, jenen Theil der Kapsel nach innen vorzustülpen, so dass die Arterienklemmen exact angelegt und besonders etwaige grössere Gefässe vor ihrer totalen Durchtrennung gefasst werden können. Das rasche Ausschälen, wie es öfters geübt und beschrieben wird, und sofortige Tamponade der Wundhöhle ist bei Halsstrumen gewöhnlich unbedenklich; zudem wirkt eine Compressionstamponade der Wundhöhle sehr gut auf die parenchymatöse Blutung und gestattet nach Entfernung der Tampons etwa stärker blutende Gefässe zu fassen und zu unterbinden. Auch die Umstechung oder der Schluss der ganzen Wundhöhle durch tiefe Nähte nach partieller Resection der Kapsel gestatten die Operation rasch zu beenden, ohne exacte Blutstillung. Für unsere Struma dagegen liegen die Verhältnisse wesentlich anders. Bei der gewöhnlich tiefen Lage des Tumors im Mediastinum würde nach rascher Ausschälung die doch gewöhnlich recht reichliche primäre Blutung nur durch feste Tamponade gestillt werden können, die zum mindesten bis am Tage nach der Operation liegen müsste. Hierdurch aber wird eine Complication geschaffen, die für den aseptischen Verlauf nicht gleichgiltig ist. Zum mindesten bleibt an der Stelle, wo nach primärer Wundnaht der Tampon nach aussen geleitet wurde, regelmässig eine länger secernirende Fistel. Wollte man aber bei der gewöhnlich heftigen Blutung aus der Tiefe mit Arterienzangen zugreifen, so würde die Verletzung sehr wichtiger Organe sehr nahe liegen. Deshalb empfehle ich die langsame Ausschälung mit sofortiger Sicherung stärker blutender Gefässe.

Soll man die Wundhöhle hinter dem Sternum drainiren? Ich stimme mit Rotter vollkommen überein, dass bei aseptischem Verlauf diese Höhle für den Wundverlauf keine Bedeutung hat. Wenn die Blutstillung bei der Operation exact gelingt, so ist eine Drainage nicht nöthig und die Wunde kann in ganzer Ausdehnung geschlossen werden. Zunächst kommt die Naht der äusseren Kapsel des Kropfes, dann die Naht der durchschnittenen Muskeln und endlich die der Haut. Will man drainiren, so empfiehlt sich ein kurzer Glasdrain für die ersten 24 Stunden.

Wölfler empfiehlt noch (l. c. S. 40) die Tamponade der Wundhöhle mittelst eines in Jodoformgaze gewickelten Schwammes, welcher am 3. bis 4. Tage entfernt werden soll. Beachtenswerth sind seine Angaben über etwaige heftige Blutungen. Sie stammen nach Wölfler entweder aus den direct in die Vena cava sup. einmündenden Venae thyreoideae imae oder aus mehr seitlich in eine der

beiden Venae anonymae mündenden Venen oder es könnte sich endlich um eine Verletzung der genannten grossen Gefässe selbst handeln. Für eine gefährliche Blutung der letzteren Art empfiehlt Wölfler, sich stützend auf 2 einschlägige Erfahrungen von Billroth entweder die feste Tamponade oder die Blosslegung der blutenden Stelle durch Resection eines Theiles der Clavicula und des Sternum und directe Unterbindung des blutenden Gefässes. Billroth unterband 1887 wegen Blutung aus der Vena subclavia letztere selbst und die Vena jug. externa und nach Freilegung des oberen Mediastinum durch die genannte Knochenresection die Vena anonyma dextra. Gegenwärtig, wo man in der Jodoformgaze ein so vorzügliches Mittel für die Tamponade besitzt, wird jedenfalls bei heftiger Blutung zunächst immer die Jodoformgazetamponade versucht werden und erst, falls sie sich ungenügend erweist, wird man an die directe Blutstillung denken. Letztere wird durch die mitgetheilten Erfahrungen von Billroth und besonders auch durch die Veröffentlichungen von Bardenheuer über die Ligatur der grossen Gefässe des Mediastinum in Bezug auf ihre Ausführbarkeit beleuchtet.

Die von diesen beiden Chirurgen vorgenommene Knochenresection an Clavicula und Manubrium sterni zur Freilegung des Mediastinum kann natürlich auch in Frage kommen bei ganz grossen intrathoracischen Kröpfen, deren Entbindung aus der oberen Thoraxapertur nicht möglich ist. Nach den vorliegenden Erfahrungen könnte dies nur bei cystischen Tumoren der Fall sein. Doch würde es sich in einem solchen Fall wohl zunächst empfehlen nach Freilegung des oberen Geschwulstpoles eine Punction des Tumors vorzunehmen und falls der Inhalt sich entleert, die zusammengefallene Cystenwand auszuschälen. Nach den Erfahrungen, die man bei der Operation cystischer Halsstrumen machen kann, gelingt die Ausschälung nach Entleerung fast ebensoleicht wie die der gefüllten Cyste. Einzig maligne intrathoracische Kröpfe dürften demnach die Indication zu der Knochenresection behufs Exstirpation abgeben; bei der Besprechung der Therapie der malignen Kröpfe werde ich nochmals darauf zurückkommen.

Für die mit Tracheostenose oder während eigentlicher Erstickungsfälle in Behandlung kommenden Fälle ist es wichtig, das anatomische und klinische Verhalten unserer Struma zu kennen, um sofort die Diagnose stellen zu können. Bei beweglichen und bei den sogenannten wandernden Kröpfen nach Wölfler kann es gelingen, den in der oberen Brustapertur eingekeilten Tumor emporzuheben. Hierauf gründete sich ja das von Bonnet angegebene Verfahren

der Fixirung des goître plongeant am Halse mittelst, den emporgehobenen Tumor fassenden, Nähten. Das Verfahren ist gegenwärtig verlassen, weil es für die acuten Fälle nur selten verwendbar und in den übrigen Fällen die Radicalbehandlung allgemein vorgezogen wird. Recht wichtig ist die folgende Beobachtung von Wölfler (l. c. S. 45): Ein 27jähriger Bergarbeiter zeigte eine hochgradige, aber bloss temporäre Tracheostenose, die dadurch entstand, dass die rechte etwas vergrösserte Schilddrüsenhälfte in Folge einer abnormen Excursionsfähigkeit des Kehlkopfes und der Trachea bei tiefer Inspiration in den retrosternalen Raum aspirirt wurde und dann Stunden bis Tage lang daselbst incarcerirt blieb; während dieser Zeit der Einklemmung befand sich der Kehlkopf knapp oberhalb des Jugulum sterni. In einem solchen Zustande von Asphyxie narkotisirte Wölfler den Kranken, um eventuell die Tracheotomie der Exstirpation vorauszuschicken; während der Narkose sprang die aufs Dreifache angeschwollene rechte Schilddrüsenhälfte aus ihrer Lage heraus und die Respiration war sofort freier. Als der rechtsseitige Kropf behufs Exstirpation freigelegt war, hatte er schon die Hälfte seiner früheren Grösse erreicht. Intraglanduläre Ausschälung.

Ein solches Vorkommniss einer spontanen Befreiung des eingeklemmten und daher hochgradige Compression bedingenden Kropfes ist jedenfalls höchst selten.

Für die sämmtlichen mit hochgradiger Dyspnoe oder eigentlichen Erstickungsanfällen in Behandlung kommenden Fälle empfiehlt Wölfler die primäre Tracheotomie und die secundäre Kropfexstirpation und beruft sich dabei auf die von Burkhardt, von Hacker und Billroth erzielten Resultate. In diesen Fällen wurde die Operation des Kropfes 10 Tage, 3 und 4½ Wochen nach der Tracheotomie mit Erfolg vorgenommen.

Da von Kocher in so überzeugender Weise der ungünstige Einfluss der Tracheotomie auf die Kropfoperation nachgewiesen ist, wird es auch für unsere Brustkröpfe gerathen sein, die Tracheotomie nur für die Fälle drohendster Erstickung zu reserviren. Die Tracheotomie kann natürlich nur dann lebensrettend wirken, wenn das Hinderniss für die Athmung im Bereiche der Luftröhre liegt und eine lange Canüle über die Stenose vorgeschoben werden kann. Bei Compression der Bronchien oder der Theilungsstelle der Trachea ist dies nicht möglich, die Tracheotomie daher ohne Erfolg. Fall 21 und 44 meiner Casuistik belegen diese Angabe.

Diesen 2 Fällen erfolgloser Tracheotomie stehen allerdings 6 Fälle erfolgreicher Tracheotomie gegenüber von König, Baum (Wölfler

l. c. S. 43), Burkhardt (F. 75), Billroth (F. 68, 74), Rosenbach (F. 60), so dass die Fälle von voraussichtlich nutzloser Tracheotomie doch in erheblicher Minderheit bleiben.

Wenn die Erstickungsgefahr nicht höchst drohend ist, so empfiehlt sich bei genauer Ueberwachung des Kranken, zunächst ein Versuch der expectativen Behandlung. Der Fall 25 von Kaufmann zeigt, welch gutes Resultat sich damit unter Umständen erzielen lässt.

Gehen die heftigsten Erscheinungen durch geeignetes Verhalten und entsprechende Behandlung nach einigen Tagen zurück, so kann man schon an die Exstirpation ohne Tracheotomie denken. Dabei will ich ganz besonders noch auf die Wichtigkeit der raschen Heraushebung des Kropfes aus der oberen Brustapertur, sofern sie thunlich ist, aufmerksam machen. Nach einer solchen Luxation des Kropfes, wie Kocher den Vorgang treffend bezeichnet, bessert sich die Athmung gewöhnlich und wird oft ganz frei.

B. Bösartige intrathoracische Strumen.

I. Aetiologie.

Die im ersten Theil gesammelte Casuistik umfasst 16 Fälle, eine an sich kleine, aber im Vergleich zu den angeführten 75 Fällen gutartiger intrathoracischer Strumen doch recht ansehnliche Zahl. Von der Gesammtzahl der von mir zusammengestellten Brustkröpfe sind nicht weniger als 17,5 Proc. bösartig. Ich bin natürlich weit entfernt, diese Durchschnittszahl als unmittelbar richtigen Ausdruck der Frequenzverhältnisse des bösartigen Brustkropfes hinzustellen, aber sie verdient nach verschiedenen Richtungen Beachtung.

Zunächst ist ganz sicher, dass der normal gelegene Kropf auch nicht annähernd eine solche Häufigkeit der malignen Entartung zeigt. Diesen Schluss ziehe ich unter dem Eindrucke des Kropfmateriales, das ich während meiner Studienzeit an der hiesigen chirurgischen Klinik und Poliklinik gesehen habe. Der gutartige Kropf ist hier in Zürich eine der häufigsten chirurgischen Erkrankungen, der bösartige dagegen kommt immer nur in ganz vereinzelten Fällen zur Beobachtung.

Beim retrovisceralen Kropf ist nach der Arbeit von Bucher [57]) die maligne Entartung noch gar nicht beobachtet. Der intrathoracische Kropf bildet demnach zunächst die einzige

Kropfform mit abnormer Lage, welche bösartig werden kann.

Kaufmann[56]) hat zuerst in seiner Bearbeitung der Struma maligna auf die maligne Entartung des Brustkropfes hingewiesen und die abnorme Lage des Kropfes als ursächliches Moment dieser Entartung hingestellt unter Hinweis auf die allgemein anerkannten Verhältnisse beim Leistenhoden. Meine Zahlen sind viel grösser als die der genannten Arbeit, stellen aber auch eine viel grössere relative Frequenzzahl des malignen Brustkropfes fest. Kocher führt in seiner Arbeit über die Entzündung, die Atrophie und die Geschwülste des Leisten- und Bauchhodens Traumen und namentlich Circulationsstörungen infolge Torsion des Samenstranges (Stauungsinfarct) als die hauptsächlichsten ätiologischen Momente für die Geschwulstbildung an. Gewiss mit Recht können wir sie auch zur Erklärung der Häufigkeit der malignen Form unseres Kropfes herbeiziehen und zwar nicht so sehr die directen Traumen, gegen welche der Kropf ja durch seine Lage geschützt ist, als namentlich die Circulationsstörungen infolge abnormen Gefässverlaufes, bedingt durch die ungewohnte Lage des Kropfes, und der Druckwirkung der Nachbarorgane auf die sich vergrössernde Geschwulst. Als eine dem Trauma ähnliche Wirkung müssen wir noch die gelegentliche Einklemmung des Brustkropfes in der oberen Brustapertur anführen. Für diese Momente geben die Krankengeschichten meiner Casuistik der bösartigen Fälle allerdings keine directen Anhaltspunkte; man darf aber nicht vergessen, dass darauf bezügliche Angaben vor allem eine ungemein exacte Beobachtung des Kranken voraussetzen. Hingegen verweise ich auf die Angaben, die ich bei Schilderung des klinischen Bildes des gutartigen Brustkropfes gemacht habe.

In den Fällen 84, 86 und 91 wird auf das frühere Bestehen eines Kropfes ausdrücklich hingewiesen, während in Fall 79 und 81 die gegentheilige Angabe steht, dass irgend welche Kropferscheinungen in früherer Zeit völlig fehlten. Es ist ganz klar, dass diese Angaben nicht verwerthbar sind für die Entscheidung der Frage, ob die bösartige Geschwulstbildung von einer bereits existirenden Struma ausgegangen ist oder nicht. Kleine Kropfanfänge und namentlich auch kleine isolirte, aber doch schon kropfige Nebenschilddrüsen im vorderen Mediastinum sind ja dem Aspecte und der directen Palpation oft völlig unzugänglich.

Meine Casuistik enthält 4 Fälle von Sarkom und 11 Fälle von Carcinom. Die Altersverhältnisse und die Vertheilung auf die Geschlechter ergeben sich aus folgender Zusammenstellung:

		Zahl	Alter
a) Sarkom:	Männer	2	22, 56 Jahre
	Frauen	2	53, 61 „
b) Carcinom:	Männer	5	36, 61, 64, 65, 74.
	Frauen	2	47, 53.

Männer des höheren Alters erkranken demnach vorwiegend; besonders hervorheben möchte ich dagegen auch das Vorkommen des Sarkoms bei einem erst 22jährigen Manne (F. 80).

II. Pathologische Anatomie.

Unter den 16 Fällen meiner Casuistik werden 11 als Carcinome und 4 als Sarkome bezeichnet. Unentschieden ist die Natur der Neubildung einzig in Fall 76, der im Jahre 1828 zur Beobachtung kam. Der Tumor bestand aus einer mit Hydatiden vermischten Masse. Von den 11 Carcinomfällen sind 6 genauer bezeichnet: 3 davon sind Markschwämme, 2 Plattenepitheliome und 1 Faserkrebs. Von den 4 Sarkomen sind 2 Rundzellen- und 1 Spindelzellensarkom.

Ueber die Beziehung des malignen Brustkropfes zur Schilddrüse sind folgende Angaben von Bedeutung: in 3 Fällen war der Brustkropf in Zusammenhang mit dem linken und in 2 Fällen mit dem rechten Schilddrüsen- oder Strumalappen. Mit dem Isthmus zusammenhängende maligne Brustkröpfe sind, soweit ich die Literatur durchsehen konnte, nicht beobachtet. 10mal bestand eine Halsstruma, die in 6 Fällen ebenfalls bösartig war, so zwar, dass der Brustkropf die unmittelbare Fortsetzung des Krebskropfes am Halse darstellt. In einem Falle war die Halsstruma theils maligne, theils colloid degenerirt, in 2 Fällen dagegen vollkommen gutartig. Kolaczek[46]) glaubte, dass es sich in seinem Falle (91) um eine krebsig entartete Nebenschilddrüse handelte. Die mir vorliegende Beschreibung gestattet jedoch nur den Schluss, dass der mediastinale Tumor die unmittelbare Fortsetzung der Halstruma bildete.

Nach ihrer Grösse sind apfel- bis faustgrosse, von den ganz grossen bis kindskopfgrosse, Tumoren unterschieden. Der grösste Tumor bestand anscheinend in Fall 81, wo er das ganze Mediastinum erfüllte. Wie beim gewöhnlichen Krebskropfe muss man natürlich auch beim carcinomatösen Brustkropfe mit der Möglichkeit rechnen, dass secundäre Drüsengeschwülste mit der primären Kropfgeschwulst zu einem Geschwulstpacket confluiren, für dessen Grösse dann selbstverständlich die primäre Geschwulst nicht einzig verantwortlich gemacht werden kann.

Der Kropftumor liegt gewöhnlich vor der Luftröhre (antevis-

ceral) und verwächst frühe und regelmässig mit den grossen Gefässen und den sämmtlichen Organen des vorderen Mediastinum. Ihre Umwachsung und Compression von Seite der Neubildung erfolgt sehr rasch und darin liegt die Ursache der rapiden und hochgradigen Steigerung sämmtlicher Beschwerden. Besondere Beachtung verdienen die specielleren Angaben in einigen Fällen: In Fall 84 war die auf der Vorderfläche des Tumors verlaufende Vena anonyma dextra auf 10 Cm. Länge ausgezerrt worden und bildete einen vollkommen soliden Strang von 3 Mm. Dicke, während die V. cava sup. in ihrem oberen Theile nach vorn abgeknickt war. Noch besser veranschaulicht Fall 82 diese gefährliche Wirkung: In der oberen Hälfte des Tumors sind an seiner hinteren Peripherie die Trachea, der Oesophagus, der Arcus aortae, die V. cava sup., weiter nach abwärts das Herz in seiner ganzen Länge vollständig angelöthet und letztere vier Organe derart, dass ihre dem Tumor zugewendeten vorderen Aussenflächen in demselben förmlich aufgehen. Sie sämmtlich sind nach hinten verdrängt, an die Wirbelsäule angepresst und mit ihr durch Adhäsionen verbunden, soweit dies die dahinter gelegene Aorta descendens und Oesophagus erlauben.

Eine Verkrümmung der Wirbelsäule wurde nur in einem Falle beobachtet (F. 77). Hier war der erste Brustwirbel so weit nach hinten gedrückt worden, dass der nach hinten offene, flach stumpfe Winkel zwischen Hals- und Brustwirbelsäule fast vollständig ausgeglichen war. 3 Fälle von Brustkröpfen, die sämmtlich zur Section gelangten, weisen demnach eine consecutive Verdrängung der Wirbelsäule im Bereiche der Kropfgeschwulst auf. 2 davon betrafen gutartige, 1 einen bösartigen Tumor.

Die anteviscerale Lage des Brustkropfes habe ich oben als häufigstes Vorkommniss bezeichnet. Doch stellen Fall 78 und 87 die bereits bei den gutartigen Brustkröpfen geschilderte intraviscerale Lage fest. Im Fall 78 bestand neben dem vor und links von der Trachea herabverlaufenden und letztere weit nach rechts umgreifenden Kropf noch ein zweiter Tumor, rechts von Trachea und Wirbelsäule gelegen, der von dem ersteren durch eine Furche getrennt war, mit ihm aber durch eine ziemlich breite, zwischen Oesophagus und Trachea durchgehende Brücke zusammenhing. So war die Trachea von beiden Tumoren vollständig umfasst; der Oesophagus ist durch die beiden Tumoren stark nach rechts gedrängt und etwas comprimirt. — In ähnlicher Weise schickte in dem von Chassaignac[51]) mitgetheilten Falle (87) die Geschwulst eine ungefähr baumnussgrosse Verlängerung zwischen Luft- und Speiseröhre.

Auffallender Weise macht dieser ebengenannte Fall keine Angaben über Veränderungen am Oesophagus. Einen interessanten diesbezüglichen Befund schildert dagegen Rose im Fall 83: beim Eingehen mit dem Finger in den Oesophagus stiess man am unteren Theile der Cartilago thyreoidea auf eine Strictur, 5 Cm. lang, die durch die harte Geschwulst der Gl. thyreoidea bedingt war. Auf der Schleimhaut des Oesophagus entsprachen dieser 2 bohnengrosse, hervorragende Knötchen. Im Fall 77 war der Oesophagus fest und tief in die Geschwulst eingebettet; an einer Stelle der hinteren Wand bestand eine Perforation in Form eines Geschwüres mit graugrünem Grunde und weissen verdickten Rändern.

Von den Lymphdrüsen erkranken bei unserer Form des malignen Kropfes zunächst diejenigen des Mediastinum und sodann die Halsdrüsen. Angaben über Erkrankung der Mediastinaldrüsen machen die Fälle 77, 81, 84, 87, 89; die Halsdrüsen waren vergrössert und verändert in Fall 79 und 81.

Neben 2 Geschwulstmetastasen der Pleura mit Durchwucherung der Brustwand in den Fällen 83 und 84, und multiplen Geschwulstknoten der Lunge in Fall 77 und 78, ist nur noch eine einzige Metastase der Leber in Fall 84 erwähnt.

Vergrösserung des Herzens wurde in den Fällen 77, 82, 83 constatirt.

III. Symptomatologie.

Bei der Schilderung des klinischen Bildes will ich zunächst der Fälle gedenken, wo aus schon lange Zeit bestandenen Kropfbeschwerden die Erscheinungen des malignen Brustkropfes sich entwickelten. Beispiele dieser Art geben uns die Fälle 91, 86 und 84; Fall 91 betraf einen 74jährigen Mann, der seit 20 Jahren einen mannsfaustgrossen Tumor am Halse trug, der aber erst in den letzten Wochen vor der Operation bedeutendere Beschwerden, Dyspnoe und Stridor verursachte. Im Fall 86 bestand von jeher ein dicker Hals mit Engbrüstigkeit, beide Erscheinungen nahmen aber erst im 55. Lebensjahre plötzlich so zu, dass Patient ärztliche Behandlung aufsuchte. Im Fall 84 wurde der Kranke wegen Struma militärfrei; im 38. Lebensjahre begann sie plötzlich zu wachsen und kam deshalb ärztliche Behandlung in Anwendung; im 54. Jahre begann die Struma wieder anzuschwellen und zugleich machte sich dann die maligne Natur dieser Anschwellung durch Abmagerung und Schwäche des Patienten bemerkbar.

Es verdient hervorgehoben zu werden, dass in den 2 letzteren

Fällen ein vermehrtes Wachsthum des Kropfes zur Zeit der Entstehung der Beschwerden dem Kranken auffällig wurde.

In 2 Fällen meiner Casuistik, wo in früheren Jahren kein Kropf bestanden hat, folgten Athem- und Schlingbeschwerden der Entstehung des Tumors auf dem Fusse (Fall 79, 81).

Ueber die einzelnen Erscheinungen enthalten die mir zur Verfügung gestandenen Krankengeschichten wenig genaue Angaben. Die Athembeschwerden werden als einfache Dyspnoe bezeichnet in den Fällen 80, 84, 91. Erstickungsanfälle sind im Fall 83 u. 77 erwähnt und zwar traten sie im letzteren Falle ganz plötzlich ohne vorausgegangene Athemstörungen ein.

Von Kehlkopf und Trachea sind folgende Erscheinungen notirt: Dislocation des Kehlkopfes nach rechts (F. 78, 86), des Kehlkopfes und der Trachea nach links (F. 79). Tiefstand des Larynx in Fall 84, während in Fall 79, nur beschränkte Excursionsfähigkeit desselben bestand. Die laryngoskopische Untersuchung ergab in Fall 83 unklaren Befund; im Fall 78 war der Kehlkopf von links oben nach rechts unten gerichtet, die Trachealwand von links her in das Lumen der Trachea vorgewölbt, die Stimmbänder standen schief, bewegten sich aber beim Anlauten gut.

Als Druckerscheinung von Seite der Nerven kann ich hier nur anführen: das Heiser- und Schwachwerden der Stimme im Fall 79 infolge Umwachsung des rechten N. vagus durch die Geschwulst. Ferner die Parese der linken unteren und später auch der gleichseitigen oberen Extremität im Fall 84, Aphonie bestand in Fall 77.

Von Seite der Gefässe und des Herzens notire ich: im Fall 79 waren die Halsvenen auf der Seite des Tumors entleert und der Carotispuls nicht zu fühlen; auf der entgegengesetzten Seite starke Venendilatation. Aufs Doppelte verdickt war im Fall 84 der Hals nahe der oberen Brustapertur durch erweiterte Venen; ebenso waren auch die Venen der Brust- und Bauchwand ausserordentlich dilatirt, infolge Abknickung der Vena cava sup. durch den Tumor. Cyanose des Gesichts bestand in den Fällen 81, 84, 86; im letzteren Falle war wieder die V. jug. auf der Tumorseite nicht zu sehen, während die anderseitige fingerdick angeschwollen war. Mit Herzklopfen begann das Leiden in den Fällen 83 und 86.

Im Fall 77 verdient die Angabe bezüglich der Veränderung der Wirbelsäule Beachtung: der erste Brustwirbel war so weit nach hinten gedrückt worden, dass der nach hinten offene, flach stumpfe Winkel zwischen Hals- und Brustwirbelsäule fast vollständig

ausgeglichen war. Veränderung der Wirbelsäule weisen demnach im ganzen 4 Fälle auf; Fall 20, 21, 63 betrafen gutartige Tumoren, Fall 77 einen Krebskropf.

Dieser letztgenannte Fall ist zugleich ein Beispiel einer reinen intrathoracischen Struma, d. h. ohne gleichzeitige Kropfbildung am Halse. Solcher Beobachtungen weist meine Casuistik der bösartigen Brustkröpfe noch 2 weitere auf, nämlich die Fälle 82 u. 83. Ich gebe hier ihre Befunde in Kürze wieder: Beginn des Leidens in Fall 77 mit Schlingbeschwerden, zu denen sich nachher Aphonie gesellte. Auffällig ist 1. ein röchelndes, von höchst auffallenden Tönen begleitetes Athmen. 2. Copiöser Auswurf und Speichelfluss. 3. Zeitweise vom Magen in den Schlund schiessender Schmerz. 4. Verminderter Appetit. Im Fall 82 stellten sich nacheinander Herzklopfen, Athemnoth, Appetitlosigkeit ein, wozu sich bald Hydrops der Füsse und des Abdomens gesellte. Auch Cyanose entwickelte sich. Aus Fall 83 mache ich nur auf die vom Pat. nach der Tracheotomie ausgehusteten furchtbar stinkenden, blutig-eitrigen Klumpen von Sputa aufmerksam.

Es bleiben nun noch diejenigen Symptome zu erörtern, welche einen mehr oder weniger specifisch malignen Charakter zeigen.

Vor Allem möchte ich hier die Schlingbeschwerden nennen, die in 5 von meinen 16 Fällen besonders betont werden (F. 77, 78, 79, 81, 86). In den Fällen 77, 78, 86 trat diese Störung erst spät auf, nachdem schon längere Zeit Kropfsymptome bestanden hatten; in den Fällen 79 und 81 aber erschien sie zugleich mit der Kropfanschwellung. Diese Schlingbeschwerden sind neben der Athembehinderung für die Pat. das grösste Leiden, zumal sie immer intensiver werden (F. 86). Eine Ausnahme hiervon bildet Fall 77, wo diese Beschwerden nach einigem Bestande wieder verschwanden. Mettenheimer[44]), der diesen Fall publicirte, sieht gewiss mit vollem Recht die Erklärung für diese Erscheinung in der Perforation des Tumors in den Oesophagus.

Lymphdrüsenmetastasen wurden nur in Fall 81 durch die Palpation nachgewiesen.

IV. Prognose.

Die Prognose der Struma intrathoracica ist sehr ungünstig; von sämmtlichen 16 Fällen verliefen 15 (94 Proc.) tödtlich. In 3 Fällen trat der Tod schon nach 3 Monaten ein (F. 78, 81, 83), im Fall 77 nach 13 Monaten, im Fall 79 nach 1½ Jahren

beim Kranken von Billroth (F. 84) stellte sich der letale Ausgang erst 5 Jahre nach Beginn des Leidens ein.

Während 5 Fälle (F. 76, 85, 88, 89, 90) blosse Sectionsberichte enthalten und in 1 Fall (F. 86) die directe Todesursache nicht angegeben ist, wird in 5 Fällen (F. 77, 78, 79, 82, 85) zunehmende Athemnoth, allgemeine Schwäche oder Lungenödem für den Exitus des Pat. verantwortlich gemacht. Von den operativ behandelten 6 Fällen endigten 5 Fälle kurze Zeit nach der Operation tödtlich. Im Fall 81 folgte der einfachen Incision der Geschwulst schwere Jauchung und Tod durch Septicämie und von den 3 tracheotomirten Fällen 80, 83, 87 konnte der Tod in dem ersten Falle nur um 2 Stunden, im zweiten Falle nur um 2 Tage aufgehalten werden. Im dritten Falle fehlt die Angabe der Lebensdauer post operationem.

Einen günstigen Ausgang nach Exstirpation des Tumors nahm einzig der Fall von Kolaczek (F. 91), jedoch blieb einseitige Sympathicus- und Recurrenslähmung zurück.

Eine Besserung dieser so ungünstigen Prognose ist nur zu erwarten durch eine möglichst frühe Diagnose und in dieser Hinsicht gilt alles das, was von dem bösartigen Halskropf bekannt ist, in noch viel erhöhtem Maasse für den malignen Brustkropf. Am sichersten geht man, wenn alle ernstere Beschwerden verursachenden Kröpfe zur Exstirpation gebracht werden.

V. Diagnose.

Die Diagnose ist abgesehen von den ohne grosse Mühe erkennbaren Fällen der Verbindung eines bösartigen Brustkropfes mit einer ebenfalls maligne entarteten Halsstruma, nicht leicht. Schon in den Fällen, wo erst der Brustkropf bösartig, die Halsstruma aber noch gutartig ist (F. 78, 91), lassen sich die bestehenden Verhältnisse nur schwierig erkennen. Die Fixirung des Kropftumors an seine Umgebung, namentlich die Verwachsung mit der Haut und deren Folgeerscheinungen, die höckerige Oberfläche und diffuse Abgrenzung der Geschwulst, — Symptome, die uns gewöhnlich die carcinomatöse Natur einer Struma zu erkennen gestatten — lassen uns hier natürlich wegen der verborgenen Lage der Geschwulst völlig im Stich. Ebenso unsicher ist die Diagnose in den Fällen, wo neben dem carcinomatösen Brustkropf die Glandula thyreoidea am Halse völlig normal ist; daher denn auch in den 3 derartigen Fällen meiner Casuistik die Diagnose nicht gestellt wurde.

Ueber die weiteren mehr oder minder für maligne Entartung zu verwendenden Anhaltspunkte lässt sich in Bezug auf unsere Kropfform Folgendes sagen:

1. Die Schlingbeschwerden geben kein absolut sicheres Kriterium, weil sie auch in 4 Fällen gutartiger Brustkröpfe bestanden. Allerdings macht das nur 5,3 Proc. der Fälle aus, während sie bei den bösartigen Brustkröpfen mit wenigen Ausnahmen stets angegeben werden.
2. Aehnlich verhält es sich mit den spontanen und ausstrahlenden Schmerzen; unter den gutartigen Brustkröpfen wurde 3mal leichter Schmerz in der Gegend des Brustbeines constatirt, während 4 Fälle der bösartigen Form (F. 77, 78, 79, 81) darüber Angaben machen.
3. Blutiger Auswurf wurde beim bösartigen Brustkropf in einem Fall (F. 79) beobachtet, desgleichen jedoch auch in Fall 35, der einen gutartigen Brustkropf betrifft.

Natürlich muss bei unserm Brustkropf auf die Verwechslung der malignen Neubildung mit Strumitis aufmerksam gemacht werden. Letztere bedingt regelmässig Fieber, welches zwar auch bei ersterer bestehen kann, jedoch niemals so hohe Temperaturen (bis 39,0°) zeigt. Die Schlingbeschwerden und Schmerzen sind differentialdiagnostisch nicht zu verwerthen, dagegen etwaige Lymphdrüsenmetastasen am Halse und die Erscheinungen der Kachexie.

Gegenüber anderen Mediastinaltumoren gut- und bösartiger Natur (primäre Lymphdrüsen-, Thymustumoren) kann der maligne Brustkropf nur festgestellt werden, wenn es möglich ist, den directen Zusammenhang des letzteren mit der Glandula thyreoidea im Sinne der bei der Diagnose des gutartigen Brustkropfes gemachten Angaben nachzuweisen.

Die Unterscheidung zwischen Sarkom und Carcinom intra vitam, dürfte wohl ein resultatloses Unternehmen sein; höchstens liesse sich durch die mikroskopische Untersuchung des vermittelst Probepunction erhaltenen Geschwulstmateriales die Diagnose der speciellen Geschwulstform stellen.

VI. Therapie.

Wie bei allen bösartigen Neubildungen kommt auch bei der Struma intrathoracica maligna natürlich einzig die Exstirpation als Heilung versprechender Eingriff in Betracht. Sie wurde bis jetzt erst ein Mal von Kolaczek[46]) mit Erfolg ausgeführt. Die maligne Natur der Geschwulst war allerdings vorher

nicht diagnosticirt worden. Der Exstirpation stellen sich mit Ausnahme einer einzigen festen Verwachsung mit der Trachea keinerlei Schwierigkeiten entgegen und die Entfernung gelang bis auf minimale Reste. Ueber das spätere Schicksal des Operirten ist Nichts bekannt.

In meiner Casuistik finden sich im Uebrigen noch 4 Fälle, in denen operativ vorgegangen wurde. Im Fall 81 wurde die Incision der Geschwulst mit Entleerung einer gelbröthlichen, fadenziehenden Flüssigkeit nebst braunrothen, bröckligen Massen vorgenommen. Tod durch Septikämie. — Dreimal wurde wegen Erstickungsgefahr die Tracheotomie ausgeführt (F. 80, 83, 87); wie ich schon in der Prognose hervorgehoben habe, starben die sämmtlichen Tracheotomirten.

Wenn man sich die topographischen Verhältnisse unseres Kropfes vergegenwärtigt, so kommt man ohne Weiteres zu der Ueberzeugung, dass, sobald das Krankheitsbild der bösartigen Struma mit Sicherheit diagnosticirt werden kann, der Zeitpunkt bereits vorüber ist, wo an die Möglichkeit einer erfolgreichen Entfernung des Tumors zu denken wäre. Schon von dem normal gelegenen Krebskropfe ist zur Genüge bekannt, wie frühe er innige Verwachsung mit den benachbarten Gefässen eingeht, und die vorhandenen Obductionsbefunde von malignen Brustkröpfen bestätigen das auch für die letzteren. Damit aber ist die Unmöglichkeit einer Exstirpation bereits gegeben. Denn nicht nur sind der Unterbindung der einzelnen Mediastinalgefässe unüberwindliche Schranken gesetzt, sondern es ist nicht einmal möglich, den mediastinalen Tumor bei auch nur irgend ansehnlicher Grösse den Augen völlig zugänglich zu machen.

Kleinere mediastinale Fortsätze von bösartigen Halsstrumen lassen sich wohl öfters anstandslos entfernen.

Für die eigentlichen mediastinalen Kröpfe aber liegen die Verhältnisse sehr ungünstig. Gewiss wird jedermann den schönen operativen Erfolg von Kolaczek[46]) bewundern, allein solche Fälle bilden die grosse Ausnahme und sind durchaus nicht berufen, den allgemeinen Grundsatz umzustossen, dass der ausgesprochene Brustkropf inoperabel ist.

Bei dem absolut tödtlichen Verlaufe des Leidens wird man gelegentlich in den Fall kommen, den Tumor einer directen Palpation zugänglich zu machen, um zu entscheiden, ob an eine Excision noch zu denken wäre. Hierfür empfiehlt sich der Kocher'sche Querschnitt, etwa 1 Cm. über der Clavicula und dem Jugulum verlaufend. Nach Durchtrennung der Musculatur der betreffenden Seite

(Mm. sterno cleido-mast., sterno hyoidei und sternothyreoidei) kann der Tumor ausgiebig palpirt und namentlich festgestellt werden, ob er noch allein ist oder ob bereits Drüsenmetastasen bestehen und ob an die Möglichkeit einer Auslösung zu denken wäre. Letztere dürfte wohl unternommen werden, wenn bei kleineren Tumoren der palpirende Finger überall nur auf lockere Einbettung der Neubildung stösst und noch keine Metastasen vorhanden sind.

Die Exstirpation selbst würde durch die Resection des Manubrium Sterni nach Bardenheuer wohl wesentlich erleichtert, da nach Entfernung dieses Knochens die obere Hälfte des vorderen Mediastinum ungemein zugänglich wird.

Ich mache mir bei diesen Angaben keinerlei Illusionen, dass sich in Zukunft die Indication für Inangriffnahme des Brustkrebskropfes noch wesentlich erweitern lasse. Ich glaube vielmehr, der Schwerpunkt der Behandlung muss in der Prophylaxe liegen, in dem Sinne, dass, in Hinsicht auf die Möglichkeit und die nicht unbedeutende Häufigkeit einer späteren malignen Entartung, der gutartige intrathoracische Kropf, sobald er in die Erscheinung tritt, operativ entfernt werden soll.

Literaturverzeichniss.

1) Malard, C., Étude clinique sur le goître plongeant ou rétrosternal. Thèse. Paris 1879.
2) Werner, Hydrocele colli. Med. Corresp.-Blatt d. Württemberg. ärztl. Vereines. 1837. Bd. VII. Nr. 26. S. 246.
3) Gaucher, Bulletins de la société anatom. Tome XVII. p. 178.
4) Bristow, J. S., Clinical lecture of a case of substernal bronchocele. The medical times and gazette. 1872. Bd. II. p. 60.
5) Raymond, Clinique medicale de la Charité. 1879.
6) Bonnet, Mémoire sur les goîtres qui compriment et déforment la trachée. Gazette méd. de Paris. 1851. p. 772.
7) Förster, A., Handbuch der spec. patholog. Anatomie. Leipzig 1863. 1. Aufl. p. 842.
8) Borel, F., Zur Statistik der Kropfexstirpationen seit 1877. Corresp.-Blatt für Schweizerärzte. 1882. Jahrg. XII. Nr. 13. S. 417. (Vgl. Jahrg. VIII. 1878. S. 563.)
9) Kroenlein, Deutsche Zeitschrift f. Chirurgie. Bd. XX. S. 99. 93 u. f.
10) Pozzi, S., Goître plongeant parenchymateux et cystique. Gazette méd. de Paris 1883. Bd. V. Serie 6. No. 43. p. 510.
11) Butaresco, Considérations sur un goître cystique suffocant rétrosternal opéré avec succès. Congrès franç. de chir. IV. session. 1889. p. 335.
12) Wölfler. Die chirurgische Behandlung des Kropfes. II. Theil. 1890. S. 14, 15.
13) Giehrl, Ueber Struma substernalis. Neue med. chir. Zeitung, herausgegeben von Dittrich. München 1844. Bd. IV. S. 322.

14) Demme, H., Beiträge zur Kenntniss der Tracheostenosis per compressionem. Würzburger med. Zeitschrift. 1861. Bd. II. S. 420, 423.
15) Derselbe, Fortgesetzte Beobachtungen über die Compressions-Kropfstenose der Trachea. Ebenda. 1862. Bd. II. S. 261, 258, 256.
16) Proust, Revue clinique chirurgicale. Hôpital St. Antoine. Archives générales de Médecine. 1875. Bd. II. p. 233.
17) Zenker und Ziemssen, Zenker, Handbuch der spec. Pathologie und Therapie. 1877. Bd. VII. 1. Heft. Anhang. S. 21.
18) Virchow, Die krankhaften Geschwülste. Bd. III. S. 47, 48, 49.
19) Dubourg, M., Hypertrophie du corps thyreoïde, tumeur dans le Médiastin antérieur, donnant lieu aux symptomes d'une hypertrophie du coeur. Bulletins de la société anat. de Paris. 1826. p. 130.
20) Heidenreich, Correspondenz-Blatt Bayerischer Aerzte. 1841. Nr. 15.
21) Dittrich, Struma cystica intrathoracica. Verein deutscher Aerzte in Prag. Sitzung vom 22. April 1887. Wiener med. Wochenschrift. 1887. S. 687.
22) Koch, C., Ueber 2 Exstirpationen suffocatorischer Kröpfe. Münchner med. Wochenschrift. 1890. Nr. 3.
23) Braun, H., Zur Genese und Diagnose der isolirten endothoracalen Kropfgeschwülste. Deutsche med. Wochenschrift. 1893. Nr. 11.
24) Wagner, W., Ueber verkalkte retrosternale Strumen. Verhandlungen der deutschen Gesellschaft für Chirurgie. 1894. Bd. I. S. 152.
25) Caponotto, A., La mia sezione chirurgica nell' Ospedale di San Giovanni in Torino. Torino 1891. p. 36, 35.
26) Birch-Hirschfeld, Lehrbuch der pathologischen Anatomie. Leipzig 1877.
27) Lebert, H., Die Krankheiten der Schilddrüse und ihre Behandlung. Breslau 1862. S. 121, 122, 205. 224.
28) Rehn, L., Entwicklung eines grossen Collatoralkreislaufes zwischen der oberen und unteren Hohlvene durch Struma substernalis. Dissert. Marburg 1875.
29) Terrillon, M., Goître suffocant. Bulletins et Mémoires de la société de chir. de Paris. 1880—83. Vol. VI—IX.
30) Lingl, De Glandula thyreoidea in cavum usque thoracis sub sterno sese expandente, casus singularis. Dissert. Monachii 1830.
31) Gallois, Gazette médicale de Paris. 1851. p. 753.
32) Cruveilhier, Traité d'anatomie pathologique générale. Tom. II. p. 250.
33) Schuh, Wiener med. Wochenschrift. 1860. Nr. 10.
34) Hanuschke, Chirurgisch-operative Erfahrungen. Leipzig 1864. S. 79.
35) Rosenbach, J., Ein Fall von Rettung aus Erstickungsnoth bei retrosternalem Kropf durch Anwendung des von Prof. König angegebenen Trachealrohres. Berliner med. Wochenschrift. 1869. S. 381.
36) D'Ajutolo, G., Delle strume tireoidee accessoriee ed in particolare di una Mediastinica et di due Cervicali nello stesso individuo. Memorie della Reale Accad. delle Scienze dell Istituto di Bologna. 1889. Tom. X. p. 773.
37) Tansini, J., Estirpatione totale di gozzo retrosternale, esseguita con successo. Gazetta med. Italiana. Lombardia. 1879. No. 49.
38) Rose, Ed., Ueber die Exstirpation substernaler Kröpfe. Archiv für klinische Chirurgie. Bd. XXIII. S. 339.
39) Diethelm, A., Ueber angeborene Struma-Stenose. Dissert. Zürich 1890.
40) Bardeleben, Jenaische Annalen für Physiologie und Medicin. 1850. Bd. II.
41) Gauster, Wiener Zeitschrift. 1855. Bd. XI.

42) Burkhardt, Bericht über die chirurgische Abtheilung des Ludwigs-Spitales. Stuttgart 1889. S. 39.
43) Adelmann, Beiträge zur Pathologie des Herzens, der Schilddrüse und des Gehirns. Jahrbücher der philosoph. med. Gesellschaft zu Würzburg. 1828. Bd. I. p. 104.
44) Mettenheimer, Tracheostenose durch eine compacte Geschwulst der Glandula thyreoidea, nebst Bemerkungen über die Symptomatik dieser Krankheit. Würzburger med. Zeitschrift. 1862. Bd. III. S. 308.
45) Kaufmann, C., Die Struma maligna. Deutsche Zeitschrift für Chirurgie. Bd. XI. S. 402, 442, 444.
46) Kolaczek, Ein seltener Fall einer zum Theil intrathoracalen Struma. Breslauer ärztl. Zeitschrift. 1886. Nr. 7.
47) Lücke, Archiv für klinische Chirurgie. Bd. VIII. S. 88.
48) Eppinger, Prager Vierteljahrsschrift für prakt. Heilkunde. 1875.
49) Rose, Ed., Die chirurgische Behandlung der carcinomatösen Struma. Beilage. Archiv für klinische Chirurgie. Bd. XXIII. S. 25.
50) Kretschy, Verschliessung der Vena anonyma dextra durch eine carcinomatöse Struma substernalis. Wiener med. Wochenschrift. 1877. Nr. 1.
51) Chassaignac, Union méd. Juillet 1849.
52) Duplay, M., Gazette des Hôpitaux. 1879. No. 6 u. 8. Mai.
53) Houël, Des Tumeurs du corps thyreoïde. Thèse de concours. 1860. p. 44.
54) Billroth, Th., Chirurgische Klinik. 1871—76. Berlin 1879.
55) Nuhn, Beobachtungen und Untersuchungen aus dem Gebiete der Anatomie und Physiologie. Heidelberg 1849. S. 19.
56) Kaufmann, C., Die Struma retro-pharyngo-oesophagea. Deutsche Zeitschr. f. Chirurgie. Bd. XVIII. S. 255.
57) Bucher, J., Ueber circuläre und retroviscerale Kröpfe. Dissert. Zürich 1894
58) Schranz, Zur Theorie des Kropfes. Archiv f. klin. Chir. XXXIV. 1886.
59) Demme, R., Klinische Mittheilungen aus dem Gebiete der Kinderheilkunde. 27. Bericht über die Thätigkeit des Jenner'schen Kinderspitals. Bern 1889.
60) Engel, Oesterreichische Jahrbücher. Juni 1841.
61) Pauli, Correspondenzblatt bayrischer Aerzte. 1841. Nr. 15.
62) Gruber, W., Ueber die Glandula thyreoidea accessoria. Virchow's Archiv Bd. LXVI. S. 453.

II.

Arbeiten der chirurgischen Universitätsklinik Dorpat
herausgegeben
von
Wilhelm Koch.

Darmchirurgie bei ungewöhnlichen Lagen und Gestaltungen des Darmes.

Von
R. Budberg-Boeninghausen und Wilh. Koch.

4. Grössere Darmresectionen wegen eingeklemmter Hernie, Dünndarmvolvulus und Invagination.

Die Resectionen, welche der eine von uns an der Flexur vornehmen zu müssen geglaubt hat, sind umfänglich gewesen. Führten dieselben zweimal nicht zum Ziel, so hat die Ursache weniger in der Grösse als in der Zeit des Eingriffes und in den Complicationen gelegen — neben der Absperrung der Flexur war septische Peritonitis eingetreten. Zur Stütze dieser Ansicht soll auch das Folgende beitragen. Es legt Zeugniss dafür ab, dass das Risiko einer ausgedehnten Darmresection im ersten Augenblick und so lange kein hohes ist, als die Infection des Bauchfellsackes sich fernhalten lässt, womit das abschliessende Urtheil über die andere Frage, inwieweit erhebliche Kürzungen des Darmes mit längerer Lebensdauer und voller Arbeitsfähigkeit verträglich sind, selbstredend nicht gefällt werden soll.

1. 24jähr. Knecht mit kindskopfgrosser eingeklemmter rechter Leistenhernie und gangränöser Verfärbung der rechten Scrotalhälfte, an Koch Ende 1886 gewiesen. Der Bruchschnitt entwickelt dünnes, schwarzbraunes, ätzendes Bruchwasser und eine zum grössten Theil hämorrhagisch, in ihren abhängigen Partieen aber brandig infiltrirte Ileumschlinge, welche vom äusseren Leistenring nur gerade so fest umgeben sich zeigte, dass bei der auswärts energisch versuchten Taxis Bruchwasser in den Bauchraum nicht gut eingetrieben sein konnte. Demzufolge fehlt Peritonitis. Nach Entfernung des brandigen Bruchsackes Verstopfung der rechten Scrotalhälfte; dann erst Spaltung des Leistenkanals und Resection der Ileumschlinge, soweit sie schwarzblau und blutunterlaufen sich zeigte. Es geschah in Ausdehnung von über 60 Cm., worauf auch aus dem Dünn-

darmgekröse ein dreieckiger Keil herausgeschnitten wurde. Lineare Vereinigung dieses Spaltes und der Darmenden, Rücklagerung des Darmes und Tamponade des Leistenkanals, besonderer Verband des stark riechenden Scrotums. Hatte Patient die nächsten 6 Tage Temperatursteigerungen bis 38,8, so war das Folge nur der fauligen Veränderungen im Hodensack, nicht etwa an die Operation anschliessender Peritonitis. 4 Wochen später wurde er mit mässig breiter Narbe aufs Land geschickt. Dort arbeitete er ohne Bruchband und Bauchbinde, was den abermaligen Austritt des Bruches zur Folge hatte. Ein Jahr nach der Operation ist das unserseits sichergestellt worden; doch behauptete der jeder Vorstellung unzugängliche Pat. trotz dieser „schwachen Stelle" arbeitsfähig zu sein; nur scheine es ihm angezeigt, einen leichteren Dienst sich zu suchen, weil er das Anstrengendste ländlicher Arbeit, Heben centnerschwerer Säcke, nicht mehr vollführen könne.

2. Einen ganz ähnlichen Fall operirte Koch am 24. Januar 1887. Die Resection betraf das Netz und ein mindestens 80 Cm. langes Dünndarmstück, welches Prof. Thoma zur Begutachtung vorgelegen hat. Der noch junge Mann genas. Doch fehlen uns Nachrichten über sein weiteres Schicksal und Notizen über den Krankheitsverlauf.

3. Dorpater Stadthospital 1. September 1890. Chirurgische Universitätsklinik 3. September 1890 bis 17. Januar 1891. Fritz Bickmann, 33 Jahre alt; seit seinem 17. Jahre Träger einer sehr grossen linksseitigen Leistenhernie, welche am 29. August in Werro sich einklemmt und im Dorpater Stadtkrankenhause, in der Nacht vom 1.—2. September von Koch und Dr. Liedtke, erstem Assistenten der chirurgischen Klinik operirt wird. Dort präsentirt sich der Hodensack umfänglicher als der Kopf eines erwachsenen Menschen, gespannt und schmerzhaft; aber es fehlen Meteorismus, Peritonitis und Erbrechen. Letzteres soll nur während der Eisenbahnfahrt ein paar Mal stattgefunden haben. Puls fadenförmig, ausgesprochene Apathie. Aus dem ergiebig gespaltenen Bruchsack drängt sich ein mächtiges, geblähtes und vielfach verschlungenes Dünndarmconvolut, offenbar Ileum. In seiner Hauptmasse ist es schwarzblau, blutunterlaufen, glänzend, feucht, derb, an einzelnen markgrossen Stellen brandig, grün, morsch, aber noch nicht zerfallen. Auch das mitgegangene Dünndarmgekröse zeigt vielfach Durchblutungen, in der Höhe des äusseren Leistenringes aber ebensowenig Schnürfurchen als der Darm. Von letzteren ist auch nach Spaltung des Leistenkanales nichts zu sehen, in welchem übrigens die Schlingenschenkel sich überkreuzt haben und, entsprechend ihrer Längsaxe, gereckt erscheinen. Als der Darm angezogen wird, ergiebt sich, dass er jenseits des Leistenkanales ebenfalls dunkelblauroth und stark blutig angeschoppt ist; mehrfach geritzt giebt er nicht einen Tropfen Blut ab. Wahrscheinlich waren also energische Taxisversuche unternommen worden. Soweit die blutige Infiltration, Gerinnung und Brand reichten, wurde der Darm resecirt und das zu ihm gehörige Gekröse in Form eines Dreieckes herausgeschnitten, wobei die Unterbindung mesenterialer Gefässe zweiter Ordnung Schwierigkeiten bereitete. Dann, auf die bekannte Weise, Mesenterium linear, theils durch tiefgreifende, theils durch oberflächliche, nur die serösen Platten fassende Knopfnähte vereinigt. Toilette des Bauchraumes hinter dem Leistenkanal,

Rücklagerung des Darmes, gesonderte Tamponade des Hodensacks und der Bauchwunde. Das entfernte Darmstück mass in leerem Zustande und an der mesenterialen Kante reichlich 3½ rheinl. Fuss. Ebenso breit war natürlich die Basis des aus dem Gekröse herausgeschnittenen Keiles. Der Kranke ertrug die mit nicht unbeträchtlicher Blutung aus den mesenterialen Gefässen und mit Temperaturabfall bis 35,6 einhergehende, bei leichtester Narkose übrigens 3 Stunden dauernde Operation besser als vorauszusetzen war und konnte bereits am Abend des folgenden Tages in die chirurgische Klinik überführt werden. Dort blieb er freilich 3½ Monat ans Bett gefesselt, da die Heilung seiner grossen Wunde einmal infolge Kothaustrittes, dann, später, dadurch sich verzögerte, dass der Bruchsack nekrotisch wurde und weggenommen werden musste (14. November). Aber die Kothfistel machte uns keine nennenswerthe Sorge, da sie nur 4 Tage Koth und zwar in kleinen Brocken passiren liess. Uebrigens hat der Kranke bis zu seiner Entlassung nur an zwei Tagen gefiebert.

4. Adam Kikkas, 36 Jahre alt, 20. Februar 1893 operirt, 1. Juli 1893 geheilt entlassen. Bei ihm wurden wegen eingeklemmter rechter Scrotalhernie nach einander 1,5 Meter vom Ende des Ileum und noch etwa 0,25 Meter Ileum, Coecum sammt Wurmfortsatz und Colon ascendens entfernt, darauf ein doppelmündiger, ins Colon ascendens und Ileum führender künstlicher After angelegt, am 1. Mai endlich Colon ascendens und Ileumrest unter Nachahmung der Einmündung eines normalen Ileums in ein normales Coecum aneinander gefügt und in den Bauchraum zurückgebracht. Diese eigenthümlichen Verhältnisse ermöglichten es, die verdauenden Eigenschaften allein des Dickdarmes zu untersuchen, und finden sich beschrieben: Deutsche med. Wochenschr. 1894, Nr. 47.

5. Der Fall, welchen wir Bd. XLII, S. 402 gelegentlich des Volvulus der Flex. sigmoidea erwähnt haben, den 41jährigen, am 10. Januar 1895 operirten, am 11. Januar Abends verstorbenen Letten J. Krasting betreffend. Er kam in hoffnungslosem Zustande, mit allen Zeichen der septischen Peritonitis, für welche die Ursache sich nicht finden liess, in die Klinik und wurde bei mässigem Meteorismus sofort operirt. Die Entwicklung des Ileum nach aussen bereitete Schwierigkeiten, da seine Serosa alsbald nach dem Anfassen einriss, ausserdem Bauchpresse und Zwerchfell heftig arbeiteten. Gleich die erste Ileumschlinge, welche sich einstellte, war um ihr zugehöriges Gekrösstück torquirt und trug, wo es stattfand, zwei dem Bersten nahe Druckgeschwüre. Genau die gleichen Geschwüre am Ileum weiter hinten, näher einerseits zur Bauhini'schen Klappe, andererseits zum Jejunum, an mindestens noch 6 Stellen. Nach Koch's Meinung waren auch sie Folge der Axendrehung, so dass also ein Stück Ileum an 4 hintereinander gelegenen Stellen um das eigene Gekröse sich gedreht hatte, die Axendrehungen selbst aber, bis auf die erste, vordere, infolge des Manipulirens zurückgegangen sein mussten. Die geschwürige Partie des Ileum wurde in Ausdehnung von 125 Cm. resecirt, weil anderenfalls sehr bald und an 8 verschiedenen Stellen Durchbruch ins Peritoneum zu erwarten gewesen wäre. Sonst schien der Darm, wenn auch hochroth, geschwellt und sehr zerreisslich, doch noch lebensfähig, obwohl besagte Veränderungen an ihm noch über die in Angriff

genommene Stelle hinaus sich nachweisen liessen. Leider aber hatte sich im Peritoneum bereits ein die Hände merklich anätzender und färbender Erguss, freilich in nicht grosser Quantität angesammelt, mit welchem wir recht beträchtliche Durchblutungen des Gekröses auch jenseits der Drehungen in Zusammenhang bringen zu müssen glaubten.

6. Lea Hoffmann, 44 Jahre alt. Mutter von 8 Kindern und auf der Klinik angeblich vor 8 Jahren wegen Hämorrhoiden operirt, stellt sich am 16. Februar 1895 vor:

1. mit Mastdarmvorfall, also mit einer, wie sie sagt, 2 Jahre alten Mastdarmdickdarminvagination, deren Umfang 19 Cm. betrug und deren Länge wechselte, zeitweilig aber bis 30 Cm. anwuchs;

2. mit einem Dammriss, welcher nicht nur in den Sphincter ani und in die vordere Mastdarmwand hinein sich fortsetzte, sondern auch zu querer Zerreissung der rechten Hälfte der vorderen Mastdarmwand geführt hatte;

3. mit Zerreissung der hinteren Wand der Scheide und, nicht hochgradigem, Vorfall der vorderen Scheidenwand und des Blasengrundes.

2 und 3 sollen vor 5 Monaten, gelegentlich schwerer Geburt, unter den Händen der Hebamme entstanden sein; ob nach Verwendung auch der Zange konnte Pat. nicht angeben;

4. mit etwa kartoffelgrosser starrwandiger Abscesshöhle zwischen rechtem Tuber ischii und Mastdarm, aus welcher käsige, verdächtig aussehende Massen kamen;

5. mit kuglig sich vorwölbender Geschwulst der linken Hälfte des Mittelfleisches, welche aber nur bei starkem Pressen erschien (beginnender Mittelfleischbruch?);

6. mit Fluor.

Nach mehrwöchentlichen Unternehmungen gegen den äusserst lästigen Fluor und den Abscess, beseitigte Koch die Invagination, den Dammscheidenriss und die Mastdarmrisse in einer Sitzung am 9. März.

Die Invagination, indem er die beiden ineinander geschobenen, Appendices tragenden Dickdarmstücke (sie massen 36 Cm.) bis zum Sphincter resecirte, die Mastdarmrisse durch lineare Vereinigung und die Dammscheidenspalte in bekannter Weise, nach sorgfältiger Anfrischung, durch Naht. Aus der Peritonealhöhle entleerten sich dabei offenbar aus Appendic. epipl. hervorgegangene Corpora mobilia. Die Invagination ist anscheinend dauernd beseitigt worden, aber Damm und Mastdarm zerrissen von Neuem, worauf der Koth unfreiwillig abging, was während des Bestehens der Invagination nicht aufgefallen war. 3 Wochen nach der Operation machte sich Koch wiederum an die Mastdarmrisse und suchte namentlich auch die beiden Hälften der vorderen Circumferenz des Sphincter ani durch Naht einander zu nähern, nachdem inzwischen die Abscesshöhle ausgekratzt und drainirt worden war. Dagegen liess er den Dammriss, so weit er die Haut und die oberflächlichen perinealen Muskeln betraf, unangerührt und offen. Diesmal hielten die Nähte; der Sphincter liess alsbald unfreiwillig keinen Koth passiren und zwischen hinterer Scheiden- und vorderer Mastdarmwand entwickelte sich ein recht breites granulirendes Zwischenlager, auf welches im kommenden Herbst der häutig-musculöse Damm wahrscheinlich gut sich wird aufsetzen lassen. Auch der Abscess

hat nach temporär profuser, mit Fieber einhergehender Secretion Mitte Mai definitiv sich geschlossen. Er ist wiederholt mit Jodoform ausgefüllt worden.

Trzebicky[1]) hat die bekannt gewordenen umfänglichen Darmresectionen gesammelt, aber in nur so geringer Zahl gefunden, dass er sie als „alltägliche Ereignisse" nicht nehmen kann. „Sind Resectionen von 80 Cm. bis 1 Meter schon sehr selten, so gehören solche von übermetergrossen Stücken zu den grössten Raritäten". Er zählt von letzteren 9 Fälle auf, zwei den Dünndarm und Dickdarm, die übrigen allein den Dünndarm betreffend. Wir selbst verfügen also ebenfalls über 9 Fälle.[2]) Drei von ihnen sind Resectionen unter einem Meter, vier Resectionen des Dickdarms, vier Resectionen des Dünndarms. Einmal wurde Dick- und Dünndarm fortgenommen. Das ist zu motiviren und, soweit die Flexur in Frage kommt, im zweiten Artikel besprochen worden. Aber auch von der Flexur abgesehen, bleibt noch die merkwürdige Thatsache, dass wir auf der Klinik bei Brucheinklemmungen ausgedehnten Darmbrand ebenso häufig[3]) als jenen operirten, welcher auf ein paar Centimeter sich beschränkte und dass anderseits der Bruchschnitt bei schon ausgebildetem Darmbrand kaum seltener als ohne ihn gemacht worden ist.

Es wäre ja nur erfreulich, wenn dies auf augenblicklich besser geregelten ärztlichen Dienst sich beziehen liesse, in Folge wovon etwa nur schwere und schwerste Formen von Einklemmung uns zugehen würden. In der That mag es zum Theil so sich verhalten. Ist auch das unwirsche Klima des Balticum das alte geblieben und desswegen der Verkehr, oft durch 4—5 Monate, bedenklich erschwert, so haben doch die Zahl der Aerzte, Strassen und Eisenbahnen selbst im Vergleich zu der nicht gar so fern liegenden Zeit erheblich sich vermehrt, welche in allen ihren Hemmnissen z. B. unser Landsmann Bernhardi (in den „Jugenderinnerungen") schildert.

1) v. Langenbeck's Archiv. XLVIII. Bd. 1894. S. 54.

2) Jetzt über 10, da wir Ende 1895, mit Erfolg, noch 107 Cm. Dünndarm bei einem Bruchkranken wegnahmen.

3) Eine Einklemmung mit sehr umfänglichem Brand des Darmes sahen wir in der Privatpraxis, aber erst kurz vor dem Tode, so dass nicht mehr operirt werden durfte. Bei der Section ist die Ausdehnung des Brandes nicht gemessen werden. — Ueber die Häufigkeit der Brucheinklemmung hier im Lande s. Czerwinski. I.-D. Dorpat 1885. Czerwinski's Angaben dürften auch heute noch gültig sein; nur stellen sich freie Hernien poliklinisch jetzt in grösserer Zahl als sonst, im vorigen Jahre z. B. trotz ungünstiger die Kraft der Klinik lähmender äusserer Verhältnisse 49 Leistenhernien, darunter eine innere und 14 doppelseitige einfach gerechnet, 9 Nabelhernien, 3 Hernien der Linea alba, 3 ventrale; in Summa 64 unter etwa 5000 poliklinisch Behandelten.

Die Chancen, am Orte zu helfen und von ihm aus Unbequemes event. an den Specialisten zu verweisen, sind also besser geworden.

Aber dieser Gesichtspunkt macht doch nur verständlich, dass schwere Einklemmungen auf der Klinik überwiegen, erklärt nicht das ziemlich gleiche Verhältniss zwischen umschriebenem und sehr ausgedehntem Darmbrand. In dieser Richtung möchten wir weder dem Zufall, noch der kleinen Zahl, vielmehr der Art der Einklemmung und der geringen Aufmerksamkeit, welche den Brüchen im Lande zu Theil wird, einige Wichtigkeit zuerkennen. Bruchbänder trägt hier die überwiegend bäuerliche, fleissige Bevölkerung nur ganz ausnahmsweise. Desswegen werden die Brüche durchschnittlich gross. Klemmen dieselben sich ein, so geschieht es nach unsern Erfahrungen nicht in der stürmischen Weise der kleinen Brüche, bei welchen die Einklemmungsmechanismen Roser's Busch's, Kocher's u. A. wohl massgebend sein mögen und, sofern Kunsthilfe nicht eingreift, die Schlussscene relativ schnell herbeiführen. An grossen Exemplaren stellten wir demgegenüber Folgendes sicher. Reckung des zu- und abführenden Bruchschenkels im Leistenkanal durch das Gewicht des Darmconvolutes im Bruchsack, daher Verschmälerung dieser Schenkel und Aneinanderliegen ihrer Wände bis zum Verschwinden der Darmlichtung, im Leistenkanal auch Ueberkreuzung dieser Schenkel, selbst Anläufe zu spiraler Zusammendrehung derselben, im Bruchsack die mannigfaltigsten, in ihren Einzelheiten kaum zu fixirenden Verschlingungen. Dass der Leistenkanal seinen Inhalt besonders fest umschnürt hätte, fiel nicht auf; keinesfalls hatte er irgendwo am Darm Abknickungen oder Decubitus erzeugt. Dies und die Durchblutung des Darms bis zum Schwarzblauen scheint uns für einen minderen Grad der Einklemmung zu sprechen; die besondere Art der Blutvertheilung in sofern, als sie Ausdruck nur des Missverhältnisses zwischen irgendwie abgestuftem Zu- und Abfluss, nicht überhaupt gesperrter Blutzufuhr ist. Es dauert also länger, bis unter diesen Verhältnissen die Gangrän, die Kothphlegmone des Bruch- und Hodensackes, der Durchbruch in den Bauchraum hinein und Aehnliches eintritt. Glückliche Umstände, welche sie an den richtigen Platz bringen, kommen daher solchen Kranken vergleichsweise häufiger als jenen mit kleinen acut gangränescirenden Brüchen zu gut.

Stimmen einzelne unserer eigenen anamnestischen Angaben, in sofern sie von nur kurzer Dauer der Einklemmung berichten, mit dieser Darstellung nicht überein, so ist daran die besondere Auffassung Schuld, welcher man beim hiesigen Landvolk über seine leiblichen Zustände begegnet. Es hat in langer Leidensschule sich daran ge-

wöhnt, selbst den schwersten körperlichen Gebrechen gegenüber resignirt sich zu verhalten, auch trotz derselben den Kampf ums Dasein zu führen und ihren Beginn oft erst von dem Augenblick an zuzugeben, da es Pflug und Heim verlassen musste. —

Mit dem blutunterlaufenen Darm verfährt man andererorten, soviel wir wissen, gleichfalls summarisch; er wird bis zum relativ Gesunden und Nahtfesten weggeschnitten, namentlich wenn er nur wenig blutet und stellenweise faul ist, was ja ebensowohl an den abhängigsten Stellen der Schlinge wie in der Nähe des noch Lebensfähigen vorkommt. Wird es auch in Zukunft voraussichtlich ebenso gehandhabt werden, so bleibt trotzdem die genaueste Bestimmung der Grenze erwünscht, bis zu welcher die blutige Anschoppung gedeihen und wie lange sie bestehen darf, ehe Peristaltik, verdauende Functionen und das Leben des Darmes erlöschen. —

Fällt aber der Darm auf längere Strecken, so sollte man mit ihm auch das entsprechende Netzstück herausschneiden. Sonst könnte die Festigkeit der Darmnaht in Frage gestellt werden, oder es könnten Wülste, Kämme und Höcker sich bilden, in Folge deren nicht nur Abknickungen und Verwachsungen des Darmes entstehen, sondern auch die Beweglichkeits- und Gleichgewichtsverhältnisse des Gekröses leiden möchten.

Bei dieser Excision ist das Schwierigste die Unterbindung der Gekrösadern; sie spritzen lebhaft und entziehen sich gleichwohl dem Blick, indem sie in's Fett des Gekröses sich zurückziehen. Ihr Verschluss vor ihrer Durchschneidung, von Serosarissen des Gekröses aus, welche mit der Pincette leicht sich machen lassen, setzt vorherige Berechnung der Grösse des Keils voraus und ist nur bei den dicht unter der Serosa liegenden, nicht bei den tieferen ebenfalls zahlreichen Zweigen thunlich. Wie man aber auch verfährt, immer sollten die Fäden recht fest angelegt werden, da sie vermöge des Fettes an den Gefässen sehr leicht abgleiten. Dies und das Rückschnellen der Gefässe führt zu arteriellen Infiltrationen des Gekröses, welche der Infectionsgefahr und der Elasticität des Gekröses wegen nicht erwünscht sind, übrigens nur zum Theil sich wegwischen u. s. w. lassen. Wir sahen dieselben unter unsern Händen die Grösse der Kinderfaust erreichen.

Nun bleibt übrig, die Rückwirkung des Eingriffes auf den Organismus klarzulegen, bezüglich deren, irren wir nicht, augenblicklich einiger Optimismus herrscht. Unsere Ergebnisse könnten ihn insofern nähren, als unter unsern 9 Operirten 3 Todte figuriren, bei welch' letzteren aber Peritonitis schon vor der Operation sich nachweisen

liess. Zwei der Davongekommenen (1. 2.) verloren wir aus den Augen; über die Leistungsfähigkeit der Andern werden wir erst später Mittheilung machen dürfen.

Trzebicky zählt, bei etwas anderen, in Summa grösseren Kürzungen, 4 Todesfälle auf, einen 4 Monate nach der Operation in Folge von Inanition. Er weiss dann von der Kranken Koeberle's (2,05 M.) nur, dass sie auf dem Umwege des künstlichen Afters genas und zunächst sich wohl fühlte, nicht, wie ihre Leistungsfähigkeit in späteren Jahren war. Kocher's Pat. (2,08 M.) bekam, 1½ Jahr p. o., sehr leicht Durchfälle, wenn er beim Essen Unvorsichtigkeit sich zu Schulden kommen liess; ein anderer (160 Cm.) klagte im 4. Monat p. o. über nichts Wesentliches, starb aber 2 Jahr 8 Monate später an einer neuen Krankheit. Schlange's Kranke (135 Cm.) befand sich im 3. Jahr p. o. noch im Besitz ihres früheren Kräftezustandes; bei einem Kranken Hahn's (1 M.) war es 1 Jahr lang der Fall.

Also 4 Todesfälle, zwei (Billroth, Bruns) vielleicht abhängig von der Operation, zum andern die Thatsache, dass bei Zweien der Geheilten alsbald nach der Resection die Verdauung zu leiden begann und dass bei drei, übrigens wenigst umfänglichen Kürzungen im Verlauf von 1 resp. 3 Jahren Zeichen des Hungerzustandes noch nicht auffielen.

Wir halten uns nicht berechtigt, aus dieser Uebersicht weitgehende Folgerungen zu ziehen. Erstens weil über die Länge des Darms nach seiner Kürzung Nichts feststeht. Nehmen wir 2 Meter Jejunoileum weg, so dürfen wir, auf die mittlere Länge [1]) dieses Darmabschnittes von 6,5 Meter uns stützend, doch nur höchstens vermuthungsweise behaupten, etwa ein Drittel von der verdauenden Dünndarmfläche ausgeschaltet zu haben. Es könnte ja, ganz abgesehen von der augenblicklichen Mangelhaftigkeit solcher Durchschnittsmasse, im einzelnen Falle das Minimum von 4,35 Meter oder anderseits das Maximum von 11 Metern, das letztere desswegen vorhanden gewesen sein, weil wir täglich mehr darauf hingewiesen werden, wenigstens im Fall der Leistenbrüche ausser Entwicklungsstörungen an den Bauchdecken auch angeborne ungewöhnliche Länge des Gekröses und seines Darmes anzuerkennen. Dies zugegeben hindert nichts, diese Grössenverhältnisse um so beträchtlicher sich zu denken, je grösser die Hernie ist. Ehe wir also über die Section verfügen, schwebt die Behauptung in der Luft, wir hätten, indem wir 2 Meter resecirten,

1) S. historische Erhebungen und eigene Messungen hierüber bei Dreike. L.-D. Dorpat 1894.

ein Drittel des Dünndarms u. s. w. fortgenommen und trotzdem keinerlei Ernährungsstörung.

Zum zweiten ist mit der Notiz, ein paar Kranke seien dieses und jenes Jahr wohl und im Besitz der Vollkraft gewesen, nicht viel anzufangen. In unbestreitbarer Weise können dies allein Prüfungen des Kraft- und Stoffwechsels der Operirten darthun, Prüfungen, welche selbstredend in verschiedenen Terminen nach der Operation und in der ganzen Mannigfaltigkeit, welche die heutige Physiologie fordert, vorgenommen werden müssten, auch nicht durch Experimente am irgend wie präparirten Thier sich ersetzen lassen, sondern einzig und allein den Kranken selbst zu berücksichtigen haben. Dann erst wird über die Grenze sich discutiren lassen, bis zu welcher der Chirurg gehen darf, wenn er die vita minima etwa wie in schwerer chronischer Ruhr garantiren, oder die frühere Ernährung und das alte Kraftmass wieder herstellen, oder endlich die Möglichkeit gesteigerter Leistungsfähigkeit offen erhalten soll, zugleich auch über die allgemeinere, für den Chirurgen gleichfalls wichtige Frage weiteres Licht sich verbreiten, ob für eine bestimmte Leistung nur ein bestimmtes Quantum Substanz oder mehr als dies Quantum im Organismus aufgespeichert sich findet. Nach dem Wenigen, was wir in dieser Richtung gesehen zu haben glauben, scheint es sehr schwer, bei Kürzungen des Dünndarmes um etwa 1 3/4 Meter, nicht leicht bei solchen des Dickdarmes um etwa 1 Meter, an die Mästung gemahnende Ernährungsverhältnisse herbeizuführen. Und nehmen die Kranken im Lauf der Reconvalescenz an Gewicht und namentlich Muskelsubstanz auch zu, so sollte man sich doch erinnern, dass sie unmittelbar vor der Operation durch die Grundkrankheit über Gebühr heruntergekommen waren und dass wohl jedesmal die Möglichkeit fehlen wird, ihre Gewichtsverhältnisse längere Zeit vor dem kritischen Augenblick zu ermitteln.

Drittens endlich ist der Mensch, welcher relativ viel von seinem Darm hergab, doch wohl höchstens wie der Amputirte gesund. Rückwirkungen seitens des Darmes auf das Blutgefäss-, Centralnervensystem u. s. w. müssen bei ihm jedesmal sich geltend machen.

Umfängliche und sehr umfängliche Darmresectionen sind bisher bei der Brucheinklemmung, bei acuter Invagination, Achsendrehung und Zermalmung des Darmes, dann bei Geschwülsten der Bauchhöhle und narbigen Verengerungen des Darmes zur Anwendung gekommen. Da die acute Invagination, die Brucheinklemmung und Zermalmung des Darmes, sich selbst überlassen, alsbald nach dem Geschehen den Tod zur Folge zu haben pflegt und andererseits feststeht, dass die Entfernung grösserer Dick- und Dünndarmstücke, sogar bis zu 2 Meter

hinauf, mittlere Länge des Darmes angenommen, das Leben zunächst nicht in Gefahr bringt, kann über die Zulässigkeit der Operation nicht gestritten werden. Nur das bliebe zu ermitteln, wie lange, bestimmte maximale Kürzungen vorausgesetzt, das Leben sich erhalten und neben dem Leben auch die volle Gesundheit und Leistungsfähigkeit sich wiederherstellen lässt. Bis dahin wird es den Chirurgen unmöglich sein, die richtige Vorstellung von der Tragweite seiner Handlungen sich zu machen, welche ihm auch deswegen von Nöthen ist, weil er, gelegentlich der Geschwülste und narbigen Verengerungen, oft wenigstens, abzuwägen haben wird, inwieweit ein bei diesen Leiden etwa noch vorhandener Rest von verdauender Kraft und Durchgängigkeit des Darmes Besseres oder Schlechteres als die mit der Resection nothwendig verbundene functionelle Einbusse ist.

III.

Aus der chirurgischen Klinik zu Göttingen.

Ein Beitrag zur Lehre über die multiplen Exostosen.

Von

Dr. W. Reich,

Assistenzarzt der Klinik.

Seit R. v. Volkmann[1]) im Jahre 1875 zuerst auf das gleichzeitige Vorkommen von multiplen cartilaginären Exostosen und Störungen des allgemeinen Knochenwachsthums hinwies, wurde dies eigenartige Zusammentreffen in der Folge von verschiedenen Seiten bestätigt. Während aber Volkmann geneigt war, für diese Veränderungen am Knochengerüst die Rachitis zu beschuldigen, ja sie sogar als besondere Form derselben hinzustellen, wollten andere Beobachter[2]) in der Exostosenbildung eine Krankheitsäusserung des Intermediärknorpels von bisher unbekannter Art sehen und die Wachsthumsstörungen als secundäre Erscheinungen jener Knochengeschwülste auffassen. Die ersten Beweise für diese letztere Ansicht suchten die unter Helferichs Leitung an der Münchener Poliklinik von Meyer[3]) und Brenner[4]) gelieferten Arbeiten zu geben. An der Hand der drei hier ausführlich beschriebenen Fälle, welche sich durch ein eigenartiges und im Grossen und Ganzen einheitliches Krankheitsbild auszeichnen, sowie der sehr ähnlichen Mittheilungen von v. Volkmann (l. c.) kam Brenner zu dem Schluss, dass die Exostosenbildung auf Kosten der Längsentwicklung der Knochen geschieht und dass diese eine Verkürzung erleiden, welche genau dem Grade der Exostosenwucherung entspricht. Die übrigen Missverhältnisse am Körper, wie Verkrümmungen der Knochen, Verschiebung ihrer Ge-

1) Beiträge zur Chirurgie. Leipzig 1875. S. 240 ff.

2) Der erste dieser war E. v. Bergmann. St. Petersburger med. Wochenschrift 1876. Nr. 5.

3) Knochen und Gelenkdeformitäten nach multiplen Exostosen. München 1882.

4) Beitrag zur Casuistik der multiplen Exostosenbildung und deren Einfluss auf das Knochenwachsthum. München 1884.

lenkenden, bezw. Gelenkdifformitäten u. s. w. sollten erst secundär hervorgerufen werden. Kurz angedeutet finden wir diese Anschauung in der Veröffentlichung von Seidel[1]) aus der Halleschen Klinik. Als Hauptvertreter derselben müssen wir aber Bessel-Hagen[2]) bezeichnen, der die bisher über diesen Gegenstand vorhandene Literatur kritisch sichtete und auf Grund dieser und mehrerer eigener Beobachtungen die von Brenner aufgestellten Schlüsse bis ins kleinste bewies und erweiterte. Durch dieses sein Verdienst fand die Lehre, dass die verschiedensten Wachsthumsstörungen mit der Exostosenbildung in Zusammenhang stehen, mehr und mehr allgemeine Anerkennung; und wenn man sich daran gewöhnte, bei der Diagnostik dieser Knochengeschwülste auch auf Störungen in der Symmetrie am Körper zu achten, so fehlte es auch nicht an solchen[3]), die an der Hand neuer Beobachtungen jene Schlussfolgerungen einer Nachprüfung unterzogen und Aussetzungen daran machten. Zwar waren dieselben nur bisher vereinzelt, aber die Thatsache, dass ein Lehrsatz schon bei diesen wenigen theilweise nicht zutrifft, muss es wünschenswerth machen, weitere Untersuchungen anzustellen und möglichst jeden Fall der allgemeinen Kritik zu unterwerfen. Und dies um so mehr, als Fälle von multiplen Exostosen und hochgradige Wachsthumsstörungen, wie sie zur Aufstellung der neuen Lehren Anlass geben und wie sie nur zu einer genauen Nachprüfung verwandt werden sollten, immerhin selten sind.

Von dieser Ueberlegung ausgehend, will ich im Folgenden über einen Fall berichten, der im Frühjahr v. J. in der Göttinger Klinik zur Beobachtung kam. Derselbe betrifft die 31jährige Seilerstochter M. D. aus Kefferhausen im Eichsfelde, eine auffallend kleine Person, die Ende April die chirurgische Klinik aufsuchte, weil sie seit etwa einem Jahre vorne an ihrem linken Knie eine harte Geschwulst bemerkt hatte, die ihr seitdem bei jeder Bewegung Schmerzen verursachte. Besonders störend empfand sie es, wenn sie bei ihrer häuslichen Thätigkeit ihre Kniee beugen musste.

Anamnestisch giebt sie an, dass sie in ihrer Kindheit sehr stark an englischer Krankheit gelitten und erst mit 4 Jahren laufen gelernt habe. Seit dieser Zeit hat sie sich bis zum Eintritt ihrer Kniebeschwerden stets

1) Centralbl. f. Chirurg. 1885. S. 12.

2) Ueber Knochen- und Gelenkanomalien insbesondere bei partiellem Riesenwuchs und bei multiplen cartilaginären Exostosen. Archiv f. klinische Chirurgie. Bd. XLI. Berlin 1891.

3) Fr. Rubinstein, ein Fall von multiplen Exostosen mit Wachsthumsstörung der Knochen. Berliner klin. Wochenschr. 1891. S. 794. — Fr. Dittrich, 2 Fälle von multiplen cartilaginären Exostosen mit Wachsthumsstörungen der Knochen. Kiel 1892. — Hartmann, ein seltener Ausgang multipler cartilaginärer Exostosen. Archiv f. klin. Chirurgie. Bd. XLV. S. 572.

wohl befunden. Sie stammt aus einer gesunden Familie, deren Mitglieder sämmtlich mindestens Mittelgrösse erreicht haben und, wie spätere Nachforschungen bestätigten, keine Knochenauswüchse oder sonstige Skelettdifformitäten besitzen; ebenso versichert ihr Vater auf das bestimmteste, dass seine bereits verstorbene Frau derartige Besonderheiten an ihrem Körper nicht gehabt habe. Hinsichtlich ihres Wachsthums erinnert Pat. sich, dass ihr linker Arm angeblich nach einem Fall in ihrer Kindheit krumm geworden sei, und dass sie ungefähr in ihrem 12. Lebensjahre ein Zurückbleiben in der Körpergrösse hinter ihren Altersgenossinnen bemerkt habe.

Als Ursache für ihre linksseitigen Kniebeschwerden entdeckt man neben einem geringfügigen Hydrops genu einen fast faustgrossen Tumor, der vorne vom Ansatz des Condylus intern. femoris ausgehend, die bewegliche Patella nach unten und aussen gedrängt hat und durch gleichzeitige Verlagerung des Musc. quadriceps nach vorn nur eine Kniebeugung bis zu 1 Rw. gestattet. Der betreffende Tumor ist knochenhart, hat pilzförmige Gestalt mit breitem Hut und etwa daumendicken Stiel, der leicht lateralwärts und nach oben gekrümmt ist. Die Oberfläche dieser sofort als epiphysäre Exostose angesprochenen Geschwulst lässt sich wegen des darüber gelagerten Streckmuskels nicht mit Deutlichkeit abtasten. Medialwärts von diesen pilzförmigen Exostosen fühlt man eine weitere spangenartige, die hakenförmig nach oben gebogen ist. Die Aussen- und Hinterflächen der unteren Epiphyse sind frei von Geschwülsten, ebenso der Schaft; vorne am Schenkelhalse dagegen fühlt man eine wallnussgrosse Exostose dicht unterhalb der Leistenbeuge.

Am Unterschenkel derselben Seite finden sich weitere Exostosen, sowohl am oberen wie am unteren Ende der Tibia und Fibula, während ihre beiden Schäfte frei von solchen sind. An der oberen Epiphyse der Tibia sind es zwei, die fingerbreit von einander getrennt als hakenförmige Spangen an der medialen Seite nach abwärts gerichtet sind; an der Fibula eine kastaniengrosse, die $2^1/_2$ Cm. unterhalb des Köpfchens der Vorderseite mit breiter Basis aufsitzt und eine unregelmässige Oberfläche hat. An den unteren Epiphysen sind die Exostosen bedeutend kleiner, sie haben nur Erbsen- bis Bohnengrösse.

Am linken Fusse treten auf dem Dorsum die einzelnen Abschnitte des Lisfrank'schen Gelenkes auffällig stark unter der Haut hervor, ohne dass es hier zur Bildung von Exostosen gekommen ist. Solche finden sich dagegen in Erbsengrösse an einzelnen Metatarsi, ca. 1 Cm. von den Köpfchen der Basis entfernt. Nur an der medialen Seite des Metatarsus-Köpfchens ist eine grössere vorhanden, die infolge der gleichzeitigen Valgusstellung des Hallux besonders deutlich hervortritt.

An der rechten unteren Extremität sind die Verhältnisse sehr ähnlich denen der linken, wenn man von der grossen Exostose am linken Condylus int. femoris absieht. Namentlich am Fuss herrscht nahezu völlige Symmetrie mit der linken Seite. Das Gleiche gilt von der rechten Fibula. An der inneren Kante der oberen Fibiaepiphyse finden sich wie links etwa 8 Cm. unterhalb des Kniegelenkspaltes zwei spangenartige Exostosen, die Aehnlichkeit und Stärke eines gekrümmten Zeigefingers haben; etwas höher, mehr nach der Kniekehle zu, ein dritter, ähnlicher

Knochenauswuchs, über den sich der innere Gastrocnemiuskopf mit schnappendem Geräusche verschieben lässt. An der unteren Tibiaepiphyse fühlt man medialwärts dicht über dem Ansatz des Malleol. intern. eine kleine Exostose und in derselben Höhe unter den Strecksehnen eine andere von der Grösse der kleinen Fingerkuppe, über der man einen bohnengrossen Körper zu verschieben meint.

Dieser Befund wurde bei einer späteren Untersuchung im August noch deutlicher, gelegentlich derer Pat. angab, bei Berührung wie spontan an dieser Stelle lebhaften Schmerz zu haben. —

Am rechten Oberschenkel finden sich an der unteren Epiphyse zwei Exostosen, von denen die eine medialwärts liegt und wieder hakenförmige Gestalt hat, die andere der lateralen Vorderseite mit breiter Basis aufsitzt und theilweise von dem grossen Streckmuskel bedeckt wird. Zieht man diesen nach der medialen Seite hinüber, so fühlt man auf der Höhe der Exostose etwa im Umfange eines Dreimarkstückes deutliche Fluctuation. An der oberen Epiphyse deckt sich der Befund mit der linken Seite, eine nussgrosse Exostose an der vorderen Seite des Schenkelhalses. Der Schaft des rechten Femur wie der Tibia und Fibula ist ohne Tumoren.

Die Beckenknochen, Wirbelsäule, wie Brustbein und Rippen, deren Knochen-Knorpelgrenze rosenkranzartig verdickt ist, lassen keine Exostosenbildung erkennen. Dagegen constatirt man an dem sternalen Ende der linken Clavicula, das augenscheinlich dicker ist als das entsprechende der rechten, einen nach aufwärts gerichteten, stachelartigen Vorsprung von ca. 1 Cm. Länge. An den Scapulae liegen die Verhältnisse umgekehrt; hier trägt der rechte Knochen die Auswüchse, einen etwa nussgrossen am medialen Rande dicht unterhalb der Spina und kleine unregelmässige an dem lateralen Rande. Der linke Schulterknochen erscheint völlig normal.

An den oberen Extremitäten herrscht hinsichtlich der Vertheilung der Exostosen wieder grössere Symmetrie; doch bleiben diese an dem langen Röhrenknochen sowohl an Zahl wie an Grösse bedeutend hinter denen der Ober- und Unterschenkel zurück. Annähernd wird die Grösse dieser nur von je einer kirschgrossen Geschwulst erreicht, die man von der Achselhöhle aus am Collum chirurgicum beiderseits fühlt. Ein etwa bohnengrosser Auswuchs an der linken unteren Radiusepiphyse und daneben noch nicht erbsgrosse an dieser, sowie an der entsprechenden rechten Epiphyse, die mit ihrer Lage und Gestalt lebhaft an die Perlen der Rehstangen erinnern, bilden an den Ober- und Unterarmen den ganzen Befund.

Den letzteren Exostosen sehr ähnlich sind die an den beiden Händen. Hauptsächlich in der Nähe der Metacarpophalangeal-Gelenke gelegen, sitzen solche Auswüchse zu einem oder zweien dem Dorsum eines jeden Metacarpus und einer jeden I. Phalanx auf, während sich nur vereinzelte an der Basis der zweiten Phalangen wie am rechten zweiten und linken dritten Finger vorfinden.

Nicht betheiligt bei der Bildung der Exostosen haben sich entsprechend den Fussverhältnissen die Handwurzelknochen. Ein gleiches gilt von den Schädelknochen.

Gewähren danach die beschriebenen Exostosen für das Auge ein nur wenig auffälliges Bild, das infolge des guten Ernährungszustandes der

relativ muskelkräftigen Person selbst bei den grösseren Tumoren noch undeutlicher wird, so treten um so mehr die sonstigen Skelettdifformitäten hervor. Erwähnt wurde bereits der kleine Wuchs, den man bei einer Standhöhe von nur 138 Cm. geradezu als zwergenhaft bezeichnen muss, sowie der beiderseitige Hallux valgus und die rachitische Verdickung der Knochenknorpelgrenze der Rippen. Der grössere Theil der Körpergrösse mit 75 Cm. kommt auf den Oberkörper, an ihn schliessen sich kurze und dazu noch ungleich lange Beine an, deren Trochanteren beiderseits den oberen Rand der Symphyse, die Grenze für Ober- und Unterkörper, überragen. Entsprechend der ungleichen Länge der Extremitäten ist das Becken auf die linke Seite gesenkt und steht das linke Knie tiefer als das rechte. Ober- und Unterschenkel lassen dabei eine deutliche Verkrümmung ihrer entschieden abgeplatteten Knochen nach aussen und vorn erkennen, ohne dass indess die Kniegelenke eine pathologische Stellung erfahren haben. Besonders treten die Verbiegungen der Knochen natürlich an den Unterschenkeln hervor, wo sich die Crista tibiae S-förmig unter der Haut abhebt, während die Fibulae, die auf der Grenze zwischen oberen und unteren Drittel, am stärksten nach aussen geschweift sind, einen beträchtlichen Wadenumfang vortäuschen. Auch am Fussgelenk und bei der Fussstellung machen sich die Störungen am Knochenwachsthum geltend. Der Malleolus externus ist namentlich links kürzer, als der zugehörige Malleolus internus und reicht nur bis zur Höhe des Gelenkspaltes. Beide Füsse stehen in beträchtlicher Valgusstellung und ist der linke Plattfuss vielleicht noch etwas ausgesprochener. Versuche, diese Stellung zu corrigiren, scheitern an der Spannung der äusseren Seitenbänder. Die übrigen Gelenke der unteren Extremitäten sind abgesehen von der schon mitgetheilten Beugungsbeschränkung des linken Knies völlig frei und normal beweglich.

Die oberen Gliedmaassen haben hinsichtlich der Skelettdifformitäten viele Aehnlichkeit mit den unteren; auch an ihnen fällt sofort der platte Contour und die Krümmung der langen Röhrenknochen auf; ihre Convexität liegt gleichfalls nach der Streckseite und aussen. Besonders stark ausgeprägt ist dies am linken Unterarm, an dem man im oberen Theil eine Verbiegung nach der Streckseite, an dem unteren eine solche mehr nach der Aussenseite unterscheiden kann. Noch auffälliger ist aber am linken Unterarm das völlige Fehlen des unteren Endes der Ulna. Dieselbe hört bereits etwa 3 Cm. oberhalb der Handwurzel auf und liegt in eine stumpfe Spitze auslaufend dem Radius dicht an, mit dem sie verwachsen zu sein scheint. Bewegungen im Sinne der Pronation und Supination sind deshalb für den in Mittelstellung verharrenden Unterarm unmöglich. Das geringe Maass dieser Bewegungen leistet Pat. nur mit der Hand, die gewöhnlich eine Ulnarflexion von ca. 60° zeigt. Aus dieser Lage ist eine weitere Ulnarflexion bis zu 90° möglich, während ihr die Radialflexion bis zur Geradestellung der Hand gelingt. Dorsal- und Volarflexion sind völlig frei. Ebenso vollziehen sich die Bewegungen in den anderen Gelenken der oberen Extremitäten in den normalen Grenzen. Die Hände sind plump, klein, den allgemeinen Körperverhältnissen entsprechend. Verkrümmungen finden sich nur im Sinne der Ulnarflexion an den Phalangen des rechten Zeige- und linken dritten Fingers. Hin-

sichtlich der Längenverhältnisse der oberen Extremitäten bleibt wie bei den Beinen die linke Seite hinter der rechten zurück. Denn während links der am Körper herabhängende Arm mit dem Handgelenk noch nicht bis zur Spina ant. sup. oss. ilei und mit der Spitze des Mittelfingers nur bis zur Grenze zwischen oberen und mittleren Femurdrittel reicht, sieht man das rechte Handgelenk zwischen Spina und Troch. major und die Mittelfingerspitze nur wenig oberhalb der Oberschenkelmitte.

Der Rumpf, der im Vergleich zu den Extremitäten gross erscheint, macht einen wenig graciösen Eindruck. Abdomen und Brust gehen ohne sonderliche Grenze in einander über. Das Becken ist schmal und steil. Seiner Senkung nach links entspricht eine leichte Scoliose der Lendenwirbelsäule nach derselben Seite und eine compensatorische der Brust und Halswirbelsäule nach der entgegengesetzten.

Der Kopf fällt hinsichtlich seiner Grösse und Form nicht sonderlich auf, er hat etwa die Grösse eines mittleren Frauenkopfes und ist als Rundkopf anzusprechen. Tubera parietalia und frontalia treten nur mässig hervor.

Zur Illustration der vorliegenden eigenartigen Wachsthumsverhältnisse diene eine Zusammenstellung von Zahlen, welche die Messung des Körpers und seiner einzelnen Abschnitte ergab:

Standhöhe	138 Cm.
Unterkörperhöhe	63 =
Oberkörperhöhe	75 =

Kopf.

Diam. mento-occip.	17 Cm.
= fronto-occip.	15 =
= interpariet.	12 =

Becken.

Diam. spin. oss. ilei	$24\frac{1}{2}$ Cm.	
= crist. ilei	25 =	
= diagon. extern.	stark 16 =	
Schulterbreite	31 =	
Clavicularlänge rechts	15 Cm.	Differenz
= links	14 =	+ 1

Extremitäten.[1])

a) untere

Abstand der Spina oss. ilei vom	rechts	links	Differenz
Fussboden	72 Cm.	$70\frac{1}{2}$ Cm.	$+ 1\frac{1}{2}$ Cm.
Trochanterhöhe (Beinlänge)	67 =	$65\frac{1}{2}$ =	$+ 1\frac{1}{2}$ =
Femurlänge	32 =	31 =	+ 1 =
Tibialänge	32 =	30 =	+ 2 =
Fibulalänge	27 =	27 =	± 0 =
Höhe des Malleolus externus	6 =	$5\frac{3}{4}$ =	$+ \frac{1}{4}$ =

1) Das Pluszeichen bei der Angabe der Differenz zwischen rechts und links bedeutet das Ueberwiegen der rechten Seite, das Minuszeichen das der linken Seite.

	rechts	links	Differenz
Höhe des Malleolus internus .	5 1/4 Cm.	5 1/2 Cm.	— 1/4 Cm.
Fusshöhe	7 =	6 =	+ 1 =
Fusslänge	22 1/4 =	22 =	+ 1/4 =
Zehenlänge		gleich	

b) obere

	rechts	links	Differenz
Abstand der Mittelfingerspitze vom Fussboden	53 Cm.	56 Cm.	— 3 Cm.
Armlänge (vom Acromion bis Mittelfinger)	61 =	58 =	+ 3 =
Humeruslänge	25 =	24 =	+ 1 =
Radiuslänge	21 =	19 =	+ 2 =
Ulnalänge	22 =	16 1/2 =	+ 5 1/2 =
Handlänge	16 =	15 1/2 =	+ 1/2 =
Fingerlänge		beiderseits gleich	
längster Finger	6 1/2 =	6 1/2 Cm.	± 0 =
kürzester Finger	4 1/2 =	4 1/2 =	± 0 =

Wie aus diesen Maassen und der vorhergehenden Schilderung hervorgeht, handelt es sich hier also um ganz ausserordentliche Störungen im physiologischen Knochenwachsthum, die den früheren Beobachtungen sehr ähnlich sind und hinter diesen hinsichtlich der Längenverhältnisse sogar noch zurückstehen. Denn weder in der Zusammenstellung von Bessel-Hagen, noch in den Mittheilungen von Rubinstein, Dittrich und Hartmann (l. c.), weist eine erwachsene Person eine derartige Kleinheit des Wuchses auf. Ihre Standhöhe von 138 Cm. bleibt hinter dem von Quetelet[1]) für Frauen angegebenen Mittelmaasse von 158 Cm. um ganze 20 Cm. zurück und erreicht selbst nicht die pathologische Grösse des 14 1/2 jähr. Mädchens bei Bessel-Hagen. Noch auffälliger ist die Unterkörperhöhe und ihr Verhältniss zu der des Oberkörpers. Während jene bei der erwachsenen Frau als Hälfte der Standhöhe gilt, mithin als Mittelmaass 79 Cm. ergiebt, beträgt sie bei unserer Patientin 12 Cm. weniger als die Oberkörperhöhe und ist um 16 Cm. kleiner als die Durchschnittshöhe des Unterkörpers. Ein geringeres Missverhältniss zwischen den normalen und pathologischen Maassen besteht bei der Oberkörperhöhe, aber auch diese kleine Differenz hier von 4 Cm. weist darauf hin, dass nicht allein die unteren Extremitäten, von denen die Grösse des Unterkörpers abhängig ist, eine Wachsthumshemmung erfahren haben, sondern auch der Rumpf.

1) Anthropométrie ou mesure des différentes facultés de l'homme. Bruxelles 1870. Diese, sowie die nachfolgenden Vergleichszahlen von Quetelet wie von Krause (Handbuch der menschlichen Anatomie, Hannover 1879) sind aus der schon erwähnten Arbeit ven Bessel-Hagen übernommen.

Zu einem gewissen Ausdruck kommt dies in den vorangestellten Beckenmaassen, die von den bei der Geburtshülfe üblichen Durchschnittszahlen (Diam. spin. 26,3, Diam. crist. 29,3, Diam. diag. ext. 20,25) für wohlgewachsene Frauen beträchtlich übertroffen werden. Darf man nach diesen äusseren Maassen die inneren beurtheilen, so würde es sich nach den Lehren der Geburtshülfe bei dem vorliegenden Becken um die seltene Form eines allgemein verengten, platten Beckens handeln. Allgemein äussert sich Bessel-Hagen über diesen Skelettheil, aber auch aus seinen Angaben, bei denen er nur die Breitendurchmesser berücksichtigt hat, darf man wohl schliessen, dass es sich dort um ähnliche Verhältnisse gehandelt hat. Und dies umsomehr, als an seinem Becken und dem unserer Pat. die von C. Langer[1]) gemachte Erfahrung zutrifft, dass bei schmalen Becken die Centra der Hüftgelenke und damit auch die Trochanteren höher liegen als die Symphysenwand; ein Satz, welchen Bessel-Hagen insbesondere für das kleine und schmale Becken gelten lassen will, das die Kranken mit multiplen, cartilaginären Exostosen aufzuweisen haben und welcher bei dem Vergleich der Trochanter- mit der Unterkörperhöhe für unseren Fall mit einem Plus von 4 Cm. auf der rechten und 2½ Cm. auf der linken Seite seine volle Bestätigung findet.

Die gleiche Aehnlichkeit hinsichtlich der Grösse zeigt sich bei den Extremitäten, die hier beträchtlich hinter der mittleren Länge zurückbleiben; denn während diese für die Beine bezw. Arme erwachsener Frauen ca. 81 Cm. bezw. 69,8 Cm. beträgt, haben bei unserer Pat. die Beine nur 65½ und 67 Cm., die Arme nur 58 und 61 Cm. erreicht. Ebenso ist auch das Grössenverhältniss zwischen Standhöhe und Extremitätenlänge wesentlich gestört. Die erstere gleich 1000 gesetzt, kommen als Mittelmaass nach Quetelet

auf die Länge der Beine	. .	502,1 Theile,
" " " " Arme	. .	441,7 "

für den vorliegenden Fall

auf die Beinlänge rechts	. .	485,6 "
" " " links	. .	474,6 "
" " Armlänge rechts	. .	442,0 "
" " " links	. .	420,0 "

Darnach ist also nur der rechte Arm der Körpergrösse proportionirt; der linke, sowie die Beine, und zwar das linke weniger als das rechte, erreichen selbst nicht die relative Grösse.

Dass an dieser merkwürdigen Beeinträchtigung des normalen

1) l. c. S. 792.

Wachsthums die einzelnen Abschnitte der Extremitäten gleichfalls verschieden betheiligt sind, lehrt ein Blick auf die vorangestellte Tabelle, wenn nach Krause

von der ganzen Beinlänge:

auf den Oberschenkel 43,0, den Unterschenkel 33,0, die Fusshöhe 6 Cm.,

von der ganzen Armlänge:

auf den Oberarm 30,0, den Unterarm 21,5, auf die Hand 10 Cm. kommen.

Endlich zeigt sich in den ungleichen Grössenverhältnissen der correspondirenden, sowie der zusammengehörigen Knochen der Gliedmaassen eine weitere Uebereinstimmung mit den früheren Mittheilungen. Während hier aber meist auf das gekreuzte Auftreten dieser Krankheitsäusserung aufmerksam gemacht wird, dass also einer stärkeren Wachsthumshemmung der linken unteren Extremität eine solche der rechten oberen oder umgekehrt entspricht, ist dieselbe in unserem Falle nur einseitig. Durchweg überwiegt hier, wenn überhaupt eine Asymmetrie besteht, die linksseitige Störung. Am auffälligsten ist dies am linken Unterschenkel und linken Unterarm, und hier insbesondere an der Ulna; ihr eigenartiges, schon auseinandergesetztes Verhalten, das consecutiv die pathologische Ulnarflexion der Hand hervorgerufen hat, scheint geradezu typisch für das vorgeführte Krankheitsbild zu sein. Beobachtete doch Bessel-Hagen diese Eigenheit bei 40 Armen 25 mal und konnte doch sowohl Rubinstein (l. c.) wie Hartmann (l. c.) die gleiche Erfahrung bestätigen, die Maclean[1]) bereits früher sogar an drei Mitgliedern der gleichen Familie gemacht hatte. An den unteren Gliedmaassen entspricht dieser charakteristischen Ulnarflexion der Hand die Valgusstellung der Füsse. Auch sie kehrt in den früheren Angaben relativ häufig wieder und hat immer dieselbe mechanische Ursache; das Zurückbleiben der Malleoli externi in ihrem Wachsthum hat eine stärkere Spannung der lateralen Seitenbänder und dadurch eine Auswärtsdrehung der Füsse veranlasst. Da in unserem Falle der linke Malleolus externus stärker verkürzt ist als der rechte, so ist dementsprechend der linke Plattfuss beträchtlicher.

Berücksichtigt man ferner, dass die früheren Veröffentlichungen zum allergrössten Theile auch von den gleichen Verkrümmungen an den langen Röhrenknochen berichten, so ist die Uebereinstimmung zwischen diesen Krankheitsbildern und dem unserigen nahezu vollständig.

Einen auffälligen Gegensatz hierzu bildet das Verhalten der Exostosen, die nach Bessel-Hagen in innigen Beziehungen zu dem Auf-

1) Multiple cancellous exostoses. Bericht im Centralbl. f. Chir. 1891. S. 510.

treten der Wachsthumsstörungen stehen sollen. War es doch diesem Untersucher möglich[1]), „im Allgemeinen einen Parallelismus zwischen den Abweichungen der normalen Grössen- und Formentwicklung des Körpers und der mehr oder minder hervortretenden Schwere der Exostosenbildung zu erkennen"; und konnte er doch auch im Einzelnen nachweisen, dass „die Hemmung des Wachsthums einen stärkeren Grad an demjenigen Knochen erreichte, dessen Exostosen eine mächtigere Entwicklung zeigen und in der Regel sogar um so deutlicher hervortritt, je grösser die Zahl der aus den intermediären Knorpelscheiben hervorgewachsenen Exostosen ist." Denn in unserem Falle bewahrheitet sich diese Erscheinung nur an zwei Knochen; am linken Oberschenkel, der bei der gleichen Anzahl der Exostosen grössere Auswüchse hat, als der rechte, und dabei 1 Cm. kürzer ist, sowie an der linken Clavicula, die um ebenso viel hinter der rechten zurückbleibt und eine stachelförmige Exostose trägt. Die rechte Tibia dagegen ist trotz der zahlreicheren, an Mächtigkeit denen der linken Seite mindestens gleichen Exostosen um 2 Cm. länger. Ebenso wenig lassen sich nach der Schlussfolgerung von Bessel-Hagen die Wachsthumsstörungen an der linken Ulna und dem Becken, um nur die prägnantesten Widersprüche hervorzuheben, erklären. Beide Skeletttheile zeigen die schwersten Störungen, ohne auch nur die geringste Exostosenbildung erkennen zu lassen. Es liegen hier also im besonderen an der Ulna die Verhältnisse ganz ähnlich, wie bei der Beobachtung von Rubinstein, der auf Grund der gleichen Erscheinung an diesem Knochen einen Einfluss der Exostosenbildung auf das Längswachsthum entschieden in Abrede stellen konnte.

Was aber von dieser Störung gilt, dürfte auch hinsichtlich der Verkrümmungen zutreffen, so weit sie nicht bei zusammengehörigen Knochen durch mechanische Ursachen, wie Anpassen des längeren Knochens an den verkürzten u. s. w., ihre Erklärung finden. Denn einerseits sind die Exostosen vielfach so winzig, dass sie derartig bedeutende Verbiegungen wie im vorliegenden Falle nicht veranlasst haben könnten; andererseits aber sind zumeist gar keine Geschwülste an der Seite der Concavität vorhanden, wie dies für die Begründung einer nicht die ganze Dicke des Knochens treffenden Wachsthumshemmung nöthig wäre.

Unter diesen Umständen giebt es nur eine Möglichkeit, die Lehren von Bessel-Hagen zu Recht bestehen zu lassen, wenn man annimmt, dass es in dem Falle von Rubinstein wie in dem unserigen

1) l. c. S. 812 u. 813.

entsprechend den Untersuchungen von Hartmann (l. c.) zur lacunären Resorption gerade der für die Störungen ursächlichen Exostosen gekommen ist. Dass diese Erklärung indess allzusehr gekünstelt und gesucht ist, bedarf wohl keiner weiteren Worte und umsomehr, als Bessel-Hagen selbst jene Möglichkeit entschieden bestreitet.

Bringt man danach diese sich selbst richtenden Schlussfolgerungen von der ganzen Lehre in Abzug, so kann man nicht läugnen, dass ein gewisser Zusammenhang zwischen der Exostosenbildung und den Wachsthumshemmungen bestehen muss. Wie derselbe aber ist, lässt sich nur vermuthen. Sehr nahe liegt es, da der Versuch, die Erscheinungen in zeitliche Abhängigkeit von einander zu bringen, fehlgeschlagen ist, diese als gleichzeitig aufzufassen und beide als den Ausdruck einer eigenen Erkrankung des Intermediärknorpels anzusehen. In wie fern dabei die Rachitis, deren Ueberstehen in unserem Falle zugegeben werden muss, sich betheiligen und auf das einzelne Krankheitsbild modificirend wirken kann, würde weiteren Untersuchungen überlassen bleiben.

Im Anschluss hieran möchte ich noch über den relativ seltenen und interessanten Befund einer Exostosis bursata berichten, wie ihn bei unserer Patientin die Entfernung jenes grossen Tumors am linken Knie ergab. Es ist dies zwar nichts Neues; denn schon von v. Recklinghausen[1]) und anderen Autoren ist darauf aufmerksam gemacht worden, dass bei multiplen Exostosen einzelne dieser eine Bursa tragen können; und auch in unserem Falle dürfte das Verhalten noch von zwei weiteren Exostosen gelten, über deren einer man circumscripte Fluctuation fühlen, über deren anderer man einen harten Fremdkörper verschieben konnte. Aber die Eigenart jenes exstirpirten Tumors, wie sein Verhalten zum Kniegelenk, tragen vielleicht dazu bei, einzelnen Dunkelheiten in dem pathologisch-anatomischen Bilde, wie die Entstehung der freien Körper in den Exostosensäcken und dieser selbst zu klären.

Entsprechend den früheren Erfahrungen begann die Bursa an dem Rande der überknorpelten Exostosenoberfläche und schloss sich gleichsam als Fortsetzung dem Periost des Stieles an. Dieselbe war derb mit den darüber gelagerten Musc. quadriceps wie mit der Gelenkkapsel verwachsen, ohne dass irgendwelche Verbindung zwischen beiden Höhlen bestand. Die Kniegelenkkapsel zeigte einen auffällig tiefen Ansatz am Femur und hatte man unwillkürlich den Eindruck, dass die Bursa der Exostose jenem grossen Schleimbeutel entsprach, der sich am erwachsenen Körper meist als oberer Recessus darzustellen pflegt. Die Innenfläche der Bursa, die neben ca. 30 Ccm. synovialähnlichem Inhalte vier oder fünf freie, linsengrosse, knorplige Körper beherbergte, entsprach in ihrem Aussehen dem bekannten Bilde der gewöhnlichen Schleimbeutelhygrome. Zahlreiche Zotten und Wärzchen bekleideten, vereinzelt wie in Gruppen, ihre Wand.

1) Virchow's Archiv f. patholog. Anatomie. Bd. XXXV. S. 203.

Die Exostose, die am ehesten einem arthritischen Hüftkopf ähnlich sah, hatte sammt Stiel eine Höhe von 5 Cm. und an dem Rand des pilzförmigen Hutes einen Umfang von 19 Cm. Ihre überknorpelte Oberfläche zeigte ein maulbeerartiges Aussehen. Die einzelnen Buckeln hatten etwa Linsengrösse und erinnerten lebhaft an die freien Knorpelkörper, wie sie die Bursa enthielt, so dass man geneigt sein konnte, deren Entstehung auf eine Ablösung von der Exostosenoberfläche zurückzuführen; und dies umsomehr, als einmal die Oberfläche einzelne Lücken in der Grösse jener Körper aufwies und dann auch augenscheinlich grosse Neigung besass, sich in derartigen Gebilden abzulösen, indem an einer Stelle ein solches nur noch an einem dünnen Stiele mit der Geschwulst zusammenhing. Ein Verticalschnitt durch die Mitte der Exostose, der in horizontaler Richtung an der breitesten Stelle 6 Cm. mass, entsprach wieder den früheren Beschreibungen, indem derselbe ganz den Anblick eines normalen Knochens bot. In der Mitte befand sich eine etwa mandelgrosse, Fettmark enthaltende Markhöhle, die rings von spongiösem Knochengewebe mit eingestreuten Kalkinseln umgeben war. An dieses schloss sich peripher, so weit das Periost reichte, compacte Knochensubstanz, nach der Oberfläche der Geschwulst zu jene Knorpelschicht, die entsprechend der buckligen Form 2—5 Mm. breit war.

Die mikroskopische Untersuchung des Präparates bestätigte im Allgemeinen den makroskopischen Befund. Die verschiedensten Schnitte durch die Wand der Bursa zeigten nach der Ausserfläche zu ein derb fibrilläres Bindegewebe, an das sich nach innen sehr zell- und gefässreiche Partieen anschlossen, die ihrerseits zahlreiche, viel verzweigte, zottige Ausläufer bildeten.

Von den freien Körpern wurden zwei untersucht. Der eine, der mit einem dünnen Stiel an dem Tumor hing und als der jüngste nach unserer Erwägung anzusprechen war, liess gleichmässig gut gefärbte Knorpelzellkerne und Knorpelzwischensubstanz erkennen, die von äusserst zellreichem Bindegewebe, welches hier und da zarte Zöttchen zeigte, umsäumt war. Der andere, der wie die übrigen freien Körper vollkommen glatt war, bestand nur aus Knorpelgewebe, das mehr minder aufgelockerte Grundsubstanz mit zahlreichen vacuolenartigen Hohlräumen an Stelle der Zellen zeigte. Die Farbe hatte es sehr ungleichmässig angenommen. Namentlich war der Rand ungefärbt geblieben, aber auch nach der Mitte zu wechselten gut gefärbte mit schlecht gefärbten Partieen ab, doch so, dass die letzteren entschieden im Uebergewicht waren.

Die Schnitte endlich aus der Exostose selbst boten das bekannte Bild eines überknorpelten Knochens, nur mit der Modification, dass die Uebergänge zwischen den einzelnen Zonen nicht scharf waren, sondern dass die eine in die andere unregelmässige Ausläufer bildete. Besonders galt dies von den hyalinen Knorpelpartieen, die sich bisweilen bis zu den Knochenbälkchen erstreckten.

IV.

Aus der chirurgischen Klinik des Hofrathes Prof. Dr. Albert.

Ueber einige Extremitätenmissbildungen.

Von

Dr. Hlawacek,

Operateur an obiger Klinik.

(Mit 3 Abbildungen im Text.)

Wenn ich die so zahlreichen Publicationen über Extremitätenmissbildungen noch um eine vermehre, so thue ich es mit Hinblick darauf, dass die Frage über die Entstehungsweise der congenitalen Extremitätendeformitäten eine nicht abgeschlossene ist, und jeder Fall mehr zur endgiltigen Beurtheilung der Aetiologie vielleicht verwerthet werden kann.

Der **I. Fall** betrifft einen 38 Jahre alten an Pneumonie (1. Mai 1895) verstorbenen Mann. Da Patient von einem Leichenbestattungsverein begraben werden sollte, so konnte ich mich über die Extremitätenverhältnisse nur soweit orientiren, als die äussere Untersuchung und eine von den bei der behördlichen Obduction eröffneten Leibeshöhlen ausgehende Präparation es gestattete, ohne die Haut der Extremitäten irgendwie zu verletzen; dadurch, sowie durch die Kürze der bis zum Begräbniss noch verbleibenden Zeit, wurde ich verhindert, eine genauere Section vorzunehmen.

Die Untersuchung ergab Folgendes: An der rechten Scapula normale Verhältnisse bis auf einen nur rudimentären Processus coracoideus; Acromion, Acromioclaviculargelenk, sowie Acetabulum, soweit es sich bei blosser Palpation feststellen lässt, normal entwickelt; M. latissimus dorsi, M. pectoralis maior, M. deltoideus normale Insertionsstellen aufweisend, schwach entwickelt. Humeruskopf deutlich palpabel, Tuberculum majus et minus, sowie die zwischen beiden in das Gelenk hineinverlaufende Sehne des langen Bicepskopfes zu fühlen. Im Schultergelenke freie Beweglichkeit. Humerus 29 Cm. lang, Oberarmumfang in der Mitte 10,5 Cm.; derselbe vergrössert sich im unteren Drittel des Oberarmes auf 14 Cm.; die Verdickung wird durch eine das untere Oberarmdrittel einnehmende Muskelmasse veranlasst. Am Oberarme lässt sich deutlich ein stark atrophischer Biceps, der sich schliesslich in der erwähnten Muskelmasse verliert, sowie ein normaliter entspringender und sich am Olecranon inserirender atrophischer Triceps constatiren. Im Sulcus bicipitalis Nerven und Ge-

fässe deutlich palpabel. Beide Epicondylen sind durchzutasten. Vom Olecranon aus geht ein nach unten convex gekrümmter Knochen, der einzige nachweisbare Vorderarmknochen, der entsprechend seiner Convexität eine nach abwärts sehende Schneide aufweist. Der Knochen scheint in seiner Diaphysenmitte von beiden Seiten her zusammengedrückt, keilförmig, Kante des Keils nach unten gekehrt. Im obersten (centralen) Drittel verbreitert er sich, wenigstens scheinbar, und steht mit dem unteren Humerusende völlig in Contact; die früher erwähnte Krümmung hat den kleinsten Radius entsprechend der Diaphysenmitte und erscheint hier fast in Form einer winkeligen Knickung. Im unteren Drittel verdickt sich der Vorderarmknochen wieder, um mit einer in der Verlängerung der Schneide liegenden, leicht abgerundeten Spitze zu endigen. An der Aussenseite des Vorderarmknochens findet sich etwas nach hinten von der erstgenannten eine zweite spitzige Hervorragung, mit jener durch eine Knochenleiste in Zusammenhang stehend. An der dem Ellbogengelenk entsprechenden Stelle deutlich zwei Gelenkkörper zu fühlen, dem Ober- und Vorderarmknochen angehörig, die sich völlig berühren. Passive Beugung bis zu 70°, passive Streckung bis zu 120° möglich. Diese Messungen sind jedoch nur mit Rücksicht auf die durch die Vorderarmknochenkrümmung von vornherein veränderte Axenstellung der beiden Knochen (stumpfer gegen die Beugeseite zu offener Winkel) aufzufassen. Die Streckung scheint durch Bandmassen, die sich an der Beuge- und Radialseite des Gelenkes durchfühlen lassen, behindert zu sein. Die Länge des Humerus von seinem höchsten Punkte bis zum Condyl. int. gemessen, beträgt 29 Cm. Vorderarm erscheint über der convexen Krümmung vom Olecranon bis zur Spitze gemessen 18,5 Cm.; sein grösster Umfang 13 Cm. An der Vorderseite resp. Beugeseite des Vorderarms findet sich eine Muskelmasse, die sich theilweise über das Ellbogengelenk hinauf auf den Oberarm verfolgen lässt. Im Uebrigen ist eine scharfe Trennung der den beiden Armabschnitten angehörigen Muskeln durch eine zwischen den beiden Epicondylen gezogene Grenzlinie ausgesprochen. An der Vorderarmstreckseite finden wir keine Muskeln, sondern Haut mit subcutanen Gewebe direct über dem Knochen, resp. seiner Schneide verschieblich.

An der Beugeseite des Vorderarmes setzt sich in seinem untersten Drittel die Hand an. Mittelhand, sowie 4 dreigliedrige Finger, in ihrer Grösse der Grösse der ganzen oberen Extremität proportionirt, vorhanden. Vier Metacarpalknochen deutlich fühlbar, ebenso an jedem Finger drei Phalangealknochen. Metacarpo-Phalangealgelenke, sowie Interphalangealgelenke normal. Einzelne Carpalknochen nicht palpabel, ausser einem in gleicher Höhe mit dem unteren Ende des Vorderarmknochens befindlichen, seiner Beuge- resp. Innenseite anliegenden Knochen, der gegen jenen verschieblich ist; mit ihm zusammenhängend ein zwischen 4. Metacarpus und Vorderarmknochen eingeschaltetes Knochenstück. Antithenar vorhanden, Thenar fehlt. Die ganze Hand erscheint rechtwinklig gegen den Vorderarm gestellt. Die einzelnen Metacarpalknochen gegen einander nicht verschieblich, wohl aber geringe seitliche Verschieblichkeit der ganzen Hand gegenüber dem Vorderarmknochen, sodass, falls hier eine gelenkige Verbindung vorhanden ist, dieselbe jedenfalls eine sehr lockere sein muss. Eine Flexion der Hand, oder richtig gesagt ein Ueberführen der Hand

aus ihrer dem Vorderarm gegenüber rechtwinkeligen Stellung in eine spitzwinkelige erscheint durch Aneinanderstemmen der Knochen und die dazwischen liegende Muskelmasse verhindert. An den Endgliedern der Finger sind die Nägel entwickelt. Deutlich ausgeprägte Musculatur nur an der Beugeseite der Hand zu fühlen. Daselbst finden sich auch die normalen Hohlhandfalten angedeutet. Von der Mitte der Hand- und Vorderarm scheidenden Falte zieht ein wie eine alte Narbe erscheinender weisslicher Strich, zu dessen Seiten Haare wachsen, bei ihrer entgegengesetzten Wachsthumsrichtung und Anordnung den oben erwähnten Strich wie einen künstlich angelegten Scheitel erscheinen lassend. Der Umfang der Mittelhand beträgt 13 Cm., ebenso die Länge der Hand, von der Metacarpusbasis zur Spitze des centralst gelegenen Fingers gemessen.

Am linken Arme lässt sich eine etwas kleinere, sonst normal scheinende Scapula palpiren. Acromion und Clavicula verhalten sich wie rechts. Unterhalb des Acromio-claviculargelenkes eine grubige Einsenkung, die lebhaft an die bei Luxatio humeri entstehende Schulterconfiguration erinnert. Dringt man daselbst mit dem Finger in die Tiefe, so stösst man auf einen beliebig hin- und herverschiebbaren Knochen, bei dessen Bewegungen jedoch der ganze Arm mitgeht. Die Präparation, soweit sie mit Rücksicht auf die eingangs erwähnten Verhältnisse überhaupt ausgeführt werden konnte, ergab folgende Verhältnisse: Unterhalb und etwas nach vorn vom Acromion findet sich dem Aussenrande der Scapula fest aufsitzend und denselben nach rückwärts überragend ein längsovales, an seiner Oberfläche schön abgerundetes Knochenstück, dessen Längendurchmesser von oben innen schräg nach aussen unten verlief. Gegen die äussere Scapulakante setzt es sich durch eine derselben angehörige Einkerbung ab. Daran inserirt sich Supra- und Infraspinatus, sowie der Subscapularis. Hinter diesem Gebilde findet sich das schon bei äusserer Palpation im Grunde der subacromialen Vertiefung fühlbare Knochenstück. Dieses erweist sich als ein 3 Cm. langer, in Muskeln eingehüllter, oben spitzer nach unten sich verbreiternder Knochen, der sich an der Rückfläche der Scapula beliebig verschieben lässt. An dem verbreiterten unteren Ende eine deutlich ausgebildete Trochlea, nach aussen von ihr, in einem nach unten offenen Winkel gestellt, eine plane Gelenksfläche. Epicondylus internus kräftig ausgebildet. In gelenkiger Verbindung mit der Trochlea ein Vorderarmknochen, der sich durch das normal entwickelte Olecranon, die Fossa sigmoidea major und minor, sowie durch Lage und Gestalt als Ulna erweist. Vom Olecranon verläuft längs der Streckseite des ganzen Knochens eine scharfe Leiste. Unten endigt der Knochen mit einer leichten Auftreibung, die aber an ihrer tiefsten Stelle eine kurze Spitze trägt. Länge der Ulna 20 Cm. Lateralwärts davon, in der Fossa sigmoidea minor damit articulirend ein 1 Cm. langes Knochenstückchen, das eine mit der lateralen Oberarmgelenkfläche articulirende Gelenkfacette, sowie eine zur Articulation mit der Fossa sigmoidea minor bestimmte aufweist. Nach unten zu geht dieses Knochenstückchen in eine Spitze aus. Im Ellbogengelenke Beugung und Streckung möglich. Der radialen Ulnarseite sitzt die aus 3 Metacarpalknochen und 3 dreigliedrigen Fingern bestehende Hand auf. Sie ist halb pronirt, so dass das Dorsum nach aussen oben, die Vola manus nach innen unten sieht. Die Hand

lässt sich dem Vorderarm gegenüber seitlich verschieben. Aus ihrer gegen die Ulnaraxe etwas stumpfwinkeligen Stellung lässt sich die Hand bis zur Senkrechtstellung radialwärts flectiren. Ferner ist Supination möglich und supinirt lässt sich die Hand bis zu einem Winkel von 30° gegen den Vorderarm flectiren. Ulnarflexion bis zu 160° möglich. Bezüglich der Carpalia, sowie der Metacarpo-Phalangeal- und Interphalangealgelenke gleiche Verhältnisse wie am anderen Arme. Antithenar vorhanden, ebenso Beugemusculatur. Handumfang 13, Handlänge 13,5 Cm.

II. Fall. Es handelt sich um ein 6 Wochen altes, reif geborenes, im Uebrigen gesundes Kind. Eltern, sowie deren Ascendenz, ebenso 2 Geschwister keinerlei Missbildungen aufweisend. Drei Tage vor der Geburt erlitt die Mutter der Patientin einen Stoss gegen den Unterleib, worauf sich sofort Schmerzen einstellten; eine Stunde nach dem Trauma ging das Fruchtwasser ab. Durch vier Tage hindurch wehenartige Schmerzen, die jedoch nur während der Nacht auftraten. Geburt erfolgte spontan ohne Kunsthülfe, Kind wurde in erster Schädellage geboren. Das Kind ist für sein Alter kräftig entwickelt, innere Organe normal, äusserlich, abgesehen von der gleich zu beschreibenden Deformität des linken Armes und einem Anus praeternaturalis vaginalis, nichts Abnormes aufweisend. Schulter des linken Armes soweit ersichtlich und palpabel normal, im Schultergelenke allseitig freie Beweglichkeit. Humeruskopf, Diaphyse, unteres Femurende, beide Epicondylen deutlich in gewöhnlicher Configuration zu fühlen. Deltoideus, Triceps, Biceps u. s. w. kräftig entwickelt. Im Ellbogengelenke das Olecranon gut abzutasten; distalwärts setzt es sich in einen nach der Streckseite leicht convexen, daselbst im ganzen Verlaufe eine scharfe Kante aufweisenden, an Dicke ungefähr dem Humerus gleichen Knochen fort, der nach unten zu sich verjüngend in eine abgerundete Spitze ausgeht. Im Ellbogengelenke minimale passive Beuge- und Streckbewegungen ausführbar. Von einem Radius im ganzen Vorderarme nichts fühlbar. Einzelne Carpalia nicht zu tasten. Die Hand, bestehend aus 4 Metacarpalia und 4 dreigliedrigen Fingern, sitzt der Radialseite der Ulna unter einem centralwärts offenen spitzen Winkel von 65° auf. Zwischen Vorderarm und Hand eine gelenkige Verbindung wohl nicht anzunehmen, wohl aber besteht eine geringe Verschieblichkeit letzterer gegenüber dem ersteren. Metacarpo-Phalangealgelenke und Interphalangealgelenke normal. Das Kind macht active Flexionsbewegungen mit den Fingern. In der Vola manus sind die Beugesehnen deutlich zu fühlen. Aus den Messungen ergaben sich folgende Verhältnisse. Linker und rechter Oberarm 8 Cm., rechter Vorderarm 8,2 Cm., linker Vorderarm bis zur oben erwähnten Spitze gemessen 5 Cm., Umfang des rechten Vorderarmes 13 Cm., des linken 10 Cm. Schliesslich hebe ich noch hervor, dass sich in der Haut über beiden Epicondylen hanfkorngrosse, seichte, über dem Knochen verschiebliche grübchenförmige Einziehungen fanden; weiters am unteren Ende des Vorderarmknochens, etwas nach aussen vom tiefsten Punkte desselben zwei gleiche grubige Einziehungen, die durch eine 3/4 Cm. lange, lineäre, über dem Knochen verschiebliche Hautnarbe verbunden sind. Was die Musculaturverhältnisse am Vorderarme betrifft, so liess sich nur ein Zurückbleiben der Pronatoren und Supinatoren in ihrer Entwicklung, z. B. gegenüber den relativ starken Ober-

armmuskeln constatiren. Sonst war die Configuration des Ellbogens eine normale und liess sich keine Absonderlichkeit in den den Gelenkskörper zusammensetzenden knöchernen Bestandtheilen wahrnehmen, speciell wies das untere Humerusende keine veränderte Form und auch im lateralen Antheile keine sonst mit dem Radius im Contact stehende, jetzt frei hervorragenden Bestandtheile auf, so dass der Radiusdefect nicht aus dem Gelenke, sondern erst aus dem Fehlen im Verlaufe des Vorderarms erschlossen werden konnte.

Was nun die von mir beschriebenen Fälle von Klumphänden betrifft, so haben wir es mit partiellen, eventuell, soweit eben die äusserliche Untersuchung dies sicher ergeben kann, totalem Radiusdefect, verbunden mit partiellem Carpaldefect und Fehlen der Daumen und des zugehörigen Metacarpus und Phalangen zu thun; diese Befunde sprechen auch für die Gegenbaur'sche Archipterygiumtheorie, nach der Radius, Naviculare, Multangulum maius, Metacarpus und Phalangen des Daumens die durch Differenzirung in querer Richtung entstandenen Derivate eines einheitlich angelegten Strahles, des Radialstrahles sind. In der Annahme der ursprünglichen Einheit der erwähnten Knochengebilde liegt bis jetzt die stichhaltigste Erklärung der so häufigen — unter 45 Fällen vom totalen Radiusdefect 35mal beobachteten — Combination der genannten Knochendefecte. Herrschel führt dieselben auf Reduction des Radialstrahles zurück. Allein mit der Annahme der einheitlichen Anlage und der dieselbe betreffenden Reduction sind wir der dieselbe bedingenden Ursache noch nicht näher gerückt. Mir fielen in meinem Falle von einseitigem Radiusdefecte die bereits erwähnten narbenartigen Einziehungen der Haut gerade über den prominentesten Punkten, Epicondylen und tiefster Punkt der ganzen Vorderarmformation auf. Der nächstliegende Gedanke war hier der, an amniotische Verwachsungen zu denken, die später getrennt, die Narben als Residuen zurückliessen. Das Vorhandensein der Narben, gerade an den prominentesten Punkten, erinnert an das Bild eines in einen zu engen Schuh gezwängten Fusses, wo sich an den prominentesten, am meisten an jenem sich reibenden Punkten Hühneraugen gebildet haben. Die zu enge Bekleidung könnte in diesem Falle nur das Amnion abgeben. Lassen sich nun aus einem supponirten räumlichen Missverhältniss zwischen Amnion und Fötus gerade das so häufige Fehlen des Radius und der in seiner Verlängerung liegenden Knochen, die pathologische Handstellung erklären?

Die Andeutung eines Amniondruckpunktes findet sich ja auch über dem Epicondylus internus und doch finden wir die Ulna und ihre zugehörigen Carpal-, Metacarpal- und Fingerknochen vorhanden. Diesem Einwurf lässt sich das eine entgegenhalten, dass der Radius

durch seine Lage der exponirtere Knochen ist, da er zuerst nach vorne, nach eingetretener Rotation direkt lateralwärts sieht, während die Ulna mehr oder weniger dem Stumpfe angelagert in geschützterer Lage sich befindet; weiters, dass der Radius als Träger der Hand nicht nur ihn direct treffenden Schädlichkeiten ausgesetzt, sondern auch die Hand betreffende Insulte miterfährt, weiters seine geringere Stärke gegenüber der Ulna.

Was nun die pathologische Handstellung betrifft, so erinnere ich hier an die am tiefsten Vorderarmpunkte befindliche Narbe. Auch am unteren Ende der Extremität fand ein Contact mit dem Amnion statt. Eine ursprünglich normale Vorderarm- und Handanlage vorausgesetzt, müsste zunächst die Handanlage sich an das Amnion anstemmen, der sich entwickelnde Druck müsste sich nun auf die Radiusanlage, dem Träger der Hand, hauptsächlich fortpflanzen. Wir sehen so den Radius einem doppelten Drucke ausgesetzt, central liegt das Amnion, da, wo sich die Narben befinden, eng an, von unten wirkt der mit fortschreitendem Wachsthum der Handanlage sich vergrössernde Druck ein. Ein Ausweichen der Extremität kann bei der einmal supponirten Amnionenge nicht stattfinden. Der so gewissermaassen eingekeilte Radius muss durch diese mechanische Störung in seiner Entwicklung gehemmt werden, ja unter Umständen überhaupt nicht zur Entwicklung gelangen können. Radius, Naviculare, Multangulum maius, Metacarpus und Phalangen des Daumens sind jedoch einheitlich angelegt, der ursprüngliche Radialstrahl, sie theilen das Schicksal mit ihm, es kommt zu keiner Differenzirung. Der Druck von unten her wirkt jedoch noch immer auf die Hand ein, sie wird in der Richtung des Druckes auszuweichen suchen, ist jedoch der Radius, der bis jetzt als Spreitzer figurirte, nur rudimentär oder gar nicht entwickelt, so kann sie dies auch, sie wird auf die Ulna hinaufgerückt. Nun kommen nicht mehr die im Sinne der Radialflexion ausweichenden Fingerspitzen, sondern ein von spärlichen Weichtheilen bedeckter Knochenspitz, Capitulum ulnae mit dem Amnion in Berührung, es kann zur Bildung eines Druckpunktes kommen. Der noch weiter einwirkende Druck krümmt die Ulna auch so, dass ihre Concavität radialwärts sieht. Und so erhalten wir das Bild, wie es mein Fall darbietet.

Hier muss jedoch noch auf einen Factor speciell hingewiesen werden, das ist die früher bereits erwähnte Rotation der fötalen Extremitäten. Bekanntlich sind die ursprünglichen Extremitätenanlagen so gelagert, dass das, was später Streckseite wird, dorsalwärts, die spätere Beugeseite ventralwärts sieht; erst im weiteren Entwicklungs-

verlaufe findet eine in beiden Extremitäten entgegengesetzte Drehung um ihre Längsaxe statt, derart, dass an der oberen Extremität die Streckseite nach hinten gerichtet zu liegen kommt, respective Radius und Daumen lateralwärts schauen, während die Streckseite des Oberschenkels nach vorne, respective Tibia und grosse Zehe medialwärts liegen. Zweierlei Vorgänge spielen sich während der Entwicklung der Extremitätenanlage ab, die eine Gestalts- und Lageveränderung der Extremität herbeiführen. Einerseits erfolgt (Martins, Gegenbaur) eine Spiraldrehung des Humerus derart, dass schliesslich das distale Ende seine ursprünglich vordere Fläche nach hinten, die hintere nach vorne kehrt. Ursache davon sollen „Wachsthumsveränderungen im Epiphysenknorpel, Ausbildung von Knorpelgewebe an dieser, Resorption an jener Stelle sein"; die Drehung ergiebt ca. 35°. Weiters macht die obere Extremität im Laufe ihrer Entwicklung eine „Adduction, Auswärtsrotation und Retroflexion" durch; Rotation und Retroflexion erfolgt durch Drehung des beweglichen Schultergürtels, die Adduction findet im Schultergelenke statt (Wiedersheim, „Der Bau des Menschen als Zeugniss für seine Vergangenheit"). Aus dem Angeführten erhellt, dass, wenn ein Druck frühzeitig, vor eingetretener Rotation die obere Extremität trifft, er auf sie in einer Stellung einwirkt, wo radialer Rand kopfwärts, ulnarer Rand fusswärts gelagert, die Extremitätenanlage in toto dem Rumpfe des Fötus angelegt sind. Nehmen wir nun den schon früher gesetzten Fall, dass infolge Amnionenge auf die in Entwicklung begriffene obere Extremität in ihrem distalen Theile, Handanlage, ein Druck sich geltend zu machen beginnt, so wird derselbe hauptsächlich radialflectirend wirken; medialwärts kann die Hand nicht ausweichen, hier liegt der fötale Rumpf, lateral wird sie vom engen Amnion umschlossen, im Sinne der Radialflexion ist jedoch ein Ausweichen gegenüber dem von unten wirkenden Drucke möglich, und so wurde der bereits früher entworfene Entstehungsmodus des Radiusdefectes mit Klumphand durch diese ursprüngliche Extremitätenlagerung noch wahrscheinlicher gemacht.

Andererseits finden wir jedoch in der Literatur Fälle erwähnt, wo bei partiellem oder totalem Radiusdefect die distalen aus dem Radialstrahle sich entwickelnden Knochengebilde mehr weniger normal entwickelt vorhanden sind. Nach Oscar Schmid „Ueber eine bisher nicht beobachtete Form von partiellem Radiusdefect" Zeitschrift für orthopädische Chirurgie 1893, S. 59, der eine umfassende und äusserst übersichtliche Zusammenstellung sämmtlicher bis jetzt publicirter Fälle von Radiusdefect seiner Arbeit vorausschickt, fehlt in

45 Fällen von totalem Radiusdefect der Daumen 35 mal, 5 mal ist er rudimentär vorhanden, 2 mal (Gruber, Geissendörfer) ist er gut entwickelt. Bei vorhandenem Radiusrudiment fehlt der Daumen 4 mal, 1 mal ist er rudimentär, 3 mal vollkommen ausgebildet. Bei den partiellen Radiusdefecten müssen die zwei von Schmid publicirten Fälle den anderen bis jetzt bekannten insofern gegenüber gestellt werden, als ein Rudiment des unteren Abschnittes des Radius vorhanden ist und die Hand sich in normaler Stellung befindet, während in den anderen Fällen stets ein oberes Radiusrudiment vorhanden war. Das Fehlen eines centralen Antheiles des ursprünglichen Gegenbaurschen Radialstrahles bei Vorhandensein der distalen Abschnitte scheint der Archipterygiumtheorie einen argen Stoss zu versetzen. Schon Herschel sucht den daraus zu erhebenden Einwänden dadurch zu begegnen, dass er diese Fälle nicht als Fälle von reinem Radiusdefect aufgefasst wissen will, sondern sie mit der Annahme einer Coalescenz des Radius mit der Ulna erklärt. Ich glaube, dass diese Deutung in einigen Fällen zweifellos richtig ist, und scheint mir der Fall Gruber, den ich anbei zu besprechen mir erlaube, dies ziemlich deutlich zu zeigen.

Im Falle Gruber finden wir vollständigen Radiusdefect und Fehlen des Os naviculare; Multangulum maius, Metacarpus und Phalangen des Daumens jedoch entwickelt und vorhanden. Hier würden dem radialen Strahle also die zwei proximalen Glieder fehlen, die distalen hatten sich jedoch ungestört entwickelt. Da dieses Verhalten einerseits mit den Zuständen bei anderen Radiusdefecten und Klumphänden nicht in Einklang zu bringen, andererseits die normale Entwicklung der aus dem Zusammenhang gerissenen distalen Theile mir schwer erklärlich schien, so zog ich den Fall mit specieller Berücksichtigung der beigefügten Zeichnung in genauere Erwägung, und glaube gefunden zu haben, dass der Fall in seinen Verhältnissen vielleicht eine etwas andere mit dem sonstigen Verhalten bei Radiusdefect in Einklang zu bringende Deutung zulässt.

Gruber erwähnt selbst, dass das obere Ulnarende unverhältnissmässig dick ist, weiters führt er an, dass es keine Spur einer Fossa sigmoidea minor besitzt. Betrachtet man die Zeichnung, so sieht man jedoch an dem dicken Ulnarende lateralwärts vom Olecranon ein Gebilde, das lebhaft an den die Delle des Knochenköpfchens umgebenden Knochenranft erinnert, so als wäre das Köpfchen des Radius mit dem oberen Ulnarantheil in der Fossa sigmoidea minor verwachsen, daher von derselben nichts zu sehen. Das obere Ulnarende — Olecranon mit dem dem Radiusköpfchen ähnlichen lateralen Antheil —

ist vollständig mit dem unteren Humerusende in Contact, dasselbe völlig deckend; dass keine Rotula vorhanden, würde gegen die Anlage und Verwachsung des Radiusköpfchens mit der Ulna nicht sprechen, da ja gerade diese zwei Gelenkskörper infolge ihrer durch die Radius-Ulnarverwachsung aufgehobenen Function nicht zur Entwicklung gekommen sein brauchen. Am unteren Ende findet sich nach der Zeichnung wenigstens eine Verdickung. — Gruber spricht von derselben nicht. Zwischen unterem Ulnarende und den Carpalknochen zieht vom Processus styloideus ulnae und Knorpel für Os lunatum ein 1 Linie dicker Meniscus, die Gelenkhöhle in „ein laterales und mediales Fach" scheidend. Der Meniscus scheint jedoch der Zeichnung nach nicht nur vom medialen Rande des Os lunatum, sondern auch vom unteren Ulnarende zu entspringen; supponiren wir hier einen in die Ulna aufgegangenen Radius, wofür man ja auch noch die Verdickung verwerthen könnte, so hätten wir es hier mit der vom Radius entspringenden, am Proc. styloideus ulnae sich inserirenden Cartilago triangularis zu thun; weiters entnehme ich der Zeichnung, dass das als Os multangulum maius bezeichnete Carpale von sehr langgestreckter Form von der Basis des Metacarpus pollicis bis zum Os lunatum reicht, und nach Grubers Worten „mit dem Knorpel für das Capitato-hamatum, Multangulum minus und Os metacarpi I." articulirt, ein Verhalten, das sich wohl erklären lässt, wenn man annimmt, dass man es mit einer Verwachsung zwischen Scaphoideum und Multangulum maius in dem langgestreckten Gebilde zu thun hat, respective mit einer unterbliebenen Sonderung dieser 2 Glieder des radialen Strahles. Endlich wäre noch zu erwähnen, dass Gruber das Vorhandensein eines Abductor pollicis brevis erwähnt, dessen einer Ursprung sich ja bekanntlich am Os scaphoideum befindet. Auffallend ist an der Zeichnung, dass entgegen den Worten Grubers, der Zeichnung nach der Daumen 3, nicht 2 Phalangen aufweist.

Das Verhalten in diesem Falle liesse sich dann so erklären, dass der ganze radiale Strahl wohl angelegt gewesen, sein proixmaler Theil jedoch, der ganze Radius oder sein oberer Antheil mit der Ulna Verwachsungen eingegangen, die distalen Theile, wenn auch in veränderter Form sich weiter entwickelt; dadurch jedoch, dass die Hand durch das Aufgehen des Radius in die Ulna ihres eigentlichen Trägers beraubt, nur mit einem Vorderarmknochen in Verbindung stand, war wieder bei vorhandener Amnionenge die Bedingung zur pathologischen Stellung, zur Luxation gegeben.

Diese Erklärung findet ihre Anwendung jedoch nur auf Fälle,

wo bei scheinbar völligem Radiusdefect die Endtheile vorhanden sind; wie soll man aber die beiden Schmid'schen Fälle, wo der Defect den centralen Antheil des Radialstrahles bei normal entwickelten distalen Gebilden betrifft, hier einheitlich einreihen? Im ersten der Schmid'schen Fälle fehlt am rechten Arme der Patientin im obersten Dritttheile der Radius, unten ist sein Rudiment mit der Ulna verwachsen, nach oben zu verjüngt er sich und endet mit einer leicht abtastbaren Spitze. Er ist nur bis etwas über die Mitte seiner Länge längs der Ulna durchzufühlen. Hand ziemlich normal, mit entwickeltem Daumen, dem früher ein supranumerärer, später enucleirter Daumen aufgesessen. Hier finden wir allerdings im untersten Radiustheile eine Verwachsung, sonst jedoch selbständig entwickeltes Radiusrudiment bei Defect an der Basis des Radialstrahles; die distalen Theile aber wohl entwickelt. Im 2. Falle ist der Radius rechtsseitig deutlich durchzufühlen bis circa 2 Cm. unterhalb des Ellbogengelenkes. Hier endet er mit einer stumpfen Spitze, von der an der inneren Seite eine Kante oder Sehne, die gegen den äusseren Theil des Ellbogengelenks hin verläuft, auszugehen scheint. Mittelhand-, Handwurzelknochen, Phalangen vollzählig. Links Subluxatio des oberen Radiusendes. Hier also keine Verwachsung, und doch bei scheinbarem Radiusdefecte im oberen Antheile Vorhandensein der distalen Theile. Hier lässt die Reductionstheorie im Stiche, denn es ist nicht einzusehen, wie bei Reduction im centralen Antheil des Radialstrahles die distalen Glieder davon bewahrt bleiben, auch die Coalescenz können wir nicht herbeiziehen; denn in einem Falle fehlt sie deutlich, im anderen Falle ist sie wohl im unteren Antheile vorhanden, jedoch oben endet das Rudiment frei, die Einheit, Continuität des Strahles ist an seiner Basis unterbrochen, und doch sind die distalen Glieder normal entwickelt. Hier müssen wir uns um eine andere Erklärung umsehen.

Schmid führt in seinem Fall I an: „Etwa 1½ Cm. unterhalb des Condylus humeri externus fühlt man, besonders leicht bei flectirtem Unterarme auf der äusseren Fläche der Ulna eine stark erbsengrosse Prominenz. Diese liegt ungefähr an der Stelle, wo das Radiusköpfchen liegen sollte!" Bei Fall II: „Oben fühlt man besonders leicht bei flectirtem Arme direct unter dem Cond. ext. humeri in der Höhe, in der sich sonst das Radiusköpfchen befindet, eine knopfförmige Prominenz auf der Ulna sitzen!" In beiden Fällen also knöcherne Gebilde genau an der Stelle, wo das Radiusköpfchen sein sollte; es spricht nichts dagegen, diese knopfförmigen Prominenzen als aus dem Zusammenhang mit dem Radiusschafte getretene Radiusköpfchen anzusprechen. Dann hätten wir es mit einer Epiphysiolyse zu thun,

bedingt durch irgend eine Störung, die zu einer Zeit eingetreten, wo die Bestandtheile des Radialstrahles bereits völlig differenzirt, sich an den ausserhalb des Bereiches der Störung gelegenen Stellen normaliter weiter entwickeln konnten. Es fragt sich nun, ob wir die für das Zustandekommen des Defectes des ganzen Radialstrahles angenommene Amniosenge auch hier verwerthen können.

Aus den schon früher erwähnten Umständen ist der Radius einem bei räumlichem Missverhältniss zwischen Amnion und Fötus sich entwickelnden Drucke in ziemlichem Maasse ausgesetzt, in der Epiphysenlinie ist ein punctum minoris resistentiae gegeben, der Druck bringt hier die Trennung hervor. Meine Ansicht von der durch Amniosenge bewirkten Epiphysiolyse scheinen mir in den Schmid'schen Fällen noch die Umstände zu unterstützen, dass am anderen Arme in Fall II eine Subluxatio des Radius entstanden, in Fall I, Radius und Ulna unten mit einander verwachsen waren, in beiden Fällen das rudimentäre Radiusköpfchen der Ulna aufsass, Umstände, die auf abnorme Druckverhältnisse, die einerseits zu Subluxation führten, andererseits die Knochen mehr oder weniger an einander drückten, und so Verwachsungen herbeiführten, schliessen lassen. Zur Bekräftigung der Annahme, dass hier wirklich abnormer Druck im Spiele gewesen, lässt sich auch noch das Eine heranziehen, dass wir in fast allen Fällen von beschriebenem unvollständigem Radiusdefect einen vollständigen Radiusdefect auf der anderen Seite erwähnt finden, ein Umstand, der auf ein beiderseitiges Eingepresstsein des Körpers schliessen lässt, nur müsste man hier den Beginn der Einwirkung des Druckes in verschiedene Zeiten verlegen, auf der Seite des völligen Defectes früher, auf der des vorhandenen Radiusrudimentes später, wo der bekanntlich in der Entwicklung vorauseilende proximale Theil bereits infolge seiner höheren Entwicklung nicht mehr dem Untergange verfiel. An dieser Stelle muss ich nochmals auf den von mir beschriebenen Fall zurückgreifen.

Wir hatten es hier mit einem mit der Scapula verwachsenen knöchernen Knopfe, mit einem Humerusrudimente, dessen unteres Ende zwei Gelenkflächen trägt, einer Ulna, deren radialer Seite eine dreifingerige Hand in Klumphandstellung aufsitzt, und einem oberen Radiusrudimente zu thun. Rechts Radiusdefect, vierfingerige Klumphand. Einen dem meinigen ungemein ähnlichen Fall beschreibt Erlich, Virchow's Archiv, Bd. C, S. 107 in seinen „Untersuchungen über die congenitalen Defecte und Hemmungsbildungen der Extremitäten." Um beim Schultergelenke zu beginnen, so findet sich im Falle I, Erlich, keine Cavitas glenoidalis, sondern an ihrer Stelle ein kopfartiger Fortsatz, welcher nicht von einem Processus coracoideus überragt wird; dieser scheint ganz zu fehlen. Schon Erlich sieht in diesem kopfartigen Gebilde den Humeruskopf,

der in einer sehr frühen Wachsthumsperiode gelöst wurde. Bestätigt wird diese Vermuthung Erlich's dadurch, „dass alle Muskeln, die gewöhnlich an den Tuberkeln des Oberarmes inseriren, um diesen kopfartigen Fortsatz der Scapula endigten.

Man sieht hier eine auffallende Analogie mit meinem Falle. Ich werde in einem später zu erwähnenden Falle noch auf das Kapitel der Lösung der oberen Epiphyse von der Diaphyse zu sprechen kommen, hier sei nur anschliessend an die Erwähnung der Erlich'schen Arbeit hervorgehoben, dass er einen von Sedillot publicirten Fall citirt, wo auch an Stelle der Cavitas glenoidalis sich ein Condylus fand, an welchem sich sämmtliche Schultermuskeln inserirten; dies Verhalten war hier beiderseitig. Weiter findet sich in Erlich's 3. Falle Micromelus und Perobrachius am Becken ein Befund, den der Autor folgendermassen beschreibt: „Am Becken findet sich keine Pfanne, sondern an ihrer Stelle ist eine kopfartige Vortreibung vorhanden. Ebenso links. Auch hier deutet Erlich diesen kopfartigen Vorsprung als Femurkopf, speciell mit Rücksicht auf die Insertionsverhältnisse der Muskeln. Später werde ich noch Gelegenheit haben, einen Fall Duméril's zu erwähnen, wo sich mit Rücksicht auf die Vereinigung des Extremitätengürtels mit dem Gelenkkopfe gleiche Verhältnisse vorfinden. Alle diese Fälle enthalten einen Hinweis auf eine Trennung der Anlage der Extremitätenknochen in der oberen Epiphysenlinie, und Verschmelzung des Epiphysenendes mit der Gelenkpfanne. Weiter findet sich in meinem Falle Vorhandensein eines Radiusrudimentes mit Klumphand einerseits, Radiusdefect mit Klumphand andererseits.

Es fragt sich nun, ob die verschiedenartigen Befunde an Ober-, Vorderarm und Hand in diesem meinem Falle durch ein einheitliches ätiologisches Moment zu erklären sind. Das Verhalten am Oberarme habe ich bereits früher als eine durch Amniosenge herbeigeführte Epiphysiolyse mit Verwachsung der oberen Epiphyse und Cavitas glenoidalis zu deuten versucht. Was den Befund an Hand und Vorderarm betrifft, so komme ich mit Berücksichtigung des Satzes, dass die proximalen Theile in ihrer Entwicklung den distalen voraus sind, zu dem Schlusse, dass die gleiche Schädlichkeit der Druck, auch den Vorderarm, speciell den Radialstrahl betroffen, dieser jedoch infolge seiner wenig weit fortgeschrittenen Entwicklung durch die Druckwirkung in seiner Entwicklung gehemmt und vernichtet wurde; nur der entwickeltste proximale Antheil erhielt sich. Durch die Amnionenge würde bei nicht zur Entwicklung kommendem Radialstrahle die pathologische Handstellung veranlasst. Auf der anderen Seite

wirkte der Druck nur auf den Vorderarm und brachte hier in gleicher Weise gleiche Veränderungen hervor.

Möglicher Weise fand sich auf der anderen Seite völliger Radiusdefect; dann müsste eben der Druck zu einer Zeit aufgetreten sein, wo auch der proximalste Antheil des Radialstrahles noch nicht so weit entwickelt war, dass er nicht durch Druck zum Schwund gebracht werden konnte. Ich bin der Ansicht, dass sich mit Zugrundelegung der Gegenbaur'schen Archipterygiumstheorie, der einheitlichen Anlage des Radialstrahles, die sonst nicht leicht in Einklang zu bringenden Fälle von Radiusdefect, proximalen oder distalen Radiusrudiment mit vierfingeriger oder dreifingeriger Klumphand, mit fünffingeriger in normaler Stellung befindlicher Hand durch die Annahme der Amnionenge als ätiologisches Moment einheitlich erklären lassen. Denn auch in denjenigen Fällen, wo bei fünfgliedriger Hand der Radius völlig fehlte, und wo Herrschl die Coalescenz zu Hülfe nahm, lässt sich annehmen, dass eben gerade der Druck es war, der die Coalescenz herbeiführte. Schliesslich erlaube ich mir, meine bezüglich dieser Art von Missbildungen gewonnene Ansicht kurz zusammenzufassen.

I. Radius, Os naviculare, Os multangulum maius, Metacarpus und die 2 Phalangen des Daumens sind durch Differenzirung in querer Richtung entstandene Derivate des ursprünglich einheitlich angelegten Radialstrahles des Gegenbaur'schen Archipterygiums.

II. Wirkt auf diesen Radialstrahl ein durch ein räumliches Missverhältniss zwischen Fötus und Amnionhöhle bedingter Druck zu einer Zeit ein, wo die Entwicklung und Differenzirung desselben in seine einzelnen Abschnitte noch nicht so weit fortgeschritten ist, dass die einzelnen Theile sich selbständig weiter entwickeln könnten, so kommt es zum Untergange des Radialstrahles in toto und einer durch das gleiche Moment bedingten pathologischen Handstellung (Fälle von Radiusdefect mit 4- oder 3fingeriger Hand); von diesem Untergange bleibt mitunter der in seiner Entwicklung den distalen Theilen vorauseilende proximalste Radiusantheil ausgeschlossen. (Fälle von vorhandenem oberen Radiusrudimente.)

III. Tritt die schädigende Druckwirkung zu einer Zeit hochgradiger Entwicklung und Differenzirung auf, so kommt es zu localen Schädigungen des direct betroffenen Theiles oder zu einer Störung am punctum minoris resistentiae (Epiphysiolyse), die nicht direct betroffenen Antheile sind jedoch eines selbständigen Bestandes fähig, wenn sie auch in ihrer Weiterentwicklung gehemmt werden. (Fälle

von distalem Radiusrudimente mit vorhandenem Carpal-, Metacarpal- und Phalangealknochen, Schmid.)

IV. Die Druckwirkung ist im Stande, Coalescenzen hervorzubringen, wodurch totale oder partielle Radiusdefecte vorgetäuscht werden. (Fälle von Radiusdefect bei vorhandenen Carpale, Metacarpale, Phalangen, Schmid's Fälle.)

Anschliessend hieran muss ich noch erwähnen, dass ich nach Fertigstellung dieses Theiles der Arbeit durch eine im Archiv für klinische Chirurgie soeben erschienene Publication Joachimsthal's: „Ueber angeborene Anomalien der oberen Extremitäten" auf eine frühere Arbeit desselben Verfassers: „Ueber angeborene totale Schienbeindefecte", Zeitschrift für orthopädisehe Chirurgie 1894 aufmerksam gemacht, dort in Beziehung auf die Entstehungsweise der Extremitätenmissbildungen meinen ähnliche Ansichten ausgesprochen fand. Die a. o. Orte citirte Publication Riese's, die sich theilweise auf Defecte der oberen Extremität beziehen soll, war mir leider nicht zugänglich.

III. Fall. Ein weiterer Fall betrifft eine angeborene Deformität des rechten Oberschenkels bei einem 14jährigen Mädchen.

A. M., 14 Jahre alt, aus einer Familie stammend, deren Glieder keinerlei Missbildungen aufweisen. Abgesehen von der näher zu beschreibenden Deformität, ihrem Alter entsprechend normal entwickelt. Innere Organe gesund. Das rechte Bein erscheint in allen Dimensionen dem linken gegenüber kleiner. Distanz des Malleolus internus von der Spina anterior superior beträgt links 77 Cm., rechts 42 Cm., linke Tibia 34, rechte 33 Cm. lang, linke Wade über der grössten Circumferenz gemessen ergiebt 30 Cm. gegenüber 21 Cm. rechts. Die rechte Tibia erscheint schwächer entwickelt als die linke, lateral davon eine dünne, sonst normal gebaute Fibula palpabel. Der Fuss ist stark pronirt, ausgesprochene Valgusstellung. Die Pronationsstellung lässt sich passiv noch soweit vermehren, dass der innere Fussrand direct nach abwärts sieht, die frontale Fussaxe vertical gestellt, in die Verlängerung der Längsaxe des Unterschenkels zu liegen kommt. Das obere Sprunggelenk erscheint schlottergelenkartig derart, dass der Talus bei seitlichen Verschiebungen des ganzen Fusses innerhalb der Tibia-Fibulargabel hin- und hergeschoben und an die Knöchel angedrückt werden kann. Die activen Fussbewegungen gehen mit Rücksicht auf die schwach entwickelte Musculatur ziemlich normal vor sich. Länge des inneren Fussrandes rechts 20 Cm., gegenüber 23 Cm. links, des äusseren Fussrandes rechts 16 Cm., gegenüber 18 Cm. links. Sämmtliche Metatarsen und Phalangen vorhanden, normal entwickelt, ebenso Metatarsophalangeal- und Interphalangealgelenke. Regelrechte Beweglichkeit der Zehen. Achillessehne dünn, Musc. tibialis anticus und Extensoren deutlich fühlbar. Muskelbäuche schwach, wie überhaupt die ganze Wadenmusculatur atrophisch erscheint. Durch die Muskelmasse des Oberschenkels lässt sich ein, an die Tibia sich anschliessendes, 9 Cm. langes, nach aussen convexes Knochenstück durchtasten; zwischen dem oberen Tibiaende und unterer Endigung des erwähnten Knochenstückes kann man im Bereiche eines ca. vierkreuzerstückgrossen Kreises mit dem Finger in die Tiefe dringen und die Formation dieses abtasten, die sich

als condylenähnlich erweist, indem wir eine nach vorn zu convexe Fläche, die eine mit ihrer Convexität nach oben gerichtete Ausbuchtung enthält, vorfinden; die normaliter hier vorhandene Patella nicht zu fühlen. Nach oben zu lässt sich das Knochenstück infolge der Dicke der umgebenden Weichtheile in seinen Details nicht abtasten, jedoch ist mit Sicherheit das Fehlen irgend welcher grösseren Prominenzen, die einen Trochanter vorstellen können, zu constatiren. Was die Beweglichkeit im Kniegelenke betrifft, so lässt sich der Unterschenkel ganz wenig überstrecken, weiters in einem Winkelumfang von ca. 35—40° abduciren, von 90° adduciren; auch geringe Rotationsbewegungen sind möglich. Pat. kann diese Bewegungen auch activ vollführen. Gegenüber dem Hüftbeine kann das Knochenstück sowohl von oben nach unten und umgekehrt, als auch in tangentialer Richtung in grossem Umfange bewegt werden, und zwar derart, dass das Rudiment mit seiner Vorderfläche gut 2 Cm. nach innen von der durch die Spina ant. sup. gelegte Sagittalebene zu liegen kommt, und nach rückwärts soweit verschieblich ist, dass der hintere Rand des Rudimentes mit der hinteren Kreuzbeinfläche in einer Ebene gelagert erscheint. Aufwärts kann es so weit geschoben werden, dass sein oberster Punkt 1 Cm. über der Spina ant. sup. fühlbar ist, abwärts bis zu 3 Cm. unterhalb derselben. In diesen Richtungen kann auch active Bewegung ausgeführt werden, jedoch in beschränktem Umfange. Bei den Bewegungen fühlt die aufgelegte Hand ein weiches Reiben am Becken.

Fig. 1.

Rechts erscheint das Os ileum steiler abfallend als links; Distanz vom Tub. oss. ischii zur Spina ant. sup. rechts 28 Cm., links 30 Cm.; Distanz vom Nabel zur Spina ant. sup. rechts 15 Cm., links 11 Cm., vom Dornfortsatz des letzten Lumbalwirbels zur Spina ant. sup. rechts 20 Cm., links 23 Cm. Der Puls der Art. femoralis ist rechterseits ganz wenig nach innen von der Mitte des Poupart'schen Bandes fühlbar. Pat. erhielt einen mit einem Gurt am Becken angreifenden Stützapparat, mit dem eine bis auf den Boden reichende Schiene gelenkig verbunden war; das Oberschenkel-

rudiment wurde durch einen Gurt gegen die Schiene fixirt. Gang etwas hinkend, jedoch bedeutend gebessert (s. Fig. 1 u. 2).

Wir haben es also hier mit einem Falle von rechtsseitiger angeborener Hypoplasie des Oberschenkelknochens zu thun. Die Deformität betrifft hier den centralen proximalsten Femurantheil, je weiter peripheriewärts wir schreiten, desto mehr gestalten sich die Verhältnisse normal. Während sämmtliche andere Gelenke der Extremität, Zehen-, Sprunggelenke, Kniegelenk, in nach aufwärts abnehmendem Maasse normal in Bau und Functionsfähigkeit angelegt sind, fehlt die gelenkige Verbindung zwischen Femur und Becken. Die Verschieblichkeit des Femurrudimentes gegenüber dem Becken erinnert an das Verhalten des Humerus rudimentes gegenüber dem Schultergürtel in dem von mir angeführten Falle von beiderseitigem Radiusdefecte und Klumphand, combinirt mit einseitiger Hypoplasie des Humerus, nur dass sich dort durch Section eine Verwachsung des Humeruskopfes mit der Scapula nachweisen liess, während die Dicke der Oberschenkelmusculatur hier ein Auffinden des Femurkopfes und Trochanter unmöglich machten.

Fig. 2.

Ich fand jedoch bei Durchsicht der einschlägigen Literatur einige Fälle von Oberschenkelhypoplasien, die einerseits gewisse Uebereinstimmung mit meinem Falle, andererseits Anlehnung an das Verhalten bei der Humerushypoplasie boten, und deren kurzgefassten Auszug ich hier folgen lasse.

In Meckel's „Handbuch der pathologischen Anatomie" wird ein von Dumeril „Bullet. de la société philom. t. III, p. 122—124" publicirter Fall citirt, wo von den oberen Extremitäten nur die normal entwickelten

Hände vorhanden waren. Schulterblatt mit Acromion und Processus coracoideus vorhanden. An der Stelle der Gelenkhöhle hatte es einen kleinen rundlichen Knopf, an den sich einer der Handwurzelknochen „einlenkte". Vom Oberschenkel nur Kopf und beide Rollhügel vorhanden. Vom Unterschenkel nur eine Schienbeinröhre existirend, die sich mit dem unteren vorderen Darmbeinstachel gelenkig verband.

Veiel beschreibt in seiner Inauguraldissertation „Ueber mangelhafte Bildung der Extremitäten, Tübingen 1829" einen Fall, wo neben Deformitäten der oberen Extremitäten beide Oberschenkel fast vollständig fehlten, rechts sich eine die Gelenkspfanne ausfüllende Halbkugel nachweisen liess. Von ihr ausgehend ein dreieckiger Knorpel, der mit dem Schienbeine in einem straffen, unbeweglichen Gelenke articulirte. Links ist die Gelenkspfanne ebenfalls durch eine Halbkugel ausgefüllt, dagegen articulirt hier das Schienbein mit der Spina ant. inf. gelenkig.

In einer im Archiv für klinische Chirurgie, Bd. XLIX, S. 253 erschienen Publication Grisson's: „Ueber angeborenen Defect der Oberschenkeldiaphyse", die zugleich die bis jetzt bekannten einschlägigen Fälle auszugsweise enthält, wird ein Fall beschrieben, wo bei normalem, nur etwas schwächer entwickeltem Fusse und Unterschenkel, vom linken Femur sich nur ein Trochanter durch die Weichtheile durchtasten, jedoch das Vorhandensein von Hüft- und Kniegelenk, sowie deren freie Beweglichkeit und die Anwesenheit einer Patella constatiren lässt.

Grisson, der seinen Patienten zweimal, das erste Mal als $2^3/_4$jähr. Kind, das zweite Mal nach abgelaufenen $6^1/_2$ Jahren untersuchte, fand, dass innerhalb dieser Zeit „die Differenz in der Länge der Beine sich noch zu Ungunsten des missgebildeten Beines vergrössert hatte." Er führt an, dass die reelle Verkürzung des Oberschenkels relativ grösser geworden und schliesst richtig daraus, dass die Missbildung nicht nur die Diaphyse betreffen, sondern auch an der Epiphyse Störungen vorhanden sein müssen.

Als Gemeinsames findet sich in allen diesen Fällen das Vorhandensein des Femur- resp. Humeruskopfes, im Falle Grisson wahrscheinlich auch des unteren Femurgelenkkörpers; allerdings finden sich auch hier grössere und kleinere Verschiedenheiten, so bei Dumeril deutlich vorhandene Rollhügel in Verbindung mit dem Caput femoris, bei Veiel wird nur die die Gelenkspfanne erfüllende Halbkugel erwähnt, die eben den mit der Gelenkspfanne verwachsenen Femurkopf vorstellt. Nirgends findet sich jedoch hier eine sicher nachweisliche Diaphyse in Verbindung mit dem Gelenkkörper. Allerdings sieht Veiel in dem rechterseits mit der „Halbkugel" verbundenen dreieckigen Knorpel von, wie er selbst hinzufügt, der Gestalt eines Schenkelhalses den Ausdruck einer Verschmelzung des Femur mit der Patella, speciell da dieser Knorpel mit der Tibia, allerdings „in einem straffen unbeweglichen Gelenke" articulirte. Ich möchte jedoch einerseits mit Rücksicht auf die von Veiel selbst betonte Schenkelhalsform, andererseits in Hinblick auf den Dumeril'schen Fall, glauben, dass es sich hier wirklich um Caput und Collum femoris gehandelt, dem rechts die Tibia angelagert war, während sie links auf die Spina anterior superior verschoben war und hier sich ein Gelenk etablirte.

Wir hätten es also in diesen Fällen mit einer Trennung der Epi- und Diaphysen, mit einer intrauterinen Epiphysiolyse zu thun, an die anschliessend eine mehr oder weniger fortgeschrittene Reduction der Diaphyse eingetreten war. Für diese Annahme spricht, abgesehen von dem in den erwähnten Fällen einheitlichen Vorhandensein des Femurkopfes respective Kopfes und Trochanteren, ein gleiches Vorkommen an den oberen Extremitäten — vide Fall Dumeril und mein Fall.

Weiters das eigenthümliche Verhalten im Falle Grisson, wo Hüft- und Kniegelenksconstituentien von Seiten des Femur vorhanden sind, eine Diaphyse nicht nachgewiesen werden kann; in dem Falle lässt der Autor selbst die Frage offen, „ob von der Diaphyse des Femur Theile vorhanden sind oder nicht"; jedenfalls haben wir es hier mit sicher vorhandenen Epiphysen bei sehr fraglicher Existenz einer Diaphyse zu thun.

Grisson weist in seiner Arbeit auf die Seltenheit des Vorkommens hin, dass bei Defecten eines central gelegenen Knochens die sich ihm anschliessenden peripheren Theile normal entwickelt sind. Mit der Annahme einer intrauterinen Epiphysiolyse lässt sich dies, wie ich glaube, unschwer vereinigen. Bei ursprünglich normaler Anlage sämmtlicher Theile tritt eine die Epiphysenlösung bewirkende Schädlichkeit auf. Von dem Zeitpunkte ihrer Einwirkung, resp. von dem Grade der Entwicklung der von ihr betroffenen Theile, sowie von der Dauer ihres Anhaltens und ihrer Intensität wird es nun abhängen, ob sich an das Factum der Zusammenhangstrennung nur eine Schädigung der zunächst betroffenen Theile in Entwicklung und Functionsfähigkeit — Verwachsung der oberen Epiphyse mit der Gelenkspfanne, Entwicklungsstillstand oder Reduction der Diaphyse — oder Uebergreifen der Entwicklungshemmung auch auf die peripheren Theile anschliessen muss oder nicht. Je weniger weit fortgeschritten die Entwicklung, die Differenzirung z. B. der Skeletttheile ist, desto schädigender wird da eine Störung sein. Je länger die Schädlichkeit einwirkt, destomehr werden nicht nur die zunächst betroffenen Theile, sondern durch Ernährungs-, resp. Innervationsstörungen sämmtliche Gebilde, die dem geschädigten Körpertheile angehören, in ihrer Entwicklung aufgehalten, missbildet werden können.

Fragen wir uns nach den Ursachen, die derartiges hervorrufen können, so ist es wohl am naheliegendsten, die Analoga, die im extrauterinen Leben Gleiches bewirken, in Betracht zu ziehen; wir müssen zunächst die mechanischen Einflüsse berücksichtigen. Was das Trauma, Stoss gegen das Abdomen der Mutter betrifft, so ist dies jedenfalls

einer Erwägung werth, nur müsste damit eine derartige Dislocation der gelösten Epi- und Diaphyse verbunden sein, dass der Contact völlig aufgehoben, da ja sonst Ausheilung der Fractur eintreten würde. Weiter kämen in Betracht Umschnürungen durch die Nabelschnur, Wirkung Simonart'scher Stränge, also constante Zugwirkung auf einen Theil bei Feststellung des anderen Theiles. Nun sollte man doch da kleine Narben, Schnürfurchen als Zeichen der einmal vorhandenen Angriffsstelle derselben erwarten, wovon jedoch die erwähnten Autoren nichts berichten. Dann der intrauterine Druck, Mangel von Fruchtwasser, Amnionenge. Diese Möglichkeit lässt sich berücksichtigen. Angenommen, dass das Amnion in einiger Ausdehnung dem Fötus fest anliegt, nicht durch genügende Menge Amniosflüssigkeit abgehoben erhalten wird, so kann der constante Druck an einem punctum minoris resistentiae, wie es eine Epiphyse bietet, eine Lösung verursachen, mit dem Eintritt derselben hört jedoch der Druck nicht auf zu wirken, die Fragmente kehren daher nicht in die alte Lage zurück, sondern metamorphosiren getrennt von einander, so dass, wenn dann das Amnios durch grössere Fruchtwassermenge ausgedehnt wird, eine Verwachsung der Fragmente nicht mehr eintreten kann. Die peripheren Theile können sich inzwischen, wenn sie bis zu einer gewissen selbständigen Entwicklungsfähigkeit differenzirt sind, weiter entwickeln. Ist dies nicht der Fall, so werden sie, wie in dem Falle, wo sich durch zu grossen Druck und zu lange Dauer desselben Ernährungsstörungen geltend machen, auf ihrer Entwicklungsstufe stehen bleiben oder Rückbildungsprocessen unterliegen. Schliesslich wären noch Fötalerkrankungen in Betracht zu ziehen, die zu erörtern über den Rahmen der Arbeit hinausführen würde.

IV. Fall. 15jähriges Mädchen, das angeblich stets gesund gewesen In der Familie der Patientin finden sich keinerlei Deformitäten der übrigen Familienmitglieder. Von einem Trauma, Sturz u. s. w. der Mutter während der Schwangerschaft nichts eruirbar. An der rechten oberen Extremität vollständig normale Scapula und normaler Humerus; rechtes Schultergelenk normal, völlig freie Beweglichkeit, Proc. coracoideus gut entwickelt. Länge des Oberarmes rechts 29 Cm., links 30 Cm. Umfang rechts 17 Cm., links 20 Cm. Oberarmmusculatur des rechten Armes gegenüber der des linken mässig atrophisch, sonst vollzählig entwickelt. Der rechte Vorderarm in einen kegelförmigen Stumpf verwandelt, der peripheriewärts, d. h. an seiner abgerundeten Spitze 5 wärzchenförmige, fleischige Gebilde trägt. Länge des Stumpfes von der Spitze des deutlich fühlbaren Olecranons über der Streckseite gemessen 11 Cm., auf der Beugeseite von der Ellbogenfalte 10 Cm. Umfang an der Basis unterhalb der Epicondylen 19,5 Cm. Configuration des Ellbogengelenkes normal. Deutlich fühlbares Olecran. capitulum radii, tuberositas radii. Beu-

gung des Stumpfes gegen den Vorderarm leicht spitzwickelig (80°). Streckung bis zu leichter Hyperextension (185°) möglich. Vom Olecranon aus lässt sich ein Knochen verfolgen, der soweit palpabel keilförmige Gestalt mit der Streckseite zugewendeter Schneide hat und als Ulna aufgefasst werden muss. Die Ulna endet 2 Cm. oberhalb des tiefsten Punktes mit einer scharfen Kante, die sich rechtwinkelig gegen die an der Streckseite verlaufende Schneide absetzt. Der zweite an der Radialseite liegende Knochen, Capitulum und Tuberositas radii aufweisend, verläuft gegen das untere Ulnarende zu, überragt jedoch dasselbe mit einem gegen die Beugeseite zugeneigten, wie ein Kegel anzufühlendes Knochenstück, dessen Spitze den tiefsten knöchernen Punkt des Vorderarmskelets bildet. Ob Radius- und Ulnarrudiment an der Stelle, wo der Radius an der Ulna vorbeiziehend, und das erwähnte kegelförmige Endstück bildend, mit jener in Contact steht, mit einander eine feste Vereinigung eingehen, lässt sich nicht mit Sicherheit constatiren, jedoch scheint es, als wäre geringe Beweglichkeit und kaum merkbares Reiben vorhanden. An jener Stelle beginnt an der Beugeseite, entsprechend der Radiuskante, eine Hautfurche, die über Beuge-, Ulnar- und Streckseite verlaufend, dieses Knochenstück mit Ausnahme der Radialisseite völlig umfasst. Dadurch kommt ein ulnar- und beugewärtssehender von röthlicher Haut bedeckter Pürzel zu Stande, der durch die erwähnte Furche gegenüber dem Vorderarm abgesetzt erscheint, und dessen Haut nur an der Radialseite in die des Vorderarmstumpfes direct übergeht. An der Spitze dieses Pürzels nach aussen von der Knochenspitze sitzt ein aus vier wärzchenförmigen Fleischhöckerchen bestehendes Gebilde. Das der Knochenspitze am nächsten stehende Höckerchen erscheint grösser als das zweite und dritte, das vierte steht unterhalb des dritten und ist durch eine in seiner ganzen Ausdehnung verlaufende Längsfurche eine Theilung in zwei Höckerchen angedeutet. Dorsalwärts und an beiden Seiten ist das Gebilde durch eine Furche gegenüber dem Vorderarm abgegrenzt und hängt die Haut desselben etwas über die Furche über. An der Beugeseite geht die von zahlreichen Falten durchsetzte Haut ohne absetzende Furche in die Haut des Pürzels über. An ihrer Basis laufen sämmtliche Gebilde in eine gemeinschaftliche Weichtheilmasse aus. Innerhalb dieses Gebietes keinerlei Andeutung von Knochen oder Knorpelmasse; keine Nägel vorhanden. Musculatur wohl zu fühlen, einzelne Muskeln jedoch nicht zu erkennen.

Fig. 3.

Patientin ist im Stande, einzelne Gegenstände, wie z. B. den Stoff bei Näharbeiten, Stickereien u. s. w. mit dem Vorderarmstumpf in der Weise sich festzuhalten, dass sie das zu fixirende Object in die Mitte der den Pürzel umgebenden Falte einlegt und hierauf beugt und pronirt. Der an diese Stelle eingelegte Finger fühlt dabei, wie das Radiusrudiment sich bewegt und ihn tiefer in die Hautfalte hineinpresst und so zwischen sich und Hautfalte fixirt.

Anderweitige Zeichen von Missbildungen, sowie irgendwelche Narben, die auf Insertion von Simonart'schen Strängen deuten würden, fehlen (Fig. 3).

Der Fall stellt sich also folgendermaassen: „An den normalen Oberarm setzt sich ein rudimentärer Vorderarm mit zwei Knochenrudimenten an, der wiederum eine nur aus Weichtheilen bestehende Handandeutung, die 5 Finger aufweist, trägt. Der Radius steht zur Ulna pronirt, überkreuzt dieselbe an ihrer radialen Seite und weist an der Kreuzungsstelle keine fixe Verbindung mit der Ulna auf, so dass eine Zunahme der Pronationsstellung ermöglicht, und dadurch ein Gegenstand zwischen vorderen Radiusantheil und dem die Umschnürungsfurche überragenden Hautwulst eingeklemmt werden kann. Es handelt sich also um eine durch einen Strang veranlasste Umschnürung, die die Ulna abgeschnürt, dafür spricht der Beginn der Schnürfurche an der Endkante der Ulna, sodann jedoch den ganzen Vorderarm mit Ausnahme der Radialseite umfasste und dadurch die vor ihr liegenden Antheile im Wachsthum hemmte, resp. sie vernichtete. Die häutige Anlage der Hand, bekanntlich gegenüber Druck, Umschnürung viel resistenter als Knochengebilde, ging nicht zu Grunde, verblieb auf der zur Zeit der Umschnürung erreichten Entwicklungsstufe.

Art. brachialis im Sulc. bicipit. int. fühlbar, am Vorderarme in der Ellbogenbeuge ebenfalls, sowie längs des Radius bis nahe an die Spitze Pulsation zu spüren.

Es erübrigt mir noch die angenehme Pflicht, meinem verehrten Chef, Herrn Hofrath Prof. Dr. Albert, sowie Herrn Doc. Dr. Julius Schnitzler für die Zuweisung und gütige Förderung der Arbeit meinen besten Dank auszusprechen.

V.

Zur operativen Behandlung der männlichen Hypospadie I. Grades.

Von

Dr. Kronacher

in München.

(Mit 4 Abbildungen im Text.)

Von sämmtlichen Anomalien der Harnröhre kommt die Hypospadie am häufigsten vor. Nach der Angabe französischer Autoren (Rennes, Bouisson) findet sie sich unter 300 Individuen einmal.

Nach der Eintheilung Kaufmann's unterscheidet man 3 Grade:

1. Die am häufigsten vorkommende Hypospadia glandis, Eichelhypospadie — die Harnöffnung liegt im Bereiche der Eichel oder unmittelbar hinter derselben —;

2. Hypospadia penis, Penishypospadie — die Harnöffnung befindet sich an der Unterseite des Penis bis zur Peno-Scrotalfalte;

3. Hypospadia perinealis — das Scrotum ist gespalten und die Harnöffnung liegt am Perineum.

Zahlreiche, zum Theil methodische Operationen sind, besonders der genialen Idee Thiersch's entsprechend, für den 2. und 3. Grad angegeben; für die leichtere Form I. findet sich weder in Lehrbüchern, noch in der Literatur eine allgemein anerkannte, methodische Operation. Der Grund zu der mangelhaften Operationstechnik der Hypospadie leichteren Grades liegt in der unrichtigen Annahme, dass man diese Anomalie nicht immer operiren müsse, resp. nur dann, wenn gewisse zwingende Gründe hierzu vorliegen.

Anatomische Verhältnisse der Hypospadie I.

Das Präputium verhält sich fast überall gleich. Auf der Oberfläche der Eichel bildet es eine mächtige Falte, welche jene etwa zur Hälfte überdeckt oder sich an ihrem hinteren Ende als derber Wulst findet. Es besteht also so zu sagen die Hälfte des Ganzen, bei

der Epispadie unten, bei der Hypospadie oben. Im späteren Leben glättet sich der Wulst immer besser. Bei der Längsincision nach Phimose entsteht ein Präputialsack, der mit der genannten Missbildung viel Aehnlichkeit hat.

Die Stelle, aus welcher der Harn entleert wird, befindet sich gewöhnlich hinter der Eichel, zumeist an der Stelle des Frenulums oder noch etwas hinter demselben, in der Fortsetzung des Sulcus retroglandularis. Die Oeffnung ist bei Neugeborenen oft nur punktförmig und kann überhaupt erst beim Uriniren bemerkt werden; bei Knaben von 2—7 Jahren ist sie für feine Sonden gerade durchgängig, in manchen Fällen auch weiter; auch bei Erwachsenen ist sie relativ enger.

Von der gewöhnlichen Anlage kommen die verschiedensten Abweichungen vor: „Meist ist nur eine Harnöffnung vorhanden, indessen sind auch zwei und drei nebeneinander beschrieben worden, bald untereinander communicirend, theils unabhängig von einander blind endigend. Die Hauptöffnung zeigt sich jedoch stets durch ihre Weite von den übrigen aus."

Einen wichtigen Befund bildet die sogenannte „imperforatio glandis", der Defect der Eichelharnröhre, wobei die Eichel, von sonst normaler Form und Grösse, an der Stelle des Orificiums gar keine Andeutung eines solchen oder anstatt dessen nur ein seichtes Grübchen hat.

Von Döring, Szymanowsky, Malgaigne und Dawosky liegen Beobachtungen vor, bei denen neben der hypospadischen Harnöffnung hinter der Eichel an normaler Stelle das Orificium externum urethrae sich fand, an welches sich ein in einiger Tiefe blind endigender Kanal anschloss. Voillemier beschreibt einen Fall, wo die Eichel, wie normal, von der Harnröhre durchbohrt war, die mit der Penisrinne communicirte. An der Basis der Eichel hatte letztere eine 1 Cm. grosse, angeborene Oeffnung, aus welcher sich der Harn entleerte. Einen solchen Fall beschreibt auch Jurjavay. Ich habe 2 Fälle beobachtet, bei denen ganz normale Verhältnisse zwischen Penis- und Eichelharnröhre vorlagen, jedoch das eine Mal oben, ein anderes Mal unten kleine, blind endigende, 1 Cm. lange Oeffnungen in der Eichel sich fanden; diese verliefen in einer Entfernung von ½—1 Cm. hinter dem Orificium, in der Mitte der Ober-, resp. Unterfläche, in schräger Richtung nach unten und hinten ziehend.

In der Mehrzahl der Fälle zeigt die Eichel an ihrer Unterfläche eine tiefe Spalte, die an Stelle des normalen Orificiums beginnt und nach hinten bis zur Harnöffnung reicht. Verwachsungen des Penis

mit dem Scrotum sind wiederholt beobachtet worden. Meist ist auch doppeltseitiger Kryptorchismus vorhanden, doch sind die Hoden im Leistenkanal oder am äusseren Leistenringe zu fühlen — Retentio inguinalis.

Ausser der angeborenen Hypospadie giebt es auch eine erworbene, durch Traumen entstandene. So erwähnt beispielsweise Karewski eine typische Form von Harnröhrenfisteln, von denen er bis jetzt 16 Fälle beobachtet hat. Die Erkrankung betraf meist Kinder im Alter von 2—4 Jahren und entstand durch Umschnürung des Penis im Bereiche des Sulcus coronarius, gewöhnlich mit Haaren. Die Mütter, die gewöhnlich diese That vollbrachten, sind von dem Glauben beherrscht, sich dadurch die Treue des Mannes zu erhalten. Durch diese Abschnürung entsteht eine typische Hypospadie.

Die functionellen Störungen.

Diese betreffen die Harnentleerung je nach der Weite der Oeffnung: „Vermehrtes Pressen, Veränderung des Harnstrahles, tropfenweises Uriniren in den höheren Graden, in seltenen Fällen Incontinenz; der Coitus kann ausgeübt werden, die Zeugungsfähigkeit kann nicht geleugnet werden, hierfür spricht die zuweilen erwiesene Erblichkeit.

Der Hypospade inficirt sich leichter gonorrhoisch.

Es ist zweckmässig, die Anschauung einiger Autoren über die Zeugungsfähigkeit, sowie über verschiedene Nachtheile bei dieser Erkrankung, hier anzufügen:

Kaufmann sah Vater und Sohn mit demselben Leiden behaftet; Bardeleben sagt unter anderem: „Die Ejaculatio seminis kann nur mit gebrochener Kraft und nicht oder nur theilweise in der Richtung nach vorne erfolgen, wodurch die Wahrscheinlichkeit der Befruchtung vermindert wird. Dass sie möglich ist, liefern die Fälle, in denen diese Missbildung vom Vater auf den Sohn vererbt worden ist. Hiervon kennt Verfasser mehrere Fälle. Ebenso erwähnt Bardeleben die Prädisposition für den Tripper und dessen erschwerte Heilung. Das Sekret stagnirt, da es nicht genügend leicht wie bei der normalen Urethra entfernt wird."

König führt in seinem Lehrbuch an: „Bei der schlechten Lage der Harnröhrenöffnung ist es leicht begreiflich, dass die Empfängniss selbst bei Hypospadie glandis nicht so sicher ist als bei der normal durchbohrten Urethra. Die Zeugungsfähigkeit kann nicht in Abrede gestellt werden, wurde selbst bei der Hypospadia II beobachtet. Die grössten Nachtheile erwachsen aus der engen Oeffnung, die Blase füllt sich, die Uretheren erweitern sich und selbst eine Hydronephrose kann folgen."

Hueter. „Wenn es auch weit übertrieben wäre, einen Hypospaden als zeugungsunfähig zu erklären, so ist die Potenz doch keineswegs als normal zu betrachten, weil die Ejaculatio seminis nicht in der Richtung nach

vorne, sondern naturgemäss nach unten stattfindet. Hierzu kommt noch die Enge des Orificiums mit ihren Consequenzen."

Auch Bryant führt 3 Fälle von Erblichkeit an. Edmund Lesser behandelte 2 Brüder an Hypospadie, in deren Familie eine ganze Anzahl von Mitgliedern mit diesem Bildungsfehler behaftet war.

Aus dem Stammbaume ist zu ersehen, dass die 11 eruirten Fälle sich auf die zweite und vierte Generation vertheilen, während in der dritten und fünften kein Fall war.

Trotz der Functionsstörungen, die allein schon die Operation bedingen — von cosmetischen und anderen Gründen abzusehen — giebt es eine verhältnissmässig grosse Zahl von Autoren, die die Hypospadia I nicht immer oder nur theilweise operirt wissen wollen.

So z. B. Kaufmann: „Für eine Hypospadie, die noch im Bereiche der Eichel ihren Ausführungsgang hat, und bei der eine genügend weite Oeffnung vorhanden ist (ist aber nicht der Fall. Verf.) kann man schliesslich von einem operativen Eingriff absehen, bei abnormer Enge des Ausführungsganges kann man nach Lücke, König u. A. durch eine kleine Plastik die Harnröhrenöffnung erweitern und muss man, deren Beispiel folgend, dafür sorgen, dass es nicht wieder zur Strictur kommt (für grössere Patienten kann man dies schliesslich gelten lassen, wenn es ihnen nicht, was die Regel ist, an der nöthigen Ausdauer zur Vollendung der Operation fehlt. Verf.).

Mosetig-Moorhof sagt: „Hypospadien erfordern nur dann Abhülfe, wenn sie die Gesammtlänge der unteren Penisfläche betreffen, mindere Grade, wobei der Defect die Eichel allein einnimmt, oder etwas weiter nach oben ragt, geben keine absolute Indication ab. Esmarch und Kowalzig erwähnen die Operation dieser Anomalie leichteren Grades überhaupt nicht, auch König spricht in seinem Lehrbuche (1893) nicht davon.

Die bisherigen Methoden zur Beseitigung der Hypospadie I.

Wie bereits bemerkt, suchte man früher die bestehenden Beschwerden nur palliativ zu beseitigen. Man erweiterte die Harnröhrenöffnung mit Sonden oder Bougies, besser noch durch (radiäre) Discision. Bestand zugleich Incontinenz, so liess man einen Recipienten tragen. Mit der fortschreitenden Technik ging man daran, plastisch zu operiren. Die Aufgabe bei der leichteren Form ist ja nicht so schwierig, aber immerhin schwerer, als es den Anschein hat. Sonst würde man gewiss von jeher radical vorgegangen sein und heute würde die Beseitigung dieser Missbildung als ein fertiges Ganze in der Reihe der methodischen Operationen stehen.

Es handelt sich darum, für die geschlossene Eichel eine Harnröhre zu bilden und diese mit der Fistel, die alsdann oder vorher zu schliessen ist, in Communication zu bringen. Der Schluss der Rinne wurde meist schon durch einfache Anfrischung der Ränder mit nachfolgender exacter Vereinigung dieser erzielt. Die Fistel suchte man

elliptisch zu umschneiden und zu nähen; gelang dieses nicht (wie öfter als zugestanden. Verf.), so nahm man einen Hautlappen aus der Umgebung und überpflanzte diesen.

Zur Beleuchtung der alten und neuen Missstände bei den verschiedenen Operationsverfahren sei es mir gestattet, auch hier wieder eine kleine Umschau in der Literatur zu halten.

Dieffenbach durchstach die Eichel von der Spitze zur Harnröhrenmündung und liess bis zur Heilung des Kanals eine Canüle liegen, alsdann verschloss er die alte Oeffnung. Hierbei hat man jedoch die Erfahrung gemacht, dass der so geschaffene, starre, narbige Kanal sich bald wieder verengert, in sehr vielen Fällen ganz schliesst, und nicht einmal durch ständiges Sondiren erhalten werden kann.

Nelaton vollführte als einer der ersten im Jahre 1852 die Beseitigung der Epispadie mittelst Lappenbildung.

Zur Sicherung der Erhaltung des durchbohrten Kanals cauterisirte Dupuytren den Stichkanal mit dem Glüheisen; Ripoll legte einen permanenten Katheter ein; Szymanowski erweiterte den Stichkanal auf galvanokaustischem Wege; Verneuil u. A. sondirten permanent.

Aug. Vidal verwirft mit anderen die Durchbohrung mit dem Troikart wegen der narbigen Strictur; gleicher Anschauung sind König und Hueter, letzterer sieht in der Durchbohrung der Eichel und der nachfolgenden narbigen Schrumpfung eine grosse Gefahr für alle Zeiten; ein solcher Kranke, sagt er, muss oft später immer Bougies u. v. a. benützen. Bei der Hypospadie II, auch I, schlägt Waldo Briggs folgendes Verfahren vor: „An Stelle der rudimentären Harnröhrenmündung an der Glans stösst er ein schmalklingiges Messer mit langem Griff in das Gewebe unterhalb des Corpus cavernos. ein, und führt es unter der Haut bis zur Mündung der Harnröhre an der Peniswurzel. Dieser Gang wird mit feinen Metallsonden bougirt. Bereits nach 2 Wochen schliesst man die alte Mündung durch Anfrischung und Naht. Die Methode lässt wegen der unausbleiblichen, narbigen Strictur in Stich.

Argento hat an einem 28jährigen Hypospaden mit Urethraöffnung am Scrotum nach misslungener Lappenbildung einen Troikart von der Eichel nach hinten durchbohrt. Nach langer Zeit Schluss der Oeffnung; 1 Jahr lang Bougies.

Der jetzige Standpunkt der Hypospadie-Operation.

Die meisten Operateure folgen der genialen Idee Thiersch's, der zur Deckung theilweise das Präputium benutzte. Bei der Behandlung unvollständiger Epispadie verwandte Thiersch das Präputium in der Weise, dass er, nachdem Eichel- und Penisstück in je eine Röhre verwandelt waren, den zwischen beiden gelegenen Spalt dadurch deckte, dass er ein Fenster in das Präputium schnitt, die Eichel durchsteckte, und nach vorhergegangener Anfrischung das Schleimhautblatt des Präputiums als Brücke annähte. Den Eichelkanal schuf er, indem er in der ganzen Länge der Eichel zwei seitliche Lappen bildete und vernähte; hierdurch entstand ein Epithelkeil, der nicht obliteriren konnte. Karewski bildete bei den Eingangs erwähnten Harnröhrenfisteln einen Prä-

putiallappen und deckte diese damit. Bei einem von der Eichel bis an das Scrotum reichenden, gänzlichen Defect der unteren Harnröhrenwand benutzte Ségalas zur Deckung desselben mit gutem Erfolge das zufällig sehr entwickelte Präputium. Heilungsdauer 15 Monate. Bei einem 8 Jahre alten Knaben, welcher infolge eines Traumas eine narbige, impermeable Strictur von $2^1/_2$ Cm. Länge hatte, excidirte Meusel einen 5 Cm. langen und $2^1/_2$ Cm. breiten Lappen des inneren Vorhautblattes und pflanzte diesen ein. Heilung in 5 Tagen.

A. Zöller berichtet über die in der Heidelberger Klinik von Czerny operirten Fälle von Hypo- und Epispadie. Auch hier wird das Präputium nach der Methode Thiersch's verpflanzt. In den Jahren 1878—1892 wurden 8 Fälle von Hypospadie I behandelt, im Alter von 22 Monaten bis 29 Jahre. Die Operation zerfällt in 3 Grade:

1. Bildung des Eichelkanals nach Thiersch, zwei seitliche Lappen.
2. Querelliptische Anfrischung.
3. Ueberbrückung der letzteren mittelst des durch die Eichel gesteckten Präputiums. Heilung = 35 Proc.

Diese Heilungsziffer ist deshalb so gering, weil sich ein Theil der Patienten der Vollendung der Operation entzog, — ein Missstand, auf den nicht genugsam aufmerksam gemacht werden kann, und ein Mahnruf für die möglichst frühzeitige Operation — wo immer möglich, im Säuglingsalter.

Schliesslich sei noch der Methoden von Rosenberger und Landerer Erwähnung gethan.

Rosenberger nähte, bei einer Epispadie von der Eichel bis zur Blase, den Penis nach Anfrischung an die Bauchwand an, und bildete aus und mit dieser die fehlende Harnröhrenwand.

Landerer bildete aus dem Scrotum die Urethralwand, alsdann benutzte er als zweiten Act hierzu die Bauchwand. Die Länge der Anfrischung muss doppelt so gross als der Defect sein.

Die Operation der Hypospadia I mit möglichst ausgiebiger Benutzung des Präputiums.

Nachfolgende Methode, wie ich solche zur Zeit übe, ist eine relativ einfache zu nennen, weil die verschiedenen Sitzungen aus kurze Zeit dauernden operativen Eingriffen bestehen, dennoch ist die grösste Sorgfalt geboten, soll ein Erfolg die Arbeit krönen. Wir haben es mit einem Gewebe — dem Präputium — zu thun, welches nach der geringsten Verletzung sofort ödematös anschwillt, ein dem Eingreifen hier sehr hinderlicher Umstand; ist ein solcher Lappen derart verändert worden, so kann er nicht mehr gut verwendet werden; bleibt er lange ödematös, so wird er hypertrophisch, nicht selten sogar gangränös. Man muss also alle diese Umstände in Erwägung ziehen. Der Operationsplan ist folgender:

I. An der imperforirten Eichel und der Harnröhrenöffnung hinter derselben o. a. ist eine gemeinsame, gut gebildete Rinne anzulegen — an der Untenfläche, der Mitte entsprechend.

II. Um nun die so angelegte, neue Harnröhre zu vervollständigen, ist die Rinne mit einer (unteren) Wand zu versehen. Hierzu eignet sich die Schleimhautfläche des Präputiums, welches zur Hälfte oder zu zwei Dritteln hierzu verwendet wird. Gewöhnlich wird dasselbe in zwei Theile gespalten; geht der eine Theil zu Grunde, so hat man den anderen zur Verfügung. Misslingt das Ganze, so besitzen wir schliesslich in der Scrotalhaut ein weiteres Hülfsmittel, wie ich in einem Falle mit Vortheil mich dessen benutzte.

Die Schleimhautfläche des Präputiums für die untere Wand hat den Vortheil der Schleimhaut an sich, ausserdem ist dieselbe gleich der Scrotalhaut sehr elastisch, es kann wie bei der Durchbohrung der Eichel nie zur starren Röhre, nie zur Verengerung resp. zum Verschluss kommen; die Thiersch'sche Eichelharnröhre hat den Nachtheil, dass sie sehr unregelmässig werden kann, besonders ist die hintere Partie sehr seicht.

Das Idealste wäre, auch die Rinne — also das Ganze — mit Präputialschleimhaut auszukleiden; meine diesbezüglichen Erfahrungen folgen weiter unten. Es ist bei der Ausführung dieser Methode unumgänglich nothwendig, Schritt für Schritt vorzugehen, will man die kleinen, aus dem Präputium gestalteten, lappenförmigen Gewebsstücke lebensfähig erhalten. Die Ernährungsbrücke am Präputium ist meist nicht sehr stark, man muss deshalb bei den einzelnen Operationsacten die Bildung neuer Blutbahnen geduldig abwarten; hierzu kommt die oben erwähnte Beschaffenheit des Präputialgewebes, mehr oder minder der Eichel selbst. Es ist zweckmässig, die Operation in eine bestimmte Anzahl von Sitzungen einzutheilen und zwischen diesen eine gewisse Zeit zu wählen.

I. Sitzung. Spaltung der Harnröhrenöffnung um $^1/_2$ Cm. nach hinten, Spaltung der Eichel mit Scalpell von vorne bis an das erweiterte Orificium, der Schnitt, in der Mitte der Unterfläche der Eichel geführt, durchdringt das Gewebe der letzteren gut zur Hälfte, alsdann wird die stark blutende Wunde mit dem Thermokauter verschorft, theils der Blutung halber, theils um die Wunde zu vergrössern, resp. zu vertiefen. Jodoformgazetamponade. Das Kind ist in den nächsten Tagen nach der Operation sehr ruhig, keinerlei Reaction, weder allgemein noch local tritt ein; der Harn wird gut entleert. Nach 3—4 Wochen ist die neugebildete Rinne vollständig vernarbt (epidermisirt), s. Fig. 1.

II. Sitzung. Nach der Vernarbung der Rinne wird nun das rudimentäre Präputium in der Mitte oder etwas seitlich gegen das äussere oder innere Drittel bis dicht an seinen Ansatz an der Glans der Länge nach in toto gespalten. Nun kann man entweder einige Zeit zuwarten, oder die Operation sofort fortsetzen. Besser ist es zu warten, damit die Circulationsverhältnisse möglichst gute sind. Dabei ist jedoch die rasch folgende Schwellung der Lappen zu berücksichtigen, in diesem Falle muss dann abgewartet werden, bis sich dieselben zur weiteren Verwendung eignen (Fig. 2).

III. Sitzung. Einer der Lappen, zunächst der breitere bei ungleichen Verhältnissen, wird nun an seinem Eichelansatz von innen her quer durchtrennt bis auf eine 5 Mm. breite Brücke, sodann nach unten umgeschlagen, selbstverständlich der linke nach rechts u. s. w., so dass die Schleimhautfläche gegen die Rinne der Eichel resp. die ganze, neugebil-

dete Urethralrinne schaut. Hierbei erfährt die verhältnissmässig schwache Brücke eine starke Drehung. Diese wird bei dem kleinen Object, welches der Präputiallappen vorstellt, gewöhnlich gut vertragen. Den Lappen von aussen zu durchschneiden und die Drehung so zu vermeiden, wäre noch besser; doch hat dies seine Schwierigkeiten darin, dass der Zug desselben gegen seine angepresste Wundfläche zu stark ist.

Fig. 1.

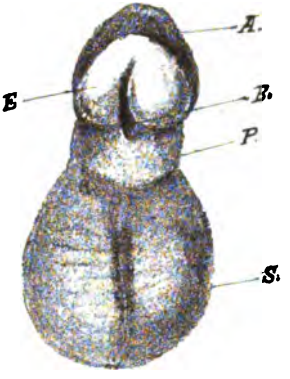

Neugebildete Eichel- bezw. Penisrinne.
A = Präputium. *B* = Rinne. *E* = Eichel.
P = Penisschaft. *S* = Scrotum.

Fig. 2.



Spaltung des Präputiums in zwei Lappen.
A = links ein grösserer,
B = rechts ein kleinerer.

War nun beispielsweise nach links umgeschlagen, so wird die die Rinne umgebende linke Hautpartie sowohl von hinten als auch linkerseits auf eine Ausdehnung von 2—3 Mm. mit Schere oder Messer angefrischt, desgleichen die hier anzupassende entgegengesetzte Fläche (resp. der Rand) des Präputialläppchens, alsdann werden die aufeinander gepassten Flächen durch einige Seidennähte hinten und seitlich der Rinne innig vereinigt.

Der freie Rand des halben Präputiallappens schaut nach oben, die Brücke liegt unten der rechten Hälfte der Eichel bis an die Rinne hin an. Die rechte noch nicht angefrischte Seite bleibt nun frei bis zur sicheren Verwachsung der linken. Der kleine Lappen wäre bei vollständiger Vereinigung in grosser Gefahr, verloren zu gehen. Ich habe mich gewöhnlich 6 Nähte bedient, 3 tiefergehender, und 3 oberflächlicherer. Die Blutung bei Anfrischung der Eichel war nicht sehr bedeutend; man muss sich bei derselben vor Verletzung, Naht u. dergl. nicht fürchten, es wird von ihr gut vertragen. Das ganze Operationsgebiet wird nun mit Jodoformpulver bestreut, ein feuchter Salicyl-Borwasserverband darüber gelegt, der am 2. oder 3. Tage bei normalen Wundverhältnissen gegen eine physiologische Kochsalzlösung vertauscht wird. Der feuchte Verband ist nöthig, der kleine Lappen bedarf zur Erhaltung seiner Lebensfähigkeit in der ersten Zeit der feuchten Wärme, die Jodoformwirkung in solchen Fällen ist bekannt. Auch ist die sofortige Einführung eines Verweilkatheters auf die Dauer von mindestens 8 Tagen nöthig; er wird von

den kleinen Patienten gut vertragen; tritt eine Reizung Seitens der Blase ein, so kann man ihn, falls Opiate wirkungslos sind, auf 24 Stunden dazwischen einmal entfernen. Nach 8 Tagen ist die Verklebung resp. Verwachsung in der Regel gesichert, wenn breit angefrischt und innig vernäht war — auf die beiden letzten Punkte möchte ich Gewicht legen. Wo der Verweilkatheter nicht zu verwerthen ist, ist die Anlegung einer Fistel, weit nach hinten vom Operationsgebiete, erforderlich. Ich habe es bis jetzt bei meinen Fällen vermeiden können, letztere anzulegen und bin jedesmal mit dem Verweilkatheter ausgekommen. Beide zu umgehen, ist unmöglich, der Harnstrahl presst sich durch die vereinigten Wundflächen, die Nähte werden gelockert, die Arbeit war umsonst. Wegen der Durchtränkung des Verbandes mit Urin verbinde ich Anfangs meine Patienten täglich zweimal; nach 14 Tagen werden die Nähte entfernt (Fig. 3).

Fig. 3.



Rechter Lappen umgeschlagen. *R* = linker Präputialrest. *L* = der rechte Lappen mit Nähten hinten, seitlich und vorn fixirt. *B* = Stiel.

Fig. 4.

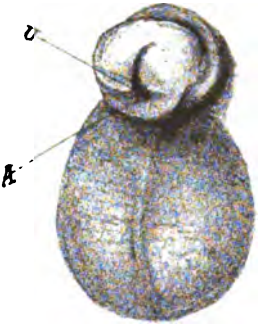

Geheilte Hypospadie. Stiel und nicht verwendeter Lappen entfernt. *U* = neue Harnröhrenmündung. *A* = Untere Wand dem Präputium entnommen.

IV. Sitzung. Nach 3 Wochen wird der Stiel durchtrennt, und die ganze rechte Seite nach vorheriger breiter Anfrischung wie links innig vernäht; wieder derselbe Verband, Verweilkatheter. Der durchtrennte Stiel am Penis wird nach vorhergegangener nothwendiger Verkürzung durch eine Naht zu einer Wundlinie vereinigt, desgleichen wird nach einigen Tagen der restirende (Präputial-)Lappen mittelst Scheere oder Messer entfernt und die Fläche genäht. Die Ernährung des Lappens wird wohl in der Hauptsache vom Stiel besorgt, im geringen Grade auch von der Fläche, auf die er genäht ist. Nur wenn eine ausgiebige Verwachsung der zuerst vernähten Theile eingetreten ist, darf der Stiel durchtrennt und die andere Seite angepasst werden. Die Anpassung soll nach

vorne sehr weit gehen, weil sonst später der Lappen sich retrahirt, und der Strahl nach unten geht. An Stelle der Nähte, besonders der tiefer liegenden, bilden sich öfters eine oder mehrere Harnfisteln, die entweder von selbst, oder nach Kauterisation mit Lapis und Ferrum heilen. Ist in seltenen Fällen die Heilung zu langwierig, so beendet man die Sache durch energische Anfrischung und Vernähung der betreffenden Partien. Auch hier sind wieder der Verweilkatheter und ein feuchter Verband am Platze.

So gering die Sache erscheint, ist die Ausführung der geschilderten Operation doch eine mühsame. Die einzelnen Sitzungen sind von kurzer Dauer, nur Schritt für Schritt gehe man vor, alsdann ist der Erfolg gesichert (Fig. 4).

Treten üble Zufälle ein, die aber bei grosser Sorgfalt meist zu vermeiden sind, so gipfeln sie schliesslich darin, dass der verwendete Lappen zu Grunde geht, indem er abstirbt oder durch die verschiedenen Manipulationen hypertrophisch, knorpelhart wird. Geht auch der zweite, zur Verfügung stehende Lappen zu Grunde, so bleibt noch die Scrotalhaut zur Verwerthung übrig. In dem ersten von mir operirten Falle mit Verwendung des Präputiums ging mir durch eigenes Verschulden dieses zu Grunde. Ich nähte die Eichel an die Scrotalhaut an, nachdem beide vorher breit angefrischt waren. Verweilkatheter oder Fisteln sind hier nicht unbedingt nöthig, doch ersterer jedenfalls im Anfange sicherer. Nach inniger Verwachsung ist es gut, die Scrotalhaut in zwei Zeiten von ihrer Unterfläche abzulösen. Den der Rinne aufsitzenden Lappen überlässt man entweder der Heilung durch Granulation, oder man pflanzt einen zweiten Lappen aus der umgebenden Scrotalhaut auf. Im letzteren Falle wird die neue Urethralwand sehr dick, es dürfte desshalb die erste Methode genügen. Das Resultat des von mir operirten Falles ist ein sehr zufriedenstellendes, wie ich mich nach 3 Jahren überzeugt habe. Nur hat sich das Läppchen ein wenig retrahirt, was übrigens in keiner Weise stört. Doch lässt sich der kleine Missstand leicht verhüten.

Wie Eingangs erwähnt, wäre es sehr wünschenswerth, wenn man die ganze, neuzubildende Harnröhre aus dem Präputium entnehmen könnte. Einen solchen Versuch habe ich in einem Falle, leider nicht erfolgreich, gemacht. Das Präputium wurde in 3 Lappen geschnitten, einen mittleren breiteren, und zwei seitliche, schmälere. Das innere Blatt des breitesten der Lappen wurde, am Eichelansatz beginnend, vom äusseren lospräparirt, mit demselben in Zusammenhang belassen, in die vorher blutig gespaltene Eichelrinne gelegt und mit derselben innig vernäht. Wohl heilte ein guter Theil desselben ein, doch wurden die beiden stehen gebliebenen, zur Deckung der unteren Wand für später bestimmten Präputiallappen so hochgradig ödematös, dass sie zum grossen Theil abstarben, der eine ganz, der andere zur Hälfte. Es würde sich dieser Rest zur Bildung der unteren Wand noch immer geeignet haben — man braucht ja hierzu nur einen verhältnissmässig schmalen Streifen —; doch die Mutter des 5 Jahre alten Knaben entzog diesen der weiteren Behandlung. Die Furcht des Knaben, die Klagen nach den Sitzungen, bei den Verbänden, der Verweilkatheter u. s. w. bestimmten sie hierzu.

Es ist dies ja für die Operation kein vorgerücktes Alter, war aber

doch der Sache hinderlich; später sind diese Missstände noch stärker, deshalb komme ich hier nochmals auf das im Vorhinein aufgestellte Verlangen zurück, möglichst früh, wo nur möglich, im Säuglingsalter zu operiren.

Wenngleich ich die von mir geübte Methode „Bildung einer gemeinsamen Rinne aus Eichel und Urethra, Deckung dieser durch eine Schleimhautwand aus dem Präputium, nachdem die Rinne vorher der Vernarbung überlassen war", für gut und zweckmässig erachte, so halte ich es dennoch für anstrebenswerth, die neue Harnröhre in toto oder zum grössten Theil aus der Präputialschleimhaut zu gewinnen. In dieser Richtung hoffe ich, meine Technik noch verbessern zu können.

Nach der Methode „Bildung einer Rinne, Deckung derselben durch Präputialschleimhaut", habe ich mit vorzüglichem Erfolge in den letzten 2 Jahren zwei Knaben operirt, dieselben waren beide im Säuglingsalter, die Heilungsdauer betrug 2 und 4 Monate.

Einen Fall operirte ich, ebenfalls sehr zufriedenstellend, mit Bildung der Wand aus dem Scrotum.

Ein vierter Fall wurde, wie angegeben, nicht vollendet. Mein Schlusswort hier ist: „Die Hypospadie I soll man stets, und zwar frühzeitig operiren; die speciell für die leichteren Grade bestehenden Operationsmethoden bedürfen noch der Verbesserung. Durch die angegebene Methode hoffe ich einen Beitrag hierzu geliefert zu haben."

Literatur.

Argento, Rif. med. 1891. Chirurg. Congress. Rom 1891.

Bardeleben, Lehrbuch der Chirurgie. 1866.

W. Briggs, A new operative procedure for the formation of an urethra in operations for cure of Hypo- or Epispadias. St. Louis med. and surg. journ. 1890. Sptbr. Ref. Centralbl. f. Chirurg. 1891. No. 13.

Dieffenbach, Operative Chirurgie. Leipzig 1845. Bd. I.

Esmarch u. Kowalzig, Chirurg. Technik 1891.

Hueter, Grundriss der Chirurgie. Leipzig 1883.

Karewski, Verhandlungen der deutschen Gesellschaft f. Chirurgie. 1891. S. 300.

Kaufmann, Verletzungen und Krankheiten der männlichen Harnröhre und des Penis. Stuttgart 1886. Ferd. Enke.

König, Lehrbuch der Chirurgie. 1875 u. 1893.

Landerer, Operation der Hypospadie aus dem Scrotum. Deutsche Zeitschrift f. Chirurgie. Bd. XXXII. S. 591.

Edmund Lesser, Beitrag zur Vererbung der Hypospadie. Virchow's Archiv. Bd. CXVI. Ref. Centralbl. f. Chirurgie. 1890, Nr. 33.

Meusel, Heilung einer ausgedehnten Harnröhrenzerreissung durch Ueberpflanzung des inneren Vorhautblattes. Berliner klin. Wochenschr. 1868. Nr. 39.

Mosetig-Moorhof, Handbuch der chirurg. Technik. Wien 1886.

Rosenberger, Bericht über die Verhandlungen der deutschen Gesellschaft für Chirurgie. XX. Congress 1891.

Ségalas, Lettre à Dieffenbach sur une urethro-plastic faite par un procédé nouveau 1840 et mémoires de l'Academie royale de médecine. Paris 1845. Tom XI. p. 1.

C. Thiersch, Ueber die Entstehungsweise und operative Behandlung der Epispadie. Archiv f. Heilkunde. 1869. 1.

Aug. Vidal, Lehrbuch der Chirurgie und Operationslehre. 1859.

A. Zöller, Ueber die chirurgische Behandlung der männlichen Hypo- und Epispadie. Beiträge zur klin. Chirurgie. Bd. XI.

VI.

Kleinere Mittheilungen.

Arbeiten der chirurgischen Universitätsklinik Dorpat
herausgegeben
von
Wilh. Koch.

1. Vorschlag die Patella nach der Gritti'schen Amputation in richtiger Lage zu erhalten.

Von
Dr. Edgar Bohl,
Assistenten der Klinik.

Gritti durchschneidet bei seiner Operation das Lig. patellare inf. an der Kniescheibe, damit die dem Bande anliegenden, fettreichen Lig. alaria fortfallen und die prima intentio nicht hindern. Trotz zahlreicher Modificationen, welche keine Phase der Amputation, von der Bildung des vorderen Lappens bis zur Anfügung der Patella an die Sägefläche des Femur, unverändert liessen, ist bisher an diesem Verfahren der Sehne gegenüber nicht gerüttelt worden. Gleichwohl erscheint es vortheilhafter, sie ganz oder zum Theil zu erhalten und zur Fixirung der Patella zu benutzen.

An der typischen Durchführung der Operation ändert diese von Prof. W. Koch vorgeschlagene Schonung so gut wie nichts, und ist in den Einzelheiten das an der hiesigen Klinik geübte Verfahren das folgende: In der Höhe der Tuberositas tibiae trennt ein Cirkelschnitt Haut und Fascie, an welchen nur unter Umständen, wenn die Weichtheile vom Knochen bequem nicht sich abheben lassen, ein oder zwei bis auf den Knochen dringende Seitenschnitte sich anschliessen. Dann werden die Weichtheile um einige Centimeter nach oben zurückpräparirt, das Lig. patellare inf. von der Tuberositas tibiae abgelöst, umgestülpt und die Gelenkkapsel eröffnet, worauf das Fettpolster zu entfernen, der Patellarlappen resp. der Weichtheilcylinder nach oben zurückzuschlagen ist. Nach diesem Acte drängt sich der Sehnenstumpf über den Hautlappen hervor. Ueberschreitet man während dieser Gänge die obere Ansatzstelle der Seitenbänder und die hintere Kniegelenkkapsel nicht, so dürfte die Stumpfbedeckung, weil sie mit diesen Gelenkpartien im organischen Zusammenhang geblieben ist, nur relativ wenig sich zurückziehen, selbst wenn prima intentio nicht eintritt.

Nach Exarticulation des Unterschenkels ist der Knorpel der Patella abzusägen, was in anbetracht dessen, dass das Ligament zum Festhalten der Kniescheibe äusserst brauchbar ist, besser als früher gelingt. Stellt

man dann die Kante der Patella, ohne den Quadriceps irgendwie zu spannen, senkrecht auf die Axe des Oberschenkels, so hat man gleicher Zeit die Ebene innerhalb oder oberhalb der Condylen gefunden, an welche, nach der Durchsägung, die Patella sich anfügt, ohne zunächst unter Muskelzug zu leiden. Zuletzt wäre der breite Stumpf des Lig. patellare durch gewöhnliche Nähte mit den Resten der Gelenkkapsel der Rückseite des Femur, oder mit dem Periost, oder mit der hinteren Corticalis zu vereinigen. Die Patella ist auf diese Weise unverrückbar fest gegen das untere Ende des Femur angedrückt; das Ligament dient als Zügel, welcher die Verschiebung und die Drehung in irgend einer Richtung gleichmässig verhindert.

Bedenken, ob es in allen Fällen möglich ist, das Ligament zu erhalten, kommen kaum in Frage, da die Länge des zu conservirenden Sehnenendes mit der Länge des Weichtheillappens zusammenfällt. Ich lasse die Krankengeschichten zweier in dieser Weise operirten Patienten im Auszuge folgen:

1. Adam Radzit, 34 Jahre alt, aus Rujen. Aufgenommen den 3. September 1892, entlassen Ende October 1892. Ulcera cruris luetica permagna.

Pat. leidet seit 14 Jahren an Geschwüren des linken Unterschenkels. Vor 5 Jahren in der hiesigen Klinik behandelt, wurde er mit verheilten Geschwüren entlassen. Doch brachen dieselben bald nach der Heimkehr von neuem auf und vergrösserten sich mit der Zeit zum jetzigen Umfang.

3. September 1892. Der in seiner Ernährung herabgekommene Patient trägt am linken Unterschenkel zahlreiche Ulcera. Das grösste derselben, einige Centimeter oberhalb des Malleolus externus beginnend und bis auf das obere Drittel hinaufreichend, umkreist $^2/_3$ der Peripherie des Unterschenkels. 9 weitere Geschwüre besetzen die Vorder- und Rückseite desselben. Eines hat die Haut über der Tuberositas tibiae zerstört. Die zwischen den Ulcera liegende Haut ist narbig verändert. Im Kniegelenk besteht rechtwinklige Flexionscontractur. Die inguinalen Drüsen sind linkerseits geschwollen.

9. September. Amputation des Oberschenkels nach Gritti, von mir mit 2 Lappen ausgeführt, in deren vorderen das Geschwür über Tuberositas tibiae hineinfiel. Es wurde ausgekratzt und gebrannt. Im Uebrigen vollzog sich die Operation entsprechend der oben beschriebenen Methode. Die Heilung erfolgte ohne Zwischenfall. Am Ende der dritten Woche lässt sich constatiren, dass die Patella fest mit dem Femur verwachsen ist. Es findet sich aber ein geringer Erguss in der Bursa praepatellaris, der jedoch nicht hindert, dass Patient Ende October mit einer Trichterstelze, die ihren Stützpunkt am Tuber ischii und am Stumpfe findet, entlassen werden kann.

2. Daniel Tirmann, 12 Jahre alt. Aufgenommen den 20. August 1893, entlassen den 10. November 1893. Osteomyelitis Tibiae sinistr. Totalerkrankung der Tibia.

Pat. ist im Februar des laufenden Jahres nach einem Falle plötzlich erkrankt und zeigt bei seiner Aufnahme neben einem abgemagerten Oberschenkel einen stark geschwollenen (28,5 Cm. links gegen 23 Cm. rechts) Unterschenkel.

Die geröthete ödematöse Haut der Vorderseite desselben durchsetzen viele Fisteln, aus denen reichlich Eiter strömt. Im oberen Drittel ist die Tibia nach aussen und hinten verbogen; das Kniegelenk steht in Flexionscontractur, das Sprunggelenk ankylotisch in mittlerer Equinusstellung. Tibia in toto verdickt und aufgetrieben; die Sonde stösst in der Tiefe der Fisteln auf nekrotischen Knochen. Innere Organe gesund.

9. September 1893. Hautschnitt in der Axe der Tibia. Das Periost der Vorderseite ist zum Theil durch Eiterung zerstört, zum Theil vom Knochen abgehoben, die gesammte Tibia aber von Fisteln mit Abscesshöhlen durchsetzt. Versuch der Totalresection der Tibia. Als sie unstatthaft sich erweist, Gritti, wobei, der Jugend des Patienten wegen, innerhalb der Condylen des Oberschenkels und unterhalb des Epiphysenknorpels abgesetzt wird.

Der Verlauf gestaltete sich derart, dass trotz Drainage Temperatursteigerungen bis 38,7 Abends vom 13. bis zum 15. September auftraten. Auch schnitten die Hautnähte durch, worauf es zu Retraction der Hautlappen und Klaffen der Wunde kam. Trotzdem und trotz der durch Eiterung bis in den October verzögerten Heilung erhielt sich die Patella gut in ihrer Lage. Seit dem 15. October 1893 macht Patient mit einer Trichterstelze, die sich auf Tuber ischii stützt, Gehversuche.

10. November 1895. Die Patella ist fest verwachsen. Entlassung.

Die Krankengeschichten belegen die Thatsache, dass Befestigung der Patella durch das Lig. patellare vollkommen genügt, die Kniescheibe in der ihr zugewiesenen Lage zu erhalten. Insbesondere der 2. Fall, in welchem, obwohl die Amputation in eiternden Geweben ausgeführt wurde und die prima intentio misslang, die Patella trotzdem unverrückt an ihrer Stelle blieb und anstandslos knöchern mit dem Femur verheilte.

Wir stehen der Gritti'schen Amputation heute ganz anders als vor 40 Jahren gegenüber. Musste sie früher als gewagte Operation bezeichnet werden, welche, wie die Statistik Salzmann's lehrt, eine Mortalität von 42—68 Proc. im Gefolge haben konnte, so ist sie augenblicklich dieser Gefahr fast ganz entkleidet, da z. B. Herda, die neuere Zeit berücksichtigend, statistisch nur 8 Todesfälle auf 65 Amputirte registrirt, deren meiste noch dazu Folge bereits vor der Amputation vorhandener Complicationen waren. Aber auch die Qualität des Stumpfes ist eine bessere geworden, und wenn Szymanowski[1]) in seiner „Rechtfertigung der Gritti'schen Operation nach Wort und That" unter 16 Beobachtungen 10 Fälle von guter Stumpfbildung 6 anderen gegenüberstellen musste, in denen es zum Abgleiten der Patella, d. h. zum Misslingen der geplanten Operation gekommen war, giebt uns jetzt die Statistik Uhl's[2]) nur einen Fall von Dislocation der Patella, während Herda[3]) dreimal, nicht von Verziehung der Patella, sondern nur von verzögerter Anheilung, Stellung auf die Femurkante und schräger Adaption an das Femur zu berichten weiss.

---

1) Szymanowski, Die Rechtfertigung der Gritti'schen Operation nach Wort und That. Vierteljahrsschrift für praktische Heilkunde. Bd. LXXXIX. — 2) A. Uhl, Vergleichende Statistik der seit Einführung der antiseptischen Wundbehandlung mit der Exarticulatio genu u. s. w. Diss. 1885. — 3) Herda, Ueber die Resultate der Amputation nach Gritti u. s. w. Münch. med. Wochenschr. 1895. Nr. 1.

Das Aufheilen der Kniescheibe hat für die Gritti'sche Amputation principielle Bedeutung. Deswegen wurde ein oft behandeltes Thema die Frage, warum diese Anheilung misslingt und wie dem abzuhelfen sei. Auch ich erlaube mir einige Bemerkungen über diese Punkte, da die Casuistik in ihrer Gesammtheit auf sie hin nicht durchgenommen ist und die Ziffern von Uhl und Herda einer kleinen Ergänzung zugänglich sind. Unter 198*) Gritti'schen Amputationen fand ich Abgleiten der Patella 25 mal notirt, bei: Sawostitzki[18]), Hermann[19]), Middeldorpf[20]), Linhart[21]), v. Wahl[22]) 2 mal, Ochwadt[23]), Simon[24]), Wagner[25]), Adelmann[26]), Neuhöfer[27]), Matz[28]), Teale[29]), Weir[30]), Dittel[31]), Kubar[32]), Nussbaum[33]), Müller[34]), Ried[35]) 2 mal, Gorsky[36]), Koch[37]), Ritschl[38]).

Ursachen der Verschiebung können folgende sein: Einmal die Beschädigung des Stumpfes, z. B. im Falle v. Wahl's, in welchem während der Delirien der Verband heruntergerissen wurde, oder im Falle Linhart's, dessen Patient dadurch, dass er mit seinem Stumpfe unvorsichtig aufstiess, eine Nachblutung aus der Art. poplitea und Verschiebung der Patella erlitt. Ein weiterer wohlbekannter Grund liegt dann in Zuckungen und Verkürzung des Quadriceps, wie solche gelegentlich der ersten Operation nach Gritti Sawostitzki erlebte. Von Interesse ist, dass

*) Diese 198 Fälle sind veröffentlicht bei: 4) Salzmann, Die Gritti'sche Operationsmethode und ihre Verwerthung in der Kriegschirurgie. Archiv f. klin. Chir. 1880. 106 Fälle. — 5) Uhl, l. c., 23 Fälle, davon 14 bereits bei Salzmann. — 6) Ried, Ueber die osteoplastische Amputation des Oberschenkels nach Gritti. Deutsche Zeitschr. f. Chir. 1887. 10 Fälle. — 7) Asthoewer, Ueber die Gritti'sche Operationsmethode. Diss. 1887. 4 Fälle. — 8) Wenzel, Zur Casuistik der Gritti'schen Oberschenkelamputation. Berl. klin. Wochenschr. 1888. 9 Fälle, davon 4 bei Asthoewer. — 9) Glogau, Zur Casuistik der Oberschenkelamputation im unteren Drittel nach Gritti. Diss. 1888. 8 Fälle, davon 3 bei Uhl. — 10) v. Essen, Die Amputationen und Exarticulationen der chirurgischen Klinik zu Dorpat in den Jahren 1878—1888. Diss. 1889. 6 Fälle. — 11) Oliva, Die Amputation des Oberschenkels nach Gritti. Beiträge zur klin. Chir. 1890. 11 Fälle. — 12) Nolte, Zur Casuistik der Oberschenkelamputation nach Gritti. Diss. 1890. 3 neue Fälle. — 13) Voigt, ZurBeurtheilung der Amputation des Oberschenkels nach Gritti. Wiener med. Presse. 1888. 10 Fälle. — 14) Ehrlich, Ueber die osteoplastische Amputation des Oberschenkels nach Gritti und eine neue Modification derselben, nach Sabanejeff. Diss. (Dorpat) 1891. 15 Fälle, davon 6 bei Essen. — 15) Schnee, Die Resultate der Gritti'schen Operation. Diss. 1892. 3 neue Fälle. — 16) Ritschl, Die Exarticulation des Unterschenkels im Kniegelenk. Tübingen 1893. 3 Fälle. — 17) Herda, l. c. 12 Fälle. Insgesammt 198 Fälle.

18) Sawostitzki, Moskauer med. Zeitung. 1862. Nr. 1. — 19) Hermann, nach Szymanowski l. c. — 20) Middeldorpf, Wiener med. Wochenschr. 1865. Nr. 43 u. 44. Mitgetheilt von Dr. Schäffer. — 21) Linhart, Wiener med. Presse. 1865. Nr. 1 u. 2. — 22) v. Wahl, Petersburger med. Zeitschr. Bd. VIII. 1864, und Diss. Ehrlich, l. c. — 23) Ochwadt, Kriegschirurgische Erfahrungen 1865 nach Heine. Arch. f. klin. Chir. Bd. VII. 1865. — 24) Simon, Bericht über die chirurgische Station des Rostocker Krankenhauses u. s. w. Deutsche Klinik. 1866. — 25) Wagner, nach Kittel, De amputatione in tertia femoris parte a Gritti proposita. Diss. 1866. — 26) Adelmann, Petersburger med. Zeitschrift. XV. 1869. — 27—29) Neuhöfer, Teale, Matz, citirt nach Salzmann. — 30) Weir, The Medical Record. Vol. XV. No. 15. — 31 u. 32) Dittel und Kubar, citirt nach Uhl, l. c. — 33 u. 34) Nussbaum und Müller, citirt nach Salzmann. — 35) Ried, l. c. — 36 u. 37) Gorsky und W. Koch, vide Diss. Ehrlich 1891. — 38) Ritschl, l. c.

Ritschl auf Grund dieses Ereignisses die Verlagerung erst nach 10 Monaten an einem Kranken sicherstellte, welcher nach der Amputation mit gutem Stumpfe entlassen worden war. Die Patella sass auf der Vorderfläche des Knochens. Am häufigsten treibt Eiterung die Lappen auseinander, worauf die Patella gemeinsam mit dem vorderen Lappen verzogen wird, und entweder schräg auf dem vorderen Sägerand des Femur sich aufstellt oder die Vorderfläche des Oberschenkels erreicht (Simon, Weir), oder auf die Seite des Oberschenkels (Middeldorpf), ja selbst auf den hinteren Rand der Sägefläche (Wagner) gleitet. Die Verschiebung kann in den ersten Tagen nach der Operation oder erst nach Monaten stattfinden, wobei zu bemerken wäre, dass nicht jedes Mal ein unbrauchbarer Stumpf die Folge ist, dass vielmehr mitunter die Patella in die richtige Lage sich zurückführen liess (Linhart, Gorsky), und dass andere Male die Kranken trotz der schlechten Stellung der Patella den Stumpf gebrauchen konnten (Ritschl, Sawostitzki).

Die neuere Zeit hat also, wie erwähnt, auch in der Häufigkeit der Verlagerung der Patella Wandlung geschaffen, indem sie die Befestigung verbesserte und die Eiterung zurückzudämmen verstand, welch letztere ja auch häufigste Ursache der Muskelzuckungen zu sein scheint.

Berücksichtige ich, ähnlich neueren statistischen Erhebungen nur die seit 1878 vollführten Operationen — 82*) Fälle —, so finde ich der Verlagerungen 6 (Kubar 1878, Müller 1878, v. Wahl 1881, Gorsky 1889, W. Koch 1890, Ritschl 1893), drei Mal soviel bei 116 vor 1878 Operirten, als Endresultat das folgende: 2 Patienten mussten nachamputirt werden; ein Mal liess sich die Patella durch Heftpflasterstreifen zurückbringen; ein Patient konnte den Stumpf trotz der Verlagerung gut gebrauchen; bei einem Kranken trat der Tod ein, und der letzte starb nach Entfernung der nekrotischen Sägefläche des Femur an Lungentuberculose.

Bei dem Aufsehen, welches das Abgleiten der Patella gleich nach der ersten Operation am Lebenden (Sawostitzki) machte, ist es nicht zu verwundern, dass zahlreiche Verfahren, die Patella zu befestigen, angegeben wurden. Um auch die älteren unter diesen kurz zu registriren, wurden angewandt: Morphiuminjectionen zur Ruhigstellung des Quadriceps, Heftpflasterstreifen über die Patella, der Piccard'sche Collodiumverband, ein Tjour-Gypsverband, Pappschienen, gefensterte Guttaperchaschienen, die Nagelung der Patella mit Elfenbeinstiften, Brettnägeln u. s. w., die Tenotomie der Quadricepssehne, die Knochennaht der Patella. Das letztere Verfahren erfreut sich auch heute bei wechselndem Nahtmaterial (Seide, Catgut, Eisendraht, Silberdraht, Aluminiumbronce, Silkwormgut) grosser Beliebtheit. Gewöhnlich wird der untere Rand der Patella mit dem hinteren des Femur vereinigt, seltener (Ritschl) der obere Rand mit dem vorderen der Femurcondylen. Als sehr zweckmässig aber hat sich das Verfahren Albert's erwiesen, das Femur oberhalb der Condylen hart an der Grenze der Markhöhle zu durchsägen und diese Stelle

*) Die Differenz zwischen der obigen Zahl 82 und den 65 Fällen Herda's beruht zum grössten Theil darauf, dass 15 nach Gritti operirte Patienten der Dorpater Klinik (Diss. Ehrlich) von Herda in seine Statistik nicht aufgenommen sind.

so zu bestimmen, dass die Patella mit der Kante senkrecht auf das Femur gestellt und die Durchsägung an einer Stelle vorgenommen wird, an welcher sich dieser Handgriff ohne Dehnung des Quadriceps ausführen lässt. Das Femur ist jetzt an einer Stelle getrennt, die an Länge dem erschlafften Quadriceps entspricht, woher, falls Krämpfe ausbleiben, erhebliche Zugwirkungen des schlaffen Muskels nicht zu erwarten sind.

Blicken wir auf die heute angewandten Verfahren, der Patella die Bedingungen der Anheilung zu gewähren, so steht die oben skizzirte Methode Albert's an erster Stelle. In sämmtlichen Publicationen der neueren Zeit aus den Kliniken der Herren v. Bardeleben, Ried, Trendelenburg, v. Bruns, Albert, v. Wahl, W. Koch, Helferich wird Gewicht darauf gelegt, das Femur oberhalb der Condylen zu durchsägen. Nach Ried und Wenzel genügt die Erschlaffung des Quadriceps für sich allein, um eine Dislocation zu verhindern, die übrigen Autoren verlangen zur festeren Fixation noch eine directe Befestigung der Patella nach einem der früher geübten Verfahren. Uhl, Glogau, Nolte und Schnee empfehlen tiefgreifende Knochennähte, Oliva die Nagelung der Patella, Ritschl und Herda an Stelle der Knochennaht eine periostale Catgutnaht.

Aber trotz aller dieser Kautelen und der Antisepsis ist Abgleiten zu Stande gekommen. Dass in specie die Durchsägung oberhalb der Condylen für sich allein, es zu verhindern, ungeeignet ist, zeigen die Erfahrungen von Ried und v. Wahl. Trotz Nagelung erlebte die Verschiebung W. Koch und liess Ehrlich darauf aufmerksam machen, dass bei rareficirtem Knochenmark dem Nagel die Stütze fehlen muss. In einem allerdings älteren Falle (Adelmann) hinderte eine Eisendrahtsutur durch die Knochen das Abweichen ebenfalls nicht, und auch die periostale Sutur (Ritschl) konnte der Verziehung auf die vordere Sägekante des Femur den nöthigen Widerstand nicht leisten. Wählt man das Verfahren Koch's, so bleibt in schwierigen Fällen zu überlegen, ob neben der Befestigung des Ligam. patellae noch die Naht der vorderen Kante des Femur oder der Condylen mit der aponeurotischen Endausbreitung des Quadriceps am Platze ist. Der Zug des Quadriceps dürfte infolge dieser Combination, zeitweise wenigstens, ganz sich beseitigen lassen. In wie weit man aber die Naht versenkt oder oberhalb der Kniescheibe durch die Haut führt, hängt vom Geschmack des Einzelnen ab.

Aus der chirurgischen Klinik zu Greifswald (Prof. Helferich).

2. Klinische und experimentelle Studien zur Frage der Torsion des Hodens.

Ein Fall von Torsion des carcinomatös degenerirten Hodens und Nebenhodens

von

Dr. Enderlen,

Assistent der Klinik und Privatdocent.

Im Folgenden möchte ich einen Fall veröffentlichen, welcher sowohl in klinischer, wie auch in pathologisch-anatomischer Hinsicht der Mittheilung werth erscheint.

Die Anamnese des 49 Jahre alten Arbeiters, der uns von Dr. Schlenzka in Anklam zugesandt wurde, ist kurz folgende:

Der sonst immer gesunde Patient bemerkte nur hier und da einen höheren Stand des rechten Testikels. Ein später erfolgter Descensus wird entschieden negirt. Soviel er sich erinnern kann, hat er nie davon Beschwerden verspürt, er machte den Feldzug 1870/71 mit, verrichtete stets ungestört schwere Arbeit. 21. Mai 1893 verspürte er Schmerzen im Rücken, die bis zur Hüfte ausstrahlten. Als er am darauffolgenden Tage anstrengende Arbeit verrichtete, bekam er beim Heben einer sehr schweren Eisenschiene plötzlich heftiges Leibschneiden. Die Schmerzen hielten am 22. Mai noch an, vom 23. Mai an cessirte der Stuhlgang, Blähungen gingen nicht mehr ab. 24. Mai Morgens ging Patient noch zur Arbeit, doch wurden infolge der Thätigkeit die Schmerzen nur noch heftiger, hauptsächlich in der Inguinalgegend. Bei Besichtigung der vorwiegend empfindlichen Stelle bemerkte der Kranke eine starke Anschwellung, welche oberhalb der rechten Inguinalgegend begann und bis tief in das Scrotum hinabreichte. Bei seiner Aufnahme am 24. Mai klagte Patient über Schmerzen in seiner rechten Leistengegend und über Stuhlverhaltung.

Die Untersuchung[1]) ergab einen kräftig und gesund aussehenden Mann, welcher durchaus keine Erscheinungen von Shok erkennen liess. Die Brustorgane ergaben keinen erwähnenswerthen Befund, der Puls war kräftig, die Athmung ruhig, in keiner Weise gestört.

In der rechten Leistenbeuge befand sich eine beträchtliche Geschwulst, welche sich von dem Grunde des Scrotum bis fast zur Spina anterior superior dextr. ossis ilei erstreckte. Der Tumor zeigte Birnform, war von ziemlich glatter Oberfläche, die Hautdecken darüber ohne Veränderung.

Die Palpation liess deutlich zwei Abschnitte statuiren, einen unteren von durchaus fester Consistenz und einen oberen von weicherer Beschaffenheit, der das Gefühl von Fluctuation gab. Die Grenze der beiden Territorien lag etwa in der Mitte; die weichere Partie erstreckte sich nach dem oben Gesagten über den Leistenkanal hinweg bis auf eine Entfernung von einem Querfinger von der Spina anterior superior. Als in Narkose ein etwas stärkerer Druck auf den unteren Pol ausgeübt wurde, verlor sich hier die pralle Consistenz und bestand nur etwas höher oben unverändert fort. Der Hode war nicht mit Sicherheit abzutasten. Die Percussion ergab im ganzen Bereiche des Tumors Schenkelschall.

Diagnose. Erwogen wurde vor Allem das Bestehen einer eingeklemmten Hernie wegen des raschen Einsetzens der Erkrankung und der Darmsymptome; im Bejahungsfalle musste es sich entweder um eine reine Netzhernie oder um eine solche mit vorwiegender Betheiligung des Omentum majus handeln, eventuell um einen Netzbruch, der den mehr oder minder veränderten Processus vermiformis in sich schliessen konnte; allerdings sprach das relativ gute Allgemeinbefinden gegen acute Einklemmung. Für die Annahme einer Entzündung des leeren Bruchsackes, einer Orchitis oder Epididymitis, einer Hydrocele oder Neubildung des Hodens fehlten genügende Anhaltspunkte.

---

1) Wurde von Herrn Geheimrath Helferich während der klinischen Besprechungen vorgenommen, ebenso die sofort folgende Operation.

„Wir müssen schliesslich an eine Torsion des Hodens denken," war die letzte Erwägung, welche von Herrn Geheimrath Helferich in Betracht gezogen wurde, bevor er zur Operation schritt.

Nach vorhergegangener Magenausspülung und eingeleiteter Aethernarkose Schnitt über die grösste Ausdehnung der Geschwulst; ca. 15 Cm. lang. Nach Durchtrennung der oberflächlichen Schichten glaubte man, dass eine Hydrocele vorliege. Bei dem Einschneiden der Tunica vaginalis propria gelangte man jedoch nur auf sulzige Massen, welche eine Flüssigkeitsansammlung vorgetäuscht hatten. Dieselben bildeten den unteren Pol der Geschwulst; sie wurden auf stumpfem Wege entfernt, und nun floss blutig tingirte Flüssigkeit in geringer Menge ab. In der Tiefe zeigte sich darauf ein derber, rundlicher, über hühnereigrosser Tumor von blaurother livider Farbe, ähnlich wie ihn Caben[1]) aus unserer Klinik beschrieben und wiedergegeben hat. Bei flüchtiger Betrachtung konnte die Geschwulst als stark geblähte Darmschlinge imponiren. Die Oberfläche war im Ganzen glatt, nur an einer Stelle war eine kaum erbsengrosse Prominenz zu constatiren, wie sie bei Hydrocele des öfteren auf dem Testikel getroffen wird. Die zu Tage gelegte Geschwulst erwies sich als der bedeutend vergrösserte Hode.

Nun wurde die Hülle, welche das sulzige Gewebe umgab, noch weiter nach oben gespalten; sie liess sich bis nahe an die Spina verfolgen und verengte sich trichterförmig, um an eben genannter Stelle blindsackartig zu enden. Der Samenstrang war auf fast Daumendicke geschwellt, von ähnlicher Farbe wie der Testikel, nur etwas heller, ausserdem in der Höhe der Symphyse um seine Längsaxe von innen nach aussen torquirt. Es hatte auch der Hode eine Drehung in demselben *Sinne* erfahren, die bei dem letzteren mit einer geringen Torsion um seine transversale Axe combinirt war. Die Torsion des Hodens ist selbstverständlich als das Primäre anzusehen und hatte die Drehung des Samenstranges erst im Gefolge. Zur Entwirrung war eine Drehung im umgekehrten Sinne um 270° nöthig. Der nunmehr richtig gelagerte Hode hatte aber das Bestreben stets in seine pathologische Stellung zurückzukehren, ähnlich wie dies in der Beobachtung von Anders[2]) der Fall war; damit wird, denke ich, der Einwand hinfällig, dass derselbe infolge des stärkeren Druckes, welcher während der Narkose (wie eingangs erwähnt) ausgeübt wurde, erst in diese Lage gebracht worden sei.

Da man annahm, dass Stauung infolge der Torsion die Volumzunahme bedingt habe, so wurde erst gelinde Massage angewandt, um den Hoden auf ein geringeres Maass zu reduciren, dann wurde versucht die Tunica vag. propr. über demselben zu schliessen. Beides war von negativem Erfolge begleitet. Auch nach stärkerem Anziehen der Fäden blieb eine etwa fingerbreite Partie unbedeckt. Nunmehr schien es unzulässig, das Organ, dessen Functionsfähigkeit sehr in Frage gestellt war, das im besten Falle der Schrumpfung anheimfiel, andererseits aber durch seine

1) Diese Zeitschrift 1889, Bd. XXX, Infarct des Leistenhodens durch Torsion des Samenstranges.

2) Castration eines durch Torsion nekrotischen Leistenhodens. St. Petersburger med. Wochenschrift. 1892. Nr. 47.

Anwesenheit noch Schaden bringen konnte, weiter zu erhalten; es wurde daher die Castration in gewohnter Weise vorgenommen und zugleich der ganze Blindsack entfernt. Hierauf erfolgte Schluss des äusseren Leistenringes mit 3 Silberdrahtnähten, Vereinigung der Hautwunde mit Seide, Drainage im unteren Wundwinkel. Wie ich gleich hier vorwegnehmen will, erfolgte ungestörte Heilung.[1]) In dem oberen Ende des Entfernten constatirte man nun noch eine etwa 2 Markstückgrosse glatte Gewebspartie, die Peritoneum darstellte und offenbar bei dem Anziehen des Samenstranges mit herabgetreten war und so zur Abtragung kam.

Ich gebe nun zunächst die Maasse des entfernten Hodens, welche noch während der Operation gewonnen wurden:

Umfang	24,1,
Höhe des Hodens . . .	5,6,
Länge des Stieles . . .	8,1.

Wichtig zur Beurtheilung des ganzen Falles erscheint mir der Befund, dass Hode und Samenstrang vollkommen frei ohne jede Anheftung in der Tunica vaginalis lagen; es fehlte demnach die gewöhnliche Fixation des Testikels durch den Peritonealüberzug, das Mesorchium vollkommen. Nur so erklärt es sich, dass eine Drehung überhaupt zu Stande kommen konnte, die unter normalen Verhältnissen undenkbar ist.

Die Bezeichnung „Mangel des Mesorchiums" ist nach Nicoladoni eigentlich keine zutreffende; es soll damit nur gesagt sein, dass bei der in Rede stehenden Erkrankung die knappe Fixation des Hodens durch den sonst kurzen Peritonealüberzug fehlt; dass vielmehr Hode und auch Samenstrang auf eine gewisse Länge hin allseits vom Peritoneum (etwa nach Art der Ileumschlingen im Bauchraume) überzogen sind, so dass der Hode an seinem Samenstrange wie eine Frucht an ihrem Stiel frei in den mehr oder weniger entwickelten Processus vaginalis peritonei hineinhängt.

Die Durchschneidung des entfernten Testikels ergab, dass die Vergrösserung des Hodens nicht die Folge der Torsion war, sondern auf einer Neubildung beruhte, in welcher das ganze Organ aufgegangen war. Von einer Anschwellung, von einem Grösserwerden des Testikels hatte der Kranke nie etwas bemerkt (in der Anamnese auch nichts angegeben), daher lag bei der Operation selbst der Gedanke an einen Tumor fern.

Beschreibung des Präparates.

Die Masse des Tumors drängte sich auf dem Halbirungsschnitte ziemlich stark über die Schnittfläche vor. Der Grundton der letzteren war von dunkelblaurother Farbe, untersetzt von tiefrothen streifigen Blutungen, ferner von kleineren und grösseren graugelben Herden; die letzteren entsprachen Knoten, welche in den Tumor eingesprengt waren, die Consistenz derselben war weicher als diejenige der Hauptmasse, es machte entschieden den Eindruck, dass stellenweise Erweichung eingetreten sei. Die Grenze von Testis und Nebenhoden war wohl constatirbar, doch an manchen Stellen verwischt, da auch die Epididymis in Tumormasse aufgegangen war.

1) Anmerkung bei der Correctur. Pat. ist nach einer gütigen Mittheilung von Herrn Dr. Schlenzka im November 1895 an Magen- und Darmcarcinom gestorben.

Da auch die mikroskopische Untersuchung Bemerkenswerthes zu Tage förderte, so möge das Resultat derselben in Kürze wiedergegeben werden.

In Schnitten, welche aus makroskopisch gut erhaltenen Tumorpartien stammen, lassen sich Epithelnester nachweisen, die von schmäleren und breiteren Bindegewebsbalken umzogen sind. Die epithelialen Zellen sind von ziemlicher Grösse, vorwiegend von cubischem Aussehen, manchmal allerdings gleichen sie auch mehr Plattenepithelien. Die Kerne sind ebenfalls ziemlich gross, an den Rändern der Nester mit gut erhaltenem Chromatingerüste versehen, in der Mitte, namentlich in derjenigen grösserer Haufen vielfach zerfallen. Die jüngeren Theile der Neubildung demonstriren durchwegs gut erhaltene Zellen; viele Zellen führen Mitosen. Einige der letzteren besitzen schlanke Schleifen mit regelmässiger Anordnung, andere hinwieder zeigen unregelmässigen Bau und Verklumpung der Schleifen. An der Grenze, wo der Tumor im Fortschreiten begriffen war, missen wir auch nicht die bekannte kleinzellige Infiltration des umliegenden Gewebes. In letzterem begegnen wir nur selten streifenförmigen Blutungen.

Sprechen nun die angeführten Befunde dafür, dass wir es unzweifelhaft mit einem Carcinome zu thun haben, so überraschen mikroskopische Bilder aus der Mitte des Tumors um so mehr, als sie einen ganz anderen Geschwulsttypus darbieten. Hier tritt uns, um kurz zu sein, das Bild eines grosszelligen Rundzellensarkomes entgegen. Diffus in der Geschwulstmasse zerstreut treffen wir kleinere und ausgedehntere Blutungen; an manchen Stellen sind dieselben so massig, dass die Sarkomzellen ähnlich wie die Leukocyten bei einer Leukämie zwischen den rothen und spärlichen weissen Blutscheiben lagern. Die meisten Kerne der Sarkomzellen haben ein verwachsenes Chromatingerüste, doch constatirt man manchmal auch Mitosen.

Wieder andere Partien zeigen ausgedehnten Zerfall von Kernen und Zellen, so dass vielfach kleinere und grössere unregelmässige Chromatinkörner zwischen blassen, nahezu homogenen Schollen liegen.

Bindegewebsstränge, welche an die Tumorpartien grenzen, erscheinen bei schwacher Vergrösserung vollkommen kernlos, bei Anwendung stärkerer Linsen entdeckt man hier und da einen gut tingirten Kern in dem diffusen, mattgefärbten Gewebe.

Von dem Nebenhoden kann ich nur anführen, dass ich in demselben ebenfalls wechselnde Bilder fand, theils Carcinom, theils Sarkom.

Fasse ich das Ergebniss der mikroskopischen Untersuchung kurz zusammen, so halte ich mich zu der Diagnose eines Carcinoma sarcomatodes berechtigt.

Die Blutungen im Bindegewebe und Tumor sind das Resultat der Torsion, ebenso der Kernschwund im Bindegewebe; der Zerfall der Neubildung resultirt nur zum Theil aus der Torsion, der Rest bestand schon vor der Drehung. Den Antheil der Torsion, resp. die Grösse desselben zu bestimmen liegt ausser Möglichkeit, ist überdies auch ohne Belang. Von mehreren Autoren ist auf die Theilung des Samenstranges hingewiesen worden und auf die Wichtigkeit dieses Befundes für die Erklärung der Torsion. In unserem Falle vermissen wir die

Zweitheilung des Samenstranges. Schnitte, welche entsprechend der Torsionsstelle durch die ganze Dicke des Stranges gelegt sind, ergeben nur pralle Gefässfüllung, keine Thrombenbildung; ausserdem finden sich stellenweise kleine schmale Blutergüsse im Bindegewebe.

Auf einen Umstand glaube ich noch hinweisen zu müssen, nämlich auf die leichte Abplattung des Hodentumors, welche wohl neben dem freien Hängen des Testikels „wie die Frucht am Stiele" die Drehung begünstigte.

Als Veranlassung der Torsion müssen wir wohl das Heben der schweren Schiene annehmen.

In unserem Falle war es bei den obwaltenden Umständen ein Glück für den Patienten, dass von einer Erhaltung des Hodens abgesehen wurde, da das ganze Organ in Tumormasse aufgegangen war. Einige Male wurde es versucht den Hoden zu detorquiren und zu belassen. Ich gehe in der folgenden Casuistik nur auf diesen Punkt näher ein, die übrigen Momente sind in der ausführlichen Arbeit von Lauenstein in vorzüglicher Weise gewürdigt worden.[1])

Casuistik.

Fall 1 (17 Tage). In dieser Beobachtung[2]) erfolgte die Entfernung „des offenbar theilweise atrophischen Hodens" nach 17 Tagen. Auch nach dem mikroskopischen Bilde musste man das ganze Organ „in Rücksicht auf die spärliche Menge der Samenkanälchen mit ihrem geringen Querschnitte und den Mangel der Spermatozoen als ein atrophisches" bezeichnen.

Fall 2 (einige Tage). Hier war Patient seit einigen Tagen nach schwerer Arbeit erkrankt. Der Hode wurde, „da er augenscheinlich der Gangrän verfallen war, nach Unterbindung des Stieles von diesem abgeschnitten".

Mikroskopische Schnitte des Hodens zeigten zahlreiche, mit zelligem Inhalte erfüllte Samenkanälchen mit beträchtlichem Querdurchmesser; allüberall aber fehlten die Spermatozoen. Das interstitielle Gewebe, sowie die Septa testis waren erfüllt von dichtstehenden, gegenseitig sich abplattenden Blutkörperchen, durch welche die Maschen des Bindegewebes beträchtlich erweitert wurden. Im Rete testis fanden sich beträchtlich erweiterte, mit coagulirtem Blute erfüllte Venen und ein überaus massiger Blutaustritt.

Fall 3 (7 Tage)[3]). Abtragung des Testikels am 7. Tage nach stattgehabter Torsion. Mikroskopisch sah man alle charakteristischen Zeichen der hämorrhagischen Infarcirung des ganzen Hodens, dessen äusserste Peripherie in dünner Schicht bereits deutlich den Beginn der Nekrose aufwies.

---

1) Sammlung klinischer Vorträge. Neue Folge. Nr. 92. 1894.

2) Nicoladoni, Zur Frage der Torsion des Samenstranges. Eine eigenartige Complication des Kryptorchismus. Archiv für klinische Chirurgie. Bd. XXXI. Heft 1. 1885.

3) Helferich-Cahen, Infarct des Leistenhodens durch Torsion des Samenstranges. Deutsche Zeitschrift für Chirurgie. Bd. XXX. 1890.

Fall 4 (6 Tage)[1]. Operation am 6. Tage nach Eintritt der Torsion; Belassung des Hodens an Ort und Stelle. Ein Theil des Hodens stiess sich nekrotisch ab.

Fall 5 (1 Tag)[2]. Die Drehung entstand am Tage vor der Operation. Ueber den mikroskopischen Befund des entfernten Organes kann ich keine Angaben machen, da in dem mir zur Verfügung stehenden Referate nichts von demselben erwähnt ist.

Fall 6 (42 Stunden)[3]. Die Torsion bestand 42 Stunden; „es war kaum zu erwarten, dass der Hode, der ungefähr das Aussehen einer gangränösen Darmschlinge hatte, sich erholen konnte". Der Testikel wurde dennoch zurückgelassen, er heilte aseptisch ein, er kam zur einfachen Nekrobiose, d. h. „er wurde in eine vascularisirte Narbe verwandelt".

Nach ungefähr 4 Monaten lag der Hode an der Wurzel des Penis, etwas fixirt, war von derber Consistenz, 3 Ctm. lang und $2\frac{1}{2}$ Ctm. dick.

Fall 7 (?)[4]. Der zurückgedrehte Testikel verfiel anscheinend einer raschen Atrophie.

Fall 8 (3 Tage)[5]. Am 3. Tage nach stattgehabter Torsion Operation; Entfernung des schwarzen und gangränösen Hodens, dessen Epididymis stark geschwollen und chocoladefarben war.

Fall 9 (?). Nach Anders[6] stellte der Hode eine kirschrothe bis bläulich-schwarze Geschwulst dar, die nur zum Theil aus dem Leistenringe hervorsah und von demselben fest umklammert wurde. Der Testikel wurde entfernt.

Fall 10 (?)[7].

Fall 11 (5 Tage)[8]. Operation 5 Tage nach der Drehung des Testikels. Exstirpation des blauschwarzen Hodens. Die mikroskopische Untersuchung ergab, dass es sich um eine hochgradige Blutung resp. Blutüberfüllung des gesammten Hodengewebes, sowohl der Tubuli selbst, als des intertubären Gewebes handelte.

Fall 12 (2 Wochen)[9]. 2 Wochen vor der Aufnahme plötzliche An-

---

1) Miculicz-Gervais, Ein Fall von Torsion des Samenstranges. Inaug.-Dissertation. Breslau 1891.

2) Whipple, Strangulated epididymis of incompletely descended testis, producing symptoms like those of strangulated hernia castration. Lancet. May 1891.

3) v. Meyer, Ein Fall von Torsion des Samenstranges mit Erhaltung des zurückgedrehten Hodens. Deutsche med. Wochenschr. 1891. Nr. 25.

4) Thomas-Bryant, Torsion of the spermatic cord with strangulation of the testicle. Brit. med. Journ. February 27. 1892. Referat Lauenstein.

5) Herbert Page, Twisted spermatic cord and gangrene of testis. Lancet. July 30. 1892.

6) Castration eines durch Torsion nekrotischen Leistenhodens. St. Petersburger med. Wochenschr. 1892. Nr. 47. Ref. Lauenstein.

7) A. E. Barker, A case of torsion of the spermatic cord with strangulation of the testicle. Lancet. April 8. 1893.

8) Lauenstein, Die Torsion des Hodens. Samml. klin. Vortr. Nr. 92. 1894.

9) Lexer, Vortrag in der Sitzung der freien Vereinigung der Chirurgen Berlins am 12. Januar 1894.

schwellung des linken Hodens. Bei der Operation Castration des nekrotischen Testikels.

Mikroskopische Schnitte ergaben eine reichliche interstitielle Hämorrhagie, während die Samenkanälchen meist undeutlich begrenzte Zellen enthielten, deren Kerne sich nur ganz vereinzelt färbten. In mehreren Kanälchen waren auch noch die gut gefärbten Köpfchen einzelner Samenfäden zu sehen. Gegen das Centrum des Hodens trat zwischen den Kanälchen körniger Detritus auf. Die stärkste interstitielle Blutung fand sich im Rete testis und unter der Tunica albuginea, wo die Bindegewebszüge weit auseinander gedrängt waren und weite, stark gefüllte Gefässlumina lagen.

Wenn wir das vorliegende Material in Bezug auf die Dauer der Torsion und die Resultate der Belassung des in die richtige Lage gebrachten Hodens revidiren, so finden wir in zwei Fällen von dreien bestimmte Angaben. Das eine Mal bestand die Drehung 6 Tage (Miculicz), das andere Mal (Meyer) 42 Stunden lang. In der Beobachtung von Miculicz trat Nekrose eines Theiles des Hodens auf; Meyer theilt mit, dass sich Atrophie einstellte. Aus dem mikroskopischen Befunde, sowie aus der Schilderung des makroskopischen Verhaltens der exstirpirten Hoden lässt sich wohl der Schluss ziehen, dass dieselben für die Function verloren waren, dass an eine „Erholung" nicht zu denken war.

Die Dauer der Torsion in den letztgenannten Fällen bewegt sich zwischen 3 und 14 Tagen.[1]) Wir sehen also, dass für das Organ, respective für seine Functionsfähigkeit schon bei einer Torsionsdauer von 42 Stunden Gefahr besteht; allerdings dürfen wir dabei nicht vergessen, dass der Grad der Drehung einen wichtigen Factor dabei abgiebt. Dieser hinwiederum kann durch die verschiedene Breite des Samenstranges bedingt sein, worauf Lauenstein[2]) hinweist. Dadurch, dass sich in seiner Beobachtung der Samenstrang mit sehr breiter Basis ansetzte, erlitt er durch die Drehung des Testikels um 180° eine sehr starke Knickung, weil die Torsion sich auf eine bestimmte Stelle beschränken musste. Wäre der Samenstrang nicht so breit, sondern schmal oder cylindrisch gewesen, hätte sich also die Drehung über einen weiteren Spielraum, vielleicht über die ganze Länge vertheilen können, so würde sie wahrscheinlich weniger verhängnissvoll für die Circulation geworden sein.

Bei meinen später folgenden Versuchen legte ich mir die Frage vor, ob bei einer kürzeren Dauer der Torsion, als oben angegeben, der Hode functionsfähig bleiben könne. In anderen Fällen ist ja angegeben, dass die localen und allgemeinen Erscheinungen eine incarcerirte Hernie vortäuschten; unter solchen Umständen dürfte dann der Patient auch vor Ablauf eines Tages zur Operation kommen; hier kann man sich nun fragen, ist das Organ werth zurückgelassen zu werden oder nicht? Man kann ja einwenden, dass nach Entfernung des einen Testikels der andere eine vicariirende Hypertrophie eingehe, und dass in dem Falle von Meyer schon das Vorhandensein des atrophischen Organes die Psyche in

1) In Beobachtung 5 ist allerdings nur 1 Tag angegeben, hier fehlt aber leider eine Beschreibung des Zustandes des entfernten Testikels.

2) l. c. S. 21.

günstiger Weise beeinflusst habe. Die Frage bleibt aber bei dieser Anschauung eine offene, ausserdem besteht die Möglichkeit, dass der andere Hode infolge von Tuberculose, Gummabildung, Neubildung u. s. w. leistungsunfähig ist.

Experimente an Thieren. „Ueber die Veränderungen des Hodens durch Störungen der localen Blutcirculation liegen ausser von Ludwig und Tomsa, Chauveau und anderen chirurgischerseits, hauptsächlich von Miflet[1]) vor.

Die Ergebnisse seiner Versuche an Hunden gebe ich mit seinen eigenen Worten wieder:

1. Die Arteria spermatica interna hat für den Hoden die Bedeutung einer Endarterie im Cohnheim'schen Sinne.

2. Unterbrechung der Blutzufuhr durch die Arteria spermatica interna, sei es durch Unterbindung, sei es durch Embolie, ist rasch von der Bildung hämorrhagischer Infarcte gefolgt. Diese Infarcte nehmen vorwiegend die oberflächlichen Schichten des Hodens ein.

3. Das Drüsengewebe des Hodens ist gegen jede Störung der Blutcirculation in den Gefässen des Samenstranges ausserordentlich empfindlich: Nicht nur bei gleichzeitiger Untersuchung der Blutzufuhr seitens der Arteria spermatica interna und Behinderung des Abflusses durch die Venen des Samenstranges, sondern auch wenn letztere Circulationsstörungen einzeln für sich auftreten. Stets zerfällt das Drüsengewebe rasch, so dass ein Schwund des Hodens die Folge ist. Derselbe vollzieht sich unter mehr oder minder starker Bindegewebswucherung.

4. Der Nebenhode, welcher durch die Arteria defferentialis versorgt wird, wird durch Unterbrechung der Circulation in der Arteria spermatica interna nicht (Unterbindung) oder weniger schwer (Embolie) alterirt.

5. Wird jedoch die Blutcirculation gleichzeitig in der Arteria spermatica und der Arteria deferentialis unterbrochen, so zerfällt das secernirende Gewebe des Nebenhodens total.

Miflet liess bei seinen Experimenten die Ligatur (von den Embolisirungen sehe ich hier ab) bis zu dem Zeitpunkte liegen, in welchem er das Thier castrirte.

Ich versuchte nach verschieden langer Zeit die Ligatur der Samenstranggefässe zu lösen, den Hoden aber zu belassen, um nach Ablauf einiger Wochen nach beiderseitiger Castration gesunden und operirten Hoden vergleichen zu können.

Zur zeitweiligen Unterbindung verwandte ich dicke Seide, welche über Glasperlen geknüpft wurde; auf diese Weise war die Lösung der Ligatur erleichtert, ausserdem glaubte ich die Gefässe weniger zu schädigen.[2])

Freilich ist den Versuchen der Einwurf nicht zu ersparen, dass es eben Thierversuche sind und dass sie keinen Anspruch auf allgemeine Giltigkeit machen können.

Das Ergebniss meiner Versuche war nun, dass eine Unter-

1) Archiv für klinische Chirurgie. Bd. ~~XXIX~~ XXIV. 1879.

2) Der oben angegebene Modus hatte sich bei der temporären Unterbindung der Nierenarterie des Kaninchens gut bewährt.

bindung bis zur 16stündigen Dauer keinen schädlichen Einfluss ausübte. Es bestanden weder Maass noch Gewichtsunterschiede zwischen operirter und intacter Seite, noch liessen sich mikroskopische Differenzen erkennen. In beiden Testikeln fanden sich reichliche Spermatozoen und eine reichliche Anzahl Mitosen. In den ersten Tagen bestand bei allen operirten Thieren (4, 8, 12stündige Ligatur) Schwellung der operirten Scrotalhälfte, anscheinend etwas Druckempfindlichkeit; diese Erscheinungen verloren sich aber.

Erst als der Seidenfaden 22 Stunden liegen blieb, stellte sich nach Ablauf der Schwellung deutliche Grössenabnahme der operirten Seite neben derberer Consistenz ein. Nach 2 Monaten wog der intacte Testikel 11 Grm., derjenige der operirten Seite 2,75 Grm. Auf der Schnittfläche des letzteren präsentirten sich derbe Bindegewebszüge, welche kleine Cysten umschlossen. Spermatozoen fehlten.

Mikroskopisch fand sich starke Erweiterung der Hodenkanälchen, Abflachung, Abstossung des Epithels, bedeutende Zunahme des Bindegewebes.

3. Ueber einen operativ behandelten Fall von Knochencyste des Oberschenkels.

Von

Dr. Hans Kehr

in Halberstadt.

Schlange[1]) hat auf dem 1893er Chirurgencongress 5 Fälle von Knochencysten nichtparasitärer Art mitgetheilt, die in vieler Beziehung allgemeines Interesse erregten. Die Cysten waren dreimal eingebettet in Tumoren (Fibro-Enchondrome) und betrafen das obere Diaphysenende des Femur; zwei Tibiacysten liessen dagegen in ihrer Umgebung nichts von Geschwulstmassen erkennen. Ihr Sitz in den Diaphysenenden, die Bevorzugung der Jugend, ihr klinischer Verlauf (rheumatische Schmerzen, mässige Anschwellung des erkrankten Knochenabschnitts, Spontanfractur, Verbiegung des Knochens), der Befund bei der Operation (die immer genügende Abgrenzbarkeit der Tumoren, das Freibleiben des Periosts und des periostalen Gewebes), die durch die Operation erzielte Heilung war in allen Fällen so charakteristisch, dass Schlange mit Recht den Tumoren einen besonderen Platz in der Pathologie einräumen konnte. Das Mikroskop — auch das war charakteristisch — gab nicht in allen Fällen gleiche Bilder, die die Cysten enthaltenden Tumoren waren von bindegewebigem, knorpeligem und gigantocellulär-sarcomatösem Bau.

Ich bin in der Lage, einen Fall mittheilen zu können, der den von Schlange beobachteten ganz genau gleicht; sein klinischer Verlauf, der Operationsbefund, die mikroskopische Analyse sind derartig, dass Herr Schlange auf eine Anfrage meinerseits mir erklärte, dass „er der festen Ansicht sei, dass es sich um einen Fall von Knochencyste handle, die in allen wesentlichen Punkten mit den von ihm beschriebenen Beobachtungen übereinstimme".

Bei der Seltenheit der bisherigen Beobachtungen und vorgenommener

1) Zur Diagnose der solitären Cyste in den langen Röhrenknochen. Verh. d. deutschen Gesellsch. für Chirurgie. 1893. II. 198.

Operationen (2 mal die Exarticulation im Hüftgelenk, Körte u. Miessner, 3 mal die locale Ausräumung der Geschwulst, Schlange) glaubte ich schon jetzt, ohne die definitive Heilung abzuwarten, den Fall veröffentlichen zu dürfen.

G. D., 6jährig. Vater ist gesund, Mutter ist vor 3 Jahren an den Folgen eines Herzfehlers gestorben. Der Patient ist ein grosser, schlanker Knabe, sein Aussehen war immer gut, nur in der letzten Zeit, in welcher er viel Schmerzen hatte, ist er etwas blass geworden. Ich kenne den Jungen seit 2 Jahren; damals brachte ihn mir der Vater in die Sprechstunde, da er seit einigen Tagen angeblich nach einem Fall über Schmerzen im linken Oberschenkel klage, lahm gehe und das Bein nachziehe. Die Untersuchung ergab, dass Hüft- und Kniegelenk frei waren, der Knochen nirgends aufgetrieben oder verdickt, aber unterhalb des Trochanters schmerzhaft war. Eine Difformität war nicht vorhanden, eine Verkürzung des Beines nicht nachzuweisen. Ich verordnete einige Tage Bettruhe, worauf die Schmerzen nachliessen. Ungefähr 6 Wochen später bekam Patient wieder Schmerzen an derselben Stelle, aber diesmal ausserordentlich intensiv, die leiseste Berührung des Oberschenkels war dem kleinen Patient unerträglich; von einer Schwellung oder Auftreibung des Knochens war nichts nachzuweisen. Solche Anfälle wiederholten sich ca. alle 3—4 Monate, bis Pat. am 22. April 1893 durch Fall den linken Oberschenkel brach, aber nicht an der Stelle, wo er immer Schmerzen gehabt hatte, sondern im unteren Drittel des Oberschenkels. Suspension. Glatte Heilung in 4 Wochen ohne Difformität und Verkürzung. Anfang September bekommt Pat. wieder einen Schmerzanfall im Oberschenkel unter dem Trochanter. Bettruhe. Eisbeutel. Diesmal war der Knochen mässig aber deutlich verdickt und ganz enorm schmerzhaft; ich betonte nun den Angehörigen gegenüber, dass sie das Leiden nicht leicht auffassen sollten; sie hatten sich bis dahin, da absolut nichts nachzuweisen war, immer mit Rheumatismus beruhigt, die eingetretene Knochenanschwellung machte ihnen klar, dass etwas Anderes vorliegen musste. Ich sprach von einem entzündlichen Knochenprocess, und liess die Möglichkeit einer Geschwulstbildung nicht unerwähnt. Ende September spielte der Junge im Garten und fühlte plötzlich beim Hochrichten aus sitzender Stellung ein Knacken im Bein und einen schiessenden Schmerz, so dass er zusammensank und zu Bett gebracht werden musste. Als ich ihn am nächsten Tag sah, lag das betreffende Bein gut und richtig, die afficirte Stelle war ausserordentlich schmerzhaft, so dass Pat. schon bei der leisesten Berührung aufschrie. Von einer näheren Untersuchung sah ich an diesem Tag ab, schlug vielmehr dem Vater vor, seinen Jungen in meine Privatheilanstalt zu schaffen, da ich einen operativen Eingriff für nöthig hielt. Von dieser Nothwendigkeit wurden die Eltern bald überzeugt; Pat. hatte zwei Tage zu Bett gelegen, die Schmerzen waren nur beim Unterschieben des Stechbeckens wieder aufgetreten, aber schon am 4. Tag konnte man eine deutliche Verkrümmung des Oberschenkels mit nach vorn und aussen gerichteter Winkelspitze dicht unter dem Trochanter constatiren. Der Knochen musste an dieser Stelle eingeknickt sein, ich fixirte das Bein durch Anlegung einer langen Aussenschiene und nun erfolgte am 4. Nov. die Aufnahme in meine Klinik.

Was konnte vorliegen? Ein Knochenechinococcus war es nicht; die Auftreibung des Knochens bestand, wenn auch in mässigem Grade, schon ca. 6 Wochen, ehe es zur Einknickung der vorderen Knochenwand kam. Sarcom? dagegen sprach die lange Dauer der Krankheit, das blühende Aussehen des Knaben. Lues? der Vater, ein akademisch gebildeter Mann, wusste von keiner Infection zu berichten, Tuberculose war nicht in der Familie, Osteomyelitis kam kaum in Betracht. (Es würde hier zu weit führen, die näheren differentialdiagnostischen Ueberlegungen auseinander zu setzen). Ich schlug den Eltern vor, mir einen Probeschnitt in den Knochen zu gestatten und von dem makro- resp. mikroskopischen Befund wollte ich mein weiteres Vorgehen abhängig machen; ich hatte ihnen klar gemacht, dass bei einem centralen Myeloidsarcom nur eine Exarticulation im Hüftgelenk in Betracht käme.

Am 6. November schritt ich zur Operation. Aethernarkose mit Julliard'scher Maske 25 Grm. Aether. Ruhige und tiefe Narkose. Längsschnitt 10 Cm. an der äusseren Fläche des Oberschenkels, vom Trochanter abwärts. Corticalis ist sehr dünn, an der äusseren und vorderen Knochenfläche eingebrochen, die hintere Wand ist noch fest. Der Löffel räumt aus einer geräumigen Knochenhöhle eine grosse Menge geronnenen Blutes (von der Knocheninfraction wohl herstammend) und theils bräunliche, theils gelbliche Geschwulstpartikel aus. Tamponade mit steriler Gaze. Schienenverband. Fieberfreier Verlauf.

Bei der Wichtigkeit der Sache schickte ich die Geschwulstpartikel nach Göttingen in das pathologisch-anatomische Institut und bekam durch die Liebenswürdigkeit des Herrn Professor Dr. Orth folgenden Bescheid:

„An den am 7. November eingetroffenen Gewebsstückchen kann neben in Resorption befindlichen Knochenbälkchen nur ein sehr gefässreiches Granulationsgewebe beobachtet werden. An Schnitten von den verschiedensten Partikeln ist nichts von sarcomatösem Bau zu erkennen.

Das Granulationsgewebe lässt vielfach ausgedehnte hyaline (käsige?) Umwandlungen erkennen; doch spricht der starke Gefässreichthum und der ganze Aufbau des Gewebes gegen Tuberculose. Da auch von frischen Entzündungsherden (Osteomyelitis acuta) nichts bemerkt werden kann und die Granulationen zwischen die Muskelfasern eindringen, so muss doch die Frage, ob nicht Lues vorliegt, in Betracht gezogen werden. Eine positive Entscheidung ist nach den übersandten Gewebsstückchen nicht möglich."

Auf diese Nachricht hin bekam Pat. Jodkali und als ich 14 Tage später den Verband abnahm, war ich überrascht, dass das Bein schon fest war; es war ca. 2 Cm. verkürzt und der Oberschenkel an der Bruchstelle deutlich verkrümmt. Pat. konnte das Bein gut und ohne Schmerzen heben. Als ich die Gaze aus der Knochenhöhle herauszog, flossen zwei bis drei Esslöffel einer ganz klaren, bräunlichen Flüssigkeit hervor; es musste sich eine Cyste entleert haben. Sofort dachte ich an die Veröffentlichung von Schlange und nahm deshalb am 27. November eine zweite Operation vor. Aethernarkose 45 Grm. Schnitt an der vorderen Fläche des Oberschenkels über die Höhe des Knochenwinkels. Corticalis hier sehr dünn. Dicht unter derselben eine glattwandige Höhle von der Grösse eines Borsdorfer Apfels, bestimmt die leere Cyste. Ringsum Tumormassen von theils bräunlichem, weichen, theils knorpelig-derbem Aussehen

und Consistenz. Nach Abtragung der vorderen Knochenwand in ihrer ganzen Breite und in einer Höhe von ca. 12 Cm. wird eine kahnförmige Mulde hergestellt und durch Auskratzen der Geschwulstmassen mit dem Löffel überall eine zwar dünne aber gesunde Corticalis blossgelegt; nach unten zu sieht man die gesunde Markhöhle, nach oben innen zu (Trochanter minor) werden Knochenmassen ausgeräumt, die durch eine hervorspringende Knochenspange von einander getrennt sind. Das alte, von der 1. Operation herstammende, an der äusseren Knochenfläche liegende Loch wird zur Drainage benutzt, die ganze Knochenhöhle wird mit steriler Gaze ausgestopft, und die Weichtheilwunde in ihrem oberen und unteren Winkel genäht. Die Blutung war ziemlich lebhaft, der Pat. kommt hochgradig anämisch zu Bett. Dauer der Operation $1^1/_2$ Stunde. Narkose gut. Desinficientien wurden nicht verwandt. Extensionsverband. Der Pat. erholte sich sehr rasch, bekam am 4. Tag post Op. eine Urticaria mit Oedem im Gesicht, an den Händen und am Penis unter leichter Fieberbewegung (Morgens 37,8° C., Abends 38,5°). 8 Tage nach der Operation ist er fieberfrei, die Gaze wird aus der Knochenhöhle entfernt und durch Drains ersetzt.

Auch von dieser 2. Operation habe ich die Geschwulstmassen sofort nach Göttingen geschickt und folgenden Bescheid erhalten:

I. Brief. Göttingen, d. 30. November 1893.

„Die sofort vorgenommene frische Untersuchung der übersandten Knochenmassen lässt nur ein ziemlich derbes zellarmes Gewebe erkennen. An einer einzigen Stelle finden sich dichtgedrängte Zellmassen, welche dem normalen Knochenmark gleichen, nur dass hier breitere Bindegewebsstränge die Zellhaufen durchsetzen. Ein besonderer Charakter der Zellen kann nicht constatirt werden. Es sind meist Rundzellen grösseren und kleineren Umfanges, wie im normalen Knochenmark.

An einer Stelle findet sich Knorpel, dessen ganze Structur (deutliche Verkalkungszone) auf seine Abstammung von einer normalen Verknöcherungsgrenze hinweist. Ein genetischer Zusammenhang mit Geschwulstbildung ist auszuschliessen.

Die weichen röthlichen Massen lassen sich meist leicht vom Knochen ablösen. Das grösste Stückchen in Alkohol, die übrigen in Müller gehärtet. Mikroskopische Schnitte von dem ersteren lassen ein aus spindel- oder sternförmigen Zellen aufgebautes, eine reichliche feinfibrilläre Zwischensubstanz enthaltendes Gewebe erkennen, welches von einer grösseren Zahl kleiner Gefässe durchzogen ist. Zuweilen finden sich grössere Blutmassen, in welche die Gefässe, wie bei beginnender Organisation, hineinsprossen. Von alten Blutungen, vielleicht von der ersten Operation oder der Fractur, rühren wohl die grösseren zerstreut im Gewebe liegenden Pigmentmassen her.

An einzelnen Stellen des Präparats findet man nun, um Gefässe angeordnet, einen grösseren Reichthum spindelförmiger Zellen, so dass hierdurch der Verdacht auf eine sarkomatöse Wucherung wachgerufen wird. Jedoch ist das durch die Auskratzung gewonnene Stückchen so klein, dass eine sichere Diagnose hieraus nicht gestellt werden kann.

Zur Selbstorientirung erlauben wir uns, die beigelegten Schnitte zu übersenden, in denen an den Randpartien die zahlreichen Stellen sich befinden.

Die weitere Untersuchung der in Müller gehärteten Stückchen wird stattfinden, sobald dieselben schnittfertig sind."

II. Brief. Göttingen, den 1. December 1893.

„Die heut früh stattgehabte Untersuchung der in Müller gefärbten Präparate, liess wiederum vereinzelte zellreichere Partien, in welcher spindelförmige Elemente im Gefässe sich ordneten, erkennen, so dass die Annahme, es möge sich um einen fibro-sarcomatösen Tumor des Knochens handeln, noch wahrscheinlicher gemacht wird, zumal Knochenspangen in den Gewebsmassen aufzufinden sind. Dadurch kann eine sichere Diagnose auf eine bösartige Geschwulst und deren Charakter nicht gestellt werden, da ähnliche Bilder auch bei einfach chronischer Entzündung vorkommen können." —

Ich habe die Präparate an Herrn Dr. Schlange geschickt, der mir die Diagnose auf Knochencyste bestätigte. —

Die Fractur, die sich der Pat. im Sommer zuzog, hat mit der eigentlichen Knochenerkrankung kaum etwas zu thun; merkwürdig ist allerdings, dass sich der Junge nicht schon damals den Knochen dicht unter dem Trochanter brach. Ob durch die Zuziehung der Fractur resp. deren Heilungsvorgänge das Wachsen der Geschwulst beschleunigt wurde, lasse ich dahingestellt, halte es aber nicht für unmöglich.

Wer die Schlange'schen Fälle kennt, wird die frappante Aehnlichkeit meines Falles in jeder Beziehung sofort erkennen. In Bezug auf den mikroskopischen Befund erlaube ich mir, da ich in solchen Sachen zu wenig Erfahrung besitze, kein Urtheil. Die Knorpelmassen, die ich von der oberen Grenze der Geschwulst — aus dem Trochanter minor — auskratzte, sind vielleicht nicht pathologischer Natur, da ja der Trochanter minor erst im 13.—14. Lebensjahre ossificirt.

Dass ich nicht gleich bei der 1. Operation die Cyste fand und entleerte, findet dadurch seine Erklärung, dass ich nicht von vorn in den Knochen einging, sondern von der Seite her und mit dem Löffel nur die nächstliegenden Geschwulstmassen entfernte. Hätte ich gründlicher und weiter ausgeräumt, so würde ich auch die Cyste eröffnet haben, so aber entfernte ich nur ihre geschwulstartige Umgebung an der lateralen Knochenwand.

Die Schlange'schen Fälle sind gut geheilt und ohne Recidiv; da ich bei der Operation bestimmt nichts Krankhaftes zurückliess, glaube ich — gestützt auf die Schlange'schen Erfolge — eine gute Prognose stellen zu dürfen, und ich hoffe, den Patienten in einigen Jahren geheilt dem Chirurgen-Congress vorstellen zu können.[1])

1) Pat. wurde am 23. December 1893 in folgendem Zustand aus der Klinik entlassen: Knochen fest, Bein kaum bemerkbar verkürzt. Der Kranke hebt das Bein ohne Anstrengung und Schmerzen. In der Aussenwunde liegt noch ein Drain, der obere Schnitt ist fast geheilt. Die bis 16. December angewandte Extension hat die Winkelstellung am Oberschenkel fast ausgeglichen. Das Allgemeinbefinden hat sich sehr gehoben. — Es ist mir ganz lieb gewesen, dass der Druck dieser kleinen Mittheilung, welche ich vor ca. 2 Jahren einschickte, erst jetzt erfolgt ist. Ich konnte heute die vollständige Gesundheit des Operirten constatiren: von Recidiv keine Spur, Knickung und Verkürzung kaum nachweisbar. (Anmerkung während der Correctur, März 1896.)

4. Beiträge zur Casuistik seltener Knochenverletzungen.

Von

Ferdinand Bähr

in Hannover.

I. Fissur des unteren Femurrandes?

Der Umstand, dass über Functionsstörungen nach Fissuren so wenig bekannt ist, veranlasst mich zur Veröffentlichung des nachstehenden Falles, obwohl ich mir dabei bewusst bin, dass es sich lediglich um eine Wahrscheinlichkeitsdiagnose handelt, eine Diagnose indess, für welche Alles das zutrifft, woraus wir solche Verletzungen zu schliessen berechtigt sind. Besonderes Interesse dürfte der Fall noch verdienen mit Rücksicht auf seine Anwendung auf Unfallverletzungen.

Marcuse[1]) macht auf Grund des Fehlens jeglicher äusserlich nachweisbaren Veränderungen am Knochen nach stattgehabten Continuitätstrennungen bei seinen einschlägigen Experimenten die Bemerkung: „Sollte dieser Umstand nicht bemerkenswerth erscheinen und würden sich durch ihn nicht manche Fälle von lange sich hinziehender Heilung, von späterer mangelnder Functionsfähigkeit des Gelenkes erklären lassen, welche nach Stoss oder Fall auf das Kniegelenk nicht selten zur Beobachtung kommen?“

Es sei auch an den von Busch[2]) veröffentlichten Fall von Infraction des Condylus externus femoris erinnert, wo die Diagnose ebenfalls aus dem anatomischen Präparat gestellt wurde — „an der Aussenfläche des linken Condylus externus femoris befindet sich eine 1—2 Mm. breite Spalte, welche 1 Cm. nach innen von der äusseren Lippe der Linea aspera beginnt, dann nach aussen um den Condylus herumläuft und sich noch 2 Cm. in die Gelenkfläche desselben hinein erstreckt“ — und wo so viel feststand, „dass das linke Kniegelenk äusserlich keine Verletzung erkennen liess.“ „Es fehlen (intra vitam der Verf.) jedoch die sicheren Zeichen der Fractur — — —, man diagnosticirt oft dennoch eine Fractur, und dass man ein Recht dazu hat, zeigt das vorliegende Knochenpräparat in evidenter Weise.“

C. P., 31 Jahre alt, wurde am 18. November 1893 von dem abspringenden Deckel eines Dampfkessels gegen das rechte gebeugte Knie getroffen. In der Unfallanzeige findet sich die Notiz: Kniescheibenbruch. Eine Mittheilung des erstbehandelnden Arztes fehlte leider. Dem Trauma folgte eine anscheinend mässige Schwellung, starke Schmerzhaftigkeit und Functionsbehinderung. Das erste Attest (21. März 1894) führt aus, dass trockenes Reibegeräusch im Knie vorhanden sei, aber keine Veränderung an der Kniescheibe neben grosser Schmerzhaftigkeit im Gelenk. Es folgt darauf eine zweimonatliche Krankenhausbehandlung ohne Erfolg, und Pat. wird am 6. Juni als völlig erwerbsunfähig entlassen. Am 12. August erfolgt Begutachtung durch den Vertrauensarzt:

1) Experimentelle Untersuchungen über die Entstehung der Brüche der unteren Epiphyse des Humerus und Femur. Inaug.-Dissert. Breslau 1877.

2) Mehrere Fälle seltener Knochenverletzungen. Arch. f. klin. Chir. Bd. X. 1869. S. 715.

Geringe Behinderung der Streckung, Beugung bis 90°. Keine Atrophie der Musculatur. Reibegeräusch ebenso links wie rechts. Annahme der Uebertreibung. Erwerbsbeeinträchtigung höchstens 25 Proc. Dementsprechende Rentenfestsetzung. Berufung unter Beilage zweier Atteste vom 22. August, des obigen Krankenhaus- und des zur Zeit behandelnden Arztes, worin die völlige Erwerbsunfähigkeit des Verletzten wie früher betont wird, indess ohne genauere Motivirung. Am 28. August wurde mir Pat. zur Abgabe eines weiteren Gutachtens zugesandt.

Status: Die rechte Kniegegend zeigt die Spuren einer Jodpinselung. Veränderungen der Knochencontouren sind nicht nachweisbar. Beim ersten Streckversuch ein Geräusch, als ob die Patella über eine plötzliche Unebenheit hinwegglitte, bei den folgenden weiches Reiben von gleicher Intensität wie links, Druck gegen die untere Femurepiphyse wird als sehr schmerzhaft bezeichnet im Gegensatz zum unteren Ende der Diaphyse. Schlägt man mit dem Percussionshammer unversehens leicht auf den Condylus internus, so erfolgt eine Bewegung im Kniegelenk wie bei stark gesteigerten Patellarreflexen, verbunden mit sichtlichem Schmerz. Schlag gegen den Condylus externus ist etwas weniger empfindlich. Bei Wiederholung des Schlages werden die Streckbewegungen weniger heftig, offenbar weil Pat. darauf vorbereitet ist. Als sehr schmerzhaft wird auch Schlag gegen die Sohle bezeichnet. Das Kniegelenk kann nahezu völlig gestreckt werden, aber ohne energische Fixation der Patella. Die Streckmuskeln des Oberschenkels sind schlaff. Messung etwa in der Mitte ergiebt im Umfang 0,5 Cm., etwas über dem Kniegelenk 1,5 Cm. weniger als links. Der Wulst des Vastus internus fehlt bei Streckung des Kniegelenkes und tritt auch bei elektrischer Reizung kaum aus dem Niveau hervor. Der Verletzte geht stark hinkend am Stock mit leicht flectirtem Knie und klagt über heftige Schmerzen. Aus den Acten sowohl, wie aus einer mehrtägigen Beobachtung gewann ich die Ueberzeugung, dass Uebertreibung nicht vorliege.

Diagnose: Fissur der unteren Femurepiphyse.

Der Verlauf derselben ist nicht zu bestimmen; vielleicht aber dürfte es sich unter Berücksichtigung der experimentellen Untersuchungen von Madelung[1]) und Marcuse im Wesentlichen um eine sagittale Richtung handeln, um eine Fissur, deren unteres Ende in die Gelenkfläche fällt. Ob mehr medial oder lateral, bleibt unentschieden. Vielleicht trifft bei der grösseren Percussionsschmerzhaftigkeit des Condylus internus ersteres zu. Nicht auszuschliessen ist eine Betheiligung der hinteren Corticalis der Patella.

Die Diagnose stützt sich auf die Art der einwirkenden Gewalt, den exquisiten Percussionsschmerz der Femurepiphyse, die zweifellose schwere Functionsbehinderung und die begleitenden Nebenerscheinungen, unter denen ich besonders die Atrophie des Vastus internus hervorhebe, auf deren Bedeutung ich anderwärts aufmerksam gemacht habe[2]), neben der Consistenzverminderung des ganzen Quadriceps.

---

1) Experimentelle Untersuchungen über die Entstehung der Condylenbrüche am Humerus und Femur. Arch. f. klin. Chir. Bd. XIX. 1875. S. 228.

2) Ueber Patellafracturen. Volkmann's Sammlung klinischer Vorträge. Neue Folge. Nr. 17.

Ich lasse es dahingestellt, ob die angenommene Fissur durch Vermittelung der Patella zu Stande kam (Madelung) oder ob der Femur direct (Marcuse) oder beide gleichzeitig getroffen wurden. Jedenfalls scheint mir trotz der gegentheiligen Resultate, welche Marcuse bei Schlag auf die Patella (behufs Erzeugung der T.- und Y.-Fractur an der Femurepiphyse) erzielte, die Entstehung nach Art der Madelung'schen Experimente nicht ausgeschlossen, ebenso wie ich der Ansicht bin, dass mit Marcuse's Versuchen die Annahme Madelung's über Entstehung dieser Knochenbrüche nicht endgültig widerlegt ist (im Gegensatz zu Bruns, vgl. die Lehre von den Knochenbrüchen (S. 85) und Lossen, vgl. die Verletzungen der unteren Extremitäten (S. 167)). Die Ergebnisse Madelung's sind übrigens durch die Arbeit Chaput's[1]) bestätigt. Die verschiedene Anordnung der Versuche — Fixation des Oberschenkels durch den Schraubstock nach Madelung oder durch die Hände des Assistenten nach Marcuse — halte ich nicht für so wichtig und möchte besonders der ersteren Versuchsanordnung nicht das Gewicht beilegen, dass dadurch die Brüchigkeit der Epiphyse wesentlich für das Zustandekommen der Fractur erhöht werde, während wir gleichzeitig nicht vergessen wollen, dass unter praktischen Verhältnissen Möglichkeiten vorkommen können, welche der Fixation mit dem Schraubstock völlig äquivalent sind. Schon aus letzterem Grunde wird man den widersprechenden Ergebnissen beider Experimentatoren gegenüber einer vermittelnden Stellung Rechnung tragen müssen.

Es erübrigt mir noch auf die Bedeutung solcher Verletzungen hinzuweisen. Zwei gleichzeitig beobachtete Fälle von T.-Fractur zeigten zwar weniger gute Beweglichkeit, aber nicht die grosse Schmerzhaftigkeit. Nun liegt es ja ausserordentlich nahe einen Vergleich dieser Verletzungen am Femur mit denen am Humerus zu machen. Dieser Vergleich kann sich aber wohl nur auf die eventuelle Behinderung der Beweglichkeit des Gelenkes erstrecken. Für die untere Extremität kommt ein weit wichtigeres Moment hinzu, es ist dies die Belastung der Femurepiphyse, welche schlecht vertragen wird und den Gehact in erheblicher Weise stört. Wie dadurch die Function des verletzten Beines beeinträchtigt, wie eine bedeutende Herabsetzung der Erwerbsfähigkeit resultiren kann, zeigt der vorliegende Fall. Da solche Fälle in der Praxis vermuthlich weniger, wie in der Literatur zu den Seltenheiten gehören, schien mir die Publication angezeigt.

II. Rippen-(knorpel-)bruch durch Muskelzug.

In einer Arbeit über den Mechanismus der Rippenbrüche[2]) hat Verfasser eine Zusammenstellung der ihm bekannt gewordenen Rippen- und Rippenknorpelbrüche durch Muskelzug gegeben. Es waren aus der Literatur 34, dazu kamen zwei eigene Beobachtungen, deren ausführliche Veröffentlichung aber vorbehalten werden musste. In jener Arbeit ist betont, dass der Muskelzug als ätiologisches Moment im Wesentlichen nur

1) Étude expérimentale et clinique sur le mécanisme des fractures de la rotule. Paris 1888.

2) Deutsche Zeitschr. f. Chirurgie. Bd. XXXIX.

für die Brüche an den unteren Rippen in Frage käme, zumal da über die meisten Fälle an den oberen Rippen nähere Details fehlen. Es ist dort auch auf die relative Häufigkeit der Fracturen linkerseits hingewiesen und wurde als Erklärung hierfür die Unterstützung der Rippen durch die Leber auf der rechten Seite angenommen, wodurch die Resistenzfähigkeit erhöht werde. Die Seltenheit, der Umstand, dass es sich in den zusammengestellten Fällen vielfach um eine gewisse Prädisposition handelte, während hier zwei völlig gesunde Individuen im besten Alter betroffen wurden, rechtfertigt deren Mittheilung.

1. Fall. K. N., 26 Jahre alt, fühlte am 7. März 1894 beim Auf- und Abwärtsbewegen eines in einer Führung laufenden Kastens von 60 Pfund Gewicht plötzlich einen heftigen Schmerz in der linken Seite. Es wurde eine Muskelzerrung angenommen, gegen welche sich indess die Therapie erfolglos zeigte.

Status am 21. Juli 1894. Klagen über Schmerzen in der linken Seite bei Bewegungen des Rumpfes, beim Athemholen u. s. w. Während rechts das vordere Ende der zwölften Rippe bei den dünnen Bauchdecken gut abzutasten ist, ist dies links nicht möglich. Die ganze linke zwölfte Rippe liegt in ihrem vorderen Abschnitt tiefer, das abdominale Ende ist nach vorn und oben abgebogen. Die Rippe kann in ihrem Verlauf nur soweit nach vorn verfolgt werden, dass noch 2—3 Cm. zur Länge der rechten übrig bleiben. Die Schmerzen werden dem vorderen Rippenende entsprechend localisirt. Pat. hat eine kleine Hernie über dem Nabel, über deren Entstehung er Genaues nicht anzugeben vermag. Ein Verband mit Gyps-Kleisterbinden gab einige Erleichterung, so lange er nicht nachgab. Alsdann erhielt Pat. ein Walltuch'sches Holzcorset, dessen Tragen die Schmerzen beseitigte.

2. Fall. F. N., 36 Jahre alt, hatte am 28. Mai 1894 beim Aufheben einer schweren Gummirolle vom Boden plötzlich das Gefühl, als ob sich eine Rippe über die andere schiebe. Es sei gleich starke Anschwellung eingetreten. Die Diagnose eines Rippenbruches sei erst später gestellt worden.

Status am 4. September 1894: Mässige Verdickung am costalen Ende des 8. Rippenknorpels, auf Druck schmerzhaft. Das vordere Ende der knöchernen Rippe tritt etwas nach hinten. Es bestehen Schmerzen bei Rumpfbewegungen u. s. w.

Dieser Fall machte den Eindruck jener Befunde, welche man früher zum Theil als Luxationen im Costochondralgelenk bezeichnet hatte, dadurch, dass die Rippe dem wenig vorspringenden Knorpel gegenüber etwas zurücktrat und dem ersten Anschein nach wohl das Bild einer Subluxation bieten konnte.

Wiederholte Vergleiche aber über die wahrscheinliche Länge des Rippenknorpels unter Berücksichtigung der von Klopsch[1]) ausgeführten Messungen liessen die Fractur noch etwas in den Knorpel hinein verlegen, während unmittelbar über der Callusmasse die Verbindung zwischen 7. und 8. Rippenknorpel zu fühlen war. Für die praktischen Verhält-

1) Ueber die Brüche der Rippenknorpel und ihre Heilung in Günsburg's Zeitschrift für klinische Medicin. Jahrg. 7. 1856. S. 1.

nisse ist es wohl gleichgültig, ob man den Bruch auf die Rippe selbst verlegt, da er ja auch am Knorpel knöchern heilt, die eventuellen Störungen wenig verschieden sind, abgesehen von einer vielleicht verminderten Elasticität des betroffenen Rippenringes bei Sitz am Knorpel. Aus theoretischen Interessen wäre es jedoch wünschenswerth, wenn man die Fracturstelle jeweils genau localisiren wollte. Gerade bei den Brüchen im Verlauf der unteren Rippenringe lassen die Angaben über den Sitz vielfach an Klarheit zu wünschen übrig, so dass bislang aus dem literarischen Material nur ganz unbestimmte Schlüsse über das Verhältniss der Continuitätstrennungen am knöchernen Theil zu denen am Knorpel gezogen werden können, während gleichzeitig ganz feste Ansichten über die „Diastase der Rippenknorpel" älterer Chirurgen nicht bestehen.

III. Fractura femoris durch Muskelzug?

Knochenbrüche durch Muskelzug bei gesunden Knochen sind relativ selten. Ihre Entstehung durch Muskelzug allein ist bei den in der Literatur verzeichneten Fällen nicht immer ganz einwandfrei, es spielen vielfach bei ihrem Zustandekommen schwer zu deutende mechanische Verhältnisse mit. Trotzdem aber darf das Hauptmoment für die Entstehung in der Wirkung des Muskelzuges gesucht werden. Von diesbezüglichen Fällen hat Gurlt 15 gesammelt, die Casuistik der Femurfracturen auf dieser Basis hat seitdem keine wesentliche Bereicherung erfahren.

H. M., 53 Jahre alt, verunglückte am 23. April 1890 dadurch, dass er beim Pflügen mit dem linken Bein umknickte. Der behandelnde Arzt diagnosticirte (laut einem Bericht vom 2. December desselben Jahres) eine starke Distorsion des Kniegelenkes, grossen Erguss in dasselbe, vermuthlich auch Zerreissung von Gelenkbändern. Nach der Schilderung des Pat. wurde ein Stärkeverband angelegt. Die Heilung machte sehr langsame Fortschritte, und hatte Pat. nach 9 Monaten noch nicht das Haus verlassen. Ein anderer begutachteter Arzt constatirte am 13. December 1891, dass die Patella festgewachsen sei und nahm an, dass es sich um eine seltene Verrenkung derselben gehandelt habe. Beide Berichte vermerken eine Verkürzung des Beines um 2 Cm. Am 12. Januar 1892 wurde M., dessen Gehfähigkeit sich unterdessen nur wenig gebessert hatte, mir zur Behandlung überwiesen. Der Befund war folgender:

Das linke Bein zeigt eine Verkürzung von nahezu 5 Cm. Das Kniegelenk erscheint umfangreicher, ebenso die Partie über demselben. Die Musculatur, insbesondere der Quadriceps, ist atrophisch, die Kraft des Beines sehr gering. Streckung des Kniegelenkes normal, die active Beugung beträgt 70°. Bewegungen im Gelenk sind ziemlich schmerzhaft, leicht crepitirend. Der Gang ist der Verkürzung entsprechend hinkend. Oberhalb des Gelenkes, nach vorn innen, tritt eine erhebliche Knochenmasse vor, welche nach oben direct in den Femurschaft übergeht, dessen Längsaxe etwas nach vorn gerichtet ist. Das vorspringende Knochenstück ist von aussen oben nach innen unten abgeschrägt. Ungefähr 8 Cm. oberhalb der Gelenklinie fühlt man an der Beugeseite des Oberschenkels ein nach hinten und aussen vorspringendes, ziemlich scharf abgesetztes Knochenende, welches sich nach unten ununterbrochen zum Condylus externus

verfolgen lässt, die Kniescheibe ist etwas nach aussen unten verschoben, sie kann seitlich gut bewegt werden, nach unten und oben nur wenig; die Contraction des Quadriceps stellt sie vollkommen fest. Die beiden Condylen des Oberschenkels erweisen sich unverändert. Am oberen Rande der letzteren, nach aussen von der Patella, lässt sich eine deutliche Verdickung der Gelenkkapsel constatiren.

Pat. ist ein kräftiger, wohlgebauter Mann mit sehr entwickelter Musculatur. Er war früher nie ernstlich krank und hat zwei gesunde Kinder. Die inneren Organe zeigen nichts Abnormes, ebenso sind keine Merkmale irgend welcher chronischen Krankheit nachweisbar, wie Lues u. s. w. Die Gefässe sind leicht geschlängelt, der Puls zeigt Andeutung von Plateaubildung (geringe Atheromatose). Vor 20 Jahren soll Pat. stark getrunken haben, später führte er ein nüchternes Leben. (In den Acten sind eingehende Erhebungen hierüber niedergelegt.) Die Familienanamnese ergiebt nichts von Belang, insbesondere sollen Fälle von Knochenbrüchen nicht vorgekommen sein.

Nach dem geschilderten Befunde handelte es sich um eine Fractur des linken Oberschenkels am unteren Ende. Die Fractur war zu Beginn — M. kam am gleichen Tage in Behandlung des Arztes — wegen der starken Schwellung, welche sich wohl über das Kniegelenk ausdehnte, und späterhin übersehen worden, offenbar deshalb, weil in der Anamnese nichts auf eine Fractur Hinweisendes vorhanden war. Auffallend bleibt, dass die beträchtliche Verkürzung so wenig gewürdigt worden war; sie hätte ja auf eine Fractur hin gedeutet werden müssen.

Wie war der Bruch zu Stande gekommen? Die Acten gaben an: „Ich war mit Kartoffelpflügen beschäftigt, auf einmal knackte mein Fuss und ich brach hinter dem Pflug zusammen.“ Der erstbehandelnde Arzt bemerkt ausdrücklich, die von ihm gefundene Verletzung des linken Beines sei lediglich als Folge dieses Unfalles zu betrachten. Durch anderweitiges Beweismaterial, Zeugenaussagen wird der Vorfall bestätigt und namentlich die Thatsache erhärtet, dass M. nie vorher an dem Bein beschädigt wurde, ganz abgesehen davon, dass es sich nach dem Befund um eine Fractur handelte, deren Entstehungszeit nicht weit zurückliegen konnte.

Eine prädisponirende Knochenbrüchigkeit aus irgend welcher Ursache war nicht zu eruiren. Pat. trat tiefer, in eine Furche. Er sei mit dem äusseren Fussrand aufgetreten, mit etwas einwärts gerichteter Fussspitze, habe sich aufrichten wollen und dabei plötzlich einen Schmerz über dem Knie gespürt. Er ist nicht umgefallen, berührte nur mit der linken Hand den Boden, hielt sich dann aber mit der rechten am Pflug fest und verharrte in dieser Stellung, bis ihm auf seinen Ruf Säcke herbeigebracht wurden, auf welche er sich niederliess.

Im Moment des Auftretens war jedenfalls das Knie leicht gebeugt, der Unterschenkel bei der oben erwähnten Fusshaltung etwas adducirt, was ja bei der grösseren Erschlaffungsmöglichkeit des lateralen Bandapparates geschehen kann. Durch das unvermuthete Tiefertreten wird das linke Bein vom Oberkörper stark belastet. Die am Femur entspringenden Muskeln des Unterschenkels nebst den Bändern des Kniegelenkes fixiren das untere Ende des Oberschenkels, zumal diese Muskeln bei dem Streben

sich aufzurichten, resp. die fehlerhafte Stellung zu corrigiren, in Action treten. Es sind die Bedingungen für einen Verbiegungsbruch gegeben, für den aber die Schwere des Körpers vielleicht allein nicht ausreichen würde. Da kommt die Adductorenwirkung hinzu, welche zum Aufrichten unter diesen Umständen ebenfalls erforderlich ist, und zieht den Oberschenkel nach innen. Dem Zug der Adductoren entsprechend, resp. ihrer Insertion verläuft auch die Bruchlinie. Während das Kniegelenk nach aussen strebt, suchten die Adductoren das Bein mit einem kräftigen Ruck zu halten und bei diesen zeitlich sehr nahe liegenden Einwirkungen bricht der Femur naturgemäss etwas über den Condylen. Hätte sich Pat. nicht mit der rechten Hand festgehalten, so wäre er wohl auf die linke Seite gefallen und hätte sich eine dementsprechende Verletzung zugezogen.

Obwohl bei dieser Fractur die Muskelaction zweifellos eine hervorragende Bedeutung hat, kann sie nicht allein für das Zustandekommen derselben verantwortlich gemacht werden, sondern es sind noch gewisse andere, mechanische Bedingungen erforderlich.

VII.

Besprechungen und Anzeigen.

1.

Les Médecins grecs à Rome per Maurice Albert. (Paris, Librairie Hachette & Cie. Boulevard Saint-Germain 79. 320 Seiten.)

Ein historisches Entwicklungsbild griechischer Arzneikunst auf römischem Boden liefert Verfasser. „In der Medicin, wie in allen Dingen kommt alles Gute und Schöne von den Griechen.“ Das ist der Grundzug, der die höchst interessante und anregende Abhandlung, die Griechen als Mediciner in Rom, durchweht. Wie in der Philosophie, in jeder Kunst und Wissenschaft, so in der Medicin, alles kommt den Römern durch die Griechen. Die Römer selbst leisten nichts, vor Allem nichts Verständiges, Selbsterfahrenes. Es ist dies eine merkwürdige Thatsache, das Volk, das sich fast die ganze Erde unterwirft, muss sich zu Hause dem Geist und den Händen einer fremden Nation anvertrauen. Und wie Verfasser in seiner Vorrede sagt, das unterworfene Griechenland überwindet seinerseits durch die Civilisation, die es ihm brachte, seinen Sieger. Wie man ungefähr den Zeitpunkt weiss, wo griechische Philosophie in Rom einzog, so weiss man auch den Beginn griechischer Heilkunst auf römischem Gebiet; 219 vor Christo zog der Spartaner Archagatos in Rom ein; der erste Mediciner. Von hier ab schildert Verfasser die Thätigkeit griechischer Arzneikunst im Römerreich bis zum Ende der Kaiserzeit. Männer, wie Asclepiades, Galen, deren Namen in der Medicin noch heute mit Bewunderung genannt werden, leuchten glänzend aus der Menge derer hervor, die zum Ruhme ihres Vaterlandes im stillen Wettkampf der Cultur im Römerreich, seinen Provinzen, meistens in Rom selbst als Aerzte wirkten und schafften. Vor dem Eindringen der Griechen in Rom bestand ja allerdings schon eine weitgehende Kenntniss auf medicinischem Gebiet. Alte Bilder, Mosaiken und Reliefs, vorgefundene Instrumente und Abbildungen von solchen aus Ausgrabungen zeugen davon. Aber es war doch immerhin ein trauriger Standpunkt, den der alte Cato einnahm, der mit seinem Kohl, seinen Kräutern, dessen Anhänger mit Formelwesen und Aberglauben darauf los curirten. Die Ahnung vom Uebergewicht griechischen Könnens, die Ahnung vom Beginn einer neuen Epoche in der Medicin liess Cato auch den Griechen den heftigsten Widerstand entgegensetzen. Vergebens, unaufhaltsam gewinnen diese mehr und mehr Boden in Rom, immer neue Anhänger des Aesculap, die zum Theil in ihrer Heimath selbst, zum Theil in Alexandrien sich als Mediciner

ausbildeten, folgen nach. Ganze Parteien, medicinische Vereinigungen und Gesellschaften, jede mit anderen Doctrinen, jede scharf in ihren Grenzen, bilden sich im Lauf der Jahrhunderte. Ein Grieche übertrumpft den andern. Hier entsteht die Lehre von den Poren, den Atomen, hier die Ansicht von der Entstehung der Krankheiten durch Zusammenziehung und Lockerung der Gewebe und der daraus sich ergebenden Behandlung. Hier führt einer die Wasserbehandlung ein, es wird Mode in Bäder zu reisen. Dann wieder sind Zeiten, wo ohne wissenschaftliche Methode nur praktisch nach bestem Wissen behandelt wird. Es entstehen Kliniken, Sanatorien. Auch unter den Griechen giebt es Charlatane, Pfuscher, es kommen Zeiten, wo Aberglaube und Beschwörung gegen Krankheiten ins Feld gerufen werden. Aber immer sind es Griechen, die die Medicin praktisch ausüben, Latium selbst liefert keine Aerzte. Im Lauf der Zeit bessert sich die Stellung der Mediciner bedeutend. Erst geduldet, dann anerkannt, zum Beamten erhoben, mit Vollmachten und Privilegien ausgestattet, geehrt und geachtet und oft am Hofe persona gratissima, ist der Einfluss des griechischen Arztes ein sehr weitgehender. Einerlei ob freier Mann, Freigelassener oder Sklave, als Anhänger sei es dieses oder jenes Systems, als Hofarzt oder in seiner Thätigkeit auf dem Lande, in den Städten der Provinz, der Grieche herrscht mit seiner Heilkunst über den Römer. Ihren bedeutendsten Vertreter erlebte griechische Heilkunst in Galen, dessen Ausbildung und Kenntnisse, dessen fruchtbare äusserst erfolgreiche Thätigkeit auf praktischem und wissenschaftlichem Gebiet seinen Ruhm rechtfertigt.

Die Lectüre des Buches sei allen Freunden der Heilkunde warm empfohlen. Dr. Hirschfeld.

2.

Pathologisch-anatomische Sectionstechnik von Dr. H. Chiari, Professor der pathologischen Anatomie an der k. k. deutschen Universität in Prag. (Mit 28 Holzschnitten. Berlin NW. 6. Fischer's Medicinische Buchhandlung. H. Kornfeld. 1894.)

Bei den österreichischen Studirenden, besonders bei den Schülern des Verfassers dürfte das Buch bald eine weite Verbreitung finden und sehr beliebt sein wegen der vielen praktischen Winke, wie man sich bei Sectionen zu verhalten hat. In Deutschland, wo die von Virchow angegebene Sectionstechnik allgemein giltig und besonders bei den gerichtlichen Obductionen maassgebend ist, dürfte Chiari's Technik, die in vielen wesentlichen Punkten von der Virchow'schen abweicht, nicht so leicht Eingang finden. Chiari hat seine Technik nach den Principien seines Lehrers Rokitansky ausgearbeitet und dabei den klinischen, speciell dem chirurgischen Bedürfniss weitgehend Rechnung getragen, indem er die einzelnen Organe erst in situ secirt und dann erst, wenn es nöthig erscheint, eventrirt. Und darum, weil die Sectionstechnik Chiari's mehr den topographischen Zusammenhang zu erhalten sucht und ihn in den Vordergrund stellt, sei sie den chirurgischen Fachgenossen bestens zum Studium empfohlen. Dr. Pflanz.

Anzeigen literarischer Neuigkeiten, welche der Redaction zugeschickt worden sind:

Weitere Abbildungen mit Röntgen'schen Strahlen bringt die Rengersche Buchhandlung in Leipzig. Nr. XI. Die Hand eines 1870 verwundeten Offiziers, deren kleiner Finger zerschossen war. Von principieller Wichtigkeit ist Nr. XII, die Hand eines 17jähr. Mädchens, dessen Mittelfinger im 1. Interphalangeal-Gelenk tuberculös erkrankt ist; man erkennt die Verdickung der in dem kranken Gelenk zusammenstossenden Knochen, welche wegen ihrer Erweichung einen geringeren Schatten liefern, als die übrigen gesunden. Nr. XIII zeigt eine grosse Revolverkugel, welche 21 Jahre lang unauffindbar gewesen sein soll, mit frappirender Deutlichkeit neben der Ulna. Nr. XIV. Hand eines 12jähr. Knaben mit typischer Daumenluxation, auffallend durch die grosse Entfernung der luxirten Knochen von einander.

Archiv für Unfallheilkunde, Gewerbshygiene, herausgegeben von F. Baehr, E. Golebiewski u. A. Stuttgart, F. Enke. 1896. Das vorliegende 1. Heft des I. Bandes enthält zwei grosse und werthvolle Arbeiten von den beiden genannten Herausgebern. Golebiewski behandelt in einem sehr inhaltsreichen und auf eine imponirende eigene Casuistik gestützten Aufsatz die Calcaneusfracturen, F. Baehr ebenso in sachkundiger Weise einzelne Fragen, betreffend die Kniescheibenbrüche. Ferner enthält das Heft einen Aufsatz von Caspary: Ueber den neuropathischen Ursprung der Aponeurositis palmaris, dann kleinere Mittheilungen und Referate. Das vorliegende Heft beweist die Berechtigung und die Lebensfähigkeit des neuen Archivs. Denn die darin enthaltenen Arbeiten bedeuten einen werthvollen Beitrag zur Chirurgie der Bewegungsorgane, welche kein Chirurg unberücksichtigt lassen kann. Man sieht, wie Vieles diese neue, durch die Unfalls-Gesetzgebung geschaffene Quelle chirurgischer Erfahrung bieten wird, zumal auch die Namen der Mitherausgeber aus den übrigen Ländern, welche Unfallsgesetze eingeführt haben, dafür bürgen. Wir sehen den weiteren Lieferungen dieses Archivs mit Interesse entgegen.

Adolf Róth (Budapest), Neuer Blechspangen-Apparat als erste Hülfe und definitiver Gehverband bei Schussfracturen und Beinbrüchen der unteren Extremitäten. Budapest 1896. Der Apparat besteht aus einer äusseren und inneren Längsschiene, welche durch eine Fussplatte unten in Verbindung stehen, oben einen weichen Leibgurt und einen „Sattel" zur Contraextension tragen und das zwischen sie gelagerte Bein (welches unten nach Hessing'scher Art zur Extension eingerichtet ist) mit vielen weichen Blechspangen, nach Art einer vielköpfigen Binde aufnehmen.

The Johns Hopkins Hospital Reports, Vol. V, Baltimore 1895. Inhalt: I. The malariae fevers of Baltimore. p. 3—218. II. A study of some fatal cases of malaria. p. 219—279. III. Studies in typhoid fever. p. 280—451. Der Band ist vornehm ausgestattet und mit Register versehen.

Die Therapie der Gegenwart, medicinisch-chirurgische Rundschau, redigirt von Prof. Loebisch. 1896. Heft 3.

VIII.

Aus der chirurgischen Klinik zu Greifswald.

Ueber Darmlähmung nach Darmeinklemmung.

Von

Prof. Dr. Heidenhain,

Secundärarzt der Klinik.

Ein Zufall spielte mir in den letzten Sommerferien zwei Fälle von ausgesprochener Darmlähmung nach Darmeinklemmung in die Hände. Diese beiden Beobachtungen sind wohl der Mittheilung werth, da zur Zeit die Frage noch strittig ist, ob eine Darmlähmung ohne Mitwirkung einer septischen oder infectiösen Peritonitis überhaupt vorkommt. Nächstdem glaube ich, dass die Frage, wie man Herniotomirte und operirte Ileuskranke nachbehandeln solle, verdient einmal erörtert zu werden. So viel, über die letztere Frage wenigstens, in der englischen und amerikanischen Literatur zu finden ist, in der deutschen Literatur ist darüber kaum etwas vorhanden. Vielleicht erregen die folgenden Zeilen Widerspruch und das um so mehr, als ich nicht jede meiner Meinungen mit Krankengeschichten belegt habe, um nicht langweilig zu werden. Indessen Widerspruch wird zur Klärung der Fragen nur beitragen.

Als gleichwerthig der eigentlichen Darmeinklemmung habe ich den Volvulus und die Invagination aufgefasst, weil die zur Darmlähmung führenden Circulationsstörungen in diesen Fällen nahezu dieselben sind.

Im ersten Falle handelte es sich um einen Volvulus des S Romanum. Nach Laparotomie, Detorsion, Entleerung der Schlinge durch Einschnitt, Darmnaht, Schluss der Bauchhöhle stellte sich, trotzdem wenige Stunden nach der Operation Stuhlgang eingetreten war, und trotzdem auch weiterhin noch etliche Flatus abgingen, eine so starke Auftreibung der Flexur und des gesammten Dickdarmes wieder ein, dass ich an eine Wiederkehr des Volvulus geglaubt hätte, hätte ich nicht mit etlichen Seidennähten die Convexität des S Romanum an der Bauchwand befestigt gehabt. Ein Klysma schaffte etwas Stuhl

University of California LIBRARY

jedoch nur eine geringere Verminderung der Gasauftreibung; erst wiederholte grössere Ricinusgaben brachten gründliche Entleerung. Der Kranke genas.

1. Der 66jähr. Arbeiter W. Wagner gab an, seit mehreren Jahren an unregelmässigem Stuhlgang und öfteren Kolikschmerzen, welche dem Stuhlgang voraufgingen, gelitten zu haben. Seit 14 Tagen habe er 3—4 mal 2 oder 3 Tage keinen Stuhl und dabei Schmerzen im Leibe gehabt; der Stuhl sei von selbst wiedergekommen. Bauchfellentzündung, Typhus, Ruhr, Quetschung des Bauches nicht durchgemacht. Am 17. August 1895 habe er Morgens vor Beginn der Arbeit heftige Leibschmerzen bekommen; Stuhl und Winde seien seitdem völlig ausgeblieben, anfallsweise Leibschmerzen hätten angehalten. Erbrechen sei nicht dagewesen, doch habe er absolut nichts zu sich nehmen können.

Aufgenommen am 24. August 1895: Kräftiger Mann, leidlicher Ernährungszustand, Lungen gesund, Puls gut, kein Fieber.

Starke Hervorwölbung der Bauchwand in der rechten Beckenhälfte durch eine mächtig aufgetriebene Darmschlinge, welche bis zur Mittellinie reicht. Des weiteren starke Hervorwölbung, mit ebenfalls hoch tympanitischem Schalle, über dem Colon desc., transv. und ascend.; Epigastrium durch das Colon stark hervorgewölbt; in der Mitte des Bauches, um den Nabel herum, eine schüsselförmige Vertiefung infolge mangelnder Auftreibung des Dünndarmes. Palpation erregt schmerzhafte peristaltische Wellen im Dickdarm, welche zu noch stärkerer Hervorwölbung dieses führen. Keine diffuse Druckempfindlichkeit; Bruchpforten frei; per rectum fühlt man durch die vordere Mastdarmwand ein Bündel schlaffer, wenig gefüllter Dünndarmschlingen.

Die stark geblähte Darmschlinge in der rechten Beckenschaufel wird als S Romanum angesprochen. Diagnose: tiefer Dickdarmverschluss (Narbenstrictur, Bänder und Stränge bildende Peritonitis, Carcinom oder Volvulus; letzteres möglich wegen der sehr starken Blähung der Flexur).

Bei dem guten Kräftezustande und der Sicherheit über den Sitz des Hindernisses war die Laparotomie dringend angezeigt, da die Vorgeschichte des Kranken eine spontane Lösung des Hindernisses nicht erwarten liess.

Operation 2 Stunden nach der Aufnahme: Aethernarkose: Nach Eröffnung des Leibes in der Mittellinie drängt sich sofort eine stark geblähte Dickdarmschlinge in die Wunde. Ich lasse dieselbe nach dem Vorschlage von Greig Smith[1]) theilweise austreten; ihr einer Schenkel

1) Greig Smith (Abdominal surgery, fourth edition) empfiehlt, wenn das Hinderniss nach Eröffnung des Leibes durch eine vorsichtige Untersuchung der vorliegenden geblähten Schlingen, sowie durch Einführung der ganzen Hand nicht zu finden sei, die stärkst geblähte der vorliegenden Darmschlingen austreten zu lassen. Der eine Schlingenschenkel werde sich schneller entwickeln, als der andere, und ein Schenkel werde eine zunehmende Röthung zeigen. Dies beides führe sicher zum Hindernisse. Wenn der Darm beginnt, zu zeigen, dass er im Bauche fixirt ist, oder wenn die Röthung des Darmes deutlich zunimmt, so führe man den Finger entlang diesem Darmtheil ein und man wird die Ursache des Unglücks entdecken. Ich habe bei meinen eigenen Ileusoperationen — bisher 10 in Vertretung des klini-

entwickelt sich schnell, der andere scheint im Bauchraum fixirt. Entlang dem fixirten Schenkel, der in der Richtung nach dem Promontorium verläuft, gelangt die Hand, ungefähr an dem Uebergange des grossen in das kleine Becken, an einen vollkommen leeren, nur etwa zwei Finger starken Abschnitt der Schlinge. An dem Uebergange des geblähten in den leeren Abschnitt der Schlinge ist irgend ein Band oder Strang um den Dickdarm geschlungen. Weitere Orientirung war unmöglich ohne ein Hervorziehen der geblähten Dickdarmschlinge, welche wenigstens die Dicke des Vorderarmes eines sehr starken Mannes hatte. Dabei zeigte sich, dass dieselbe das sehr lange und an seinem Fusspunkte um 360° oder fast so viel gedrehte S Romanum war. Am Fusspunkte der Schlinge starke narbige Schrumpfung des Mesenteriums derart, dass die beiden Schenkel der Schlinge sich fast berührten; ausserdem peritonitische, dünne, strangartige Adhäsionen der beiden Schenkel an einander. Trennung der letzteren; Entfaltung des Mesenteriums unmöglich. Quere Incision der Flexur an der Convexität, Entleerung von Gasen und 400—500 Ccm. flüssigem Darminhalt durch Druck auf die Schlinge und den Bauch; Darmnaht; Fixirung der Convexität der nun leicht reponirten Schlinge durch zwei Seidennähte am Peritoneum parietale; Schluss der Bauchwunde. Operationsdauer 1 Stunde, beendet 6 Uhr Nachmittags.

Nach Erwachen aus der Narkose zur Anregung der Peristaltik schwarzer Kaffee verabreicht. Abgang von Flatus; Nachts 3 Uhr Stuhl.

25. August. Afebril. Wohlbefinden.

26. August. Seit gestern Abend weder Stuhl noch Flatus; Dickdarm in ganzer Länge aufgetrieben, fast so stark, wie vor der Operation. Glycerinklysma schafft nur wenig flüssigen Stuhl untermischt mit etlichen

---

schen Directors ausgeführte — stets gefunden, dass zunehmende Röthung ein sehr unsicheres Zeichen ist, in vorgeschrittenen Fällen garnicht verwendbar, weil alle Darmschlingen stark geröthet sind. Dagegen hat mich ein Vortretenlassen der stärkst geblähten Schlinge mit Einführen der Hand entlang dem Schlingenschenkel, welcher sich langsamer entwickelte, oder vorsichtiges Anziehen dieses Schenkels in mehreren Fällen sofort auf das Hinderniss geführt. Neuerdings wird in englischen und amerikanischen Blättern sehr empfohlen — leider kann ich mich des Autors nicht entsinnen —, von den leeren Dünndarmschlingen auszugehen und sie in aufsteigender Richtung zu verfolgen. Die Richtung ist mit Leichtigkeit zu erkennen, wenn man mit der Hand an dem Mesenterium der leeren Darmschlinge hinabgleitet und sich über den Verlauf der Radix Mesenterii orientirt. Wir haben noch nicht Gelegenheit gehabt, dies Verfahren zu erproben, allein es leuchtet ein. Die leeren Darmschlingen sind ja gewöhnlich leicht zu finden. Häufig fühlt man sie schon ante operationem vom Rectum aus im kleinen Becken liegen. Ist das Hinderniss nicht bald zu finden, so hat sich uns Kümmell's langer Schnitt mit Eventration bewährt. Die Obstruction zeigt sich dann im Nu und die Misshandlung der Bauchorgane, welche den Tod im Collaps herbeiführt, ist so jedenfalls geringer, als wenn man die geblähten Därme mühsam Zoll für Zoll absucht und immer wieder reponirt. Gerade dies letzte Verfahren führt am leichtesten zu tödtlichem Verfall. Die Abtastung der Bauchhöhle mit der ganzen Hand führt selten zum Ziele. Durch das Gefühl allein kann man kaum Dünn- und Dickdarm unterscheiden.

härteren Bröckeln; darum Einlauf von 1 Liter Wasser: Stuhlgang, Auftreibung geringer.

27. August. Trotz mehrfachen Abgang von Flatus Dickdarm wieder stark aufgetrieben; auf Ricinus Stuhlgang mit Weichwerden des Leibes.

Unter Fortgebrauch von Ricinus und gelegentlichen Gaben von Bismuth. subnitr. glatte Genesung. Bis zum 8. September gelegentliche Störungen durch Blähung des Dickdarms.

Geheilt entlassen am 9. September.

So bedenklich die Gasauftreibung des Dickdarmes am zweiten Tage post op. aussah, so war doch offenbar die Schädigung der Flexur durch die Circulationsstörungen infolge des Volvulus, sowie der oberhalb gelegenen Darmabschnitte durch passive Dehnung noch keine allzu schwere. Sonst hätte sich nicht durch Anregung der Vis a tergo Stuhlgang erzielen lassen. Viel schwerer war die Beeinträchtigung der motorischen Function in einem gleichen Falle, den Israel[1]) mitgetheilt hat. Nachdem Pat. bereits am Abend der Operation und am nächsten Tage reichliche Flatus und diarrhoische Stühle per vias naturales gehabt hatte, blieb der Leib aufgetrieben: am zweiten Tage stellte sich reichliches Erbrechen, anhaltender Singultus, trockene Zunge ein. Als diese Erscheinungen noch am dritten Tage anhielten, eröffnete Israel den mit Rücksicht auf derartige Zufälle schon bei der Operation in die Bauchwunde eingenähten Dickdarm. Pat. wurde dadurch gerettet.

In unserem zweiten Falle handelte es sich um Lähmung der eingeklemmt gewesenen Dünndarmschlinge mit gleichzeitigem Volvulus von 180° (nach Reposition einer Hernie). Pat. wurde mit Miserere eingeliefert: Laparotomie sofort, Rückdrehung der Schlinge; nach Erwachen aus der Narkose Verabreichung von schwarzem Kaffee mit Ricinusöl: glatte Genesung.

2. Wilh. Krause, 51 Jahre alt, besitzt seit 18 Jahren einen grossen rechtsseitigen, reponiblen Scrotalbruch, der nie Beschwerden machte. Vor 8 Tagen links ein Bruch bemerkt. Einklemmung dieses am 21. August 1895 bei der Arbeit; sehr heftige Schmerzen, Erbrechen; Reposition der Hernie durch Herrn Dr. Siebert-Prenzlau; Pat. giebt an, dass damit die Schmerzen wie mit einem Schlage aufgehört hätten; trotzdem dauerte das Erbrechen an und wurde kothig. Von Dr. Siebert-Prenzlau in die Klinik gesandt, aufgenommen am 25. September 1895 Nachmittags gegen 6 Uhr.

Kräftiger Mann; Kotherbrechen. Rechts eine grosse reponible Scrotalhernie. Linke Seite des Scrotums leer; Abdomen ohne Besonderheiten, Füllung der Därme gering; Temperatur 37,5°. Oberhalb des linken Poupart'schen Bandes kein Tumor zu fühlen; Palpation daselbst nur wenig empfindlich. Uebriger Leib schmerzlos.

---

2) Einige Beobachtungen an Ileusfällen. Berliner klin. Wochenschr. 1892. Nr. 4.

Diagnose: Massenreduction auszuschliessen, weil mit der Taxis die Schmerzen sofort gehoben waren und nicht wiederkehrten. Wahrscheinlich leichtere Peritonitis in der Umgebung der incarcerirten Schlinge (vielleicht beginnende fleckweise Gangrän) oder Abknickung der reponirten Schlinge, etwa durch einen an der Bruchpforte adhärenten Netzstrang.

Nach gründlicher Magenausspülung (die hier übrigens bei jeder eingeklemmten Hernie und bei jedem Ileusfalle ante op. ausgeführt wird) Eröffnung des Leibes oberhalb der linken Annulus inguin. int.: Bruchsack leer, wird mit leichter Mühe wie ein Handschuhfinger nach dem Bauchraume zu umgestülpt, an der Basis abgebunden, abgeschnitten, der Stumpf am Peritoneum parietale fixirt. Kein adhärirender Netzstrang. Nach Beiseiteschieben einer etwas geblähten Dünndarmschlinge findet sich unmittelbar am Annulus inguin. int. eine mit fibrinösen Beschlägen bedeckte schlaffe Dünndarmschlinge, welche nicht die geringste Bewegung zeigt. Sie wird hervorgezogen, ist ca. 30 Cm. lang, um 180° um ihr Mesenterium gedreht und ausserdem umgeklappt, so dass sie der linken Seite des Mesenteriums aufliegt. Richtiglagerung der Schlinge; an der rechten Bruchpforte nichts Abnormes. Schluss der Bauchwunde. Nach Erholung von der Narkose enthält Pat. starken schwarzen Kaffee mit Ricinusöl. Baldiger Stuhlgang.

Glatte Reconvalescenz quoad abdomen. Leider traten sehr bald Störungen Seitens eines alten Herzleidens auf. Am 19. October ging Patient unter dem Bilde eines apoplektischen Anfalles zu Grunde. Section: Hypertrophia cordis cum dilatatione; Myocarditis parenchymatosa; Nephritis chron.; fibröse Verdickung des Peritoneums der eingeklemmt gewesenen Schlinge nebst leichten Verwachsungen. Hirnsection nicht gestattet.

Der vorliegende Fall bot das echte Bild des Ileus paralyticus. Die eingeklemmt gewesene Schlinge lag schlaff und regungslos im Abdomen; irgend welche Adhäsionen war sie trotz des fibrinösen Belages nicht eingegangen. Dass bei flachem Abdomen, wie es hier vorlag, und Torsion um nur 180° eine 30 Ctm. lange Dünndarmschlinge völlig unwegsam werden könne, kann ich mir nicht vorstellen. Höchst werkwürdig war die seitliche Umklappung, welche gleichzeitig bestand. Es machte den Eindruck, als ob die Schlinge ohne Kraft, sich aufzurichten, in der Lage regungslos verharrt hätte, in welcher sie zufällig in das Abdomen zurückgeschoben wurde. Ich habe kein Bedenken getragen nach der Operation ein Laxans zu verabreichen, weil ich mir nicht denken konnte, wie die Schlinge wieder in eine falsche Lage gelangen sollte: nicht diese, sondern die Lähmung ist mir als das wesentlichste erschienen.

Fälle, wie der vorstehende, finden sich in der Literatur mehrfach erwähnt, gelegentlich auch in extenso mitgetheilt. Handelt es sich bei diesen Darmlähmungen nach Einklemmung um eine Lähmung des Darmes infolge der Circulationsstörungen in ihm oder um

Lähmung infolge septischer Peritonitis? Diese Frage zu entscheiden ist schwierig. Von den mitgetheilten Fällen sind zunächst die auszuschalten, in welchen sich bei der Obduction eine umschriebene oder ausgebreitetere Gangrän des Darmes fand. Sie sind klar. Auszuschalten sind ferner die Fälle, in welchen die Kranken nach einer Krankheitsdauer von mehreren Tagen an den Obstructionserscheinungen zu Grunde gingen und die Section eine von der eingeklemmten Schlinge ausgehende Peritonitis nachwies. Denn es ist mit solchem Befunde nicht bewiesen, dass eine septische Peritonitis der eingeklemmten Schlinge die Ursache des fortdauernden Darmverschlusses gewesen sei. Es ist im Gegentheile sehr wohl denkbar, dass bei einer reinen Lähmung einer Dünndarmschlinge nach Einklemmung und bei Stauung des Darminhaltes oberhalb schliesslich Infectionserreger durch die erkrankte Schlinge hindurchwandern und eine secundäre septische Peritonitis erzeugen.

Die älteste Notiz über Darmlähmung nach Einklemmung finde ich in v. Bardelebens Lehrbuch[1]) Nach ihm hat Morawek die Veränderungen, welche in eingeklemmten Schlingen auftreten untersucht und darauf hingewiesen, dass durch die Entzündung der eingeklemmten Schlinge ein paralytischer Zustand entstehen könne, an welchem der Kranke trotz der glücklichsten Operation unter dem Bilde der Darmsperre zu Grunde gehe. Leichtenstern[2]) erwähnt paralytischen Ileus nach wohlgelungener Reposition einer Hernie mehrfach, anscheinend als etwas bekanntes. In der Discussion über den Vortrag Olshausens „über eine bisher unbekannte Todesursache nach Laparotomien mit Eventration der Darmschlingen“[3]) (Darmlähmung, Ref.) erwähnte Borchert[4]), dass er im städtischen allgemeinen Krankenhause in zwei oder drei Fällen von Herniotomien Tod durch Darmlähmung gesehen habe.

„Der klinische Verlauf dieser Fälle war gewöhnlich der, dass die Patientinnen in den ersten Tagen nach der Operation eine relativ günstige Prognose boten, die Passage des Darms hatte sich wieder hergestellt, Stuhlgang war erfolgt; am 3.—4. Tage schwoll dann der Leib allmählich an, es stellte sich Erbrechen ein, die Pulsfrequenz stieg bei geringem Fieber, und die Patientinnen gingen unter Zunahme dieser Erscheinungen um das Ende der ersten Woche unter dem etwas zweifelhaften Bilde der Peritonitis zu Grunde. Bei der Section fand sich keine

1) V. Aufl. 1867. Bd. III. S. 797.

2) In v. Ziemssen's Handbuch der spec. Pathologie u. Therapie. Bd. VII, 2. Hälfte, 1, S. 472 und Verhandlungen d. Congr. f. innere Medicin. 1889. S. 25.

3) Zeitschr. f. Geburtshülfe u. Gynäkologie. 1888. Bd. XIV. S. 619.

4) Ebenda. 1888. Bd. XV. S. 166.

Spur von Peritonitis; die Serosa war vollkommen glatt und glänzend; es wurde nur der Darm hochgradig aufgetrieben und mit flüssigem Inhalte reich gefüllt gefunden; dies war die einzige Veränderung; alle übrigen Organe boten trotz genauer Durchforschung keine Anhaltspunkte zur Erklärung des letalen Ausgangs. Zur Erklärung des Todes nahm auch Friedländer seiner Zeit eine Resorption von toxischen Alkaloiden des Darminhaltes in die allgemeine Blutbahn an, glaubte allerdings weniger die Gesammtoberfläche der Darmschleimhaut, als vielmehr die stark lädirte Schleimhaut der incarcerirten Schlinge — dieselbe zeigte gewöhnlich stark blutige Suffusionen, Epitheldefecte u. s. w. — als Ort der Aufnahme der Ptomaine ansehen zu müssen."

Reichel[1]) citirt diese Erfahrungen Borchert's und fügt hinzu, dass auch er die gleichen wiederholt gemacht habe:

„Gerade nach Herniotomien entsinne auch ich mich wiederholt, wenn auch immerhin selten, das Fortbestehen der Erscheinungen des Darmverschlusses, zunehmenden Collaps und Tod beobachtet zu haben, ohne dass die Section die geringsten Zeichen einer peritonealen Entzündung oder einer Darmocclusion aufdeckte, sondern die Todesursache völlig unaufgeklärt liess. Ich bin überzeugt, dass die Mehrzahl erfahrener Chirurgen sich derartiger Krankheitsbilder erinnern wird."

Indessen ist er der Meinung, dass es sich in solchen Fällen wohl stets um eine peritoneale Infection infolge einer Durchdringung der Wand der eingeklemmten Schlinge handele. Wie im Thierexperimente, so komme auch beim Menschen eine tödtliche peritoneale Infection vor, ohne eine Spur makroskopisch erkennbarer Veränderungen am Peritoneum. Nur eine genaue bacteriologische Untersuchung unmittelbar post mortem lasse die Todesursache, peritoneale Infection ohne makroskopische Peritonitis, erkennen. Er theilt einen von ihm genauer untersuchten Fall von anscheinender Darmlähmung nach Herniotomie mit. Die Einklemmung bestand zur Zeit der Operation zwei Tage: das Bruchwasser war blutig gefärbt. Nach der Herniotomie dauerten die Erscheinungen des Darmverschlusses fort: Tod nach weiteren drei Tagen. Eine halbe Stunde post mortem wurden aus der freien Bauchhöhle und von der incarcerirt gewesenen, nur etwas livide aussehenden, sonst vollständig lebensfähigen Schlinge Abstriche zur Anfertigung von Culturen entnommen: es gingen zahllose Keime auf. Dieser Fall ist klar, und es ist sicher kein Gewicht darauf zu legen, dass diese Culturen sich für Kaninchen als nicht pathogen erwiesen. Reichel weist mit vollem Rechte darauf hin, dass mancher Mikroorganismus für den Menschen pathogen, für Thiere aber

1) Zur Pathologie des Ileus und Pseudoileus. Deutsche Zeitschr. f. Chirurgie. Bd. XXXV. S. 500ff.

unschädlich ist, dass ferner schon die Züchtung auf künstlichen Nährböden die Virulenz der betr. Bacterien geschädigt haben könne. Ich bin indessen sehr geneigt, unsere obigen und mehrere anderweitig mitgetheilte Fälle geheilter Darmlähmung nach Darmeinklemmung als vollgültigen Beweis dafür anzusehen, dass es eine Darmlähmung durch Ernährungsstörungen ohne Mitwirkung einer peritonealen Infection giebt. Reichel hat diesen Einwurf vorausgesehen, denn er sagt (l. c. S. 505): „Dass nicht alle Patienten an der Erkrankung sterben, sondern dass öfter die anfänglichen Ileuserscheinungen nach mehrtägigem Bestehen wieder schwinden, spricht nicht dagegen, denn auch die infectiöse Peritonitis führt glücklicher Weise nicht immer den Tod herbei." Reichel hat nun freilich nicht nur die anscheinende Darmlähmung nach Einklemmung, sondern auch die nach peritonealen Operationen im Sinne. Lassen wir die letztere bei Seite. Mir fehlt es darüber an Erfahrung und wahrscheinlich liegt hier in einer Anzahl von Fällen die Sache so, wie Reichel annimmt. Bei der Darmeinklemmung verhält es sich wahrscheinlich anders. Zunächst ist der Durchtritt von Darmbacterien durch die Wand einer eingeklemmten Schlinge durchaus nicht häufig oder gar regelmässig, so lange nicht Gangrän der Schlinge eingetreten ist. Der vortrefflichen und mühsamen Arbeit von Tavel und Lanz[1]) über die Aetiologie der Peritonitis entnehme ich, dass sie bei systematischen Untersuchungen des Bruchwassers eingeklemmter Brüche in 16 Fällen von äusserer und 2 Fällen innerer Einklemmung das Bruchwasser steril fanden, und dabei war bei zwei der ersteren Kranken schon Darmgangrän eingetreten; Mikroorganismen im Bruchwasser fanden sich nur 3 mal (darunter 2 Fälle von Gangrän der Schlinge).[2]) Tietze[3]) fand in 9 Fällen von Darmeinklemmung 4 mal Bacterien im Bruchwasser; in 2 weiteren Fällen konnte nur die Peritonealflüssigkeit untersucht werden und fand sich bacterienfrei; in 3 dieser 11 Fälle war der Darm brandig und doch das Bruchwasser bacterienfrei. Sodann finde ich bei Tavel und Lanz einen Fall von Tod nach innerer Einklemmung unter dem Bilde der Darmlähmung berichtet (Fall 27), in welchem die Abwesenheit einer infectiösen Peritonitis mir nachgewiesen erscheint. Ich gebe ihn, wie die folgenden alle, im Auszuge:

4. Peritonitis circumscripta chemica infolge innerer Einklemmung. Tod an Autointoxication.

1) Ueber die Aetiologie der Peritonitis. Basel u. Leipzig 1893. Carl Sallmann.

2) Etliche Fälle von Netzeinklemmung mit Bacterien im Bruchwasser gehören nicht hierher.

3) Klinische und experimentelle Beiträge z. Lehre v. d. Darmincarceration. v. Langenbeck's Archiv. 1894.

Fr. Zürcher, 37 Jahre alt, Ovariotomia duplex vor 10 Jahren. Seither gesund. Am 5. December 1892 nach einer reichlichen Mittagsmahlzeit um 5 Uhr heftige Bauchschmerzen; seitdem kein Stuhl, noch Winde. Erbrechen. Opium und Magenspülungen erfolglos.

Am 4. Tage Eintritt in die Klinik. Magenspülung: Mageninhalt braun ohne Geruch; Puls 150, fadenförmig. Temperatur 36,2. Stimulantien und subcutane Infusionen bessern den Zustand nicht. Abends Temperatur 38,2, Puls 186 und kaum fühlbar. Nach intravenöser Infusion von 1 Liter Salzsoda Puls besser. Abends 9 Uhr Operation: Man findet eine Dünndarmschlinge durch zwei Stränge mit einer Axendrehung von 180° eingeklemmt. Dieselbe sieht braunroth aus; ihre Serosa ist mit Fibrin bedeckt. Venöse Hyperämie des Darmes und Mesenteriums ohne Thrombose. Die Contractionen des Darmes sind deutlich zu sehen. Im Peritoneum seröser Erguss, wie Bruchwasser, etwas blutig, aber klar. Impfung. Nach der Operation wird eine offene Wundbehandlung eingeleitet. Erbrechen hört auf, der Status bleibt sonst gleich. Um 1 Uhr Nachts Puls sehr schlecht: Anus praeternaturalis; die Darmschlinge wird entleert; stinkender Inhalt. Tod um 7 Uhr Morgens nach Erbrechen von Stuhl.

Bei der Section fand man Hyperämie der Schleimhaut mit Oedem, stellenweise croupähnliche Fibrinauflagerungen auf nekrotischer Mucosa; auch ein Theil der Muscularis ist nekrotisch; nirgends Perforation. Die Serosa ist überall glatt, ausser an der eingeklemmten Schlinge, die leichte peritonitische Auflagerungen zeigt. Die Leber zeigt nekrotische Stellen offenbar als Intoxicationserscheinung.

Bacteriologische Untersuchung der Fibrinauflagerungen: Es entwickeln sich nach längerer Zeit nur einige Colonien eines den Verfassern bekannten unschuldigen weissen Coccus epidermidis non liquefaciens, die entweder aus der Bauchhaut der Operirten oder von den Händen des Operateurs stammten.

Verff. nehmen an, dass in diesen, sowie noch zwei anderen ähnlichen Fällen (26 und 31) die locale fibrinöse Peritonitis eine Folge des Durchtritts chemischer Producte des Darminhalts durch die Darmwandung gewesen sei. Mir scheint, dass die gewaltige locale Circulationsstörung zur Erklärung der umschriebenen Entzündung in solchen Fällen vollkommen genügt.

Es unterliegt für mich keinem Zweifel, dass es möglich ist, derartige Kranke zu retten, wenn es gelingt rechtzeitig den Darm zu entleeren. In der Literatur der letzten 10 Jahre habe ich noch die folgenden 3 Fälle von Heilung solcher Darmlähmung auffinden können. Bei der gewaltigen Zersplitterung unserer Literatur ist es indessen sehr wohl möglich, dass mir mancher Fall entgangen ist.

5. Snowball, Intussusception, Laparotomy. Australian medical Journ. 1887, Febr. 15, referirt von mir in Virchow-Hirsch's Jahresber. 1887, 2, S. 515, No. 29.

Achtmonatliches Brustkind, ganz acuter Beginn, wurstförmige Schwellung in der rechten Regio hypochondriaca, fast vollkommene Suppressio

urinae. Klysmata, Massage erfolglos. Am folgenden Tage Laparotomie: Sehr feste Intussusception des Ileum über der Ileocöcalklappe, die zu lösen bedeutende Gewalt erforderte. Am 2. Tage Stuhlgang; am 3. Tage beginnt Peritonitis: Leib tympanitisch, empfindlich, häufiges Erbrechen, Fieber, Puls 130: Calomel: Am nächsten Tage peritonitische Symptome geschwunden. Heilung.

Ich erachte mich für berechtigt, diesen Fall hier anzuführen, da die Diagnose der beginnenden Peritonitis doch nur eine klinische Vermuthungsdiagnose war. Der Erfolg der Therapie spricht dafür, dass es sich hier nur um eine Stauung des Darminhaltes gehandelt hat. Die folgenden Berichte sind noch viel klarer.

6. McGill, Remarks on a case of acute intestinal obstruction due to the presence of a Meckels diverticulum, successfully treated by laparotomy. Brit. med. Journ. 1888. I. p. 74.

30jähr. Mann; acuter Beginn des Ileus mit heftigen Schmerzen am 25. Februar 1887 bei der Arbeit; Schmerzen und Erbrechen anfallsweise; innerlich behandelt bis zum 5. März; an diesem Tage Abdomen ungeheuer ausgedehnt, zahlreiche Darmschlingen deutlich zu sehen, fast moribund, Puls schnell und fadenförmig.

Bei der sofortigen Operation (Abends) fand sich ein Dünndarmvolvolus; der Ursprung eines Meckel'schen Divertikels, welches sich mit der Spitze an den Fundus der Blase anheftete, hatte den Umdrehungspunkt abgegeben. Lösung; Divertikel nicht entfernt, um die Operation schnell zu beenden. Nachts Abgang einer geringen Menge Flatus; am nächsten Morgen ist Pat. etwas erleichtert. Im Laufe des Tages wurde er schlechter und das Erbrechen kehrte wieder. Da der Abgang von Winden völlig aufgehört hatte und der Bauch sehr gross und aufgetrieben war, so wurde ein salinisches Abführmittel gegeben. Eine grosse Menge von Flatus entleerte sich, womit der Zustand sich sehr besserte. Glatte Heilung bis auf eine kurzdauernde Kothfistel im oberen Wundwinkel (wahrscheinlich war dort bei der Bauchnaht Darm mit gefasst).

7. Howard March, A case of intestinal obstruction treated by laparotomy: recovery: remarks. Brit. med. Journ. 1888. I. p. 1157.

34jähr. Frau; Ileus mit acutem Beginn, anfallsweise kommendem Erbrechen und anfallsweisen Schmerzen; Stuhl vollkommen angehalten, Flatus gingen ab; Allgemeinzustand leidlich.

Operation am 6. Tage. Dünndarmschlinge in einen Mesenterialspalt geschlüpft; Ränder dieses sehr nachgiebig; offenbar war die Strangulation nur eine theilweise gewesen; Schlinge etwas congestionirt, deutliche Schnürringe.

Post operationem absolute Diät, Fütterung per rectum, Rectalrohr bleibt liegen; Morphium. Am Operationstage freier Abgang von Winden durch das Darmrohr. Am zweiten Tage post op. sehr ruhelos und elend, sehr verfallen; häufiges Erbrechen galliger Flüssigkeit; Puls 100, Temp. 101° F.; geringe grün gefärbte Entleerung unter heftigen Schmerzen um den Nabel. „Um 7 Uhr Abends wurde ein Klystier von warmem Seifenwasser gegeben. Dies brachte eine reichliche Entleerung grüner weicher Fäces. Der Erfolg war merkwürdig. Vor dem Klysma war das Er-

brechen häufig und die Kranke war so erschöpft, dass der Fall hoffnungslos erschien und man dachte, sie würde die Nacht nicht überleben. Unmittelbar nach der Entleerung der Därme fiel sie in Schlaf und schlief ruhig und gesund drei Stunden lang. Das Erbrechen hatte vollkommen aufgehört." Die Genesung ging langsam wegen der Inanition der Kranken.

Howard March betont mit Nachdruck, dass es sich hier zweifellos um eine noch andauernde Lähmung der eingeklemmten Schlinge gehandelt habe. Das Klysma habe das verlorene Leben gerettet, indem es die unteren Darmabschnitte entlastete, die Spannung minderte und indirect den erschlafften Darmtheil zur Thätigkeit anregte.

Schliesslich muss ich darauf hinweisen, dass König in seinem Lehrbuche (5. Aufl., Bd. II, S. 363) die Fortdauer der Incarcerationserscheinungen nach Taxis oder Herniotomie bei Axendrehung der eingeklemmten Schlinge zum Theil der entzündlichen Lähmung der Schlinge zuschiebt:

„. . . Meist sind solche Axendrehungen kleinerer Schlingen nur ein halb Mal um die Axe gehend, und somit solche, welche an sich keinen Anlass, selbst nicht zur Passagesperrung der Ingesta, geben. Berücksichtigt man aber, wie leicht sich entzündliche Vorgänge zu jener Zeit an der Schlinge entwickeln, wie diese einmal die Peristaltik lähmen und andererseits durch die entzündlichen Verklebungen weitere Passagestörungen zu den durch Axendrehung bedingten hinzufügen, so wird man das nicht ganz seltene Vorkommen von Fortbestehen der Incarceration bei Axendrehung einer Schlinge begreiflich finden."

Um lähmungsartige Zustände nach Darmeinklemmung zu verhüten, sollte nach Reposition von Hernien, nach Herniotomien und Ileusoperationen kein Opium verabreicht werden. Eher sind schon kleine Gaben Morphium erlaubt. Ich bin der festen Ueberzeugung, dass unter besonderen Umständen grössere Opiumgaben für sich genügen, um lähmungsartige Zustände des Darmes herbeizuführen. 1888 oder 1889 assistirte ich Herrn Collegen Gottschalk in Berlin bei einer einfachen Ovariotomie, die schnell beendet wurde. Post operationem wurde Opium verabreicht. Innerhalb der ersten zwei oder drei Tage nach dem Eingriff trieb der Leib allmählich auf, Stuhl und Winde blieben aus: am Abend des 2. oder 3. Tages hatte Pat. einen aufgetriebenen ziemlich druckempfindlichen Leib, reichliches Erbrechen und erhöhte Temperatur: es bestand also das volle Bild der beginnenden Peritonitis. Auf meinen Rath wurde ein Klysma verabreicht. Dies schaffte eine reichliche Entleerung, das Erbrechen hörte auf und am nächsten Morgen war bei normaler Temperatur auch der Leib nicht mehr empfindlich. Die weitere Genesung verlief ungestört. Ich glaube, dass es sich hier um nichts, als eine Fäcalstauung gehandelt hat. Leider ist eine Krankengeschichte des

Falles nicht vorhanden, doch entsinne ich mich seiner oben wiedergegebenen wesentlichen Züge sehr genau und kann ihn verbürgen. Es hatten gerade damals die Aufsätze von Tait, Terrillon, Baldy u. A. über die Schädlichkeit des Opiums in der Nachbehandlung von Laparotomien und die Behandlung septischer Peritonitis nach Laparotomien mit salinischen Abführmittel mein grosses Interesse erregt; der Gottschalk'sche Fall war die erste Erfahrung dieser Art. Seitdem habe ich dem Nutzen und Schaden des Opiums nach abdominalen Operationen andauernde Aufmerksamkeit gewidmet. Es war in jener Zeit, dass mein Lehrer, Herr Prof. Küster, die Opiumtherapie nach Laparotomien und Herniotomien aufgab. Seit etwa fünf Jahren wird auch in der Greifswalder Klinik nach derartigen Operationen kein Opium mehr verabreicht. Wir können nur versichern, dass durch das Fortlassen des Opiums nach Herniotomien nie irgend welcher Schaden entstanden ist. Um mich zu versichern, dass dieser persönliche Eindruck den Thatsachen entspreche, habe ich die Todesfälle nach Herniotomien in den letzten 5 Jahren — genau vom 1. April 1890 bis 1. Januar 1896 — zusammengestellt. Wir haben in dieser Zeit, in welcher also Opium post operationem nicht mehr verabreicht wurde, im ganzen 108 Herniotomien wegen eingeklemmter Brüche gemacht.[1]) Wo es irgend anging, wurde die Radikaloperation der Herniotomie sofort angeschlossen. Gestorben sind 24 dieser Kranken. Bei 19! von ihnen war der Darm gangränös (gest. an Collaps und Erschöpfung 7, an Peritonitis 3, an Pneumonie 1, alle nach einfacher Vorlagerung und Eröffnung des brandigen Darms; primär oder secundär resecirte — letzteres ist das gewöhnliche — gestorben 8, davon 2 an Gangrän der Nahtlinie, 2 an Pneumonie, 1 Collaps, 1 Cystitis, 1 Darmlähmung.)[2]) Gangrän der anscheinend lebensfähigen und darum versenkten Schlinge führte 2 mal zum Tode, 1 mal Peritonitis, die schon inter operationem bestand. 1 Frau wurde moribund aufgenommen. 1 Frau von 71 Jahren starb im Collaps (Hernia inguin. interstitialis, durch Laparotomie wegen acuten Ileus gefunden). Der Leser sieht, dass es sich fast durchweg um verlorene Fälle handelte, denen durch Opium auch nicht zu helfen gewesen wäre.

Ich kann mir auch theoretisch nicht vorstellen, welchen Nutzen eine regelmässige Opiumtherapie nach Operation von Darmeinklemmungen haben soll. Die Gefahren nach solchen Eingriffen gehen, sehen wir von operativer Infection und von schlechtem Allgemein-

1) Dazu 2 Bruchrepositionen durch Taxis.

2) Genesen 6 Resecirte.

zustande ab, von der eingeklemmten Schlinge aus. Heut zu Tage verfährt wohl ein jeder so, dass er bei dem geringsten Verdacht auf eine theilweise Gangrän der Schlinge dieselbe vorgelagert liegen lässt, bis sich der Zustand ihrer Ernährung entschieden hat. Ist die eingeklemmte Schlinge zwar tüchtig gestaut, aber doch vollkommen lebensfähig, kann somit versenkt werden, so soll man sie unter die besten Bedingungen zur Gesundung versetzen. Aufstauung des Darminhaltes durch Feststellung der Peristaltik ist da gewiss nicht richtig. Heftige Entzündung der Schlinge, ursprünglich aseptischer Natur, gleich der Entzündung der Muskeln nach langdauernder Ischämie, tritt wohl immer ein; kleine und grössere Erosionen der Schleimhaut werden stets vorhanden sein. Bei Darmresectionen wegen brandiger Brüche und bei Obductionen sieht man fast stets, dass die Mucosa stärker, und in weiterer Ausdehnung gelitten hat, wie die Muscularis und Serosa. (Vgl. auch Garré: Dünndarmstricturen nach Herniotomie und Tietze l. c.). Staut sich der Darminhalt in der erkrankten Schlinge und oberhalb, so wird es viel eher zu weitgreifenden geschwürigen Zerstörungen der Schleimhaut oder gar zu secundärer Durchwanderung des Darmes und Peritonitis kommen, als wenn man den Darm sich entleeren lässt und dann vorsichtige Diät beobachtet. Vielleicht darf ich darauf hinweisen, dass auch Dysenterie und andere geschwürige Processe im Darm mit Sorge für regelmässigen Stuhl und vorsichtiger Ernährung behandelt werden. Die Praxis gestaltet sich bei uns, wie wohl auch an vielen anderen Orten so, dass die Herniotomirten kein Opium und nur im Nothfalle geringe Mengen Morphium bekommen. Bei knapper flüssiger Diät wird abgewartet. Stellen Stuhl und Winde sich nicht spontan ein, meist kommen sie ja von selbst, oder treten gar bedrohliche Zeichen von Aufstau des Darminhaltes auf, so wird mit einem Klysma oder Ricinus nachgeholfen. Es ist gewiss interessant, dass Astley Cooper ein Gegner des Opiums nach Herniotomien war. Verfliessen drei Stunden nach der Operation ohne Stuhlgang, so muss, sagt er, ein abführendes Klystier, wirkt dieses nicht, Ricinus oder Bittersalz gegeben werden.[1])

1) Cooper sagt wörtlich (Anatomische Beschreibung und chirurgische Behandlung der Unterleibsbrüche. Weimar 1888. S. 85): Es ist gebräuchlich, dem Kranken unmittelbar nach der Operation, sobald er ins Bett gebracht ist, etwas Opium zu reichen, um ihm nach seinen Leiden Schlaf zu verschaffen. Aber wenn ein Kranker viele Stunden in heftigem Schmerz mit Erbrechen und in beständigem Wachsein zugebracht hat, so bringt ihn gewöhnlich die plötzliche Entfernung seiner Leiden in wenigen Stunden in tiefen Schlaf, ohne dass das Opium nöthig wäre. Dieses Mittel ist aber in diesem Falle nicht blos nutzlos, sondern wirkt schädlich, da es Torpor des Darmkanals hervorbringt und die schleimige Abson-

Dieffenbach (Operative Chirurgie) behandelte seine Bruchkranken mit Emulsio ricinosa nach.

Kann man sich nach Herniotomien meist zunächst mit einem zuwartenden Verhalten begnügen, so wird man bei und nach Ileusoperationen für eine gründliche Entleerung des Darmes energische Sorge tragen müssen. Die Stauung ist hier in der Regel schon eine weit schlimmere, die passive Dehnung der Därme häufig enorm, auch wenn noch Peristaltik vorhanden ist, die Rückwirkung der Stauung auf das Allgemeinbefinden eine zu schlimme. Den letzteren Punkt hat neuerlich Tietze (l. c.) besonders betont. Ich habe oft den Eindruck gehabt, dass schnell und glücklich operirte Ileuskranke, die in den ersten ein bis zwei Tagen zu Grunde gingen, eigentlich an der ungenügenden Entleerung des Darmes post operationem gestorben seien. Darum habe ich in den beiden Eingangs mitgetheilten Fällen ohne Bedenken mit Oleum Ricini eingegriffen. Viele englische und amerikanische Collegen, vor allen Greig Smith, betonen immer wieder, dass man in jedem Ileusfalle schon auf dem Operationstische den Darm durch Einschnitt entleeren solle, sonst sei die Operation unvollkommen, der Kranke sterbe. Die vorzüglichen Wirkungen der Enterostomie in einer Reihe von Ileusfällen (besonders hervorgehoben von Schede)[1]) bestätigen diese Auffassung. Sehr interessant in dieser Hinsicht ist ein Beispiel, welches ich einem Aufsatze Rehn's über Behandlung des acuten Darmverschlusses[2]) entnehme. Der Ileus war in diesem Falle bedingt durch Adhäsion und spitzwinkelige Knickung einer Dünndarmschlinge an der Wand (Sit venia verbo!) eines intraperitonealen Abscesses. Nach Lösung der Schlinge und Entleerung des Abscesses war das Befinden zunächst leidlich. Doch

derung desselben verhindert. Der Kranke wird, wenn er sich selbst überlassen bleibt, in der Regel zwei oder drei Stunden, nachdem er ins Bett gebracht ist, natürliche Darmausleerungen haben, wenn nicht etwa die Theile durch sehr heftige Entzündung gelitten haben; dies geschieht immer viel später, wenn der Kranke Opium erhalten hat. Man muss daher den Gebrauch dieses Mittels womöglich vermeiden, um so mehr, da der Kranke sich nie vollkommen erholt, ehe Darmausleerung erfolgt ist. Verfliessen drei Stunden ohne Stuhlgang, so muss ein abführendes Klystier gegeben werden aus Infus. sennae comp. mit einer grossen Menge Flüssigkeit, und zwar so warm, als es der Kranke ertragen kann. Wirkt dieses nicht, so giebt man Ricinusöl oder 2 Drachmen Bittersalz in Pfefferminzwasser. Indess muss man nie Abführungsmittel anwenden, so lange es wahrscheinlich ist, dass man auch ohne ihren Gebrauch Stuhlgänge bewirken könne. — Gegen Peritonitis empfiehlt er neben Aderlässen u. s. w. Abführmittel.

1) Beiträge zur chirurgischen Behandlung des Ileus. Verhandlungen d. Deutschen Gesellschaft f. Chirurgie. 1887. S. 150 und Langenbeck's Archiv. 1887.

2) v. Langenbeck's Archiv. Bd. XLIII. S. 298.

der Darmkanal entleerte sich nicht. „Die geknickte Darmschlinge war wohl temporär gelähmt.“ 36 Stunden post op. war Pat. mit enorm aufgetriebenem Leibe fast sterbend: Wiederaufsuchung jener Schlinge, Enterostomie: Patientin genas. Auch Rehn ist nach einem Todesfalle an offenbarer Darmlähmung (l. c., S. 310), die unter Mitwirkung einer grösseren Opiumgabe entstanden war, mit der Darreichung dieses Mittels nach Ileusoperationen sehr vorsichtig geworden: wenn irgend möglich, verabreicht er überhaupt kein Opium post operationem. Letztes Frühjahr hatte ich Gelegenheit mit H. Kümmell über diese Fragen zu sprechen, und es war mir sehr interessant zu hören, dass er jedem Ileuskranken, sowie er sich von der Narkose erholt habe, ein Laxans geben lasse. Dass ein solches Mittel Erbrechen mache, braucht man wohl nicht zu fürchten, wenn man vor der Operation den Magen gut entleert hat.

Wie soll man sich in praxi verhalten, wenn nach Taxis einer Hernie, nach einer Herniotomie, nach einer Ileusoperation die Verschlusserscheinungen fortdauern. Dass in solchen Fällen Darmlähmung mit in Rechnung zu ziehen sei, glaube ich nachgewiesen zu haben. Ein Schema für die Behandlung wird sich nicht aufstellen lassen. Bei Obstructionserscheinungen nach Taxis wird eine schleunige Eröffnung des Bauches oberhalb der Bruchpforte in jedem Falle gerathen sein, da die Wahrscheinlichkeit dafür spricht, dass ein mechanisches Hinderniss vorliegt: Massenreduction, Abklemmung durch einen Netzstrang, Volvulus oder dergleichen. Nach einer Herniotomie wird zunächst die Frage aufzuwerfen sein, ob nicht ein mechanisches Hinderniss an der Innenseite der Bruchpforte, septische Peritonitis der eingeklemmten Schlinge oder Gangrän derselben vorliegen könne. Mit einiger Sicherheit auszuschliessen sind diese Zustände nur, wenn man aus eigener Anschauung etwas über die Verhältnisse bei der Operation weiss. Dann ist ein Klysma, unter Umständen ein Laxans zunächst zu versuchen. Bei Ileuskranken ist inter oder post operationem eine gründliche Entleerung des Darmes energisch anzustreben. Ist sie mit kleinen Mitteln nicht zu erreichen, so kann, wie die Fälle von Rehn und Israel zeigen, die Enterostomie noch Rettung bringen.

IX.

Aus der chirurgischen Universitätsklinik zu Königsberg i. Pr.

Beitrag zur Casuistik der eingeklemmten Brüche.

Von

Dr. Borchard,

Secundärarzt.

Wenn auch die Literatur über eingeklemmte Brüche in jeder Beziehung als sehr umfangreich und reichhaltig zu bezeichnen, wenn auch vor einigen Jahren z. B. die wichtige Frage der primären Darmresection bis in die kleinsten Einzelheiten wieder und wieder discutirt worden ist und jetzt wenigstens vorläufig zum Abschluss gekommen zu sein scheint, so hat sich doch gerade in diesem Kampfe immer mehr das Verlangen geäussert, nicht die Statistiken von Anhängern dieser oder jener Richtung und Ansicht, sondern die Zusammenstellung der therapeutischen Maassnahmen und Erfolge der einzelnen Operateure zu sehen. Denn der einzelne soll zeigen, was er mit den verschiedenen Methoden zu erreichen im Stande ist; nicht soll Jemand, der einen Weg besonders cultivirt hat, durch seine Statistik den allgemeinen Werth einer Operation bestimmen. Es muss doch bei einer so allgemein wichtigen Frage, wie die Behandlung der eingeklemmten Brüche ist, gefunden werden, welcher Weg der leichteste, sicherste und schnellste ist.

Dies lässt sich aber nur dann erreichen, wenn die Krankenhäuser und Kliniken ihr Material veröffentlichen, wenn jeder einzelne Operateur zeigt, welche Erfolge, welche Misserfolge er mit den verschiedenen Methoden gehabt hat.

Aus diesen Zusammenstellungen, die ja alle ein rein subjectives Gepräge tragen, lässt sich dann ein objectives Gesammturtheil am besten fällen. Von dem Gesichtspunkte aus bin ich deshalb gern der Aufforderung meines hochverehrten Chefs, dem ich auch an dieser Stelle gern meinen aufrichtigsten Dank ausspreche, gefolgt, die von ihm selbst resp. unter seiner Leitung behandelten eingeklemmten Brüche zusammenzustellen. Ich bin mir wohl bewusst, wenig Neues

und viel Bekanntes zu bringen, wenn ich die Methode der Behandlung genauer und breiter schildere; aber um gründlich zu sein und den Zweck meiner Veröffentlichung nicht aus dem Auge zu lassen, muss ich es thun.

Die in Betracht kommenden Brüche sind in der Zeit vom 1. April 1884 bis 1. Januar 1895 in dem städtischen Krankenhause in Mannheim, in den Universitätskliniken zu Jena, Marburg und Königsberg behandelt worden. Ihre Zahl beträgt 100, in welcher Summe jedoch die durch Taxis reponirten Brüche der poliklinischen Behandlung nicht mitgerechnet sind.

Die Eintheilung habe ich so vorgenommen, dass ich den durch einfache Taxis zurückgebrachten Brüchen, die durch Herniotomie reponirten Hernien gegenüberstellte und letztere dann in zwei Gruppen, von denen die erstere die nicht gangränösen, die zweite die gangränösen Hernien umfasste, gesondert betrachtete. Die Fälle von incarcerirten Nabelhernien, etwa 5 an der Zahl, habe ich in dieser Zusammenstellung nicht mit angeführt, da ich vorhabe, dieselben gesondert zu besprechen.

A. Taxis.

Es wurde bei jedem eingeklemmten Bruche, wenn die Incarceration nicht zu lange Zeit bestand, die Taxis versucht und zwar gewöhnlich gleich in Narkose. Nur in seltenen Fällen, wie z. B. bei alten Leuten und kleinen Kindern, wurde die Reposition ohne Narkose unternommen, weil bei ersteren die grössere Schlaffheit aller Gewebe, bei letzteren die geringe Kraft der Bauchpresse auch ohne Narkose den Reductionsversuchen Erfolg versprachen.

Dass bei allen Manövern auf das Schonendste vorgegangen wurde, brauche ich nicht zu erwähnen, es waltete der Grundsatz, dass eine lege artis ausgeführte Herniotomie besser ist, als eine brüsk ausgeführte Taxis. Deshalb wurde dieselbe auch nie bei Brüchen, bei denen schon auswärts Repositionsversuche gemacht waren oder die äusserlich sichtbare Zeichen einer energischen Behandlung zeigten, unternommen, ebenso wenig wie bei Einklemmungen, die längere Zeit gedauert hatten. Wie weit man in letzter Beziehung gehen kann, richtet sich hauptsächlich nach der Art und Beschaffenheit des Bruches, so dass man z. B. bei einer grossen Inguinalhernie noch ruhig nach 48 Stunden Taxisversuche machen kann, während sich dies bei kleinen Cruralhernien doch nur mit äusserster Vorsicht empfehlen dürfte. In jedem Falle von eingeklemmtem Schenkelbruch ohne vorherige Repositionsversuche zur Herniotomie zu schreiten, wie Kussmin[1]) vorschlägt, scheint mir etwas zu weit gegangen zu sein. Wenn auch bei Cruralhernien Gangrän des Darmes sehr schnell eintritt

1) Centralbl. f. Chir. 1893

und die Aussicht auf Gelingen der Reduction sehr gering ist — es handelt sich meist um ganz feste, elastische Einklemmungen — so muss andererseits doch zugegeben werden, dass selbst in best eingerichteten und geleiteten Instituten Fehler in der Wundbehandlung vorkommen können. Wieviel mehr noch in der Praxis und auf dem Lande. Etwas völlig Gleichgültiges ist eine Operation nicht und, wo man sie vermeiden kann, soll man sie vermeiden. Ich kann deshalb Decound[1]), der von jedem Taxisversuch, wenigstens an Orten, die einen blutigen Eingriff erlauben, also, wo er seiner Wundbehandlung sicher zu sein glaubt, absieht, nicht beistimmen, zumal der Patient nach gelungener Taxis schon am folgenden oder nächsten Tage wieder arbeitsfähig ist, während er nach der Operation doch mindestens 10—14 Tage zu Bett liegen muss.

War die Reposition in Narkose erfolglos, so wurde meist ein warmes Vollbad durch 20—30 Minuten gegeben, und dann nochmals oder während dieser Zeit die Taxis versucht. Auf diese Weise gelang bei einer 36jährigen Frau die Reposition eines mit $1^1/_2$ Tagen eingeklemmten Schenkelbruches, welche vorher in Narkose unmöglich war, in einer zweiten Narkose sehr leicht. Dies ist jedoch, wie ich gleich bemerken will, der einzige Schenkelbruch, bei welchem ein Bad solch gute Dienste leistete. Die passendsten Objecte für eine derartige Methode sind die grossen Inguinalhernien bei alten Leuten. In solchen Fällen war es auch einige Male ohne Narkose möglich, durch lege artis ausgeführte Taxis die Reposition, die auswärts nicht gelungen war, zu vollenden. Zur Reposition wurde der Patient in Rückenlage gebracht, der Steiss durch unterlegte Kissen erhöht, damit die übrigen Eingeweide einen leichten continuirlichen Zug an der eingeklemmten Schlinge ausüben sollten, der Oberschenkel der kranken Seite im Hüftgelenk leicht gebeugt, und nun beim centralen Ende des Bruches beginnend die vorgefallenen Schlingen langsam zurückzubringen versucht.

Hierbei empfahl es sich oftmals, erst das Gas oder den etwaigen dünnflüssigen Inhalt durch leichtmassirende Bewegungen zu entfernen; Aetherbestäubungen wurden in einigen Fällen versucht, jedoch ohne Erfolg. Ich möchte dies aber nicht der Methode zur Last legen, sondern dem Umstande, dass die Einklemmungen meist schon längere Zeit bestanden und dass nicht mit der nöthigen Ausdauer und Geduld vorgegangen wurde. Ein Versuch durch Knieschulterlage die Reposition zu erleichtern, misslang. Diese Art der Taxis ist sehr unbequem zu machen, und bei eventueller Narkose läuft man immer Gefahr, dass der Patient nach der einen oder anderen Seite umfällt. Das Chloroformiren selbst gehört dabei auch nicht zu den angenehmsten Aufgaben. Durch Eindrücken der Bauchdecken oberhalb des betreffenden Lig. Poupartii i. e. durch centralen Zug die incarcerirte Schlinge in die Bauchhöhle zurückzubringen, scheint in vielen Fällen wohl Erfolg gehabt zu haben, jedoch, glaube ich, ist diese Methode nicht ohne Bedenken, da man leicht, besonders wenn der Patient nicht tief genug chloroformirt ist und noch etwas spannt, zu viel Gewalt anwendet und bei nicht mehr ganz frischem Darm denselben einreissen oder aber en masse zurückziehen kann. Das Letztere passirte

1) Deutsche Zeitschrift für Chirurgie. Bd. XXXIX.

mir bei einem 14jährigen Knaben, der mit einem seit ca. 24 Stunden eingeklemmten rechtsseitigen Leistenbruche in die Klinik kam. Die in gewöhnlicher Weise in Narkose vorgenommene Taxis gelang nach einigen Bemühungen Schritt für Schritt. Man hörte deutliches Gurren und sah, wie der Bruch sich verkleinerte. Es blieb nur noch eine kleine Verdickung vor dem Leistenkanal, die sich nicht sogleich zurückbringen liess, übrig. Ich drückte daher oberhalb des Lig. Poupartii die Bauchdecken ein, und ohne irgendwie nennenswerthe Gewaltanwendung war der Bruch leicht zurückgegangen. Wie es sich aber in der Folge zeigte, hatte es sich um eine Scheinreduction gehandelt und eine später ausgeführte Laparotomie beseitigte erst das Hinderniss vollkommen.

F. E., 11 Jahre alt, aufgenommen den 29. Juni 1894. Seit dem 6. Lebensjahre bestehender Leistenbruch, seit 24 Stunden eingeklemmt.

In der rechten Leistenbeuge eine hühnereigrosse Hernie, prall gespannt und bei Berührung äusserst schmerzhaft. Dieselbe lässt sich in Narkose allmählich reponiren, bis auf ein etwa wallnussgrosses Stück, das bei mässigem Druck oberhalb des Lig. Poupartii sogleich in die Bauchhöhle zurückschlüpft.

30. Juni. Patient hat keine Winde gelassen, klagt nicht über Schmerzen. Puls voll und kräftig.

1. Juli. Mehrmaliges Erbrechen. Bei Druck auf den weichen, nicht aufgetriebenen Leib etwas Schmerzen.

2. Juli. Nochmaliges Erbrechen. Keine Flatus. Leib wenig schmerzhaft. Auf ein Glycerinklystier erfolgt reichlich breiiger Stuhl.

3. Juli. Patient bekommt häufig wiederkehrende Schmerzanfälle. Man sieht peristaltische Bewegungen durch die Bauchdecken. Mehrfaches Erbrechen. Ein Glycerinklystier bewirkt keinen Stuhl. Puls etwas beschleunigt.

Operation: 10 Cm. langer Schnitt oberhalb und parallel dem Lig. Poupartii. Nach Eröffnung der Bauchhöhle liegt der Bruchsack von etwa Taubeneigrösse vor, dicht oberhalb der inneren Oeffnung des Leistenkanals. In dem Bruchsack ist eine 8 Cm. lange Dünndarmschlinge und eine mässige Menge klaren Bruchwassers. Die Einklemmung sitzt am Bruchsackhals. Die Schnürfurchen sehen kaum verändert aus; die Schlinge kann reponirt werden. Naht des Bruchsackes mit fünf Seidenknopfnähten.

Der Wundverlauf war ein glatter. Patient konnte am 28. Juli entlassen werden. Die geringe Veränderung an der Einschnürungsstelle zeigte erstens, dass dies nicht dieselbe Stelle war, an der vor der Taxis die Einklemmung stattgefunden hatte. Da nach Consistenz des Bruches, nach den stürmischeren Allgemeinerscheinungen die erste Einklemmung eine stärkere war, so hätten, besonders bei einer Dauer von fünf Tagen, doch Zeichen des Druckes vorhanden sein müssen. Da dieselben aber fehlten, die Incarcerationserscheinungen seit der Taxis geringere waren als vorher, der Bruch bei der Reposition allmählich sich verkleinert hatte und nur zum Schluss plötzlich in die Bauchhöhle zurückgeschlüpft war, so musste erst hierbei die Reposition en masse stattgefunden haben, also nachdem schon der grösste Theil des Inhaltes aus der Hernie zurückgeschoben war. Wie die nach 4 Tagen noch recht gut aussehende Schlinge zeigte, war zum Glück für den Patienten diese zweite Einklemmung keine

feste gewesen. Sie war bedingt durch den ziemlich weiten und nachgiebigen Bruchsackhals.

Bei einem 6 Monate alten Knaben, der an einem seit 12 Stunden eingeklemmten Leistenbruche litt, wurden Taxisversuche in Narkose nicht vorgenommen. Der kleine Patient wurde in das Bett gelegt, musste möglichst ruhig auf dem Rücken liegen, nachdem feuchtwarme Compressen über den Bauch gelegt waren. Nach einigen Stunden war die Hernie völlig von selbst zurückgegangen. Eine eigenthümliche Art der Taxis, die hier nicht nachgeahmt ist, ist in neuerer Zeit von Wherry[1]) angegeben. Derselbe lässt während der ganz leichten Repositionsmanöver unausgesetzt husten. Hierdurch gelang es ihm sogar einen Schenkelbruch nach 10 bis 15 Minuten zu reponiren, bei dem zwei Aerzte vergebliche Versuche in Narkose gemacht hatten.

Nach gelungener Taxis wurde sogleich das betreffende Bruchband angelegt oder, wenn ein solches nicht zur Stelle war, mit einem fest angewickelten Wattebausch die Bruchpforte verschlossen. Opium wurde in der Nachbehandlung nur in sehr wenigen Fällen, meist dann, wenn leichte Leibschmerzen noch bestanden, gegeben. Nach 2 bis 3 Tagen wurden die Patienten entlassen. Viele, ja die meisten, blieben garnicht in der Klinik, sondern gingen gleich in ambulante Behandlung über.

In der Klinik, das heisst an Patienten, die später in die Klinik aufgenommen wurden, sind im Ganzen 11 Einklemmungen durch die Taxis gehoben, wobei die oben erwähnte Reposition en bloc nicht mitgerechnet ist. Acht waren rechtsseitige Inguinalhernien (sieben bei Männern, eine bei Frauen). Zwei linksseitige Inguinalhernien (beides Männer), ein rechtsseitiger Schenkelbruch bei einer Frau. Die Einklemmungsdauer schwankte zwischen fünf und fünfzig Stunden.

Von den elf angegebenen Fällen ist ein Patient im Anschluss an die Taxis gestorben. Es handelte sich um einen 34jährigen Arbeiter, der mit einer sehr grossen eingeklemmten linksseitigen Leistenhernie in die Klinik gebracht wurde. Die Einklemmung bestand seit etwa 18 Stunden. Patient wurde chloroformirt und die Reposition gelang nach einigen Bemühungen ganz allmählich. Der schon vor der Narkose ziemlich collabirte Mann erwachte nach der Taxis, richtete sich auf, klagte über grosse Stiche in der Brust und collabirte ganz plötzlich. Die Athmung wurde immer langsamer, das Herz hörte nach kurzer Zeit trotz aller Wiederbelebungsversuche auf zu schlagen.

Die Section ergab als anatomischen Befund ein schlaffes Herz, Fettleber, Hyperämie der Lungen.

Möglich ist es, dass es sich in diesem Falle um einen Chloroformtod gehandelt hat, der durch das schlaffe, wenig leistungsfähige Herz begünstigt wurde. Andererseits ist es aber ganz gut denkbar, dass die Reposition der grossen Hernie, die Manipulation an den vorgefallenen Eingeweiden eine ähnliche Wirkung gehabt hat, wie zum Beispiel der Goltz'sche Klopfversuch beim Frosche, so dass es sich um eine reine Shokwirkung gehandelt hat, die in ihrem Entstehen auch wieder begünstigt wurde durch das schlaffe Herz. Gegen diese letztere Annahme spricht

1) Lancet. Jahrg. 1894.

allerdings, dass der Herzstillstand nicht sofort eintrat nach der Reduction der Schlingen, sondern erst einige Zeit später.

B. Herniotomien bei nicht gangränösen Brüchen.

Dass im Vergleich zu der geringen Zahl der Repositionen durch einfache Taxis eine sehr grosse Zahl Herniotomien gemacht wurde, ist in einer Klinik nicht auffallend. Sehr selten kam ein eingeklemmter Bruch in den ersten 24 Stunden zur Behandlung, gewöhnlich waren schon zwei bis drei Tage verflossen.

Die Herniotomie selbst wurde in folgender Weise ausgeführt: Nach Desinfection des Operationsfeldes mit Bürste und Seife, Alkohol, Aether, 5proc. Carbollösung, wurde bei Eintritt tiefer Narkose (fast ausschliesslich Morphium-Chloroformnarkose) ein ca. 8—10 Cm. langer Schnitt, über der obersten Kuppe der Geschwulst beginnend, durch die Haut geführt. Ab und zu, zumal wenn der Bruch sehr prall gespannt war, wurde die Cutis in Falten abgehoben und dann incidirt. Nach Durchtrennung derselben wurden alle übrigen Gewebe, ebenso wie der Bruchsack, zwischen zwei Pincetten eingeschnitten und die Wunde nach oben so weit verlängert, bis die äussere Bruchpforte ohne irgend welches Verziehen der Weichtheile nach oben vollständig und bequem zu übersehen war. Es erleichtert dies die Lösung der Einklemmung, sowie die Orientirung über alle Verhältnisse ausserordentlich. Wenn man gleich im Anfang an dem obersten Pol des Bruches in die Tiefe dringt, so lässt sich viel leichter und mit viel grösserer Sicherheit die oft nicht ganz einfache Frage, ob der vorliegende Theil schon der eigentliche Bruchsack, ob es sonstiges Gewebe ist, entscheiden. Es ist nur nöthig Acht zu geben, ob das Gebilde in den Leistenkanal hineingeht oder nicht, ob sich über derselben noch eine Schicht in Falten abheben lässt. Besonders dem, der noch nicht viel Herniotomien gemacht oder gesehen hat, dürfte dieser Rathschlag, mit dem Hautschnitt oberhalb des proximalen Endes der Geschwulst zu beginnen, nicht warm genug zu empfehlen sein. Lag die Bruchpforte ebenso wie der Bruchinhalt an dieser Stelle frei zu Tage, dann wurden Netz und Darmschlingen aus dem unteren Ende des Bruches herausgeholt, besichtigt und sodann zur Lösung der Einklemmung geschritten, nachdem die vorliegenden Darmtheile durch Compressen aus lauwarmer Borlösung geschützt waren. Während bis vor etwa 5 Jahren fast ausschliesslich die Incision des einschnürenden Ringes von innen her mit dem Herniotom gemacht wurde, wird dies Instrument jetzt selten mehr angewandt. Vielmehr schneiden wir die Bruchpforte, ebenso wie die übrigen Gewebe, zwischen zwei Pincetten ein, bis die Einklemmung gelöst ist. Der Schnitt beginnt natürlich an der äusseren Oeffnung des Leistenkanals und geht von dort centralwärts. Zeigt sich jedoch, dass an der äusseren Kanalöffnung Verwachsungen bestehen, liegen Zeichen der Gangrän oder gar schon der Perforation an dem Schnürringe vor, dann wird die Bauchpforte von obenher bis auf die einschnürende Stelle gespalten, Compressen zum Schutze der Bauchhöhle eingeschoben und jetzt die verdächtige Stelle aus ihren Adhäsionen, resp. ihrer Einschnürung befreit.

Diese Art der Operation ist unbedingt dem Verfahren mit dem Herniotom vorzuziehen, ja geradezu als die einzig zulässige bei nur einigermaassen verdächtigem Darm zu betrachten. Denn bei dem präparatorischen Vorgehen in die Tiefe sieht man immer, was man macht, jegliche Blutung kann sofort gestillt werden, Verletzungen des Darmes passiren nicht, lassen sich wenigstens bei einigermaassen vorsichtigem Vorgehen vermeiden. Die Infection des Bauchfells wird durch das Einschieben der Tücher im gegebenen Falle soviel wie möglich vermieden, und ausserdem ist man am meisten geschützt gegen das Ab- resp. Einreissen des Darmes bei nicht genügend erweiterter Bauchpforte. Zu empfehlen ist jedoch etwas Vorsicht, wenn man gewöhnt ist mit der Scheere die Incision von aussen her zu machen. Es kann dabei leicht passiren, besonders wenn bei längerem Gebrauch die Cooper'schen Scheeren sich vorn spitz schleifen oder wenn dieselben von einem ungeschickten Instrumentenmacher so verstümmelt werden, dass man selbst beim vorsichtigen Unterschieben der einen Branche die Serosa des Darmes verletzt. Am meisten empfiehlt es sich bei der Herniotomie, nur das Messer zu verwenden und scharf von aussenher auf den Darm einzudringen. Trzebicky[1]) giebt ebenfalls diesem Verfahren den unbedingten Vorzug und zwar zur Vermeidung einer Scheinreduction, einer zufälligen Verletzung des Darmes oder eines Gefässes, also aus denselben Gründen ungefähr, die von mir oben angegeben worden sind. Zeigt sich der Darm überall gesund, erscheint nirgends eine Stelle in ihrer Ernährung so gestört, dass Gangrän zu befürchten ist, so wird reponirt, nachdem eventuell vorliegendes Netz, besonders wenn dasselbe in seiner Ernährung etwas gestört ist oder durch seine Verdickung der Reposition Hindernisse bietet, durch Massenligaturen abgebunden und amputirt ist.

Bei der Beurtheilung der Lebensfähigkeit des Darmes, dem wichtigsten und schwierigsten Moment der ganzen Herniotomie, wird, abgesehen von der sonstigen Beschaffenheit der Schlinge, besonders darauf geachtet, ob sich nach Lösung des schnürenden Ringes die blasser gefärbte, verdächtige Stelle röthet, eine weiche, elastische Consistenz hat oder wieder bekommt und sich ausgleicht, das heisst zum Theil wenigstens in das Niveau des übrigen Darmes zurückgeht. Ritzen der verdächtigen Stelle mit der Nadel, ob eventuell Blut hervorquillt, wird nicht geübt, da einerseits bei einer so wie so schon schwachen Stelle jede weitere Verletzung nur schaden kann, andererseits aber das Hervorquellen von Blut auch bei starker Stauung oder Imbibition der Gewebe immer erfolgen wird. Für fast wichtiger als die Besichtigung halte ich die Palpation. Man kann durch das Gefühl sehr genau bestimmen, wie weit die betreffende Stelle verdünnt ist, man merkt ganz genau, ob die Gewebe noch eine gewisse Succulenz und Elasticität besitzen, oder nur noch ver-

1) Wiener med. Wochenschr. 1893. Nr. 45.

dünnte Serosa und der Gangrän verfallene, abgelöste Muscularis und Mucosa unter dem Finger ist.

Lassen diese Kriterien doch eine absolute Gewissheit nicht zu, walten doch noch Befürchtungen, dass eventuell eine Perforation eintreten könne, ist aber der Zustand des Patienten und das Alter so, dass nur im Nothfall eine Darmresection oder die Anlegung eines Anus praeternaturalis in Frage kommen kann, so wird der Darm vorsichtig, bis eben hinter die innere Bruchpforte reponirt und dann ein Jodoformgazestreifen durch den Leistenkanal bis auf diese Stelle geführt. Einmal sollen auf diese Weise schnellere und festere Adhäsionen in der Umgebung der verdächtigen Stelle erzeugt werden, andererseits aber soll der Tampon bei erfolgter Perforation den Koth aufsaugen, nach aussen leiten und eine Infection der Bauchhöhle verhüten. Wie sich bei Sectionen und bei einigen Fällen, in denen es zur Bildung einer Kothfistel kam, zeigte, blieb der Darm fast immer an dem inneren Bruchringe liegen. Andererseits kann aber auch durch feste Verklebungen der Schlingen unter sich und mit dem Peritoneum parietale die innere Bruchpforte fest verschlossen und ein Schutz gegen spätere Recidive geschaffen werden. 5—6 Tage nach der Operation wurde der Gazestreifen entfernt und die Heilung kam dann gewöhnlich in kurzer Zeit glatt und fest zu Stande, so dass bei der Entlassung eine nennenswerthe Vorwölbung der Eingeweide selbst bei kräftigen Hustenstössen nicht eintrat. In einem in der Folge näher zu beschreibenden Falle (31) war Tags nach Entfernung der Tampons dünnflüssiger Koth im Verbande. Der Kranke klagte aber über keine Schmerzen im Leibe, fühlte sich subjectiv ganz wohl, hatte am nächsten Tage per anum wieder Stuhl und am zweiten Tage war die Kothfistel für immer geschlossen, so dass Patient nach 3 Wochen völlig geheilt entlassen werden konnte. In der Regel wurde nach Reposition der Eingeweide, wenn aus dem ganzen Verlauf der Operation hervorging, dass nach der Lösung der Einklemmung keine Störung in der Blut- und Kothcirculation des Darmes zu erwarten war, die Ligatur des Bruchsackes in den meisten Fällen mit Exstirpation desselben und Naht der Bruchpforte vorgenommen. Eine Ausnahme wurde nur gemacht in den oben bezeichneten, verdächtigen Fällen und bei eitriger Peritonitis. Im letzteren Falle wurde durch den Leistenkanal die Bauchhöhle drainirt. Eine Ansammlung von serösem Erguss im Peritoneum wurde als eine Contraindication gegen Ausführung der Radicaloperation nicht betrachtet und, wie der Erfolg lehrte, mit Recht. War die äussere Oeffnung des Bruchkanals nicht sehr gross, wie es bei Schenkelbrüchen zu sein pflegt, so begnügten wir uns mit der möglichst hohen Abbindung und Exstirpation des Bruchsackes. In einigen Fällen wurde auch die Tabakbeutelnaht am Bruchsackhalse vorgenommen und nachher der Bruchsack flächenhaft aneinander und mit der äusseren Haut vernäht (Volkmann'sche Hydrocelenoperation). Die Methoden nach Mac Ewen, Bassini kamen nicht zur Anwendung. Der eigentlichen Operation folgte Drainage der Wundhöhle, Jodoformgaze-Watteverband. Die Patienten, mit Ausnahme der Kinder, erhielten in den ersten 5 Tagen, das heisst bis zum ersten Verbandwechsel täglich dreimal 10 Tropfen Opium, Eisblasen auf das Abdomen, leichte flüssige Diät. Am fünften

Tage wurde der erste Verband bei fieberfreiem Verlaufe abgenommen, der Drain ebenso wie einige oberflächliche Hautnähte entfernt. War kein Drain eingelegt, so blieb der Verband 10 Tage liegen. Am Morgen des fünften oder sechsten Tages erhielt der Patient Ricinusöl und wenn keine Stuhlentleerung erfolgte, nach ca. 8 Stunden ein Glycerinklystier. Allmählich wurde dann auch zur vollen Kost übergegangen. Am achten oder zehnten Tage wurden die letzten Nähte entfernt, die gewöhnlich p. p. verheilte Wunde mit Collodium verklebt und darüber noch ein leichter Verband angelegt. Bis zur Vollendung der vierten Woche blieben die Patienten zu Bett, um eine möglichst feste Narbe der Radicaloperation zu sichern, und wurden dann in den meisten Fällen mit Bruchband entlassen. Die Herniotomie in oben beschriebener Art wurde bei 69 nicht gangränösen Brüchen ausgeführt und zwar 33 mal bei Männern, 36 mal bei Weibern. Es waren also beide Geschlechter annähernd gleich häufig betroffen, die Frauen etwas häufiger wie die Männer. Dass mehr Herniotomien bei Frauen ausgeführt worden sind, ist wohl nicht so zu erklären, dass das weibliche Geschlecht häufiger von Brüchen und von Einklemmungen derselben befallen wird, sondern dass die bei Frauen am meisten vorkommende Bruchart, die Hernia cruralis, bei einer Incarceration viel schwieriger ohne Operation zurückzubringen ist. Denn unter den durch Taxis gehobenen Einklemmungen ist nur eine Frau gegenüber von 10 Männern aufgeführt worden. Nach ihrer Art vertheilten sich die Brüche auf 40 Inguinalhernien (31 Männer, 9 Frauen) und 29 Cruralhernien (2 Männer und 29 Frauen).

Das Alter der einzelnen Patienten ergiebt sich aus folgender Tabelle.

Alter				
1—10	Jahre	3	3	—
11—20	"	4	4	—
21—30	"	7	7	—
31—40	"	8	7	1
41—50	"	16	6	10
51—60	"	10	5	5
61—70	"	16	5	11
71—80	"	4	3	1
		68	40	28

Bei einer Kranken mit Cruralhernie (39) war das Alter nicht angegeben. Ein Blick auf diese Zusammenstellung zeigt, dass das Alter von 40—70 Jahren am meisten befallen ist, also die Zeit nach angestrengter Arbeit bei schon abnehmender Widerstandsfähigkeit und Elasticität der einzelnen Gewebe. Während aber die Herniotomien in den Jahren zwischen 20 und 30 nur bei Leistenbrüchen an Männern ausgeführt sind und auch im nächstfolgenden Decennium nur eine Cruralhernie bei einer Frau zur Operation kam, weist der dann folgende Abschnitt (41—50) 9 Hernien (sämmtlich Frauen) zu 6 Inguinalhernien (5 Männer, 1 Frau) auf. Der Grund liegt wohl darin, dass die Cruralhernien niemals congenital sind und erst im späteren Alter überhaupt zur Entwicklung kommen.

Bei Kindern unter 10 Jahren wurde dreimal herniotomirt. Das eine Kind war 10 Monate, das andere 12 Monate, das dritte 3½ Monate alt. Das Letztere genas, die beiden Anderen starben und zwar das eine nach einigen Tagen an Bronchopneumonie, das andere am Abend des Opera-

tionstages an Collaps. Herniotomien bei kleinen Kindern gehören zu den Seltenheiten, gewöhnlich gelingt die Taxis. Der Erfolg ist leider oft ungünstig. Nicht die später durch Beschmutzen des Verbandes etwa eintretende Wundinfection mit ihren Folgen ist zu fürchten, da sich dieselbe bei einiger Mühe und Vorsicht immerhin in Schranken halten lässt, sondern der Collaps. Die Kinder sind durch die meist schon längere Zeit bestehende und zu spät erkannte Einklemmung äusserst elend, vertragen ausserdem das Chloroform, sowie selbst geringen Blutverlust sehr schlecht, müssen gerade dann, wenn eine kräftige Ernährung am nöthigsten wäre, entwöhnt werden; husten kaum auf, so dass die Gefahr der Bronchopneumonie, die bei jeder Hernie besteht, hier noch grösser wird, kurz, es sind zahlreiche Momente vorhanden, die selbst die einfache Herniotomie bei Kindern weit gefährlicher und in ihrem Ausgange zweifelhafter machen, als bei Erwachsenen. Jedoch sind auch Heilungen beobachtet worden, z. B. in zwei Fällen, die Stern[1]) aus dem Marienhospital in Düsseldorf veröffentlicht. Wenn deshalb die Reposition ohne Operation möglich ist, so soll man sie machen und nicht, wie Godlée[2]) vorschlägt, zum Zweck der Radicaloperation die Operation bei Kindern überhaupt vorziehen. Sind doch spontane Heilungen von Brüchen beobachtet worden und geben die Radicaloperationen bei älteren Kindern in Bezug auf Heilung viel bessere und in Bezug auf den endgültigen Erfolg keine schlechteren Resultate. Die Einklemmungsdauer schwankte zwischen 6 und 144 Stunden. Bei den Cruralhernien bestand die Einklemmungsdauer nur ganz ausnahmsweise länger als 48—60 Stunden. Nur zweimal waren 5 Tage vergangen; in einem dieser Fälle handelte es sich um reine Netzeinklemmung. Im Mittel stellt sich die Einklemmungsdauer bei noch repositionsfähigem Darm bei Inguinalhernien auf nicht ganz drei, bei Cruralhernien auf nicht ganz zwei Tage. Ueber diese Zeit hinaus soll man deshalb bei Taxisversuchen noch vorsichtiger sein oder dieselben lieber garnicht versuchen.

Neben dem häufigeren Erkranken der Frauen vom 40.—70. Lebensjahre und dem dadurch bedingten häufigeren Auftreten der Cruralhernien mehren sich auch in dieser Zeit die nicht mehr repositionsfähigen und die gangränösen Hernien. Einerseits liegt der Grund zweifellos in der festeren Einschnürung, welche die Schenkelhernien geben, dann aber auch in der mit den Jahren wachsenden Indolenz der Patienten, und ferner in der verringerten Lebensenergie der einzelnen Gewebe.

Es gehörten von den 69 beobachteten Hernien 53 der rechten, 16 der linken Seite an, so dass sich das Verhältniss ungefähr wie 1 : 3 stellt. Der Unterschied ist zu gross, als dass man ihn unbeachtet lassen könnte; ausserdem findet sich in anderen Statistiken Aehnliches. Die nächstliegende Erklärung ist, die ganze Erscheinung mit der Dexterität der meisten Menschen in Zusammenhang zu bringen.

Wenn auch in den Einzelheiten eine Herniotomie kaum der

1) Centralblatt für Chirurgie. 2) Ebend. 1885. Nr. 52.

andern gleicht und der Chirurg fast immer auf Ueberraschungen gefasst sein muss, so möchte ich doch Uebereinstimmungen und Abweichungen der einzelnen Fälle von dem Durchschnitt nur insofern erwähnen, als sie ein etwas grösseres Interesse beanspruchen dürften. Die äussere Haut war in allen Fällen, abgesehen von einigen Sugillationen, den Zeichen schon ausgeführter Taxisversuche unverändert. Nur bei einer eiterigen Entzündung des leeren Bruchsackes (21) und bei einer seit acht Tagen eingeklemmten Netzhernie (4) war die äussere Haut geröthet. Ein andermal, wo bei einer Patientin im Verlauf von einigen Jahren zweimal die Herniotomie ausgeführt wurde, war sie mit dem Bruchsack ausgedehnt verwachsen (41, 47). Anomalien des Bruchsackes wurden sehr wenig beobachtet. Einmal war derselbe (29), trotzdem die Hernia cruralis erst seit 10 Tagen bestehen sollte, stark verdickt, ein andermal, wo Tags zuvor der Bruch reponirt war, sich dann aber wieder eingeklemmt hatte, war ebenfalls eine Verdickung und ausserdem eine eiterige Infiltration bei der am nächsten Tage ausgeführten Operation vorhanden (15); in zwei Fällen fanden sich Faltungen nach Art einer Manschette und ferner ein seitliches Divertikel (6) am Bruchsack. Das den Bruchsack umgebende Gewebe war bei einem 4 Tage eingeklemmten Schenkelbruche wahrscheinlich durch die auswärts ausgeführten Repositionsversuche leicht ödematös. Die Schlinge selbst war unverändert.

Fall 34. Hernia cruralis incarcerata dextra. Maria Will, aufgenommen 20. Sept. 1891, 34jähr. Frau. Seit einem halben Jahr bestehende Hernie, nach der letzten Geburt entstanden. Seit 4 Tagen incarcerirt.

Mässige Repositionsversuche ohne Erfolg. Herniotomie. Das perihernióse Gewebe leicht ödematös. Reichliche Menge klaren, etwas sanguinolenten Bruchwassers, blauschwarze Dünndarmschlinge mit anämischer Schnürfurche, welch letztere sich bald erholt. Elasticität überall erhalten. Bruchsack abgebunden und exstirpirt.

12. October entlassen mit Bruchband.

Ein anderes Mal (61) war nach 24 Stunden das perihernióse Gewebe leicht infiltrirt, die Lebensfähigkeit der einen Schnürfurche nicht absolut sicher, weshalb ein Jodoformgazetampon eingeführt wurde.

Entzündung, Infiltration und Eiterung der umgebenden Hüllen tritt gewöhnlich erst bei Gangrän des Darmes, des Netzes oder des Bruchsackes ein; jedoch liegt die Gefahr einer derartigen Phlegmone bei resp. nach langen Taxisversuchen in dem gequetschten Gewebe viel näher. Gangrän des Bruchsackes wurde bei der Operation in umschriebenem Bezirk einmal (6), im späteren Verlaufe zum Theil nach Abbinden des Bruchsackes zweimal beobachtet (7, 15). Neben der Hernie war zweimal eine Hydrocele (10, 15), einmal eine Spermatocele (25) vorhanden.

Fall 10. Hernia inguinalis incarcerata dextra. Ernst Hosch, 16 Jahre alt. Angeborener Leistenbruch; seit einem Tage Incarceration. Auswärts Repositionsversuche in Narkose.

Taxis in Narkose mit Aetherspray erfolglos. Herniotomie am 13. August 1890. Hydrocele über dem Bruchsack gelegen. Blutig rothes Bruchwasser. Braunrothe Dünndarmschlinge. Einschnürung am inneren Leistenring. Pfortennaht. 16. September geheilt entlassen.

Fall 25. Hernia inguinalis incarcerata dextra. Aufgenommen 16. Oct. 1893. Hernie, angeblich seit drei Monaten bestehend. Vor einem Monat Stoss gegen den rechten Hoden. Hierauf bildete sich eine Geschwulst über dem rechten Hoden. Vor 14 Tagen, beim Heben einer grösseren Last schwoll der Bruch an; leichte Reposition. Tags vor der Aufnahme beim Heben plötzlich intensiver Schmerz neben einer Vergrösserung des Bruches. Reposition gelang nicht. In der Nacht Erbrechen, kein Stuhl. Im Bade von 30° gelingt die Reposition bis auf den unteren Theil, der sich als Spermatocele erweist. Ein Theil des Bruches bleibt nach Entleerung der Spermatocele als harter Knollen noch fühlbar. Netz. In der Nacht gingen reichlich Winde ab. Am Morgen auf Ricinus Stuhl. 4 Tage später Radicaloperation. Ein Netzstück erweist sich mit dem Grunde des Bruchsackes verwachsen. Resection. Schluss der Bruchpforte durch 4 Seidennähte. Operation der Spermatocele. Reactionsloser Verlauf.

Ueber die Menge des Bruchwassers fanden sich nicht regelmässig Angaben in den Krankengeschichten.

Als abnorm gross wurde dieselbe geschildert in den Fällen 5, 6, 18, 19, 24, 28, 34, 43, 44, 59 mit einer Einklemmungsdauer von 19, 36, 46, 48, 144, 96, 48, 48, 72, 12 Stunden, als gering in den Fällen 4, 11, 12, 23, 26, 27, 29, 30, 38, 41, 42, 52, 53, 54, 55, mit einer Einklemmungsdauer von 120 (Netzeinklemmung) 12, 12, 72, 96, 48, 48, 48, 96, 12, 48, 48, 24, 120, 48, 48 Stunden. Kein Bruchwasser war bei einer 96 Stunden eingeklemmten Cruralhernie (46) vorhanden. Wenn auch im Allgemeinen die Menge des Bruchwassers wächst mit der Dauer der Einklemmung, so ist doch die Ansammlung bei Inguinalhernien entsprechend der Grösse des Bruchsackes und der gewöhnlich nicht zu festen Einschnürung reichlicher als bei Cruralhernien. Andererseits giebt es aber Fälle, in denen es wegen der Festigkeit der Incarceration, die jegliche Circulation aufhebt, überhaupt nicht zur Exsudation kommt, oder aber in denen die Einschnürung so gering ist, dass eine hochgradige Reizung überhaupt nicht eintritt. Die Farbe des Bruchwassers war meist sanguinolent, da die Einklemmung gewöhnlich über 24 Stunden bestand und somit das erste Stadium des rein serösen Bruchwassers schon überstanden war; nur in einzelnen Fällen war es trübe (44, 59). Hierauf zu achten ist einigermaassen von Wichtigkeit, da nach Reichel[1]) der Darm um so lebensfähiger ist, je reiner serös das Bruchwasser erscheint. Nach etwas länger dauernder Einklemmung war fast immer ein fader, ja sogar etwas stinkender Geruch bemerkbar, der aber nicht irgendwie als ein Zeichen für eingetretene oder drohende Gangrän galt. Untersuchungen

1) Chirurgisches Centralblatt. 1886.

des Bruchwassers auf Bacterien sind in den früheren Jahrgängen gar nicht, in der letzten Zeit nicht regelmässig vorgenommen. Bei daraufhin untersuchten, allerdings nur vereinzelten Fällen habe ich, selbst wenn die Einklemmung nur kürzere Zeit bestanden hatte und eine äusserlich erheblich sichtbare Alteration der Darmschlinge nicht vorhanden war, Bacterien gefunden. Meist waren es Kokken und kleine plumpe Stäbchen. In anderen Fällen war trotz gemachter Untersuchung kein Bacteriennachweis zu erbringen. Es stimmt dies mit den Untersuchungen und Ansichten von Boennecken[1]), Arnd[2]), Tietze[3]) überein, steht aber in Widerspruch mit den Resultaten Garré's[4]), der niemals Bacterien fand. Nach den neuesten, sehr eingehenden Untersuchungen Tietze's muss zugegeben werden, dass sich im Bruchwasser, zuweilen selbst bei unverdächtigem Darme Bacterien finden können, dass dieselben aber nicht in solcher Menge auftreten, um unsere therapeutischen Maassnahmen zu beeinflussen.

Erkrankungen des Bruchsackes, speciell Entzündungen, können sowohl für sich allein entstehen, entweder fortgeleitet von der äusseren Haut oder dem Inhalt des Sackes, oder einer Erkrankung des Bauchfells ihren Ursprung verdanken.

So hat z. B. Bruns (Beiträge der klinischen Chirurgie (IX) nachgewiesen, dass die Tuberculose der Hernien zwar in einzelnen Fällen als primäre Erkrankung auftritt, dass sie aber in der Regel eine Theilerscheinung allgemeiner Bauchfelltuberculose darstellt. Es kommen unzweifelhaft Fälle vor, in denen der Bruchsack unabhängig von seiner Nachbarschaft erkrankt und zwar sehr oft infolge eines Traumas; die sich anschliessenden meist eitrigen Entzündungen können in vielen Fällen Incarcerationen vortäuschen, ebenso wie z. B. eine diffuse eitrige Peritonitis vollständig das Bild einer inneren Einklemmung bieten kann. Stuhlverstopfung, Erbrechen meist geringeren Grades, Prostration, aufgetriebener Leib sind die Symptome der Affection eines Theiles des Peritoneums und zugleich die einer Brucheinklemmung.

Kommt hierzu noch die dicke Anschwellung am Leistenkanal mit ihrer Empfindlichkeit, die Angabe, dass die Anschwellung nach einem plötzlichen Schlage oder Stoss entstanden sei, so ist es ungemein schwer, ja in den meisten Fällen unmöglich, die richtige Diagnose vor der Operation zu stellen. Denn auch der nichttympanitische Percussionsschall ist kein Gegenbeweis, da es sich immer noch um eine reine Netzeinklemmung oder um eine starke Ansamm-

1) Virchow's Archiv. Bd. CXX.
2) Citirt nach Tietze.
3) Langenbeck's Archiv. Bd. XLIX.
4) Fortschritte der Medicin. 1886. Nr. 15.

lung von Bruchwasser handeln könnte. Wie diese Eiterung zu Stande kommt, lässt sich nicht mit Bestimmtheit sagen. Ob infolge des Traumas eine serös-eitrige resp. serofibrinöse Entzündung — einen dicken gelben Eiter findet man nicht, sondern nur ein serös-eitriges oder sero-fibrinöses Exsudat — im Bruchsack entstehen kann, habe ich in der Literatur nicht erörtert gefunden; nach Analogie der entsprechenden Bauchfellentzündungen kann ich es aber annehmen. Auf der anderen Seite kann der Einwand mit Recht erhoben werden, dass man nie weiss, ob der Bruchsack nicht doch einen Darminhalt gehabt habe, also vom Darm aus inficirt sei. In fast allen Fällen werden sicher Taxisversuche vorher gemacht sein. Es sind diese Beobachtungen nicht einwandsfrei, da immer die Möglichkeit vorliegt, dass eine durch das Trauma oder durch Abschnürung mehr oder weniger lädirte und bei der vorausgegangenen Taxis dann reponirte Schlinge im Bruchsack gewesen ist. Jedoch sprechen die nach der Bauchhöhle bestehenden Adhäsionen, das Fehlen irgend welcher erheblicher peritonitischer Reizung, die doch nach Reposition einer inficirten Schlinge zu erwarten ist, das Aufhören der Einklemmungserscheinungen nach Spaltung des Bruchsackes und Entleerung des Eiters sehr für eine im Bruchsack primär entstandene Eiterung. Es ist schwer eine sichere Diagnose in dieser Hinsicht von Anfang an zu stellen; in vielen Fällen wird es geradezu unmöglich sein. Die Therapie bleibt dieselbe, da die vermeintlichen Einklemmungserscheinungen gewöhnlich sehr bald nach Entleerung des Eiters aufhören. Findet man deshalb bei einer Operation nur einen eitrigen Inhalt im Bruchsack — fäculentes Bruchwasser weist auf Läsion des Darmes hin — so soll man sich mit der Incision begnügen, da ein weiteres Nachforschen, sei es auf dem Wege der Laparotomie, sei es durch den mit Adhäsionen verschlossenen Leistenkanal nur Schaden bringen kann. Lässt natürlich das Erbrechen und die Stuhlverstopfung nicht nach, dann muss durch einen weiteren Eingriff das Hinderniss aufgesucht werden. Da es sich dann um eine in der Bauchhöhle gelegene Stenose handelt, so ist die Laparotomie am Platze, die ja bei Vermeidung der eitrigen Stelle und Bedecken derselben durch einen antiseptischen Verband leicht völlig rein durchgeführt werden kann.

Der hier beobachtete, recht instructive Fall war folgender (21):

Hernia inguinalis dextra. Gustav Kaschinsky, 14 Jahre alt, aufgenommen 11. August 1894. Seit 2 Jahren bestehende rechtsseitige Hernie. Tags vor der Aufnahme wurde Patient von einem anderen Knaben gestossen, so dass er hinfiel; gleich darauf empfand er heftige Schmerzen

an der Stelle des Bruches. Die Schmerzen steigerten sich; Erbrechen, keine Flatus, völlige Stuhlverhaltung. In der rechten Inguinalgegend hühnereigrosse Vorwölbung, die dem Verlaufe des Samenstranges entspricht. Die Haut über der Geschwulst, welche gegen Berührung äusserst empfindlich ist, ist diffus geröthet. Percussion gedämpft. Abdomen aufgetrieben, druckempfindlich; überall tympanitischer Klang. Es wurde die Diagnose auf eingeklemmten Bruch gestellt und zur Herniotomie geschritten. Das Gewebe über dem Bruchsack war stark infiltrirt. Bei Incision des Bruchsackes entleeren sich 50—60 Ccm. Eiter; nach der Bauchhöhle ist der Bruchsack durch frische Adhäsionen verklebt. Kein Bruchinhalt. Tamponade. Verband. Nach 7 Tagen erster Stuhl. Im weiteren Verlauf bildete sich über dem Lig. Poupartii ein abgekapselter, intraperitonealer Abscess, der incidirt wurde. Am 10. September wurde Patient geheilt entlassen.

In einem anderen Falle (28) hatte ein subperitoneales Lipom, das in seinem Inneren einen Abscess barg, Einklemmungserscheinungen gemacht. Die dahinter befindliche Fortsetzung des Peritoneum war leer und soll ohne irgend welche besondere Veränderungen gewesen sein. Nach Exstirpation der Fettgeschwulst, Abbindung des Bruchsackes, Naht der Bruchpforte hörten die Einklemmungserscheinungen, die allerdings nur im mässigen Grade bestanden hatten, völlig auf. Es zeigt dieser Fall noch mehr als der vorige, wie das Peritoneum auf die geringste Reizung mit den einer Incarceration gleichenden Symptomen reagiren kann, wie auch hier Eiterungen ohne nachweisbaren Infectionsweg entstehen können.

Von den Eingeweiden des Bauches lag das Netz etwa in der Hälfte der Fälle zusammen mit Darmtheilen vor, oft dieselben völlig einschliessend und sie vor stärkerem Drucke schützend.

In einem Falle sogar zeigte das Netz schon hochgradige Veränderungen und theilweise Gangrän, der incarcerirte Darm war aber noch ohne allen Zweifel repositionsfähig. Da einerseits das Netz sehr bald weitergehende Veränderungen und ein morsches, brüchiges, wenig vertrauenerweckendes Gewebe zeigte, mit dem Bruchsack sehr oft (10 mal) verwachsen war, überdies die Reposition nicht unwesentlich erschwerte, so wurde fast regelmässig nach Abbindung durch Massenligaturen in mehreren Partien die Amputation in völlig gesund aussehendem Gewebe vorgenommen und der Stumpf dann ohne Mühe reponirt. In einem Falle (45) wurde der Stumpf in die Bruchpforte eingenäht, um einen festeren Verschluss der Bruchpforte zu erzielen. Durch die Abtragung des Netzes ist, obwohl bis 141 Grm. fortgenommen wurde (8), eine Complication nicht erwachsen, ebensowenig wie eine Nachblutung beobachtet ist. Demoulin [1]) hatte nach Resection von 12 Cm. Netz und Abbindung des Stumpfes in 2 Partien einen Herniotomirten an Nachblutung zwischen die Lamellen des Netzes verloren. Bei der Section fand sich die Oeffnung in dem betreffenden Gefäss central von den Ligaturen, welche gut und fest gelegen hatten. Das Gefäss muss sich also unter der Abbindungsstelle zurückgezogen haben.

1) Progrès medical. Citirt nach Ch. C. p. 690.

Es ist eine Mahnung, die Unterbindungsfäden sehr fest zu schnüren, nicht zu grosse Partien auf einmal zu ligiren, und die Abtragung nicht zu dicht an der Unterbindungsstelle vorzunehmen, da sonst immer einmal eine Arterie sich retrahiren und zu Blutungen Anlass geben kann. Gangrän des unterbundenen Stumpfes wurde nur einmal beobachtet (50).

Sogenannte Netzeinklemmung wurde in 4 Fällen beobachtet.

1. Hernia inguinalis sin. incarc. H. Köhler, 21 Jahre alt, aufgenommen 4. October 1885. Seit Jahren bestehende, stets reponible Leistenhernie. Seit 30. September konnte dieselbe nicht mehr reponirt werden. Keine Incarcerationserscheinungen.

Hochlagerung des Scrotum. Eisblase. 6. October Taxisversuche in Chloroformnarkose erfolglos. Da die Schmerzen im Bruche zunehmen, 8. October Herniotomie; wenig Bruchwasser, dunkelblaues Netz. Amputation desselben. Naht des Bruchsackhalses. Tiefgreifende Hautnähte.

28. October geheilt mit Bruchband entlassen.

2. Hernia crural. Anna König. Hernie seit einem Jahre bestehend, seit 6. Mai incarcerirt. Geringe Incarcerationserscheinungen. 17. Mai Herniotomie. Netz. Amputation des Netzes. Naht der Bruchpforte.

3. Hernia crural. sin. incarc. Selma Hennig, 41 Jahre alt, aufgenommen 1. Februar 1887. Seit 9 Jahren bestehende Hernie, die stets reponibel, niemals Beschwerden gemacht hat.

Seit 28. Januar Einklemmung, keine Uebelkeit, kein Erbrechen.

31. Januar spontan etwas Stuhl. Taxisversuche ohne Narkose vergebens.

Nach der Aufnahme in die Klinik vorsichtige Taxisversuche. Da dieselben erfolglos, Herniotomie. Mässige Menge helles Bruchwasser, Netz lose mit Bruchsack verwachsen. Kein Darm. Amputation des Netzes. Exstirpation des Bruchsackes.

24. Februar geheilt entlassen.

5. April stellt sich Patient vor. Kein Recidiv.

4. Hernia crural. incarc. Bertha Pollentin, 46 Jahre alt, aufgenommen 29. Januar 1891. Hernie seit ca. 6 Jahren bestehend. Vor etwa 8 Tagen spontan stärkere Schmerzen. Seit 4 Tagen ist die Stelle der Geschwulst geröthet und entzündet. Stuhlgang vorhanden, kein Erbrechen.

30. Januar Herniotomie. Nur Netz, das mit dem Bruchsack locker verwachsen. Blutiges reichliches Bruchwasser. Amputation des Netzes. Abbindung und Exstirpation des Bruchsackes, Naht der Bruchpforte.

13. Februar Patientin geheilt entlassen.

Trotzdem die Incarceration ziemlich lange bestand, war es zu keinen stürmischen und heftigen Einklemmungserscheinungen gekommen. Es hatte wohl Schmerzhaftigkeit an der Geschwulststelle, Aufstossen, etwas Uebelkeit, aber kein Erbrechen bestanden, gerade so wie bei den von Oberst erwähnten Fällen.

Obwohl Rose seiner Zeit das Entstehen von Incarcerationserschei-

nungen durch reine Netzeinklemmung verneint hat, so ist doch durch die Widerlegung von Simon, besonders aber durch die Mittheilung von Stadelmann[1]) das Vorkommen bewiesen worden. Wie aber die Einklemmung zu Stande kommt, erscheint fraglich. Wenn nach Oberst in Uebereinstimmung mit B. Schmidt primäre Einklemmungen des allein vorgefallenen Netzes kaum vorkommen dürften, sondern die Erscheinungen durch entzündliche Schwellung des Netzes zu Stande kommen, so zeigte doch einer unserer Fälle ein relativ wenig verändertes Netz bei ziemlich fester Einschnürung an der Bruchpforte, und ein anderer deutlich die Zeichen einer Strangulation an dem vorgefallenen Netzstücke. Beidemal war der Bruch plötzlich entstanden. Es dürfte deshalb hier mit Sicherheit wohl derselbe Mechanismus vorgelegen haben, wie bei einer Darmeinklemmung. In den beiden anderen Fällen dagegen zeigte das Netz alte Verwachsungen mit dem Bruchsacke, sodass also ein plötzliches Entstehen der Hernie ausgeschlossen ist. Hier dürfte es sich entweder um eine entzündliche Veränderung, die die Einklemmungserscheinungen vortäuschte, gehandelt haben, oder aber es war zu dem bereits draussen liegenden Netz ein weiteres Stück, das sich einklemmte, hinzu gekommen. Nach der Anamnese scheint es sich im Fall 39 um eine Entzündung gehandelt zu haben, da die Hernie seit mehreren Jahren bestand, immer draussen lag und seit 11 Tagen die genannten Erscheinungen bot, trotzdem aber bei der Operation sich wenig verändert zeigte. Auch der zweite Fall (Nr. 4) muss ähnlich gedeutet werden, da auch hier im Anfang keine Incarcerationserscheinungen bestanden, sondern sich erst allmählich entwickelten. Es ist demnach anzunehmen, dass bei alten Netzbrüchen, die längere Zeit und öfter draussen liegen, sich Entzündungen einstellen können, die durch Fortpflanzung oder Reizung des Peritoneums leichte Incarcerationserscheinungen vorzutäuschen in der Lage sind. Anderseits kommt aber gerade so wie beim Darm plötzliche elastische Einklemmung vor, die durch die Veränderungen, die sie an einem Theile des Peritoneums setzt, zu den Erscheinungen der Incarceration führt, gerade so, wie eine völlig isolirte Entzündung des Bruchsackes dies bewirken kann. Sonst hörten doch z. B., wie dies aus der Mittheilung von Stadelmann hervorgeht, nicht alle Erscheinungen nach Lösung des eingeschnürten Netzes sofort auf. Hat doch Bayer[2]) sogar durch Anschwellung eines im Bruchsacke gelegenen Appendix epiploicus Incarcerationserscheinungen entstehen sehen. In 11 Fällen war das Netz mit dem Bruchsacke verwachsen und wurde dann nach der Amputation mitsammt dem Bruchsacke entfernt. Es betraf dies meist Patienten, die seit 15—20 Jahren einen Bruch hatten, ein Bruchband selten oder nur ein schlecht passendes trugen und ab und zu an Schmerzen im Bruch gelitten hatten.

Seiner leichten Beweglichkeit entsprechend lag auch in der überwiegenden Mehrzahl der Fälle Dünndarm vor (43 mal) und zwar fast ausschliesslich als Schlinge. Darmwandbrüche (Hernia littrica) kamen nur einmal zur Beobachtung (29). Das Aussehen der Schlinge

1) Deutsche Klinik. 1852.

2) Centralblatt für Chirurge. 1886.

differirte nach dem grösseren oder geringeren Grade der Stauung zwischen dunkelblauroth und blauschwarz, zeigte an den Schnürfurchen mehr oder weniger starke Zeichen von Anämie, hatte aber überall den gewöhnlichen Glanz behalten, ebenso wie das Gewebe succulent und elastisch geblieben war.

Wie sehr aber das Aussehen des Darmes durch brüsk ausgeführte Taxisversuche alterirt werden kann, wie sehr durch Manipulationen der Darm geradezu geschunden und gequetscht wird, hatte ich bei zwei Patienten zu beobachten Gelegenheit. Bei einer 56jährigen Frau (48) fand sich der Darm nach einer Einklemmungsdauer von 24 Stunden, nachdem auswärts sehr lang dauernde Repositionsversuche gemacht waren, mit Blutgerinnseln bedeckt. Einem 64jährigen Manne war noch etwas härter mitgespielt worden. Hier zeigte die vorliegende Darmschlinge theils dunkelrothen, theils helleren Bluterguss unter die Serosa, ausserdem war stark blutiges Bruchwasser im Bruchsacke untermischt mit Blutgerinnseln, welche auch an einzelnen Stellen der Schlinge fester hafteten. Es sollten auch gegen 2 Stunden Taxisversuche in Narkose gemacht worden sein; da die Einschnürung eine sehr lose war, so erholte sich der Darm trotzdem wieder.

In 8 Fällen, wo der Darm im Uebrigen repositionsfähig schien, zeigten sich fibrinöse Auflagerungen. Es war dies gewöhnlich nach einer länger als 40 Stunden dauernden Incarceration. Bei einer Patientin (41) war die Cruralhernie 2 Jahre zuvor incarcerirt gewesen und durch Herniotomie gelöst. Da sich eine Radicaloperation aber nicht angeschlossen hatte, sondern nur die Amputation des leicht verdickten Netzklumpens, so war in der Zwischenzeit der Darm öfters vorgekommen und es hatten sich zu wiederholten Malen Schmerzen im Bruche eingestellt. In diesem Falle (47) fanden sich schon nach 12 Stunden fibrinöse Auflagerungen an der Bruchpforte. Bei einem anderen Patienten (5), der ebenfalls an einem lange bestehenden, nicht reponibelen Bruche litt, fanden sich 14 Stunden nach der Incarceration fibrinöse Beläge an der sonst gut aussehenden Darmschlinge. Dieselbe erwies sich auch 2 Tage später bei der Section — der Kranke war an Peritonitis gestorben — fast gleich aussehend mit den übrigen Darmschlingen, nur etwas mehr gebläht. Es hat demnach den Anschein, als wenn nicht allein bei längerer Einklemmung, sondern auch bei irreponibelen oder öfters austretenden Brüchen im Falle einer etwaigen Incarceration diese Fibrinbeläge eher sich einstellen. Eine irgendwie schlechte Prognose bietet dieser Befund jedoch, selbst wenn es sich um längere Incarceration handelt, bei sonst gut aussehendem Darme nicht; auch als ein Zeichen bereits eingetretener Peritonitis ist er nicht aufzufassen. Die nach diesen fibrinösen Exsudationen entstehenden Verwachsungen und Verklebungen können so hochgradig werden, dass die betreffenden Darmschlingen zu einem unentwirrbaren Knäuel vereinigt sind.

Hernia inguinalis incarc. dextra. H. H., 62 Jahre alt, aufgenommen 15. Juni 1894. Congenitaler rechtsseitiger Leistenbruch. Seit mehreren Jahren trägt Patient ein Bruchband. Am 13. Juni sei bei der Arbeit unter dem schlechtsitzenden Bruchband der Bruch vorgekommen und hätte sich

nicht mehr zurückbringen lassen. Verschiedene ausserhalb vorgenommene Taxisversuche waren ohne Erfolg. Erbrechen war bis jetzt nicht gewesen. Keine Flatus, kein Stuhlgang.

Rechtsseitige, apfelgrosse Inguinalhernie. Bei den vergeblich angestellten Taxisversuchen hört man zuweilen ein plätscherndes und gurrendes Geräusch. Nach Eröffnung des Bruchsackes, aus dem sich nur wenig Bruchwasser entleert, zeigen die peritonealen Oberflächen der incarcerirten Schlingen untereinander verschiedene lose und feste Verwachsungen, so dass deren Lösung wegen zu grosser Schwierigkeiten nicht vorgenommen wird. Reposition ohne Spaltung des Bruchsackes nach Erweiterung der Bruchpforte. Vernähung der Flächen des Bruchsackes breit aneinander mit Catgut, dann Vernähung von Haut und Bruchsack. Eine Entwirrung und Lösung der Schlinge wurde in Anbetracht des Alters, des schlechten Allgemeinzustandes und ausserdem der Grösse, Festigkeit und Ausdehnung der Verwachsungen nicht vorgenommen. Zudem war nirgends eine Knickung, die den Darm unwegsam gemacht hätte, vorhanden. Diese Reposition des unentwirrten Knäuels ist nach Bennett angezeigt, wenn bei grossen Brüchen die Darmschlingen untrennbar sind. Auch Theile vom Bruchsack können ungelöst von dem Intestinum in die Bruchhöhle zurückgeführt werden.

Einige Mal lag bei rechtsseitigen Brüchen das unterste Ende des Ileum vor. Man wurde darauf aufmerksam gemacht durch die Unmöglichkeit, die abführende Schlinge trotz genügender Erweiterung der Bruchpforte vorzuziehen. Von anderen Darmtheilen lag einmal Dickdarm allein vor bei einer Cruralhernie (52), einmal bei einem einjährigen Kinde Coecum und Processus vermiformis (23), einmal Dickdarm neben einzelnen Dünndarmschlingen und in einem Falle war bei einer sehr grossen linksseitigen Inguinalhernie fast der ganze Bauchinhalt draussen.

(26) 45jähr. Mann, aufgenommen den 26. October.

Hernie seit 17 Jahren bestehend und immer draussen liegend; seit 4 Tagen hatte dieselbe nach dem Heben einer schweren Last die Grösse eines Mannskopfes angenommen. Seit der Zeit bestehen Incarcerationserscheinungen.

Abdomen stark gespannt; äusserst schmerzhaft. Bruch 63 Cm. Umfang 38 Cm. Länge. Puls klein. Patient stark collabirt. Reposition in Narkose erfolglos, sofortige Herniotomie. Im Bruchsack grosses Netzconvolut, mehrere vollständig unverändert aussehende Dünndarmschlingen. Dieselben werden mit ziemlicher Mühe reponirt. In der Tiefe des Bruchsackes eine 6—7 Cm. im Umfang haltende geblähte, ziemlich stark gespannte Dünndarmschlinge. Axendrehung derselben. Beim Versuch, dieselbe zu reponiren, platzt sie. Nachdem sich eine reichliche Menge Darminhalt entleert hat und die Schlinge collabirt ist, wird der Riss übernäht. Im Bruchsack liegt ferner noch Dickdarm und Processus vermiformis. Nach vollkommener Reposition aller Eingeweide, Abbindung des Bruchsackes. Naht der Pforte. 27. October Tod im Collaps. Section ergiebt eiterige Peritonitis. Die Nahtstelle am Darm fest verklebt. Bruchpforte gut geschlossen. Colon ascendens und Processus vermiformis liegen ganz nach links hinübergeschlagen und sind an einem langen, schwielig verdickten Mesenterium befestigt.

Die in dieser Krankengeschichte auffallenden und recht interessanten Thatsachen — Coecum und Processus vermiformis als Inhalt eines linksseitigen Leistenbruches, Axendrehung einer Dünndarmschlinge im Bruchsacke — lassen sich beide erklären durch die weite Bruchpforte und das durch die vielen Zerrungen sehr weit ausgezogene Mesenterium.

Nussbaum[1]), Habs[2]), Küster[3]), Braun[4]) sahen ebenfalls Theile des Colon in lange bestehenden Hernien.

Die Axendrehung bei unserem Patienten war im Bruchsack selbst zu Stande gekommen und nicht, wie Karpet und Henke[5]) nach ihren Thierversuchen annehmen zu müssen glauben, im Moment der Einklemmung. In dem von B. Schmidt beobachteten Falle war bei einem grossen Scrotalbruch eine Drehung des Mesenteriums an der Bruchpforte eingetreten und sämmtliche vorliegenden Dünndarmschlingen brandig geworden, sodass sie resecirt werden mussten. Zuckerkandl[6]) sah bei einem 50jährigen Manne, der seit mehreren Jahren an einer reponibeln Scrotalhernie litt, den Darm an 3 Stellen um eine von der Mesenterialwurzel zum Darm verlaufende Axe gedreht. Hofmokl[7]) gelang die Evolution erst nach Entleerung der Darmschlinge durch Einschnitt. Wegen der Seltenheit ihres Vorkommens sind derartige Fälle von Axendrehung im Bruchsack von grossem Interesse, aber ungleich wichtiger sind diejenigen, in denen die Axendrehung intraabdominell gelegen ist und eine eigentliche Einschnürung an der Bruchpforte nicht besteht. In der oben erwähnten Arbeit berichtet Zuckerkandl über einen derartigen Fall, bei dem sich dann später bei der Obduction im Bruchsack die Schenkel einer intra abdomen gekreuzten Ileumschlinge fanden.

Hahn[8]) berichtet über einen 38 jähr. Mann, der mit Incarcerationserscheinungen aufgenommen wurde. Da eine rechtsseitige irreponible Leistenhernie bestand, so wurde herniotomirt. Eine Einschnürung bestand jedoch nicht. Die Reposition war nicht möglich. Die sofort ausgeführte Laparotomie zeigte eine Axendrehung am Ileum.

Von einer Resection der eingerissenen Schlinge wurde bei dem guten Aussehen derselben und dem Allgemeinzustande des Patienten abgesehen. Ob die Ausführung der Radicaloperation nicht besser unterblieben und statt

1) Centralblatt f. Chirurgie. 1886.
2) Deutsche Zeitschrift f. Chirurgie.
3) Langenbeck's Archiv. XXXIV.
4) Berliner klinische Wochenschr. 1878.
5) Nach B. Schmidt.
6) Centralblatt f. Chirurgie. 1888.
7) Ebenda. 1882.
8) Berliner klin. Wochenschr. 1887. Nr. 25.

dessen ein Jodoformgazetampon in die Bruchpforte eingeführt wäre, ist schwer zu sagen. Die Grösse der Bruchpforte erforderte, um das sofortige Wiedervorfallen der Därme zu verhüten, eine Verkleinerung, die Beschmutzung der Darmschlingen mit ausgelaufenem Koth hätte eine Drainage der Bauchhöhle gerechtfertigt erscheinen lassen. Es standen sich diese beiden Indicationen gegenüber, aber da eine möglichst gründliche Desinfection der Darmschlingen vorgenommen war, so glaubte man der ersteren entsprechen zu müssen. Ich glaube auch nicht, dass das andere Verfahren an dem Ausgange irgend etwas geändert hätte.

Nach ausgiebiger Erweiterung der Bruchpforte bot die Reposition der vorgefallenen Schlinge eigentlich nie Schwierigkeiten. Nur bei einem 64jährigen Manne wollte es trotz recht ausgiebigen Debridements nicht gelingen, den Darm zurückzubringen. Derselbe war beim Aufschneiden des Bruchsackes an einer Stelle etwas eingerissen und wurde mit 5 Seidenknopfnähten geschlossen. Es zeigte sich nun, als die Bruchpforte nach mehreren fruchtlosen Repositionsversuchen weiter hinauf gespalten wurde, dass der Darm mit dem Bruchsacke hoch oben verlöthet und durch zwei der angelegten Nähte ausserdem noch an den Bruchsack fixirt war. Nach Lösung derselben und stumpfer Trennung der Adhäsion gelang die Reposition leicht.

Die Radicaloperation, bestehend in Abbindung des Bruchsackes und Vernähung der Bruchpforte, schloss sich 23 mal an die Herniotomie an, darunter wurde 9 mal der Bruchsack exstirpirt. Es geschah dies dann, wenn sich die Ausschälung ohne grosse Mühe bewerkstelligen liess. In drei weiteren Fällen wurde statt der Abbindung des Brucksackes die Tabaksbeutelnaht desselben gewählt.

Bei Cruralhernien, bei denen die Schenkel des Kanals nicht gut zugänglich waren, blieb es gewöhnlich bei Abbindung oder Vernähung des Brucksackes und zwar in 19 Fällen, unter denen 7 mal der Bruchsack exstirpirt wurde. 4 mal wurde der Bruchsackhals durch die Naht geschlossen, 5 mal wurde ein Jodoformgazetampon in den Leistenkanal eingeschoben und die innere, sowie die äussere Wunde bis auf denselben durch die Naht geschlossen. 5 mal wurde nach Art der Volkmann'schen Hydrocelenoperation Haut und die Blätter des Bruchsackes flächenhaft aneinander genäht bis dicht an die Bruchpforte hin. In den übrigen Fällen wurde einfach die Hautwunde durch die Naht geschlossen. Es geht aus den Zahlen hervor, dass, wenn eben möglich, bei der Herniotomie einem spätern Recidiv vorzubeugen gesucht wurde. Der definitive Ausgang ist in keiner Weise durch die Ausführung der Radikaloperation complicirt worden, da alle Fälle bis auf einen einzigen genesen sind und zwar ohne irgend welche Besonderheiten in dem Wundverlaufe.

Die drei Fälle, bei denen trotz einer reichlichen Ansammlung von seröser Flüssigkeit in der Peritonealhöhle die Radikal-

operation gemacht wurde, sind glatt verlaufen. Welchen Erfolg die Maassnahmen in Bezug auf etwaige Recidive gehabt haben, habe ich nicht untersuchen können, da die einzelnen Patienten nicht aufzutreiben waren. Fast sämmtliche Fälle heilten per primam, hin und wieder kamen Eiterungen von Stichkanälen vor. Nur bei einem Manne, bei dem die Operation unter Asepsis ausgeführt war, kam es zur völligen Vereiterung der Wunde und Gangrän des Hodens. Bei einem 23jährigen Manne war der spätere Verlauf durch Gangrän des Bruchsackes, der bei der Operation flächenhaft aneinander genäht war, complicirt. Es gesellte sich hierzu noch ein unter den Bauchdecken dicht neben dem Nabel gelegener tiefer Abscess, der mit fäculent riechendem Eiter gefüllt war. Störungen seitens des Darmes waren aber nicht beobachtet, ebensowenig wie peritonitische Erscheinungen, so dass eine Perforation des Darmes ausgeschlossen zu sein scheint, besonders da nach der einfachen Incision eine völlige Heilung zu Stande kam. Ausserdem wurde der Wundverlauf noch einmal durch Gangrän des vernähten Bruchsackes (17) und einmal durch brandiges Absterben des abgebundenen Bruchsackes und Netzes complicirt (15).

Nachträgliche Perforation des reponirten Darmes trat 3mal ein, 2mal kam es zur Heilung mit Bildung einer Kothfistel (15, 37), einmal zur eiterigen Peritonitis. 76jährige Frau, aufgenommen den 15. September 1885; seit 30 Jahren bestehender linksseitiger Schenkelbruch, der bis auf ein haselnussgrosses Knötchen stets reponibel. Bruchband hin und wieder getragen. Kein Erbrechen. Abdomen leicht empfindlich.

16. September. Herniotomie. Mit dem Bruchsack verwachsenes Netz. Darunter blaurothe Dünndarmschlinge mit grauem etwas anämischen oberen Schnürring. Amputation des Netzes. Naht der Bruchpforte. Netzstumpf in dieselbe eingenäht. 22. September Exitus an Perforationsperitonitis. Der Darm noch eine Strecke weit über die Perforation hinaus grau verfärbt.

Trotz der hochgradigen Veränderungen der Darmwand über die incarcerirte Stelle hinaus war eine Lähmung des Darmes, wie sie in einem weiter unten beschriebenen Falle eingetreten war, nicht vorhanden, sondern es waren gleich am Tage nach der Operation bis zum Exitus reichliche Flatus abgegangen. Stuhlgang war allerdings nicht erfolgt.

So wichtig gerade dieses Symptom ist für eine freie Darmpassage, so ist es doch nicht absolut zuverlässig. Bei dem im ersten Abschnitt erwähnten Knaben war nach der Reposition en bloc, trotzdem also noch eine Einklemmung bestand, reichlicher Abgang breiigen Kothes auf ein Glycerinklystier erfolgt. Dass derselbe die eingeschnürte Stelle passirt hatte, ist nach dem Befunde der Operation nicht anzunehmen. Es muss sich vielmehr um Entleerung der abführenden Darmschlinge gehandelt haben. Daraus geht hervor, dass eine totale Lähmung auch der jenseits der Einklemmung gelegenen Darmschlinge nicht absolut erfolgen muss.

Eine Entleerung von Kothbröckeln nach Einlauf sieht man öfter; aber das sind nur Faecalmassen, die aus dem Rectum oder S-Romanum ausgespült werden. Eine ordentliche Stuhlentleerung habe ich nur in diesem einen Falle trotz bestehender Incarceration zu beobachten Gelegenheit gehabt. Die Bildung einer Kothfistel wurde bei zwei Männern beobachtet.

(15) 40jähr. Mann, aufgenommen 24. Juni 1891. Rechtsseitige Inguinalhernie seit mehr als 20 Jahren bestehend. Tags vor der Aufnahme bekam Pat. beim Getreidemähen Schmerzen im Bauch. Der Bruch war ausgetreten. Im rechten Hodensack lag eine mannsfaustgrosse Geschwulst, die sich in den Bauch fortsetzte. Das Allgemeinbefinden war abgesehen von den bestehenden Schmerzen nicht besonders alterirt. Nach längerer Taxis gelang die Reposition in Narkose und unter Anwendung von Aetherspray. Am Nachmittage erscheint die rechte Hodensackhälfte fast eben so gross, wie vor der Reposition. Die Berührung ist äusserst schmerzhaft; Winde sind nicht abgegangen. Nochmalige erfolglose Repositionsversuche. Da am folgenden Tage der Patient etwas verfallen aussah, wurde zur Herniotomie geschritten. Geringe Hydrocele. Nach Eröffnung der eigentlichen Bruchgeschwulst findet sich nur ein verdickter leerer Bruchsack, der eiterig infiltrirt und an einzelnen Stellen nekrotisch erscheint. Nach der Bauchhöhle zu ist der Bruchsack locker verklebt. Gründliche Desinfection. Tamponade mit Jodoformgaze. Am 28. Juni waren durch ein eingeführtes Darmrohr Winde abgegangen, die Schmerzen im Leibe hatten aufgehört. Am 3. Juli war Koth im Verbande. Patient hatte inzwischen per anum Stuhl gehabt. Am 3. August wurde Patient mit Kothfistel, die sich trotz Cauterisation nicht schliessen wollte, vorläufig entlassen.

(37) Im anderen Falle handelte es sich um einen 67jähr. Mann, der ausser einem rechtsseitigen Leistenbruch eine seit 20 Jahren bestehende Schenkelhernie hatte (37). Seit 2 Tagen Incarcerationserscheinungen nach dem Heben einer Last. Bei der Aufnahme am 28. September 1891 war Patient anämisch, collabirt. Sofortige Herniotomie. Bruchsack prall, blauschwarz. 15 Ccm. trüben Bruchwassers in demselben; ferner eine dunkelblaue, etwas schlaffe Dünndarmschlinge mit leichten fibrinösen Auflagerungen. Nach Lösung der incarcerirten Stelle erholt sich der Darm bald, blutet auch. Reposition. Einführung eines Jodoformgazetampons in den Schenkelkanal. Glatter Verlauf bis zum ersten Verbandwechsel, wo der Tampon entfernt wird. Tags darauf hellgelber, nicht riechender Koth im Verbande. Nach 2 Tagen hat sich die Kothfistel geschlossen.

21. October geheilt entlassen.

Es erholte sich also die Schlinge bei der Operation nach Lösung der Incarceration wieder, fing an zu bluten und wurde deshalb reponirt, obgleich die verminderte Elasticität in Anbetracht des hohen Alters des Patienten eine andere Behandlungsweise vielleicht als die bessere hätte erscheinen lassen müssen. Von der Anlegung eines Anus praeternaturalis wäre, da Patient so wie so sehr elend und decrepid war, und da die Einklemmung überdies, wie der später austretende helle, fast geruchlose Koth bewies, sehr hoch lag, nur ein sicherer Exitus letalis zu erwarten gewesen. Die Schlinge nach Lösung der Incarceration draussen zu lassen und abzuwarten, war dasselbe, da die Zerrung des Mesenteriums nur die

Gangrän, resp. Bildung des Anus praeternaturalis befördert hätte. Von einer eventuellen Darmresection riethen aber der äusserst elende Puls, die trockene rissige Zunge entschieden ab. Nach dem Rathe Czerny's[1]) wurde deshalb die Reposition dicht hinter die innere Oeffnung des Schenkelkanals gewählt und ein Jodoformgazestreifen eingeführt. Die Schlinge sollte beim Zurückschieben nicht überdreht werden, so dass also die verdächtige Stelle, die dem Mesenterialansatz gegenüberlag, möglichst in der Nähe der Bruchpforte blieb, der Tampon sollte eine baldige adhäsive Peritonitis in der Umgebung erzeugen und als Sicherheitsventil dienen. Da die Perforation erst am Tage nach der Entfernung des Tampons erfolgte, so wird das Loch im Darm zum Theil durch die Jodoformgaze geschlossen gewesen sein, andererseits können aber Verklebungen und Adhäsionen bei der Herausnahme des Streifens gelöst sein.

Von diesen 68 Herniotominen verliefen 5 letal, was einer Mortalität von etwa 7 Proc. entspricht. Todesursache war: Bei einem Kinde Collaps; bei dem anderen Bronchopneumonie. Einmal Peritonitis durch Perforation; einmal eitrige Peritonitis nach Axendrehung und Platzen der Schlinge bei der Reposition; einmal einfache Peritonitis.

Die Krankengeschichte (5) ist folgende:

67jähr. Mann, 9. November 1885. Linksseitige Leistenhernie, seit 20 Jahren bestehend, seit 24 Stunden incarcerirt. Auswärtige Taxisversuche. Taxis in Narkose erfolglos. Herniotomie. Viel stark blutig gefärbtes Bruchwasser. Dunkelblaurothe Dünndarmschlinge mit leichten Auflagerungen. Netz mit dem Bruchsackgrunde verwachsen. Amputation desselben. Naht des Bruchsackhalses und der Pforte.

Exitus am 12. November unter beständigem Erbrechen im Collaps. Es waren in der Zwischenzeit nur wenige Flatus abgegangen, und auf Klystier einzelne Kothbröckel.

Bei der Section fand sich eine frische Peritonitis, ferner die incarcerirt gewesene Schlinge mit dem grossen Netz etwas fester verwachsen, dunkelblauroth gefärbt, mattglänzend. Die Schlinge hatte sich also nicht erholt und wahrscheinlich war auch von ihr die Peritonitis ausgegangen. Wenigstens scheint mir dies eher der Ausgangspunkt zu sein als zwei eiternde Bruchpfortennähte, da im letzteren Falle auch eine eitrige Peritonitis hätte eintreten müssen.

Wegen der Lähmung des Darmes dauerten auch die Incarcerationserscheinungen nach Lösung der Einschnürung fort.

Ein Aehnliches sah Lescherelli[2]) bei einem Patienten, bei dem der an einer Stelle verdächtige Darm reponirt war. Die Einklemmungserscheinungen liessen nicht nach. Bei der nach 2 Tagen ausgeführten Laparotomie zeigte sich die verdächtige Stelle nur aus Mucosa bestehend. Interessant ist ferner aus unserem Sectionsprotocoll zu ersehen, dass die Schleimhaut bis in das obere Jejunum herauf bläulichroth verfärbt und ödematös war. An der incarcerirten Stelle waren dieselben Veränderungen, jedoch in stärkerem Maasse. Im Harn waren fast in allen untersuchten

1) Berliner klinische Wochenschrift. 1880.

2) Centralblatt f. Chirurgie. Jahrgang 1885.

Fällen, etwa 20, geringe Spuren von Eiweiss vorhanden, ebenso wie Indican.

Englisch[1]) glaubt, dass die Störung der Nierenfunction durch Aufnahme der Zersetzungsproducte aus dem angestauten und durch die veränderte Beschaffenheit des Darmes gleichfalls veränderten Darminhalt entständen. Das Vorhandensein von Eiweiss gestattet nach seiner Meinung nur leichte Taxisversuche und erfordert nach dem Misslingen sofortige Herniotomie. Darmresection und Naht bei Gangrän sei auf die spätere Zeit zu verschieben, wenn die Nierenfunction sich gebessert hätte.

Von anderer Seite ist das Auftreten von Eiweiss durch das Sinken der Herzkraft erklärt worden.

Abgesehen davon, dass die Entstehungsursache noch zweifelhaft ist, hat auch der Nachweis von Eiweiss irgend welchen Einfluss auf die Stellung der Indication nicht.

Frank[2]) weist nach, dass mit der Schwere der Einklemmung die Albuminurie wächst. Alter und Geschlecht sind ohne Einfluss. Praktisch lassen sich die Schlüsse, die man aus dem Auftreten und Verschwinden des Albumen und wie ich glaube, auch des Indicans, ziehen kann, so verwerthen, dass es beim Vorhandensein von Eiweiss resp. Indican um eine schwere Form der Einklemmung, beim Schwinden um Lösung der Incarceration handelt.

C. Gangränöse Hernien.

Es kamen 20 gangränöse Hernien zur Beobachtung. Bei der Besprechung dieses wichtigsten und interessantesten Abschnittes will ich nicht eine Eintheilung nach der Art der Brüche, sondern aus leicht begreiflichen Gründen nach der Art der Behandlung machen. Denn sie ist es vor allem, welche unser Interesse in Anspruch nehmen muss, sie ist es, die am meisten Wandlung im Laufe der Jahre erfahren hat. Vorweg möchte ich jedoch 2 Fälle von Hernia obturatoria erwähnen, da sie ihren Krankengeschichten einzelne bemerkenswerthe Aehnlichkeiten zeigen, und da sie wegen ihres Verlaufes und ihrer abweichenden Behandlung bei der übrigen Besprechung kaum berücksichtigt zu werden brauchen.

1. 70jähr. Frau, aufgenommen 25. Febr. 1885, gestorben 28. Febr. Am 6. Febr. bekam Patientin ohne näher bekannte Ursache Erbrechen, zugleich trat Appetitlosigkeit und Obstipation ein. Am 20. Febr. wurde Patientin in die medicinische Klinik aufgenommen, von wo aus sie am 25. wegen einer Geschwulst in der Gegend der rechten Parotis der chirurgischen Abtheilung überwiesen wurde.

Die stark collabirte und schwächliche Patientin hat ausser den Zeichen eines ausgedehnten Bronchialkatarrhs auf beiden Lungen in der Parotis eine von bläulichrother Haut überzogene, derbe, fest mit der Unterlage verwachsene Geschwulst. Auf der Innen- und Hinterseite des linken

1) Centralblatt für Chirurgie. 1885.

2) Berliner klinische Wochenschrift. 1887/88.

Oberschenkels befindet sich eine diffus infiltrirte Stelle in der Haut, welche bei Berührung äusserst schmerzhaft ist. In der folgenden Nacht bilden sich auf dem Oberschenkel zwei Blasen, die Röthung schreitet bis auf die Mitte des Oberschenkels fort und hat ganz das Aussehen eines Erysipels. Patientin hat oft dünnbreiigen Stuhl. Am 28. Februar plötzlicher Exitus. Bei der von Herrn Geheim. Hofrath Müller vorgenommenen Section zeigte sich die rechte Parotis von zahlreichen bräunlichen Eiterherden durchsetzt. Links war ein umfänglicher Diverticularbruch des Jejunum im Canalis obturatorius. Der ganze Bruchsack ist in einen schmierigen graugelben Eiterbrei verwandelt. Die Eiterung erstreckt sich längs des Bindegewebes zwischen den Adductoren bis zum Kniegelenk. An Stelle des Divertikels findet sich in dem distalen Darmtheil ein 25 Mm. im Durchmesser haltender beiderseits gegen die Mesenterialinsertion hin in verschorfte Schleimhaut, Submucosa, Muscularis mit schmalem Sugillationshof auslaufender scharfgerandeter Defect. Die Serosa ist rings um den Defect in einer Breite von einem Centimeter verdickt, graugelb missfarbig. Ausserdem bestand noch eine nicht incarcerirte rechtsseitige Hernia obturatoria.

Der zweite Fall wurde am 25. Dec. 1893 in die chirurgische Klinik in Königsberg aufgenommen.

Es handelt sich um einen 66jähr. Mann, der vor 10—12 Jahren eine Verletzung des rechten Oberschenkels in der Gegend des Hüftgelenkes erlitten hatte und seit jener Zeit hinkte. Seit 2 Jahren empfand er häufig ohne irgend welche ihm bekannte Ursache Schmerzen im Unterleib. Eine besonders empfindliche Stelle war nicht vorhanden. Der Stuhlgang war etwas angehalten, aber sonst ohne wesentliche Beschwerden. Wiederholt suchte Patient wegen unerträglicher Schmerzen im Leibe ärztliche Hülfe auf, es konnte aber nie ein Grund für sein Leiden gefunden werden.

Am 23. Dec. steigerten sich die Leibschmerzen ausserordentlich, der Leib wurde aufgetrieben, Stuhlgang erfolgte nicht, ab und zu sollen aber noch Winde abgegangen sein. In den letzten 24 Stunden gesellte sich noch Aufstossen hinzu, aber kein Erbrechen. Von dem consultirenden Arzt wurde die Diagnose auf Darmverschluss gestellt und Patient der chirurgischen Klinik überwiesen. Während der Fahrt hatte Patient eine Stuhlentleerung.

Das Abdomen des etwas verfallenen und etwas cyanotisch aussehenden Patienten ist leicht aufgetrieben und zwar links und unten mehr, zeigte überall tympanitischen Schall und nirgends eine vermehrte Resistenz. Berührungen des Leibes sind nicht schmerzhaft. In Zeiträumen von 5 Minuten sieht man besonders unterhalb des Nabels lebhafte Peristaltik, wobei die einzelnen Dünndarmschlingen deutlich durch die schlaffen Bauchdecken zu erkennen sind. Dabei hört man ein ziemlich lautes Plätschern und Kollern im Leibe. Die Untersuchung der Bruchpforten ergab nichts Abnormes, ebenso wie die Untersuchung per rectum. Auf Einlauf gehen einzelne Winde und Kothbröckel ab. Im Urin eine mittlere Menge Indican, kein Eiweiss. Das rechte Bein steht im Hüftgelenk flectirt, leicht nach aussen rotirt; Bewegungen sind nicht möglich. Da am nächsten Tage eine Aenderung des Zustandes nicht eingetreten war, da ausserdem

die allgemeinen Erscheinungen für eine Affection des Intestinum, wenn auch nicht im hohen Grade, vorhanden waren, die anfallsweise auftretende energische Peristaltik aber mit Sicherheit auf ein Hinderniss in der Passage hindeutete, so wurde zur Operation geschritten. Bei der Unsicherheit der Diagnose in bezug auf Art und Localisation des Verschlusses wurde der Schnitt an der Linea alba gewählt.

Nach Eröffnung der Bauchhöhle strömt klares gelbes Exsudat hervor. Die in das Abdomen eingeführte Hand fühlt in der Lebergegend eine weiche elastische Masse, die als invaginirter Darm imponirt. Deshalb wird der Schnitt in der Linea alba provisorisch verschlossen und ein zweiter Schnitt am Aussenrande des rechten Rectums gemacht. Die vorher gefühlte Resistenz erweist sich als die ausgedehnte Gallenblase. Nach Beckenhochlagerung sieht man eine Dünndarmschlinge nach dem Foramen obturat. dextr. ziehen. Dieselbe ist dort fixirt. Beim Versuch dieselbe frei zu machen, reisst sie ein und es zeigt sich der Darm in einer Ausdehnung von $1\frac{1}{2}$ Cm. grangränös und zwar an seinem convexen Theile. Die Schlinge war im Canalis obturatorius eingeklemmt gewesen. Hernia obturat. littrica incarcerata gangrän. dextra.

Der Darm wird mit Tüchern umhüllt, an beiden Seiten der Oeffnung comprimirt, durch den Schnitt in der Linea alba vor die Bauchdecken gelagert und in einer Ausdehnung von 7 Cm. resecirt, nachdem das Mesenterium durch 4 Massenligaturen abgebunden ist. Der zuführende Theil des Darmes $\frac{1}{2}$ mal so weit als der abführende. Nach der Resection wird die Bauchhöhle ausgetupft, die Hautdecken gereinigt. Darmklemmen angelegt, zu- und abführender Schenkel durch die Naht geschlossen und oberhalb eine 7 Cm. lange Anastomose angelegt. Die überstehenden Darmenden werden mit zwei Nähten aneinander fixirt. Zur Drainage der Bauchhöhle und des Bruchsackes wird ein Hautschnitt unterhalb des Adductor magnus angelegt und von da auf dem Bruchsack vorgedrungen, derselbe eröffnet und ein Jodoformgazestreifen eingelegt. Bauchschnitt durch die Naht vereinigt. Operationsdauer 3 Stunden.

Am Schlusse der Operation war Patient stark collabirt, hatte kleinen Puls, sah cyanotisch aus. Temperatur 34°. Durch Campherinjectionen, Nährklystiere erholte sich Patient im Laufe des Nachmittags. In der Nacht gingen Winde ab. Am folgenden Tage hatte sich der Patient mehr erholt. Gegen Abend wurde er jedoch wieder elender, und unter zunehmendem Collaps trat am 28. Morgens 4 Uhr der Exitus ein. Die Section ergab als Todesursache Peritonitis. Die Infection war wohl vom Bruchsacke aus und durch den einfliessenden Koth in die schon vorher stark alterirte Bauchhöhle verursacht. Die Darmnaht hatte gut gehalten. Anastomose gut durchgängig.

Während die Diagnose einer freien, reponibeln Hernia obturatoria in den meisten Fällen wohl kaum zu stellen sein wird, gehen die Meinungen über die Leichtigkeit oder Schwierigkeit der Diagnose des eingeklemmten Bruches in den einzelnen Publicationen recht auseinander. Darin werden wohl Alle einig sein, dass gegen Ende des Leidens, wenn schon Tage seit der Einklemmung

vergangen sind, wenn der Kranke auf das Aeusserste elend und verfallen in die Hände des Arztes kommt, wenn das Bild kaum mehr dem eines Darmverschlusses gleicht, sondern die ganze Scene beherrscht wird von den vielen Folgen der Einklemmung, von Eitermetastasen in andere Organe, ein Uebersehen der Hernie kaum zu vermeiden ist. Aber auch im Beginn des Leidens wird oft noch, trotzdem die Zahl der vor der Operation richtig erkannten Fälle sich von Jahr zu Jahr mehrt, eine Fehldiagnose gestellt werden, selbst wenn man bei der Untersuchung speciell auf die Hernia obturatoria achtet.

Die Schmerzen an der Innenseite des Oberschenkels, die ausgelöst werden durch Druck auf den N. obturatorius, sind dasjenige Zeichen, das den Finger des untersuchenden Arztes immer und immer wieder auf die Palpation dieser Gegend führen muss. Allein da der N. obturatorius ausserhalb der Fascia propria des Bruches, die ja auch in einer Anzahl der Fälle die Einklemmung vermittelt, liegt, so wird dies Symptom fehlen können. Hueter, Schmidt, Ulrich, Wilms weisen auf die Unbeständigkeit dieses Zeichens hin. Krönlein[1]) fand es bei einer eiterigen Peritonitis. Die Schmerzen sollen durch Druck des Exsudates auf den Nerven entstanden sein; nach Sachs besteht es oft in Fällen, in denen infolge einer exacerbirenden Peri- und Parametritis ausgesprochene peritonitische Erscheinungen auftreten. Es ist demnach, wie auch aus der sorgfältigsten Arbeit auf diesem Gebiet von Picque und Poirier[2]) hervorgeht, dem Romberg-Howship'schen Symptom nur ein relativer Werth beizulegen, da es einestheils bei bestehender Hernie fehlen kann, andererseits auch ohne Hernie Neuralgien des Nervus obturatorius vorkommen, die zu Täuschung Veranlassung geben können.

Man hat deshalb von anderen Erscheinungen mehr Nutzen für die Diagnose gehofft, und zwar von dem auch bei anderen Hernien bestehenden Schmerz an der Einklemmungsstelle. Eine ausgesprochene Empfindlichkeit bei Berührung ist als ein charakteristisches Zeichen für eine Hernie anzusehen und kann selbst in den Fällen, wo eine festere Schwellung fehlt, geradezu entscheidend sein.

Dies ist die Ansicht der oben erwähnten französischen Autoren. In dem von Grünberg[3]) beschriebenen Falle war dieser Schmerz vorhanden und zwar localisirt auf eine engumschriebene Stelle unter dem Musculus pectineus. Der Verfasser bezeichnet ihn auch deshalb als durchaus charakteristisch für eine Hernia obturatoria incarcerata.

1) Beiträge zur Chirurgie. Bd. VI.

2) Revue de Chirurgie. 1891.

3) Deutsche Zeitschrift f. Chirurgie. Bd. XVII.

Englisch kam auf Grund der Zusammenstellung aller bis dahin bekannten Fälle zu dem Resultat, dass das erste Auftreten des Schmerzes in der grössten Mehrzahl der Fälle in der Gegend der Bruchpforte erfolgt, dass aber nicht immer der Ort der Schmerzen dieser Stelle entspricht. Pölchen[1]) hebt in seiner gewissermaassen als Entgegnung auf den Grünberg'schen Aufsatz gemachten Arbeit ausdrücklich hervor, dass ein Druck auf die Adductorengegend keine Schmerzen ausgelöst habe. Ebenso suchte Bork, trotzdem das Romberg-Howship'sche Symptom vorhanden war, den Druckschmerz vergebens. Also auch dies Symptom ist keine conditio sine qua non, selbst nicht im Beginn der Einklemmung. Im weitern Verlauf kann es schwinden oder verdeckt werden durch etwaige peritonitische Erscheinungen. In unserem Falle wurden keine Schmerzen in der Adductorengegend geklagt, auch eine Untersuchung per rectum ergab keine Empfindlichkeit. Dazu kam noch die infolge der früheren Verletzung (Schenkelhalsbruch) eingetretene Contractur und Ankylose im Hüftgelenk, so dass die Inspection und Palpation der Adductorengegend auf das Aeusserste erschwert war. Welche Umständlichkeit machte es bei der Operation, die Gegenöffnung auf den Bruchsack unter den Adductoren anzulegen. Man war eben nicht im Stande, sich dies Feld ordentlich zugänglich zu machen, man konnte deshalb nicht entscheiden, ob diese Gegend mehr vorgewölbt war, wie auf der anderen Seite, ob der Pectineus, Adductor brevis und longus im contrahirten oder erschlafften Zustande sich befanden.

Nach alledem möchte ich sagen, dass die Diagnose einer Hernia obturatoria beim Fehlen jeder Empfindlichkeit in der Adductorengegend und bei der Untersuchung vom Rectum aus, beim Fehlen des Romberg'schen Symptomes, Schwierigkeiten machen kann und kaum einmal mit einer gewissen Wahrscheinlichkeit zu stellen ist. Noch dazu war der letzte Patient ein Mann, bei dem sowieso die Hernia obturatoria 10 mal seltener ist, wie bei einer Frau.

Trotzdem deshalb alle Bruchpforten genau untersucht waren, besonders da kurze Zeit vorher ein Fall beobachtet war, in dem eine kleine Littré'sche Cruralhernie erst bei der Laparotomie erkannt wurde, konnte eine exacte Diagnose nicht gestellt werden. Auch der Darmverschluss war kein vollständiger, da sowohl spontan als auf Einlauf Stuhl und Winde, wenn auch in spärlicher Menge, abgegangen waren. Da aber die lebhafte anfallsweise auftretende peristaltische Bewegung immer wieder auf ein Hinderniss hindeutete, so wurde zur Laparotomie, und zwar wegen der Unsicherheit des Ortes der Verletzung, in der Linea alba geschnitten. Doch erst, nachdem ein zweiter Schnitt am Aussenrand des rechten Rectus gemacht und durch Beckenhochlagerung auf dem Trendelenburg'schen Tische das kleine Becken auf das Genaueste zu übersehen war, wurde die Einklemmung erkannt.

In der Literatur habe ich mehrere derartige Fälle verzeichnet

1) Deutsche Zeitschrift f. Chirurgie. Bd. XVIII.

gefunden, in denen erst die Laparotomie als Grund des Darmhindernisses eine Hernia obturatoria aufdeckte. Ich möchte diesen wegen Unsicherheit der Diagnose gewählten Weg für den besten halten.

Es handelt sich bei der Hernia obturatoria gewöhnlich um Darmwandbruch. In einem unserer Fälle war ein Darmdivertikel eingeklemmt, in dem andern lag eine typische Hernia littrica vor. Die Einklemmungserscheinungen sind daher nicht sehr stürmisch. Die Diagnose ist erschwert, die Patienten haben, wie es auch in Fall II war, schon öfters Attaquen von Leibschmerzen, die auf leichte, durch Contraction der Adductoren reponirte Incarcerationen zu beziehen sind, durchgemacht und versuchen deshalb erst ihre alten Mittel, bis sie sich entschliessen, zum Arzt zu gehen — alles Momente, die erst in später Stunde die Operation erfolgen lassen, wenn schon mit Wahrscheinlichkeit Gangrän vorliegt. Dazu kommt, dass der Weg unter den Adductoren her sehr weit ist, das Vordringen auf den Bruchsack sehr erschwert und sehr blutig sein kann (Burow)[1], so dass z. B. Englisch[2], der zur Herniotomie einen Schnitt zwischen Symphyse und grossen Gefässen parallel der Axe des Oberschenkels in einer Ausdehnung von 10—12 Cm. empfiehlt, zugiebt, dass sehr oft noch Querschnitte nöthig seien. Die Bruchpforte aber kann wegen der Nähe und unbestimmten Lage der Arteria obturatoria nur sehr vorsichtig mit dem Herniotom gespalten werden und ist von den meisten Operateuren stumpf dilatirt worden. Der Darm kann nur mit Mühe und kaum genügend vorgezogen werden. Wie leicht kann hierbei das Intestinum einreissen und sich der Darminhalt in die Bruchhöhle ergiessen; dann muss doch die Laparotomie gemacht werden, aber die Aussicht auf Erfolg ist auf ein Minimum reducirt.

Gelingt es nun wirklich, den Darm, ohne ihn einzureissen, vorzubekommen, so bleibt noch immer die Unbequemlichkeit der Naht auf dem engen Terrain, worunter natürlich die Sicherheit nicht unwesentlich leiden kann. Es ist mir aus der Literatur kein Fall bekannt, in dem bei Hernia obturatoria ohne Laparotomie Darmresection und Naht gemacht worden ist.

Ich halte es demnach für besser, selbst wenn die Diagnose Hernia obturatoria gestellt ist, aber Verdacht auf Gangrän vorliegt, die Laparotomie zu machen, durch Beckenhochlagerung so die Schlinge zu isoliren, die übrigen Eingeweide durch untergelegte Compressen zu schützen und dann, nach vorsichtiger Lösung der Schlinge, die Darmresection und Naht ausserhalb der Bauchhöhle zu machen.

Im Fall I war ausser der incarcerirten Hernia obturatoria noch eine freie rechtsseitige vorhanden.

---

1) Centralblatt f. Chirurgie. 1885.

2) Ebenda. 1892.

Anus praeternaturalis.

Die 7 Fälle dieser Kategorie muss ich in zwei Abtheilungen nach den Indicationen, aus denen die Operationen ausgeführt sind, trennen. In der ersten Zeit, bis etwa zum Jahr 1887, kam allein diese Operation bei der Behandlung gangränöser Hernien in Frage. Erst von dort ab trat sie in Concurrenz mit der primären Darmresection. Es entspricht dies der Zeit, in der nach den ersten glücklichen Erfolgen der sofortigen Wiedervereinigung der Darmenden und dem grossen Enthusiasmus für dies neue Verfahren zahlreiche Misserfolge an den ohne richtige Indication ausgewählten und mit noch ungenügender Technik behandelten Fällen manche Operateure wieder zu dem alten Verfahren zurückkehren liessen. Erst später, als durch eifriges Studium und Vermeiden der Fehlerquellen die Resultate bessere wurden, nahm man die Darmresection wieder auf; aber nicht allgemein; denn auch jetzt noch zieht eine grosse Anzahl Chirurgen die Anlegung eines Anus praeternaturalis der primären Darmresection vor.

Ich will hier nicht eingehen auf die Indicationen für oder gegen das eine und das andere Verfahren, ich will nur erwähnen, dass unsere 4 ersten Fälle mit der Anlegung des Anus praeternaturalis behandelt sind, weil es das an der Klinik allein übliche Verfahren bei gangränösen Hernien war, die übrigen 3 Fälle dieser Kategorie aber in strenger Erwägung der für beide Verfahren zu berücksichtigenden Indicationen. Die Methode der Anlegung eines künstlichen Afters ist nicht in allen Fällen die gleiche, und nach meiner Meinung wird dies in den einzelnen Statistiken viel zu wenig betont.

Gleichgültig ist es doch, was die Schwere des Eingriffes anlangt, nicht, ob ich den Darm nur in situ eröffne, einen Katheter einführe und den Koth hierdurch abfliessen lasse, ob ich ferner die Bruchpforte erweitere, oder ob ich schliesslich nach dem Debridement des einschnürenden Ringes die Darmenden weiter vorziehe, im Gesunden resecire und die beiden Lumina mit der äusseren Haut vereinige. Im letztern Falle fehlt zu dem andern idealen Verfahren nur die Naht der beiden Darmenden, was in Zeit ausgedrückt ungefähr 10 Minuten betragen würde. Ausserdem begebe ich mich so des grössten Theiles der Hoffnung auf Spontanheilung des Anus praeternaturalis. Der Kranke muss sich, wenn anders er völlig von seinem Leiden befreit sein will, noch einer zweiten Operation unterziehen.

Aehnlich, wenn auch nicht so eingreifend, ist die Art, den Darm nach Erweiterung der Bruchpforte bis zum Gesunden vorzuziehen, ihn hier zu fixiren, eine eventuelle Gangrän abzuwarten und dann die brandigen Theile abzutragen.

Butz[1]) giebt als Indication für diese einzelnen Arten des Vorgehens an, dass man sich in vorgeschrittenen Fällen, bei Phlegmone der Bauch-

1) Centralblatt f. Chirurgie. 1892.

decken, Gangrän des Bruchsackes, Perforation der Darmschlinge, mit der Eröffnung und Desinfection des Kothabscesses begnügen solle; bei Gangrän und nicht hochgradigem Collaps ist der einklemmende Ring von aussenher zu durchtrennen, die Resection im Gesunden vorzunehmen und der Darm mit der äusseren Haut zu vernähen.

Cotterie[1]) vereinigte so die beiden Enden des resecirten Colon transversum mit der Bauchwunde.

Wegen bestehender Peritonitis wählte Kocher nach Sachs[2]) dies Verfahren in einem seiner Fälle. Das obere Darmstück wurde gangränös und die Patientin starb nach 4 Tagen, nachdem noch zuvor die Darmenden durch die Darmnaht vereinigt waren.

Obwohl man zugeben muss, dass bei der Anlegung eines Anus praeternaturalis die zuletzt geschilderte Methode die gründlichere ist und viele Gefahren, welche den anderen anhaften, vermeidet, so werden doch von den meisten Operateuren, die entweder principielle Gegner der primären Darmresection sind oder in dem besonderen Falle aus irgend welchen Indicationen sich für die Anlegung eines künstlichen Afters entscheiden, jene einfacheren Verfahren, die meist nur in einer Incision der brandigen Schlinge und höchstens noch in einem Debridement der Bruchpforte, wenn kein Koth abfliesst, bestehen, gewählt.

Die Gründe hierfür sind, dass die Operationsdauer bei dem gewöhnlich schon bestehenden, mehr oder weniger hochgradigen Collaps möglichst abgekürzt werden soll, dass etwa bestehende Adhäsionen an der Bruchpforte nicht gelöst und so ein Contact des, wenn auch nicht eiterigen, jauchigen, so doch meist schon infectiösen Bruchinhaltes mit der Bauchhöhle vermieden werden soll. Zudem will sich Niemand gern der Hoffnung, dass die Kothfistel spontan ausheilt, entschlagen. Die Nachtheile der Methode treten zwar nicht so häufig hervor, aber wenn sie einmal eintreten, so sind sie von der schwerwiegendsten Bedeutung und gewöhnlich nicht wieder gut zu machen. Am meisten droht die Perforation oberhalb der Bauchpforte am zuführenden Schenkel, Gangrän an der Schnürstelle, Abreissen der Schlinge an der äusseren Oeffnung und Zurückschlüpfen derselben in die Bauchhöhle. Billroth[3]) sagt über die Nachtheile des Anus praeternaturalis, dass in manchen Fällen die Incarcerationserscheinungen fortbeständen, in anderen Fällen löse sich der aufgeschnittene Darm los und schlüpfe in die Bauchhöhle zurück, die Incarceration sei zu schnell und zu stark gewesen, als dass festere Verwachsungen hätten zu Stande kommen können. In solchen Fällen glaubt er nichts thun zu können.

Sachs (l. c.) und Habs[4]) sahen Perforation und Nekrose weit oberhalb des Anus praeternaturalis und die Patienten hieran zu Grunde gehen.

Auch in einem unserer Fälle wär die Peritonitis mit aller Wahrscheinlichkeit von der bis auf das Aeusserste verdünnten Stelle oberhalb der Einschnürung ausgegangen.

---

1) Centralblatt f. Chirurgie. 1889.

2) Deutsche Zeitschrift f. Chirurgie. XXXII. Bd.

3) Verhandlungen der deutschen Gesellschaft für Chirurgie. 8.

4) Deutsche Zeitschrift f. Chirurgie.

Bei Hernia gangraenosa littrica ist die Gefahr einer Perforation oberhalb oder an dem Schnürringe nicht so hochgradig, weil die Kothstauung nicht so mächtig und die Ernährungsstörung nicht so weitgehend ist, und deshalb ist gerade für diese Art besonders empfohlen worden, die Schlinge in situ zu öffnen und eventuell einen Katheter einzuführen.

Man hat ja auch bei den meisten Darmwandbrüchen die grössten Chancen, dass sich die Fistel spontan schliesst und zwar in verhältnissmässig kurzer Zeit.

Rosenberger[1]), der den Darm vollständig in situ liess, die brandigen Theile abtrug und den Darm mit einigen Nähten am Bruchsack vereinigte, hatte von 3 Fällen 2 in 6 Wochen definitiv geheilt. Auch die eine unserer Patientinnen, die in diese Kategorie gehört, hatte schon nach 14 Tagen Stuhlgang per vias naturales.

Es kommt bei einfacher Incision der Schlinge aber nicht gerade selten vor, dass der Koth nicht abfliesst, selbst wenn noch ein Debridement des einschnürenden Ringes gemacht wird. Oft liegt dies daran, dass die centrale Partie des Darmes weit ausgedehnt und gelähmt ist; denn sobald ein längerer Katheter oder Drainrohr eingeführt wird, ergiesst sich wieder reichlicher Koth aus der Wunde. Da die Darmschlinge (Gräfe[2])) jedoch, auch wenn die Einklemmung gelöst ist, noch immer Zersetzungsproducte durchlässt, so besteht die Gefahr einer Peritonitis noch für einige Zeit nach der Operation. Andererseits kann auch noch ein wirklicher, secundärer Verschluss durch Abklemmung und Axendrehung des Darmes hinter der Bruchpforte zu Stande kommen.

Trotzdem derartige Mängel diesem Verfahren anhängen, wird es doch wegen der Kürze der Operationsdauer, um etwaige Adhäsionen gegen die Bauchhöhle nicht zu zerstören, und um die Hoffnung auf einen späteren spontanen oder durch wenig eingreifende Maassregeln zu bewirkenden Verschluss der Kothfistel nicht völlig aufzugeben, meist gewählt. So empfiehlt auch Schmidt den Darm bei Gangrän an Ort und Stelle zu lassen, leichte Einschnitte in die Bruchpforte zu machen und ein Drain in die Lumina einzuführen.

Morse[3]) eröffnet ebenfalls die Darmschlinge in situ, erweitert aber den einschnürenden Ring nicht, zieht den Darm nicht vor, weil so etwaige Adhäsionen gelöst werden können. Wenn der Koth nicht abfliesst, so legt er bei nicht sehr dringenden Fällen Laminariastifte ein. Sonst durchschneidet er den Einklemmungsring von aussen her.

Becker[4]) lässt jede nicht repositionsfähige Schlinge im Bruchsacke liegen. Wenn anzunehmen ist, dass sich bereits Adhäsionen im Bruchsackhalse gebildet haben, wird die Schlinge nicht vorgezogen, incidirt und ein Nélaton eingeführt. Er zieht die eventuelle Incision des Bruchringes

1) Centralbl. f. Chirurgie. 1888. Nr. 12.
2) Deutsche Zeitschrift f. Chirurgie. Bd. XXXIV.
3) Centralbl. f. Chirurgie. 1882.
4) Deutsche Zeitschrift f. Chirurgie. Bd. XXXIX.

von aussen her vor. Czerny, Kocher, Mikulicz, Hagedorn sind in den Fällen, wo sie bei gangränösen oder gangränverdächtigen Brüchen keine Darmresection machten, nach dem eben erwähnten Verfahren vorgegangen. Auch in unseren Fällen wurde fast ausschliesslich diese Methode gewählt, und nur einmal, wo der Kräftezustand der Patientin noch gut war trotz bestehender eiteriger Peritonitis, der Darm sich äusserst brüchig erwies und am inneren Bruchring perforirt war, musste das Intestinum weit vorgezogen und mit einigen Nähten an der äusseren Haut vereinigt werden. Auf etwaige Verwachsungen konnte nach dem Debridement der Bruchpforte von aussen her keine Rücksicht genommen werden, da die Perforationsöffnung nothwendiger Weise ausserhalb der Bruchpforte gelagert werden musste. Ebenso wurde bei dem folgenden Patienten, bei dem auch schon eiterige Peritonitis bestand und der Darm mehrfache Perforationsöffnungen aufwies, die Schlinge vorgezogen und aussen fixirt. Um den Eiter aus der Bruchhöhle besser abzuleiten und andererseits das Cavum peritonei vor dem Einfliessen von Koth von aussen her zu schützen, wurde unterhalb der Schlinge ein Jodoformgazestreifen eingeführt.

Ich glaube nicht, dass die Anlegung eines Anus praeternaturalis nach Resection des Darmes bei mehr collabirten Patienten, bei denen entweder schon eine perihernidse Phlegmone besteht oder der Bruchsack mit Jauche gefüllt ist, bei denen Adhäsionen an der Bruchpforte den Bauch gegen die Infection schützen, bei denen schliesslich der elende Puls, der jämmerliche Allgemeinzustand fordern, auf möglichst schnelle und wenig eingreifende Art Abfluss zu schaffen für die angesammelten jauchigen Massen, gerechtfertigt ist.

Hier heisst es doch nur möglichst schnell und schonend vorgehen, keine neuen Gefahren für den so wie so schon geschwächten Körper setzen. In Wirklichkeit wird man deshalb, wenn von der Anlegung des Anus praeternaturalis bei gangränöser Hernie die Rede ist, diese einfachere Methode darunter verstanden haben und nicht das Vorziehen und Resection des Darmes im Gesunden.

Die von Herrn Geh. Rath Braun mit Anus praeternaturalis behandelten Fälle von gangränöser Hernie sind folgende:

1. 56jähr. Frau, aufgenommen 10. October 1884. Seit 3 Jahren bestehender linksseitiger Schenkelbruch, der seit 28. September incarcerirt. Am folgenden Tage erfolgte auf Klysma reichlicher Stuhl. Während der ganzen Zeit Leibschmerzen, Uebelkeit, Erbrechen, das seit 6. October fäculent sein soll. Bei der Aufnahme zeigte die abgemagerte und elende Patientin einen stark aufgetriebenen, äusserst schmerzhaften Leib neben einer festen, sehr empfindlichen Anschwellung in der Gegend des rechten Schenkelringes. Die Haut darüber im Ganzen unverändert. Bei der sofortigen Herniotomie zeigte sich der Bruchsack sehr verdickt und mit dem Inhalt verwachsen. Nach Loslösung dieses sich als gangränöses Netz erweisenden Theiles kommt ein an einer Stelle perforirtes Dünndarmstück zum Vorschein. Die Schleimhaut wölbt sich aus der Perforationsöffnung vor. Eine eigentliche Darmschlinge ist nicht zu entdecken (Littré'sche Hernie). Daher wird von einer Erweiterung der Bruchpforte Abstand genommen und die Bildung einer Kothfistel abgewartet.

Ordination: Essigsaure Thonerdeumschläge. In der folgenden Nacht erfolgte reichliche Kothentleerung durch die Fistel. Nachdem in den nächsten Tagen noch reichliche Fäcalmassen auf dem widernatürlichen Wege sich entleert hatten und auf Klysma per anum einige Flatus abgegangen waren, verringerte sich die Kothentleerung bedeutend und es traten Schmerzen im rechten Hypochondrium auf.

Am 20. October erfolgte bei sonst gleichem Status Erbrechen von braunen, dünnflüssigen, fäculentriechenden Massen. Deshalb wurde am nächsten Tage ein Katheter in das zuführende Ende eingelegt. Da sich derselbe immer mit Koth verstopfte und ein Klysma in das centrale Ende ebenfalls ohne nennenswerthen Erfolg gemacht war, wurde er weggelassen. Die Schmerzen in der Lebergegend, wo irgendwelche Abnormitäten nicht zu constatiren waren, vergrösserten sich; der Urin nahm eine dunkelbraune Farbe an und enthielt reichlich Urobilin. Die Patientin war am 24. October äusserst abgemagert und erhielt deshalb ernährende Klystiere. Sowohl per anum, wie durch die Fistel waren Fäcalmassen abgegangen. Am Nachmittage erfolgte nochmals reichlicher Abgang von blassgrauem Stuhl. Die Bruchpforte wird mit dem geknöpften Messer noch etwas erweitert. Trotz wiederholter Wassereinläufe, ernährender Klystiere trat unter zunehmendem Collaps am 31. October der Tod ein.

Section: Rechter Leberlappen mit dem Zwerchfell frisch fibrinös verklebt. Bei Lösung des rechten Leberlappens tritt am Ende eine beträchtliche Menge gelbbrauner, trüber, fäculentriechender Flüssigkeit zu Tage. Das grosse Netz zu einem 1 Cm. breiten Strang zusammengerollt und mit dem oberen Ende der Wundöffnung in der Bauchwand fest verwachsen. In der Wundöffnung eine dünne Darmschlinge, deren oberer und unterer Schenkel mit dem Netz, bezw. dem Parietalperitoneum an der Wundöffnung lineär verwachsen ist. Das Lig. hepatogastricum erscheint in seiner Mitte grau verfärbt, fluctuirend vorgewölbt. Flex. hepato colica mit dem rechten Leberlappen an der unteren Fläche und mit dem Lig. hepatogastricum frisch verklebt. Die Gallenblase stark erweitert, schlaff; die Oberfläche missfarbig; die untere Fläche mit fast groschengrossem, graugelbem Brandschorf versehen und an dessen Ansatz perforirt. In der Tiefe hinter der Leber galliger, zersetzt riechender, trüber Eiter. Rechter Leberlappen an der Vorderfläche kaum geröthet, sehr dünn, bräunlich gelb, streckenweise fibrinös belegt. Wandung der Gallenblase äusserst schlaff, leicht zerreisslich. Im inneren Theile übelriechende, stark mit Eiter gemischte, braungelbe Flüssigkeit. Die Schleimhaut streckenweise gangränös, von der untenliegenden Muscularis in zerreisslichen Zotten abgehoben. An der Perforationsstelle die ganze Wand leicht zerreisslich; Serosa gelblich, nekrotisch. Gallengänge der Leber auf der Schnittfläche sämmtlich erweitert, mit trüber citronengelber Galle gefüllt. Im Dünndarm orangegelber dünnflüssiger Inhalt. Venen gestaut.

Im distalen Abschnitt der Darmwand eine elliptische 15 Mm. im queren, 40 Mm. im Längendurchmesser haltende, mit glatten Rändern versehene Schleimhautwunde. Im Ileum Schleimhaut tief blauroth. Im Coecum viel geballter Koth. Der Defect des Dünndarmes 15 Mm. von der Einmündung des Dünndarms in das Coecum entfernt.

Bei der Section zeigte sich, dass die Darmöffnung im Ileum dicht

über der Einmündung in das Coecum lag. Durch die lange Dauer der Einklemmung war die Ernährung des Darmes schon ziemlich stark alterirt, die Venen waren im centralen Ende stark gefüllt. Ob nun hiervon oder von dem Bruchsack und dem gangränösen Netz aus die eiterige Infection fortgeleitet war und zum Abscess hinter der Leber führte, lässt sich schwer entscheiden. Durch die immer mehr wachsende Eiteransammlung wird eine Behinderung des Gallenabflusses stattgefunden haben. Durch die stetige Ausdehnung wurde die Wand der Gallenblase verdünnt, der jauchige Eiter umspülte deren Hinterfläche und verursachte dort eine Perforation, ähnlich wie die secundären Durchbrüche in das Coecum bei perityphlitischem Abscess gefunden werden. So wenigstens muss man sich den Vorgang zu erklären suchen, da irgend welche anderen Ursachen für eine Perforation, z. B. Gallensteine nicht vorlagen. Ob die Patientin, die mit relativ gutem Allgemeinzustande zur Operation kam, nicht durch ein anderes Operationsverfahren, ich meine die Resection des Darmes mit nachfolgender Naht, zu retten gewesen wäre, ist eine Frage, die sich kaum entscheiden lässt.

2. 63jähr. Frau, aufgenommen 21. April 1886. Seit über einem Jahre bestehende rechtsseitige Schenkelhernie. Am 18. April ohne besondere Ursache plötzlich Incarceration. Wiederholte Taxisversuche. Am Abend des Aufnahmetages mehrmaliges galliges Erbrechen. Sofortige Herniotomie bei der mässig genährten, collabirten Patientin. Der Leib auf der rechten Seite ganz wenig druckempfindlich. — Bei der Operation zeigte sich der Bruchsack missfarben, fäculentriechend; in demselben eine trübe gelbliche stinkende Flüssigkeit. Vollständig gangränöses Netz; Amputation desselben. Die eingeklemmte Schlinge nicht gross, die hintere Wand vollständig, die vordere nur an einzelnen Stellen nekrotisch. Die Ränder des aufgeschnittenen Bruchsackes mit der Haut vereinigt, der Darm in situ aufgeschnitten und ebenfalls an der Haut festgenäht. In dem künstlichen After wird ein elastischer Katheter eingeführt, wobei sich sofort über 1600 Ccm. fäculenter, dünner Flüssigkeit entleeren. Leichter Jodoformgazeverband über die Wunde. Bald darauf war der Leib bedeutend eingesunken, auf Druck nicht mehr empfindlich. Während der Nacht mehrmaliges Erbrechen; Leib wieder aufgetrieben. Extremitäten kühl.

Ordination: Opium, Sect. Reichlicher Abgang von dünnflüssigen Fäcalmassen. Es wird ein dickerer Nélaton eingeführt.

23. April Exitus in Collaps. Die Section ergab: Im linken unteren Lungenlappen frische bronchopneumonische Herde. Im rechten oberen Lungenlappen einzelne Bronchiolen mit galligem Inhalt gefüllt. Das grosse Netz die stark erweiterten Dünndarmschlingen bedeckend. Die Flexura coli hepatica bis zur Nabelhöhe herabgezogen. Das Ende des grossen Netzes mit dem Parietalperitoneum oberhalb des Schenkelkanals verwachsen. Serosa und Längsmusculatur der Dünndarmschlingen frisch injicirt. Nach Lüftung der erweiterten Dünndarmschlingen zeigt sich ein unterer, etwa der halben Länge des Ileum entsprechender Theil dieses Darmabschnittes einfach collabirt.

Er erstreckt sich gegen die Wunde der rechten Leistenbeuge, von wo aus der erweiterte, viel grössere Abschnitt dann sich centralwärts

fortsetzt. Nach Lösung des künstlichen Afters erscheint ein mit dem Bruchsack verwachsenes Netzstück, das an der Schnittfläche schwärzlich-braun gangränös ist.

Umfang des Jejunum 100 Mm.

Schleimhaut stark ödematös. Im oberen Ileum reichliche Mengen schmutzig graugelben, dünnflüssigen Inhaltes. Schleimhaut bläulichroth, stark feucht glänzend.

An der Stelle des künstlichen Afters erscheint das an der Mesenterialseite sitzende Drittel des Ileum relativ unversehrt, die Serosa daselbst stellenweise getrübt und verdickt. Der freie Theil zeigt 1 Cm. vom Mesenterialansatz entfernt eine fast circulär verlaufende, jedoch die Hälfte der hinteren Wand frei lassende Zone, in deren Bereich die Wandung graugelb, trüb, schlaff, nekrotisch ist. Der am meisten vorgelagerte Abschnitt zeigt eine etwa bohnengrosse, anscheinend frisch getrennte Verwachsungsstelle. Jenseits des künstlichen Afters ist die Schleimhaut des Ileum bläulichroth, nicht geschwellt.

Die Patientin war an Peritonitis, die von der gangränösen Schlinge schon vor der Operation ausgegangen war, und an der Bronchopneumonie gestorben.

Interessant war der Befund der eingeklemmten Schlinge, die sich offenbar im Bruchsack überdreht haben musste, da das bei der Operation vornliegende, am wenigsten alterirte Stück bei der Section als ganz in der Nähe des Mesenterialansatzes, also der hinteren Wand angehörend, gesehen wurde. Der Darm war centralwärts weit hinauf in nicht unerheblichem Maasse alterirt.

Hier stand jenes unangenehme Ereigniss der Perforation oberhalb des Anus praeternaturalis dicht bevor und gab ausserdem eine Mahnung, bei der Einführung des Katheters oder Vorziehen der Darmschlinge nur mit der äussersten Vorsicht vorzugehen. Veränderungen der Darmwand waren auch hier im ganzen Jejunum zu erkennen.

3. 68jähr. Frau, aufgenommen 20. Mai. Seit 15 Jahren bestehende linksseitige Cruralhernie. Seit 10 Tagen Schmerzen in der Bruchgeschwulst, seit 3 Tagen Röthung der Haut über der Hernie. Seit 10. Mai kein Stuhlgang, keine Flatus mehr.

Ziemlich elende, äusserst decrepide und stumpfsinnige Patientin. Haut über der linken Cruralhernie heiss, geröthet, ödematös; Hernie selbst deutlich fluctuirend. Bei der Operation sind in dem ödematösen Gewebe einzelne Schichten nicht mehr zu erkennen. Bei Eröffnung des Bruchsackes entleert sich sehr viel fäculent riechende, reichlich Cholestearin-Krystalle enthaltende Flüssigkeit. Bruchsack schwärzlich-grau verfärbt. Am unteren Ende desselben wird eine mit gleicher Flüssigkeit gefüllte Höhle aufgeschnitten. (Doppelter Bruchsack.) Als Inhalt erweist sich eine schwärzlich verfärbte Dünndarmschlinge, die an ihrem oberen Ende von einem missfarbenen Netzklumpen bedeckt ist. Beim Aufschneiden desselben fliesst kein Tropfen Blut. Eröffnung der Schlinge in situ an ihrem unteren Theil. Es entleert sich ziemlich viel blutig eiteriger Schleim. Nach Eröffnung des Darmes erkennt man deutlich einen stark vorsprin-

genden Sporn und die beiden Schenkel der Schlinge. Darm mit Nähten an der äusseren Haut befestigt und danach Einführung eines Nelaton-Katheters in das centrale Ende. Etwas Kothentleerung. Abspülen des Operationsfeldes mit Sublimat. Leichter Jodoformverband. Opium. Nachdem Patientin zu Bett gebracht, erbricht dieselbe noch einmal kothige Massen. Am Abend desselben Tages war der Leib weich, Koth nur wenig abgegangen. Puls klein, 120. Am folgenden Morgen erfolgt noch reichliche Kothentleerung durch den Anus praeternaturalis, dann verfiel Patientin immer mehr und Nachmittags 4 Uhr trat der Exitus ein.

Die Section ergab mässige Erweiterung und Injection der Dünndarmschlinge. Der Anus praeternaturalis lag 160 Cm. von der Vulvula Bauhini entfernt. Das zuführende Ende erweitert, das abführende collabirt. Ersteres trägt 35 Mm. von seiner Einmündung in den Bruchsack entfernt eine bis zum Einreissen verdünnte blassgelbe Strangulationsfurche, welche am abführenden Ende in Form eines Qcm. grossen, blassgraugelben Fleckens angedeutet ist. Der Bruchsack durch ein frontal verlaufendes Septum in eine gänseeigrosse hintere und eine taubeneigrosse vordere Abtheilung zerlegt. Die Darmwand des Jejunum stark ödematös, auf den Falten blauroth; am collabirten Theil des Darmes die Schleimhaut sehr bleich, sonst normal. Nirgends Peritonitis.

4. 54jähr. Frau, angenommen 14. Juni 1886. Linksseitige Leistenhernie seit 5—6 Jahren bestehend. Vor 3 Tagen Incarceration durch Heben einer Last. Wiederholte auswärtige Taxisversuche. Sofortige Operation an der mässig genährten, aber noch relativ wohl aussehenden Frau. Das Unterhautfettgewebe stark ödematös, so dass einzelne Schichten kaum zu erkennen sind. Nach Durchtrennung des Fettes wird eine glatte Geschwulstfläche sichtbar, bei deren Eröffnung sich wenig, leicht blutig gefärbte, etwas fäculent riechende Flüssigkeit entleert.

Dann kommt eine grauweisse, sich weich anfühlende Membran zum Vorschein; die Gefässzeichnung auf derselben ganz undeutlich. Dieser Sack lässt sich stumpf aus der Umgebung loslösen und enthält ausser etwas trüber, stärker kothig riechender Flüssigkeit eine zweite von einer ähnlichen stärker nekrotischen Wand umgebene Geschwulst, nach deren Aufschneiden sich nach Abfluss eines stinkenden trüben Bruchwassers eine nussgrosse, total gangränöse Darmschlinge präsentirt. Dieselbe wird an ihrer vorderen Wand aufgeschnitten und es wird die stark geschwellte, dunkelrothe, ödematöse Schleimhaut des Spornes sichtbar. Nach Einführung zweier Katheter entleert sich aus dem medialen Ende sofort dünnflüssiger reichlicher Koth. Zur Lösung der Einklemmung wird der Hautschnitt nach oben über den ganzen Leistenkanal verlängert und bis auf den Bruchsack geführt. Etwa in der Mitte des Leistenkanals zeigt sich am Bruchsackhalse eine scharfe, rinnenförmige Einschnürung. Dieselbe wird von aussen her durchtrennt. Sofort dehnt sich der Bruchsack aus und es erfolgt reichliche Kothentleerung. Wunde mit 5proc. Karbollösung irrigirt und mit Jodoformgaze tamponirt. Watteverband. Opium. In den nächsten Tagen erfolgte bei gutem Allgemeinbefinden reichlicher Kothabgang aus der Fistel, die nach dem Aussehen der Fäcalmassen ziemlich hoch zu liegen schien. Unverdaute Speisereste wurden jedoch niemals gefunden. Durch ernährende Klystiere hob sich der Kräftezustand.

Ekzem in der Umgebung der Wunde durch Unguent. Zinci bekämpft, mehrere Wochen hindurch. Erst mit der Verkleinerung der Fistel schwand dasselbe. Am 31. August gingen zum ersten Male Winde und Fäcalien per anum ab. Am 19. September konnte Patientin völlig geheilt nach Hause entlassen werden.

Nachzutragen ist noch, dass vom 3. August bis 6. August ein an Delirium tremens erinnernder Zustand (Inanitionsdelirien) beobachtet wurde.

5. Hernia cruralis incarcerata dextra gangraenosa. 41jähr. Frau, aufgenommen 19. September 1892. Seit 14. September Uebelkeit, Erbrechen, Auftreten einer Geschwulst in der rechten Schenkelbeuge. Abdomen aufgetrieben, Puls klein. Kinderfaustgrosse rechtsseitige Schenkelhernie von fester Consistenz. Herniotomie. Im Bruchsack wenig Flüssigkeit. Nach Erweiterung der Bruchpforte dringt aus der Bauchhöhle kothiger Eiter. Die Dünndarmschlinge zeigt im Schnürringe am zuführenden Theil circuläre Gangrän und eine $^1/_2$ Cm. breite Perforationsöffnung. Weiteres Vorziehen der Schlinge, fixiren derselben an den Bauchdecken nach Einführen eines Jodoformgazestreifens unterhalb der Schlinge in die Bauchhöhle. Eröffnung der Schlinge. Reichlicher Abgang von Koth. Tamponade der Wunde. Drain in das zuführende Darmende.

20. September Exitus im zunehmenden Collaps. Section ergiebt eiterige Peritonitis.

6. 19jähr. Mann, aufgenommen 16. Mai 1892. Seit mehreren Jahren bestehender, durch ein Bruchband zurückgehaltener Leistenbruch. Seit 4 Tagen Incarceration. Reposition unmöglich; Fahrt zur Klinik auf einem Landwege von 5—6 Stunden; ausserdem $^1/_2$ Tag auf der Eisenbahn. Seit 2 Tagen Erbrechen, das jedoch nie kothig gewesen sein soll. — Patient ziemlich collabirt; mannsfaustgrosse Leistenhernie, über der die Haut geröthet, ödematös ist; Abdomen etwas vorgewölbt und gespannt. Sofortige Herniotomie. Ziemliche Menge kothigen Bruchwassers. 15—20 Cm. lange gangränöse, mehrfach perforirte Dünndarmschlinge. Auch aus der Bauchhöhle entleert sich fäculenter Eiter. Die Schenkel der eingeklemmten Schlinge werden vorgezogen und durch einige Nähte fixirt, daneben in die Bruchpforte ein Jodoformtampon eingeführt. Drain in die zuführende Darmschlinge.

Tod $8^3/_4$ Uhr Abends an Peritonitis.

Von einer Resection wurde hier Abstand genommen, weil schon eine allgemeine eiterige Peritonitis vorlag und weil der Allgemeinzustand des Patienten nicht derartig war, dass bei grösserem Eingriff ein günstiges Resultat erwartet werden konnte.

7. 73jähr. Schifferwittwe, aufgenommen 11. April 1894. Patientin war 4 Tage vorher mit heftigen Leibschmerzen, Erbrechen und Aufstossen erkrankt. Letzter Stuhl vor 3 Tagen, seitdem keine Flatus. Hochgradig collabirte, cyanotisch aussehende, fast moribunde Patientin. Wangen eingesunken. Abdomen ziemlich stark aufgetrieben. In der rechten Leistengegend unterhalb der Lig. Poupart. eine wallnussgrosse, leicht schmerzhafte Vorwölbung. Im Urin beträchtliche Mengen Eiweiss und Indican. Puls kaum fühlbar, äusserst frequent. Herniotomie. Bruchsack mit trübem sanguinolentem Inhalt gefüllt. Inhalt Dünndarm schwarz gefärbt

mit grünlichgelben Rändern. Erweiterung des einschnürenden Ringes von aussen her. Es handelt sich um eine Littre'sche Hernie. Die Dünndarmschlinge mit Seidennähten fixirt an der äusseren Haut, nachdem sie etwas vorgezogen und incidirt ist. Jodoformgazeverband. Am nächsten Tage im zunehmenden Collaps Tod. Section ergiebt geringe diffuse Peritonitis. Braune Induration des Herzmuskels. Rechtsseitige hypostatische Pneumonie.

Es sind im Ganzen 7 Patienten, 6 Frauen, 1 Mann, mit der Anlegung eines Anus praeternaturalis behandelt worden, von denen einer genass und sechs starben. 5 betrafen Cruralhernien (2 links, 3 rechts), 2 Inguinalhernien (1 Mann, 1 Frau), (1 rechts, 1 links). Das Alter der Patienten schwankte zwischen 19 und 73 Jahren, die Einklemmungsdauer zwischen 3 und 12 Tagen, im Mittel betrug sie fast 6 Tage. Die Mortalität betrug fast 80 Proc.

Sieht man ab von den 4 ersten Fällen, die in jener Zeit, wo die Darmresection noch nicht zur Anwendung kam, sich der Behandlung unterzogen, so sind die späteren 3 Fälle alle gestorben, und zwar alle an den schon bei der Operation bestehenden Ursachen. Dieselben deckten sich fast vollkommen mit den Gründen, die gegen die Darmresection sprachen. In 2 Fällen (5 und 6) war bereits Perforation der Schlinge eingetreten, es fand sich bei der Operation eitrige Peritonitis; im anderen Falle (7) war der Collaps so hochgradig, der Puls so klein und elend, dass eine lange dauernde Operation gar nicht in Frage kommen konnte, sondern dass man nur möglichst schnell die Einschnürung lösen musste. Da aber keine Adhäsionen gegen die Bauchhöhle bestanden, so wurde die Schlinge nicht sofort eröffnet, sondern es sollte bis zum nächsten Tage gewartet werden. Inzwischen war der Tod eingetreten, und zwar im Collaps; eine besondere Todesursache ausser der Hypostase in beiden Lungen, der sehr geringen Peritonitis konnte bei der Section nicht gefunden werden. Es sind diese 3 Fälle alle so beschaffen, dass ihr schlechter Ausgang nicht einer Methode zur Last gelegt werden kann. Sie waren schon vor der Operation als verloren zu betrachten, aber der letzte Rettungsweg war eben nur die Lösung der Einklemmung und dieser musste versucht werden. Anders dagegen stellt es sich mit den 4 ersten Fällen; dieselben sind behandelt, wie sie kamen, irgend welche Auswahl zwischen verschiedenen Methoden wurde nicht getroffen. Zwei Patientinnen waren bei der Aufnahme noch im leidlichen Kräftezustande (1 und 4). Die eine von ihnen überstand die Operation sowie die Leiden der Kothfistel, obgleich die Oeffnung ziemlich hoch oben im Darm lag, die andere Patientin ging später an dem Abscess hinter der Leber zu Grunde, nachdem sie noch fast 3 Wochen seit der Operation unter den ungünstigsten Ernährungsbedingungen zugebracht hatte. Die beiden anderen letal endenden Fälle würden auch in der späteren Zeit wohl mit Anlegung eines Anus praeternaturalis behandelt sein, da beide Male schon eine jauchig-eitrige Infiltration des ganzen Bruchsackes bestand. Rechnete man die 4 ersten Fälle allein für sich, so ergäbe sich eine Mortalität von 75 Proc., und zwar hätte dieser Procentsatz, wenn man überhaupt

aus derartig kleinen Zahlen etwas ableiten darf, eine gewisse allgemeine Gültigkeit, es wäre eben das Resultat, welches bei der Behandlung gangränöser, resp. gangränverdächtiger Hernien mit Anlegung eines Anus praeternaturalis erzielt würde.

Primäre Darmresection.

Die primäre Darmresection wurde 11 mal ausgeführt. Zeigte sich bei der Herniotomie, dass der vorliegende Darmtheil nicht mehr zu reponiren war, erlaubte der Kräftezustand des Patienten und der locale Befund am Bruche, sowie am Peritoneum einen grösseren Eingriff mit wahrscheinlichem Erfolg, so wurde in den letzten Jahren die Darmresection mit primärer Naht vorgenommen.

Hatten die Patienten vorher schon häufiger Erbrechen, zumal kothiger Massen, gehabt, so wurde in der letzten Zeit, um die lästigen Brechbewegungen bei der Narkose und die Aspiration dieser kothigen Massen nach Möglichkeit zu beschränken, eine Magenausspülung vorausgeschickt, die gewöhnlich auch den gewünschten Erfolg hatte. Zur Narkose wurde bei den hier ausgeführten Operationen nur Chloroform verwandt, nachdem gewöhnlich eine subcutane Morphiuminjection von 0,01 vorausgeschickt war. Directe Störungen durch dies Narcoticum sind nicht beobachtet. Jedoch glaube ich, dass der Collaps in vielen Fällen durch die Betäubung nicht unwesentlich befördert ist. Aether wurde in der letzten Zeit bei Bauchoperationen öfters angewandt, kam aber bei gangränösen Hernien zufälliger Weise nicht in Gebrauch.

Kocher hat in seinen Fällen fast ausschliesslich Cocain benutzt. Die Vorzüge liegen auf der Hand. Einmal wird das durch die Resorption toxischer Stoffe alterirte Herz nicht weiter geschädigt, die Athmungsorgane nicht weiter in Mitleidenschaft gezogen, andererseits fällt das Erbrechen nach der Narkose fort, die Haltbarkeit der Naht wird demnach nicht so sehr in Frage gestellt.

Zeigte sich der Darm bereits perforirt, war schon eine beginnende Phlegmone des Bruchsackes oder seiner Umgebung eingetreten, so wurde alles Infectiöse mit trockenen Tupfern und eventuellen Borabspülungen möglichst entfernt, die vorliegende Darmschlinge in Jodoformgaze oder Borcompressen eingepackt. Glaubte man hierdurch eine annähernde sofortige Desinfection nicht erzielen zu können, waren die Umgebung, die Hände des Operateurs oder der Assistenten, die Instrumente, kurz Alles, was mit dem Operationsgebiet in Berührung in der Folge noch kommen konnte, zu sehr beschmutzt, so wurde nach Erweiterung des einschnürenden Ringes, weiterer Vorlagerung der Schlinge vor die Bruchpforte von fernerem Vorgehen vorläufig Abstand genommen, sämmtliche Wundtheile mit Jodoformgaze aus 5 proc. Carbollösung bedeckt und erst am nächsten Tage die Eröffnung der Bauchhöhle oderhalb der Lig. Poupart. und die Resection der Schlinge vorgenommen (2. Juli). In diesen Fällen trotzdem gleich die Resection vorzunehmen, die Intestina mit $^1/_2$ pro mille Sublimatlösung, denen ein Nachspülen mit Borsalycillösung folgen sollte, vorzunehmen, wie es Beck vorschlägt, erschien einmal

nicht sicher genug zur Desinfection, dann aber auch bei dem schon mehr oder weniger afficirten Peritoneum und der geschwächten Herzthätigkeit nicht ohne Gefahr zu sein.

Lag die Perforation im Bruchsacke, so wurde der Bruchschnitt noch weit genug verlängert, bis die Einschnürung vollständig gelöst war. Lag aber nach dem Aussehen der vorliegenden Schlinge der Verdacht nahe, dass an dem Bruchringe Nekrose oder Perforation vorhanden war, oder drohte, so wurde ein Schnitt parallel dem Lig. Poupart. geführt bis auf das Peritoneum, das letztere durch Nähte angeschlungen, um ein weiteres Zurückschieben zu vermeiden, Bortücher unter die incarcerirte Schlinge zum Schutze der Bauchhöhle, eingeführt und nun der einschnürende Ring von aussen her gespalten. Die Darmschlinge wurde möglichst weit vorgezogen, zwischen Tücher eingepackt, vollständig von der Bauchhöhle isolirt. Die Entleerung des Darmes, welche in unseren Fällen absichtlich nicht ausgeführt wurde, wird besonders von Kocher[1]) und Riedel[2]) als ein nicht unwesentliches Moment zum guten Gelingen des Ganzen angegeben. Früher wurde ein Theil der schlechten Erfolge bei primärer Darmresection im Gegensatz z. B. zu den besseren Resultaten der Resection bei Anus präternaturalis der unvollkommenen Entleerung des Darmes zur Last gelegt. Es hat dies gewiss seine Berechtigung. Aber dass man deswegen eine scharfe Trennung der gangränösen Hernien in solche, welche durch elastische Einschnürung und solche, die durch Kotheinklemmung bedingt sind, machen und die letzteren von der primären Resection ausschliessen soll, scheint mir etwas zu weit gegangen zu sein, und die Möglichkeit, den Darm auf obige Weise einigermaassen zu entleeren, zu gering angeschlagen; andererseits zeigen aber unsere Fälle, dass eine Entleerung des Darmes vor der Naht nicht unbedingt nöthig ist. Auf eine andere Indication zur Entleerung des Darmes weist Mikulicz[3]) hin. Er zeigt, dass eine Zersetzung im centralen Ende stattfindet, dass durch die gebildeten Gifte der Darm gelähmt, in seiner Ernährung gestört wird, und dass so durch die Stagnation und die veränderte Darmwand grössere Mengen Zersetzungsproducte auch nach der Resection noch dem Körper zugeführt werden.

Graefe[4]) empfiehlt aus dem Grunde z. B. selbst einen unverdächtigen Darm draussen zu lassen, da auch er schon für diese Zersetzungsproducte durchgängig wäre und eine Infectionsquelle für die Bauchhöhle biete. Aber wie viel Darm soll dann eigentlich vor der Bruchpforte bleiben, da doch die Veränderungen oft noch sehr weit hinausreichen? Man muss auch hierbei nur dem praktisch Durchführbaren Rechnung tragen und nicht das Ideale, aber in Wirklichkeit Unmögliche verlangen. Der beste Gegenbeweis aber gegen diese extreme Forderung ist der Umstand, dass in einer überaus grossen Zahl der Erfolg trotzdem ein guter ist. Anderseits ist es weder durch Experimente noch durch klinische Beobachtungen sicher gestellt, dass in dem veränderten Darm eine so massen-

1) Centralblatt f. Chirurgie. 1886.
2) Deutsche med. Wochenschrift. 1883.
3) Berliner klin. Wochenschrift. 1892.
4) Deutsche Zeitschrift f. Chirurgie. Bd. XXXIV.

hafte Resorption der giftigen Stoffe stattfindet. Wenn die von Mikulicz aufgestellte Ansicht auch für den ersten Anblick viel Bestrickendes hat, so ist sie doch vorläufig nichts weiter als eine Hypothese.

Nach Vorziehung des Darmes wurde die Grenze bestimmt, in welcher die Resection vorgenommen werden sollte. Da sehr viele Todesfälle der früheren Zeit darauf zurückzuführen waren, dass nicht in möglichst gesundem Gewebe die Abtragung vorgenommen wurde und die Naht in dem brüchigen Gewebe aus einander gewichen war, so wurde entsprechend der Mahnung, dass es hauptsächlich darauf ankommt, was man näht, in unseren Fällen möglichst weit hinauf resecirt. Dass man völlig im Gesunden die Naht vornimmt, wird in einzelnen Fällen wohl nur ein frommer Wunsch bleiben. Zeigten doch schon die zur Section gekommenen Fälle von Anus praeternaturalis, dass die entzündlichen Veränderungen des Darmes bis weit hinauf in das Jejunum reichten, hatte doch Wettergren[1]) einen Fall durch Perforation eines Geschwüres 1 Meter oberhalb der Einklemmung verloren. Zu schonend braucht man bei der Resection nicht vorzugehen und lieber etwas zu viel als zu wenig fortnehmen. In anderen Fällen hat Bruns[2]) 150 Cm., Hahn 1 Meter, Kocher 160 und 208 Cm., Köberlé 205 Cm., Schlange 135 Cm. Darm resecirt, und zwar mit günstigem Erfolge. Solchen Zahlen gegenüber steht Baum[3]), der bei einer Entfernung von 137 Cm. den Tod eintreten sah und deshalb zur Vorsicht mahnt, allein da; Trzebicky hält sogar, gestützt auf sorgfältige Thierexperimente, eine Resection von 280 Cm. Darm für zulässig, vorausgesetzt, dass keine anderen Complicationen vorliegen. Und ob man 50 oder 150 Cm. Darm entfernt, macht in der Zeitdauer kaum einen Unterschied. Der Schwerpunkt liegt nicht so sehr in der Bestimmung, wie viel man reseciren darf, sondern wie viel man reseciren soll. Der Darm soll so beschaffen sein, dass die Naht in nicht brüchigem Gewebe angelegt wird und dass die Ernährung noch so gut ist, dass Verklebungen zu Stande kommen können. Sichere positive Merkmale hierfür existiren nicht, ebenso wenig wie für die Repositionsfähigkeit einer incarcerirten Schlinge. Die extremen Formen, in denen neben Schwellung, Lockerung, bläulich rother Verfärbung und zuweilen auch hämorrhagischer Infarcirung der Mucosa noch eine mehr oder minder hochgradige Alteration der Serosa besteht, wird jeder als ungeeignet für die Naht erkennen und deshalb ausschliessen, aber von da bis zum gesunden Darm existiren noch alle möglichen Uebergangsformen und gerade diese sind es, welche die meisten Schwierigkeiten bei der Beurtheilung bieten. Denn das Gefüge der Schleimhaut ist, wie Arnd[4]) durch Thierexperimente nachwies, schon bei leichter Circulationsstörung gelockert und für Bacterien durchgängig, ohne dass eine makroskopisch sichtbare Gewebsveränderung besteht. Und gerade dieses Eindringen von Bacterien und ihren Producten in die Darmwand bringt in der Folge deren Ernährung oft in Frage, ja kann nach Mikulicz sogar zur Gangrän und Perforation führen. Dass

1) Centralblatt f. Chirurgie. 1883.
2) Citirt nach Trzebicky.
3) Fortschritte der Medicin. Bd. II.
4) Citirt nach Tietze.

ein derartiger Ausgang selbst bei hochgradiger Alteration der Mucosa nicht eintreten muss, beweist die von Garré [2]) mitgetheilte Beobachtung. Bis zum völlig normal aussehenden Darm aber vorzudringen, ist in manchen Fällen unmöglich; die Veränderungen können durch das ganze Jejunum hindurch sich fortsetzen. Soll man derartige Fälle von der Resection ausschliessen? Ich glaube nicht. Es giebt noch andere Anhaltspunkte, die mit einer gewissen Wahrscheinlichkeit die Haltbarkeit der Naht garantiren können. So bietet der beim Anziehen besonders der Schleimhautnaht gefühlte Widerstand, den jeder geübte Operateur nach anderen Darmnähten aus eigener Erfahrung am besten beurtheilen kann, das eventuell leichte Einschneiden der Fäden oft recht gute Fingerzeige, und in solchen suspecten Fällen soll dann lieber noch weiter resecirt werden. In der hiesigen Klinik, wo Herr Geh.-Rath Braun dies Moment genügend würdigte und dementsprechend vorging, ist niemals eine Nahtinsufficienz beobachtet worden; gewiss ein Zeichen, dass es möglich ist, bei nöthiger Berücksichtigung aller Momente einigermaassen gutes Gewebe zur Naht zu bekommen. Wenn man allerdings bei längerdauernder Einklemmung nur wenige Centimeter central vom Schnürringe die Naht macht, so kann man sich nicht wundern, dass dieselbe nicht hält. Man muss auch dann nicht den Fehler in der zur Anpassung der Lumina gewählten Methode (z. B. Einnähen) suchen, sondern in dem, was man genäht hat. Kocher, der sich um die primäre Darmresection so hohe Verdienste erworben hat, der unermüdlich thätig war, die Fehlerquellen zu suchen und aufzudecken, weist zu wiederholten Malen darauf hin, den Darm möglichst weit vorzuziehen, um zu reseciren.

Etwas central und peripher von den zu durchschneidenden Stellen wurde der Darm durch Gussenbauer'sche Darmklemmen abgeklemmt und dann nach Abbindung des Mesenteriums so durchtrennt, dass ungefähr ein 3 Cm. langes Ende noch diesseits der Klemmen lag. Bei der Benutzung der Klemmen ist einige Vorsicht geboten, damit der Darm nicht zu sehr alterirt wird. Ich habe zuweilen bei festem Schluss gesehen, dass die Druckstelle längere Zeit anämisch blieb, ohne dass allerdings ein dauernder Nachtheil daraus resultirte. Die Klemmen sollen nur so fest liegen, dass kein Darminhalt mehr durchtreten kann. Man fühlt beim Anlegen ganz deutlich, wann sich die Darmwände berühren, und jetzt schliesst man so weit bis ein vorsichtig ausgeführter Zug die Klemmen nicht mehr vom Darm abziehen kann. Es ist ferner gut, die beiden Metallbranchen mit kleinen Flanellfutteralen, sogenannten Stiefeln, zu überziehen. Dieselben werden ebenso wie die Instrumente ausgekocht und kommen aus 2—4 proc. Borlösung zur Verwendung. Dieselben aus Carbolsäurelösung, sei es auch nur 2 proc., zu nehmen, dürfte sich nicht empfehlen, da ich einige Male bei einem derartigen Versehen eine Anätzung der Serosa gesehen habe. Achtet man besonders auf diese beiden Punkte, so bietet die Anwendung der Klemmen kaum Nachtheile, sondern gegenüber den anderen Methoden sogar noch Vortheile. Der schonendste Verschluss des Darmes geschieht jedenfalls durch die Hände eines Assistenten. Aber einerseits stehen nicht jedem Operateur so viel

1) Beiträge f. Chirurgie. Bd. IX.

Hülfskräfte zur Verfügung, andererseits beschränken die Hände das Operationsterrain sehr und können nie den Darm glatt und gleichmässig aneinander legen. Auch verliert der Assistent durch das lange Halten in meist unbequemer Stellung das Gefühl in den Fingern, er weiss nicht mehr, wie fest er zudrückt, entweder fliesst Koth durch, oder er schliesst zu stark. Die Naht am Mesenterialansatze lässt sich nicht so gut anlegen, da die Finger nicht so dicht aneinander geschoben werden können, wie die Branchen der Klemme. Das Abschnüren mit einem dicken Faden, wie es von Herrn Geheimrath Braun zuerst geübt wurde, ist auch verlassen worden, da man zum völligen Verschluss den Faden ziemlich fest anziehen muss und man sehr leicht das Gefühl verliert, wie fest bereits gezogen ist. Diese Nachtheile lassen sich bei den Klemmen viel eher vermeiden, ebenso wie jene Unannehmlichkeiten bei der manuellen Occlusion. Die Naht an den verschiedenen Stellen lässt sich durch das Ein- und Auswärtsrollen der Branchen auf das Bequemste ausführen.

Das Mesenterium wird vor der Durchtrennung durch Massenligaturen, die jedesmal ungefähr 5 Cm. auseinander liegen, abgebunden und dicht am Darme durchtrennt. Die zur Unterbindung verwandte Seide ist mitteldick (engl. Seide Nr. 4), durch vorheriges zweistündiges Kochen völlig keimfrei gemacht, und wird mittelst der von Braun angegebenen Doppelnadel durchgeführt. Man braucht so den Faden nur in der Mitte zu durchtrennen, um gleich peripher und central ligiren zu können. Begonnen wird, um möglichst alle Gefässe, die zu dem erhaltenen Darmstück ziehen, zu schonen, einige Millimeter central vor der Resectionsstelle und ebenso auch geendet, so dass beiderseits das Gekröse etwas die Darmstümpfe überragt. Dann wird das Mesenterium in der Entfernung von 1—2 Cm. vom Darm querdurchtrennt. Eine keilförmige Excision wird vermieden, da hierdurch mehr Gefässe vernichtet werden als nöthig ist. Aus demselben Grunde wird die Abtragung des Mesenteriums möglichst dicht am Darm vorgenommen.

Schwierigkeiten bei der Naht habe ich durch die überstehenden Mesenterialstümpfe nicht eintreten sehen. Wenn man auf diese Weise bei der Resection des Mesenteriums vorgeht, so ist man ebenso sicher gegen etwaige Nachblutungen, man hat ebenso nach Möglichkeit die zuführenden Gefässe geschont, wie bei den von Manchen empfohlenen Einzelligaturen, die doch immer eine längere Zeit in Anspruch nehmen. Ausserdem kann das Fassen und Abbinden der einzelnen Arterien in den fettigen, zerreisslichen Geweben manchmal recht unangenehm werden.

Der Darm wurde mit einem Scherenschlage durchtrennt und die beiden Enden sofort von der Bauchwunde abgehalten. Dann wurden die Stümpfe durch Abtupfen mit trockenen Tupfen und ausnahmsweise durch Abspülen möglichst von den anhaftenden Kothpartikelchen gereinigt, ebenso auch die Lumina; sämmtliche Tücher und Compressen durch neue ersetzt und nun zur eigentlichen Darmnaht geschritten. Einzelne stärker blutende Gefässe der Schleimhaut wurden mit dünnen Seidenfäden unterbunden. Als Material zur Naht wurde feinste englische Seide verwendet, da sich dieselbe einmal sicherer desinficiren lässt wie Catgut und glatt einheilt, ausserdem aber auch die Knoten fester halten und nicht so dick

sind. Nur für die Schleimhaut wurde Catgut genommen und zwar als fortlaufende Naht.

Bei der circulären Vereinigung wurden die Klemmen parallel aneinandergelegt, so dass die beiden Darmstümpfe nach oben divergirten. So war es möglich, die hintere Etage als Serosanaht von innen her anzulegen. Nachdem die hintere Circumferenz vereinigt war, wurden sämmtliche Fäden abgeschnitten bis auf die beiden am Mesenterialansatz und an der Convexität, damit man an diesen bei der Vereinigung des vorderen Umfanges einen Anhaltspunkt hatte, wie weit zu nähen war. Die II. Etage wurde ebenfalls von innen angelegt, fasste Serosa und Muscularis. Beide Reihen bestanden aus Knopfnähten, die etwa 4—5 Mm. auseinander lagen. Die Schleimhaut wurde durch eine fortlaufende Catgutnaht gefasst und nur so weit aneinander gezogen, dass die Enden der Mucosa nicht in das Lumen hineinragen sollten. Irgend welche Festigkeit sollte diese Naht nicht haben, sondern nur dazu dienen, ein Flottiren der Mucosa in das Lumen zu vermeiden. Deshalb wurde die Schleimhaut auch gewöhnlich noch an beiden Enden etwas gekürzt. Auf eine genaue Adaption wurde kein Werth gelegt.

War so der hintere Theil des Darmes vereinigt, dann wurden die Klemmen gegeneinander aufgestellt; in umgekehrter Reihenfolge, wie zuvor, wurde auch vorn der Darm in drei Etagen vereinigt und dann noch einmal die Stelle am Mesenterialansatz genau nachgesehen und eventuell noch durch einige Nähte gefestigt. Der grösste Werth wurde auf die Festigkeit der zweiten Etage gelegt und hier wurde besonders geachtet, dass die Serosa gut und flächenhaft aneinander lag. Die eigentliche Serosanaht (I. Etage) hatte nur den Zweck, diese Reihe völlig zu versenken und grössere Flächen des Peritoneum miteinander in Contact zu bringen. Deshalb standen auch hier die einzelnen Suturen gewöhnlich nicht so dicht. Von vielen Operateuren wird die fortlaufende Naht bevorzugt, und zwar sowohl um Zeit zu ersparen (Rydygier, Frank, Kocher, Hagedorn) als auch weil die Knoten beim Aneinanderlegen der Serosa stören sollen. Hier wurde auch des Versuchs wegen die fortlaufende Serosanaht in einzelnen Fällen angewandt, aber es zeigte sich, dass Zeit damit nicht gewonnen wurde.

Hagedorn vereinigt die Schleimhaut durch eine fortlaufende Naht, die aber die Muscularis mitfasst, so dass der Knoten in die Darmöffnung zu liegen kommt. Die zweite Hälfte der Naht wird von aussen angelegt. Diese Schleimhautnaht ist möglichst dicht anzulegen, um einen vollständigen Abschluss der Nahtflächen gegen das Darmlumen herbeizuführen. Dann folgt eine fortlaufende Lembert'sche Serosanaht. In einzelnen seiner Fälle waren kleine Abscesse an der Nahtlinie.

Baracz[1]) legt die erste Nahtreihe von innen an, um Zerrungen und Quetschungen des Darmes zu vermeiden. Dann folgt die zweite Reihe als Kürschnernaht. Sehr wichtig ist der Punkt, auf den Roggenbau[2]) hinweist, dass man nämlich, um die Wundränder möglichst zu schonen und ihre Ernährung nicht zu sehr zu beeinträchtigen, die Nähte nicht

1) Langenbeck's Archiv. Bd. XLII.

2) Berliner klin. Wochenschrift. 1881.

zu fest anziehen soll. Es sollen nur so viel Nähte und diese so fest angelegt werden, dass möglichst breite Serosaflächen glatt und gut aneinander liegen, und dass kein Koth hindurchtreten kann. Denn ist der Darm einigermaassen entleert, so hat die Naht in den ersten 24 Stunden nicht viel zu halten, da die Peristaltik gewöhnlich doch nicht sofort in Gang kommt, sowohl wegen des dargereichten Opiums als auch wegen mehr oder minder starker Lähmung der centralen Partien, und nach der Zeit sind bei einigermaassen breiten Flächen die Verklebungen stark genug, um die Naht ersetzen zu können. Bestimmte Regeln lassen sich da nicht geben. Hier spricht die Erfahrung des Einzelnen. Nach der hier üblichen Methode habe ich nie eine Nahtinsufficienz gesehen; und wenn deshalb auch für einen weniger Geübten längere Zeit — es kann sich aber nur um einige Minuten handeln — nöthig sein wird, so ist damit aber doch eine absolute Sicherheit gewonnen. Und der Erfolg ist doch für den Patienten und den Arzt die kurze Spanne Zeit werth.

Waren die Darmlumina ungleich, so wurden sie bei mässiger Differenz, entweder durch vorgehaltenes Nähen aneinander gepasst oder der engere Theil etwas schräg abgeschnitten, so zwar, dass am mesenterialen Theil mehr stehen blieb als am freien. Es sollten möglichst viel Gefässe erhalten, die Ernährung eine möglichst gute bleiben.

Kocher glaubt, dass eine gründliche Entleerung des Darmes nach der ersten Naht die Faltenbildung u. s. w. unnöthig mache.

Baracz sah die Bildung einer Kothfistel bei Adaption durch Einnähen und hält deshalb diese Methode für nicht sicher genug.

In einem zweiten Falle zog er deshalb die digitale Dilatation des abführenden Endes vor. Wenn auch der Erfolg bei dem Patienten ein guter war, so möchte ich mich doch nicht für eine derartige, etwas brüske Methode entscheiden, zumal da es aus der ersten Krankengeschichte nicht sicher hervorzugehen scheint, dass die Methode des Einnähens allein Schuld an dem Misserfolge gewesen ist. Auch dass sie besonders die Stenosenbildung begünstige, habe ich von keinem anderen Autor erwähnt gefunden und auch in unseren Fällen hat sich nichts Derartiges gezeigt. Ich muss allerdings nochmals betonen, dass sie nur bei mässiger Differenz der beiden Lumina zur Anwendung kam. Andere empfahlen in solchen Fällen, den engeren Theil abzuschrägen und in entsprechender Ausdehnung zu spalten.

Becker[1]) schlug ausserdem noch die Excision eines Keiles aus dem weiteren Ende vor. Diese Methode wird aber bei eingeklemmten Brüchen wohl seltener zur Anwendung kommen.

Navaro[2]) bildete einen Zwickel ebenso wie Kocher. Durch alle diese Verfahren wird die Naht in hochgradigen Fällen mehr oder weniger complicirt und büsst in ihrer Festigkeit ein. Es entstehen Ecken und Winkel, an denen schwerer und nicht so sicher zu nähen ist, gerade so wie z. B. bei der Magenresection. In solchen Fällen wurde in der hiesigen Klinik auf eine circuläre Vereinigung verzichtet und die Enteroanastomose nach völligem exacten Verschluss der beiden Darmstümpfe

1) Deutsche Zeitschrift f. Chirurgie. Bd. XXXIX.

2) Centralblatt f. Chirurgie. 1882.

gewählt. Das Verfahren ist kürzlich von Braun[1]) näher beschrieben, weshalb ich hier nur auf die betreffende Veröffentlichung zu verweisen brauche.

Nach Vollendung der Darmnaht wurde nochmals alles sorgfältig abgetupft, die Schlinge bis dicht hinter die Bauchwunde zurückgelagert, ein Jodoformgazestreifen bis auf die Nahtstelle geführt und die äussere Wunde durch Seidennähte bis auf die Durchtrittsstelle für den Tampon verkleinert, der Bruchsack ebenfalls mit Jodoformgaze locker ausgestopft und ein antiseptischer Verband angelegt. Die Radicaloperation wurde, wie es z. B. Hagedorn in vielen seiner Fälle that, nicht angeschlossen, damit bei einem eventuellen Versagen der Naht ein Sicherheitsventil vorhanden wäre. Die Nachbehandlung geschah nach denselben Regeln wie bei der einfachen Herniotomie. Nur wurden gewöhnlich 3—4 mal in den ersten 3 Tagen Nährklystiere, bestehend aus Wein, Milch, Ei gegeben und die Nahrungsaufnahme per os auf das Aeusserste beschränkt. Meist wurden nur Eispillen und etwas kalte Milch esslöffelweise genommen. War jedoch stärkerer Collaps vorhanden, dann wurde auch Wein und Sect per os verabreicht. Der Jodoformgazestreifen hatte sich gewöhnlich am fünften Tage gelockert und konnte dann durch vorsichtigen Zug entfernt werden.

Bei gangränösen Darmwandbrüchen wurde die brandige Stelle im Gesunden keilförmig excidirt und dann die Schenkel quer über vereinigt. Eine Stenose wurde so vermieden.

Wenn einzelne Autoren, z. B. Rosenberger und Riedel, die Resection bei Hernia gangraenosa littrica für einen Fehler halten, weil gerade hier der Anus praeternaturalis spontan und zwar in kurzer Zeit ausheile, so hat doch schon Krumm[2]) darauf hingewiesen, dass gerade diese Fälle die günstigsten Resultate geben für eine Resection. Einmal sei das Mesenterium kaum geschädigt und dann handle es sich gewöhnlich um elastische Einschnürung, bei der die Ansammlung von Kothmassen keine so hochgradige und der centralwärts gelegene Darm durch dieselben nicht in starkem Maasse alterirt wäre. Auch unser Fall verlief günstig. Ich glaube deshalb auch, dass diese keilförmige Excision ihre Berechtigung hat, da sie doch gleich die normalen Verhältnisse wieder herstellt, und da ihr doch ein grosser Theil der Gefahren, die bei den anderen Resectionen bestehen, nicht anhaftet. Einzelne Operateure übernähen bei geringer Ausdehnung einer gangränverdächtigen Stelle oder bei kleiner Perforationsöffnung und sonst gut aussehendem Darm die betreffende Partie. Abgesehen jedoch davon, dass leicht Stenose an der Stelle entstehen kann, ist das Verfahren nicht sicher genug, da es über die Vitalität des Darmes und über die etwaigen Veränderungen der Mucosa keinen Aufschluss giebt. Es wurde deshalb in solchen Fällen auch die Resection und circuläre Darmnaht gemacht.

Als Vorzüge der Riedel'schen Methode werden vom Autor selbst angegeben, dass man an dem von Koth entleerten Darm arbeitet, etwa

1) Langenbeck's Archiv. Bd. XLV.

2) Beiträge zur Chirurgie. Bd. VII.

eintretende Gangrän noch berücksichtigen kann und zum zweiten Act der Operation die Narkose entbehren kann.

Bei nicht zu starker Anfüllung des Darmes wird es wohl durch Einführung eines Gummirohres immer gelingen, die Entleerung so vollständig zu machen, dass während der Operation ein Anpressen der Fäcalmassen verhindert wird, und ausserdem schützt die instrumentelle oder manuelle Compression vor einer Verunreinigung des Operationsterrains. Vor nachträglicher Perforation schützt aber die Methode Riedels auch nicht vollkommen, da der Autor selbst seine zweite Patientin an Nahtinsufficienz und Peritonitis verloren hat. Trotzdem ist dies Verfahren für manche Fälle und bei ungünstigen äusseren Verhältnissen, z. B. auf dem Lande oder in der Privatpraxis doch zu empfehlen und als eine Bereicherung unserer Technik anzusehen.

Helferich[1]) empfahl, den eingeklemmten Darm zu umgehen und oberhalb an der Schlinge eine Enteroanastomose einzulegen. Dieselbe müsste möglichst im Gesunden gemacht werden, wenngleich dies bei länger bestehender Incarceration nicht immer leicht wäre. Es sei dies aber auch nicht absolut nothwendig und dies sei ein Vortheil gegenüber der primären circulären Darmnaht. Die spätere Resection soll so geschehen, dass möglichst ein Ende von 2 Cm. vor der Bruchpforte stehen bleibt. Auch bei wirklich gangränösen Brüchen ist das Verhalten zu empfehlen, da es weniger Gefahr wie die Darmresection rnd der Anus praeternaturalis bietet. In dem ersten, der von Helferich mitgetheilten Fälle wurde die Resection nach neun Tagen vorgenommen. Es kam zur Heilung mit Bildung einer Kothfistel. Im zweiten Falle zeigte sich bei der Section das zuführende Ende der Anastomose blau und cyanotisch. Die Patientin war im Collaps gestorben. Salzwedel[2]) operirte ebenfalls in obiger Weise und sah nach drei Tagen einen Anus praeternaturalis sich bilden. Er spricht der Methode eine Zukunft wegen der Gefahr des Anastomosenverschlusses ab. Köhler[3]) hatte ebenfalls bei der Methode die Bildung einer Kothfistel. In einem anderen Falle (Kredel)[4]) dauerte der Schluss der Kothfistel ebenfalls sehr lange. Auch an hiesiger Klinik ist diese Methode einmal zur Anwendung gekommen. Da mir aber die Krankengeschichte nicht zur Hand ist, so kann ich über den Ausgang nicht berichten (ausserdem ein ähnlicher Fall, vgl. S. 270).

Juillard[5]) schlug die sogenannte Spätresection vor, nachdem sich die Wunde gereinigt hätte. Als Vorzüge seines Verfahrens giebt er an:

„Die Resection wird mit Sicherheit nur im ganz gesunden Darm ausgeführt. Das Missverhältniss in der Grösse des Darmlumina ist nicht so bedeutend. Im oberen Abschnitt ist keine Kothstauung mehr und daher ist der Darm leichter zu nähen. Bei der Spätresection ist der Darm leer, man braucht nicht die provisorischen Schlussversuche anzuwenden. Die

1) Langenbeck's Archiv. Bd. XL. Chirurgen-Congress 1890.
2) Berliner klin. Wochenschrift. 1890.
3) Centralblatt f. Chirurgie. 1890.
4) Ebenda. 1890.
5) Ebenda. 1882.

operirte Stelle hat während der nächsten Tage keine Zerrung durch passirende Kothmassen zu erleiden. Der Patient ist in viel günstigeren allgemeinen Ernährungsverhältnissen bei der secundären Operation.

Abgesehen davon, dass ein derartig langes Warten (2—3 Wochen) in den meisten Fällen wohl nicht nöthig sein wird, lässt sich ein grosser Theil der der primären Resection indirect gemachten Vorwürfe durch die Technik vermeiden. Ob aber die Patienten nach den 14 oder 21 Tagen in so viel günstigeren Ernährungsverhältnissen auch bei hochsitzendem Anus praeternaturalis immer sein werden, möchte ich doch bezweifeln.

Um die primäre Resection bequemer und sicherer ausführen zu können, schlug Hahn[1]) vor, einen Schnitt in der Linea alba zu machen, die Schlinge vom Bruchsack aus unter der Bauchdecke durchzuziehen bis in die Laparotomiewunde und hier zu nähen. Ill empfahl dasselbe Verfahren.

Baracz glaubt, dass gegen diese Methode besonders drei Punkte sprächen, einmal die Gefahr der Verunreinigung der Bauchhöhle, das Lösen der Klemmen und die Abknickung des hinter die Laparotomiewunde gelagerten Darmes.

Bermett verwirft ebenfalls das Verfahren wegen der Infectionsgefahr durch das gleichzeitig mit der zurückgezogenen Schlinge zurückfliessenden Bruchwasser. Es ist ja wahr, dass der Weg von dem Bruch bis zur Laparotomiewunde ein weiter ist, und dass auf demselben viel passiren kann; jedoch glaube ich, wird man bei einiger Vorsicht eine Verunreinigung des Bauches vermeiden können. Und die Erfolge Hahn's sprechen hierfür. Andererseits aber bietet ein Schnitt parallel dem Lig. Poupart. dieselben Vortheile, ja ist sogar zu begünstigen in Fällen, in denen es sich um Incarceration des Ileum bei seinem Uebergange in das Coecum handelt.

Hier gelingt es zuweilen nicht, die Schlinge weit genug aus der Bruchpforte vorzuziehen, man muss die Laparotomie machen, und da ist es doch jedenfalls am zweckmässigsten, den Schnitt möglichst nahe an die zu resecirende Stelle zu verlegen. Es könnte einem sonst passiren, dass man beim Schnitt in der Linea alba die Schlingen nicht bis dorthin vorzuziehen vermöchte und nun doch noch die dritte Oeffnung im Bauche angelegt werden müsste.

Unsere diesbezüglichen Fälle habe ich so geordnet, dass in dem ersten Abschnitt die mit circulärer Darmnaht, im zweiten die mit Enteroanastomose behandelten enthalten sind.

1. Hernia cruralis incarc. dextra gangränosa. — Darmresection. — 56jähr. Frau, aufgenommen 15. November 1888. Seit einem Jahre bestehende Hernie, seit dem 12. November Incarceration. Auswärtige Taxisversuche.

Etwas collabirte Patientin. Abdomen aufgetrieben. Sofortige Herniotomie. Etwas trübes, fäculent riechendes Bruchwasser. Braunrothe Dünndarmschlinge mit dem Bruchsack an der oberen Seite etwas ver-

1) Berliner klin. Wochenschrift. 1888.

wachsen. Eine Perforationsstelle auf der Kuppe der Vorwölbung. Deshalb Darmresection. Lockere Umschnürung mit Catgutfäden in einer Ausdehnung von 15 Cm. im Gesunden. Abbindung des Mesenterium mit 7 Catgutfäden. Abschneiden des Darmes vor den Catgutfäden. Manuelles Abklemmen. Abtrennen des Mesenteriums. Die über die Schnittfläche vorragende Darmschleimhaut abgetragen. Die ersten Seidennähte am Ansatz des Mesenteriums angelegt, und zwar theils von oben nach unten, theils von unten nach oben, ohne die Schleimhaut zu durchstechen. Darüber 2 Etagen. Naht des Mesenterium. Desinfection der Schlinge mit Borlösung. Abbindung des Bruchsackes und Abschneidung. Hautnaht. Drainnage. Jodoformgazeverband.

Opium. Eisstückchen. Eisblase. Am 20. November erster Stuhl. Am 8. December geheilt entlassen.

2. Hernia ing. incarc. dextra gangränosa. 37jähr. Frau. Aufgenommen 31. Juli 1891. Hernie seit etwa 10 Jahren bestehend. Incarceration seit den 28. Juli. Auswärtige Repositionsversuche.

Sofortige Herniotomie. Uebelriechendes missfarbiges Bruchwasser. Dünndarm blauroth, 15 Cm. lang. Beiderseits am Einschnürungsring Nekrose. Die zuführende Schlinge kann nach Erweiterung der Bruchpforte leicht, die abführende nur auf ca. 5 Cm. hervorgezogen werden. Deshalb wurde angenommen, dass es der unterste Theil des Ileum nahe dem Coecum sei. Da so eine Darmresection nur durch Laparotomie gemacht werden kann, so wird die vorliegende incarcerirt gewesene Schlinge in Jodoformgaze eingepackt, der Bruchsack zur Desinfection mit Jodoformgaze ausgestopft. Verband. Am 2. August Herniolaparotomie. Verlängern des Bruchschnittes. 10 Cm. langer Horizontalschnitt, auf oberem Ende des Bruchschnittes Vorziehen des Darmes. Anlegen der Darmklemmen. Abbindung des Mesenterium durch drei Massenligaturen. Resection 6 Cm. central von der Schnürfurche. Zwei Etagennähte. Seide. Exstirpation des Bruchsackes. Naht der Hautwunde.

Opium. Eisblase. Vollständig reactionsloser Verlauf ohne irgend welche peritonitischen Erscheinungen. In der Folge musste noch ein Seidenfaden, der den Schluss des Drainkanals hinderte, entfernt werden. Am 6. September geheilt entlassen.

Da der nahe Sitz der Einklemmung am Coecum ein genügendes Vorziehen der Schlinge unmöglich machte, so musste ein Laparotomieschnitt zur Hülfe genommen werden. Bei der stinkenden Beschaffenheit des Bruchwassers wäre aber eine sichere Antisepsis schwer durchführbar gewesen, und deshalb wurde bei dem relativ guten Allgemeinzustand der Patientin nach Lösung der Einklemmung der Darm, sowie Bruchsack in Jodoformgaze eingepackt und am nächsten Tage die Laparotomie und Resection gemacht. Das Ende des Ileum am Coecum war noch lang genug, um eine Klemme anlegen und bequem nähen zu können.

3. Hernia cruralis sin. incarcerata. 44jähr. Frau. Aufgenommen am 4. Oct. 1891. Seit einem Jahre bestehende linksseitige Schenkelhernie,

seit 5 Tagen wurde die Anschwellung nach schwerer Arbeit allmählich grösser, seit 2 Tagen Erbrechen. Kräftig gebaute Patientin mit etwas verfallenen Gesichtszügen. Zunge trocken, etwas rissig, Puls klein, frequent. Leib aufgetrieben, auf Druck schmerzhaft. Linksseitige hühnereigrosse Cruralhernie, die Hautdecke über derselben unverändert. Sofortige Herniotomie nach leichten Taxisversuchen. Das Gewebe bis zum Bruchsack etwas ödematös. Der letztere blauschwarz; wenig trübes, fade riechendes Bruchwasser. Die vorliegende ca. 6—8 Cm. lange Dünndarmschlinge erscheint blauschwarz verfärbt, matt glänzend, schlaff. Nach Erweiterung der Bruchpforte von aussen her wird durch leichten Zug die Schlinge vorgezogen und zeigt anämische eingesunkene Schnürfurchen, von denen die am zuführenden Ende zwei linsen- bezw. stecknadelkopfgrosse Perforationsöffnungen, aus denen sich dünner, blassgraugelber Koth entleert, zeigt. Nach Abspülung der Schlinge mit warmer Borlösung, wird erstere in Borttücher eingeschlagen und weiter vorgezogen. Das zuführende Ende ist noch eine Strecke hinauf dunkelblauroth verfärbt und stark erweitert. Nach Anlegung zweier Darmklemmen, die vom oberen ca. 6 Cm. vom unteren Schnürringe ca. 3 Cm. entfernt sind, wird das entsprechende Mesenterium durch drei Seidenligaturen abgebunden und querüber, dicht am Darm, abgetrennt.

Unter Irrigation mit Borwasser Resection der Darmschlinge, nachdem vorher die Bauchhöhle durch Tücher abgeschlossen ist. Da die Naht an der zuführenden Schlinge mehrmals einreisst, so wird noch ein 3—4 Cm. langes Stück von derselben mit dem entsprechenden Mesenterium resecirt und ebenso auch von dem abführenden Ende, da hier die Darmklemme gedrückt hatte. Die überstehende Schleimhaut wird im Niveau der Muscularis gekappt und durch fortlaufende Catgutnaht vereinigt. Zwei Etagen Seidenknopfnähte. Die beiden Lumina lassen sich leicht durch Einnähen aneinander passen. Nach nochmaliger Irrigation wird die Schlinge reponirt, so dass die Nahtstelle vor der inneren Bruchpforte zu liegen kommt. Einführung eines Jodoformgazestreifens in den Bruchsackhals, Tamponade des Bruchsackes. Hautwunde durch Seidennähte verengert. Jodoformgaze-Watteverband. Ordination: Eisblase, Opium.

Der Wundverlauf war bis auf die Nekrose des Bruchsackes völlig reactionslos. Am 14. October auf Glycerinklystier Stuhlgang. Keine Stenosenerscheinungen. Am 4. November geheilt entlassen.

4. Hernia cruralis incarc. sinistra. — 62jähr. Frau, aufgenommen 5. Juli 1892. Seit vielen Jahren linksseitige Cruralhernie. In der Nacht vom 2.—3. Juli plötzlich heftige Schmerzen an der Bruchstelle. Bruch trat hervor. Taxis ohne Erfolg. Patientin nicht collabirt. Sofort Herniotomie. Wenig Bruchwasser. Schnürfurchen grauweiss, erholen sich nicht sofort. Die incarcerirte Schlinge 10 Cm. lang blauschwarz. Resection von 25 Cm. Darm; Abbindung des Mesenterium mit drei Massenligaturen. Circuläre Darmnaht in drei Etagen. Patientin etwas collabirt. Am 12. Juli Stuhlgang auf Klysma. Am 5. August geheilt entlassen.

5. Hernia cruralis incarc. gangraenosa. — 45jähr. Frau, aufgenommen 29. December 1891. Seit drei Jahren in der rechten Schenkelbeuge eine schmerzlose haselnussgrosse Anschwellung. Am 25. December Incarceration; am 28. December erfolglose Repositionsversuche. Bei der Aufnahme,

dicht unter dem Lig. Poupart. 10 Cm. lange und 6 Cm. breite halbkuglige Geschwulst. Die Haut über derselben teigig infiltrirt, nicht geröthet. Anschwellung auf Druck schmerzhaft; tympanitischer Schall. Sofortige Herniotomie. Nach Durchtrennung der Haut und Fascie zeigt sich der Bruchsack grau verfärbt, schmutzig braunes Bruchwasser. Bruchsack anscheinend leer und nach oben hin geschlossen. An seiner unteren Seite ist noch ein kleinpflaumengrosser Tumor sichtbar, der schwärzlich nussfarben aussieht. Nach der Eröffnung erweist sich derselbe als der mit der Umgebung fest verlöthete Darm. Bruchsack über dem Darm provisorisch geschlossen, Verlängerung des Hautschnittes bis über das Lig. Poupart. und Querschnitt über dessen oberes Ende. Nach Eröffnung der Bauchhöhle in der ganzen Ausdehnung des Schnittes wird die incarcerirte Schlinge hervorgezogen; dieselbe erweist sich als ein vollständig gangränöses Darmdivertikel von 1 Cm. Basisbreite und 2 Cm. Länge. Das entsprechende Darmstück wird nach vorheriger Abklemmung des zu- und abführenden Endes keilförmig resecirt, so zwar, dass die im Mesenterialansatz gelegene Spitze des Keils 1 Cm. breit ist. Eine fortlaufende Catgutschleimhautnaht; zwei Etagen Seidenknopfnähte. Schluss der Bauchwunde. Exstirpation des gangränösen Bruchsackes. Jodoformgaze. Tampon durch die Bruchpforte bis zum Darm hin.

Am 3. Januar Tampon gelockert, aus dem unteren Ende der Wunde quillt etwas Eiter. Gutes Allgemeinbefinden.

Am 12. Januar Tampon entfernt. Am 27. Januar Patientin geheilt entlassen.

Erwähnen muss ich noch einen Fall (6) von primärer Darmresection, von dem ich die Krankengeschichte nicht besitze. Derselbe wurde in der Marburger Klinik operirt. Die Patientin war so stark collabirt, dass sie gleich nach der Operation starb.

Es wurde also bei sechs Frauen, sämmtlich Cruralhernien, die Darmresection mit primärer circulärer Naht ausgeführt, fünf davon wurden geheilt, eine starb. Dieselbe war aber schon fast sterbend zur Operation gekommen.

Der Ausgang derartiger desolater Fälle ist weder der einen, noch der anderen Behandlung zur Last zu legen. Die Mortalität beträgt 16,6 Proc.; dies günstige Resultat ist zwei Umständen zu danken, einmal nämlich dem noch guten Kräftezustand der Patienten und dann neben der Durchführung der Antisepsis der Sicherheit der angelegten Naht.

Alle Patienten waren Frauen im Alter von 40—60 Jahren, in sämmtlichen Fällen handelte es sich um Cruralhernien mit einer Einklemmungsdauer von ungefähr drei Tagen, nur einmal bestandeu die Incarcerationserscheinungen schon seit fünf Tagen. Hier musste bei der Operation, da die Naht mehrmals am Darm einschnitt, da am abführenden Ende die Darmklemmen stärker gedrückt hatten, noch von jedem Ende ein Stück nachträglich resecirt werden. Der Darm jenseits der Incarceration war also schon hochgradig in Mitleidenschaft gezogen. Bei den anderen Patienten war die Einklemmung zwar eine sehr feste, da sie in höchstens 76 Stunden zur Gangrän führte, aber bei der Kürze der Zeit konnte es nicht zu einer zu reichlichen Kothansammlung kommen und die Kräfte

der Patientin nicht in zu hohem Maasse in Mitleidenschaft gezogen werden. Ausserdem war der Zustand des Darmes centralwärts weniger alterirt. Nur im ersten Falle wurde bei der Patientin die Radicaloperation ausgeführt. Trotzdem damals der Verlauf ein ganz glatter und der Erfolg ein guter war, ist doch später an eine Darmresection die Radicaloperation nicht mehr angeschlossen. In einigen Fällen war die Umgebung des Bruchsackes und letzterer selbst zu sehr inficirt, in den übrigen schien es wegen der Beschaffenheit des Darmes rathsam, durch den Leistenkanal einen Jodoformgazestreifen bis zur Nahtstelle hinzuführen; der Bruchsack selbst wurde zweimal exstirpirt zur Entfernung der gangränösen Massen.

Primäre Darmresection. Enteroanastomose.

7. Hernia cruralis incarc. dextra gangraenosa. — 46jähr. Frau, aufgenommen 12. December 1890. Hernie rechts, seit 17 Jahren bestehend, links seit 5 Jahren. Niemals Bruchband. Brüche stets draussen. Incarceration rechts seit 5 Tagen, die Haut über der Hernie geröthet, infiltrirt. Urin enthält reichlich Indican. Sofortige Herniotomie. Bruchsack vollständig gangränös. 3—4 Esslöffel eiterigen, stark fäculent riechenden Bruchwassers. Dünndarm in seiner ganzen vorliegenden Partie nekrotisch. Nach Durchschneidung der untersten Fasern des Lig. Poupart. lässt sich das zuführende Ende hervorziehen, das abführende nicht. Zur Desinfection des Bruchsackes und der Schlinge wird das Ganze in Jodoformgaze eingepackt. Am 13. December 5 Cm. langer Schnitt, 3 Cm. oberhalb des Lig. Poupart. parallel demselben etwas bogenförmig an den Herniotomie-Schnitt herangehend.

Eröffnung des Peritoneum nach völliger Durchtrennung des Lig. Poupart. Das gangränöse Darmstück liegt 8 Cm. oberhalb der Valvula Bauhini.

Bauchhöhle durch Jodoformgazetampons und Gazetücher möglichst abgeschlossen. Resection der entsprechenden Mesenterien in 10 Cm. Länge nach 4 Massenligaturen.

Darmstücke mit zwei Seidenligaturen zugebunden, manuelle Abklemmung der zu- und abführenden Schlinge, Resection der Schlinge. Da die Resectionsstelle des abführenden Endes ca. 2 Cm. oberhalb der Ileocöcalklappe liegt und so eine directe Vereinigung der beiden Darmenden nicht gut angeht, so werden zunächst beide Stümpfe durch Etagen-Seidenknopfnähte, nachdem zuvor die Schleimhaut mit fortlaufender Catgutnaht vereinigt, geschlossen. Dann seitliche Implantation des Ileumendes in das Coecum, Anlegung einer 3,5 Cm. im Durchmesser haltenden Anastomose und zwar möglichst der normalen Lage entsprechend in der von Braun näher beschriebenen Weise. Abspülung des Darmes mit warmer Borlösung, Versenkung. Querwunde in den Bauchdecken an beiden Enden durch mehrere Seidenknopfnähte geschlossen. Dicker Jodoformgazebausch in der Bruchpforte. Ausstopfen des Bruchsackes mit Jodoformgaze. Operationsdauer 2¼ Stunden. Opium. Sect, weil etwas collabirt. Am 15. December erster Flatus.

Am 16. September erster Verbandwechsel. Der gangränöse Bruchsack hat sich zum Theil abgestossen.

Am 18. December hat sich die in der Bauchwunde liegende Dünndarmschlinge mit Granulationen bedeckt und ist zum Theil mit der Umgebung verklebt. Die Verklebungen werden gelöst, die Schlinge mit Jodoformgaze umgeben.

Am 3. Januar hatte sich die Wunde soweit gereinigt und die Schlinge so weit zurückgezogen, dass die Secundärnaht gemacht werden konnte.

Am 27. Januar Patientin geheilt entlassen.

Da sich bei dem ersten Operationsact der abführende Darmschenkel in der Bauchhöhle fixirt erwies und zur Anlegung einer Naht nicht genügend vorgezogen werden konnte, so musste die Laparotomie ausgeführt werden. Zur besseren Durchführung der Antisepsis wurde gerade, wie in Fall 2, bis zum nächsten Tage gewartet. Aber während hier das periphere Ende des Ileum noch lang genug war zur Anlegung der Klemmen und der Naht, reichte es im letzten Falle nicht aus und es musste deshalb auf andere Weise Rath geschafft werden. Eine directe Implantirung des Ileum in das Colon ascendens hätte wegen der Ungleichheit der Lumina Schwierigkeiten geboten und bei einer gangränösen Hernie die Resistenz der inneren, etwas zweifelhaften Naht noch mehr in Frage gestellt. Es wurde deshalb der Dünndarm seitlich eingepflanzt, nachdem zuvor beide Lumina durch Etagennaht geschlossen waren. Auf diese Weise sind die normalen Verhältnisse möglichst nachgeahmt. Der Erfolg war, wie der glatte Verlauf und das Fehlen irgend welcher Stenosenerscheinungen zeigte, ein guter. Der Vorsicht halber wurde die Schlinge nur soweit reponirt, bis sich das Mesenterium nicht mehr spannte. Der anfängliche Prolaps wurde durch entsprechendes Anlegen des Verbandes bekämpft und später zog sich die Schlinge von selbst zurück.

8. Hernia cruralis dextra gangraenosa. — 51jähr. Frau, aufgenommen 11. Januar 1891. Seit 22 Jahren bestehende rechtsseitige Schenkelhernie; niemals Bruchband getragen. Seit 48 Stunden incarcerirt. Peritonitische Erscheinungen. Taxis in Narkose erfolglos. Herniotomie. Mässige Menge trüben, sanguinolenten, geruchlosen Bruchwassers. 18 Cm. lange blauschwarze, mit fibrinösen Auflagerungen bedeckte Dünndarmschlinge. Schnürringe blass, doch scheint sich die Circulation in denselben wieder herzustellen. Bruchsack, der ein seitliches Divertikel hat, an der Bruchpforte abgebunden und exstirpirt. Patientin schlief in der folgenden Nacht sehr wenig, bekam gegen Morgen heftige Leibschmerzen, Abdomen etwas tympanitisch aufgetrieben, grosse Unruhe. Im Laufe des Tages mehrmaliges Erbrechen, keine Flatus, keine Stuhlentleerung. Tympanie nimmt zu.

13. Januar. Sämmtliche Erscheinungen haben zugenommen. Puls klein. Daher nochmalige Eröffnung des Abdomen durch einen 3 Cm. oberhalb des Lig. Poupart. verlaufenden Querschnitt. Hervorziehen der hinter der Bruchpforte gelegenen und locker mit der Umgebung verklebten, eingeklemmt gewesenen Darmschlinge. Dieselbe zeigt noch die gleiche blauschwarze Farbe. Der Einklemmungsring am zuführenden Ende in einer Ausdehnung von 5 Mm. grauweiss, nekrotisch. Die Nekrose erstreckt sich auf die dem Mesenterialansatz gegenüberliegende halbe Darmcircumferenz. Das nekrotische Darmstück wird eingestülpt und durch Seidenknopfnähte in querer Richtung übernäht. Anlegung einer 3½ Cm. langen Darm-

anastomose 5 Cm. oberhalb der eingeklemmten Schlinge. (Eine fortlaufende Catgutnaht zur Vereinigung der Schleimhaut. Zwei Etagen-Seidenknopfnähte mit vorheriger Incision der Serosa.) Während der Naht Abklemmung der Darmlumina durch Darmscheeren. Bei der Operation fällt ein Convolut Dünndarmschlingen, deren Reposition nur mühsam gelingt, vor. Darmschlinge sowie Perit. parietale zeigen keine Spur von Peritonitis. Das eingeklemmt gewesene Darmstück und die Anastomose werden in Jodoformgaze eingeschlagen und bleiben ausserhalb der Bauchhöhle liegen. Bauchwunde von beiden Enden aus durch Seidennähte verengert. Jodoformgazebeutel unterhalb der vorgezogenen Schlinge in das Peritoneum eingeschoben. Jodoformgaze-Watteverband. Operationsdauer 1 1/4 Stunde.

Patientin während der Operation ziemlich collabirt. Kampherinjectionen. Am folgenden Tage leichte Benommenheit, Brechen und Aufstossen. Ernährende Klystiere.

15. Januar. Die eingeklemmt gewesene Darmschlinge ist völlig nekrotisch und wird incidirt. Doch entleert sich nur wenig Darminhalt. Tympanie und Schmerzhaftigkeit des Abdomen hat zugenommen. Fortgesetztes Erbrechen, welches nach einer Abends vorgenommenen Magenausspülung nachlässt. Am 17. Januar unter zunehmender Schwäche Exitus.

Die Section ergab, dass die Naht der Anastomose gehalten hatte. Es bestand eine subperitoneale Eiterung und allgemeine fibrinöse Peritonitis.

Da nach der ersten Operation die Einklemmungserscheinungen fortbestanden, so musste durch einen zweiten Eingriff der Grund hierfür aufgesucht werden. Es fand sich bei der Operation nur eine hochgradigere Ernährungsstörung der incarcerirten Schlinge, und deshalb müssen sämmtliche Symptome auf eine Lähmung dieses Darmabschnittes bezogen werden. Bei dem elenden Zustande der Patientin konnte ein grösserer Eingriff nicht gewagt werden. Es wurde deshalb nur die verdünnte Stelle übernäht und oberhalb eine Anastomose angelegt, um so die ganze gelähmte Partie auszuschalten. Trotzdem die letztere nur in dem oben erwähnten Bezirk der Gangrän nahe war, trotzdem ferner keine Unterbindung des Mesenteriums stattgefunden hatte, so war doch schon am nächsten Tage eine völlige Nekrose eingetreten. Ob dies durch das Einpacken der Schlinge in Jodoformgaze und durch Lagerung derselben vor der Bauchhöhle (Zerrung des Mesenterium) befördert ist, wage ich nicht zu entscheiden. Jedenfalls ist es auffallend, dass in den von Helferich[1]), Salzwedel[2]) und Kredel[3]) auf ähnliche Art operirten Fällen immer in sehr kurzer Zeit eine totale Nekrose der draussenliegenden Darmschlinge eintrat. In diesem Kampfe zwischen Leben und Sterben gewinnen selbst kleinere Umstände eine grössere Bedeutung und deshalb möchte ich die eventuelle Zerrung des Mesenteriums und die Abkühlung der draussen liegenden Schlinge nicht als so ganz unwesentliche Momente hinstellen.

Ausdrücklich möchte ich hervorheben, dass diese der Helferich-

1) Ueber die Ausführung der Herniotomie bei dem gangränverdächtigen Darm. Chirurgen-Congress 1890.

2) Hernia incarcer. gangraenosa. Berliner klin. Wochenschrift. 1890.

3) Ueber die Helferich'sche Operation bei den gangränverdächtigen Därmen. Nr. 31.

schen ähnliche Operationsweise nicht deshalb vorgenommen wurde, weil über den Zustand des Darmes ein Zweifel herrschte, sondern weil es sich darum handelte, das schonendste, schnellste und für die spätere Zeit vortheilhafteste Verfahren zu finden. Dass eine völlige Gangrän des ausgeschalteten Darmstückes eintrat, war nicht vorauszusehen, hätte aber ein anderes Operationsverfahren, die Anlegung eines Anus praeternaturalis gerechtfertigter erscheinen lassen.

Da bei der Operation keine Zeichen von Peritonitis vorhanden waren, so ist die Infection wohl bei der Laparotomie, vielleicht bei der schwierigen Reposition des Darmschlingen-Convolutes zu Stande gekommen.

Eine gleich bei der ersten Operation ausgeführte Resection hätte die Frau vielleicht am Leben erhalten können.

9. Hernia ing. incarc. sinistra. — Kurz erwähnen möchte ich noch einen im Februar 1891 operirten Mann von 45 Jahren, dessen incarcerirte Inguinalhernie eine gangränöse Dünndarmschlinge zeigte. Es wurde auch hier die Enteroanastomose in einem der nächsten Tage gemacht. Der Mann starb an Peritonitis. Weitere Daten kann ich leider nicht angeben, da die Krankengeschichte verloren gegangen ist. Die Section ergab:

Kräftiger Mann; in der linken Leistengegend ein Convolut Dünndarmschlingen von etwas missfarbigem Aussehen. Eine Hautwunde liegt parallel dem Lig. Poupart. Die Darmschlinge ist auf einem Jodoformgazetampon gelagert. Die Scrotalwunde trocken, theils schmutzig gelblich, zum Theil gangränös verfärbt. Das zuführende Darmende etwas erweitert, das abführende etwas verengert. Operationsstelle ungefähr in der Mitte des Dünndarmes. Die Darmnaht hielt bei Anfüllung des Darmes mit Wasser vollkommen. Peritonitis incipiens. Pneumonia lobularis dextra lobi inferioris.

10. Hernia ing. incarc. sinistra gangraenosa. — 69jähr. Frau, aufgenommen 15. October 1893. Seit 9 Jahren linksseitiger Leistenbruch. Am 12. October trat der Bruch ohne äussere Ursache aus und wurde sofort irreponibel. Nach einigen Stunden Erbrechen. Kein Stuhl, keine Flatus. Erfolglose Repositionsversuche auswärts. Linksseitige, in die grosse Schamlippe hineinragende, ziemlich grosse Leistenhernie. Repositionsversuche auch im heissen Bade erfolglos. Herniotomie. Hautdecken infiltrirt. Aus dem Bruchsacke ein Esslöffel braunen übelriechenden Bruchwassers. Im Bruchsack eine Dünndarmschlinge, die in der Mitte eine $1\frac{1}{2}$ Cm. lange gangränöse Stelle hat mit einer stecknadelkopfgrossen Perforationsöffnung. Beide Schenkel der Schlinge lassen sich ziemlich leicht vorziehen. Der Darm ist, soweit er im Bruchsack gelegen, schlaff und missfarben, Erweiterung der Bruchpforte. Vorziehen der Darmschlinge. Das zuführende Ende ziemlich gebläht, Schnürfurche verfärbt, das abführende collabirt. Darm vor die Bauchwunde gelagert. Letztere durch Tücher geschützt. Unterbindung des Mesenteriums mit 8 Massenligaturen. Resection eines Darmstückes von 28 Cm. Beim Anlegen der Naht erweist sich das zuführende Ende sehr morsch; deshalb hier nochmalige Resection von 6 Cm. Verschluss des zu- und abführenden Endes durch Etagennaht. Enteroanastomose. Etagennaht. Der Darm bleibt vor der Bauchhöhle gelagert, wird mit Jodoformgaze umhüllt. Dauer der Operation 2 Stunden.

Die Länge des resecirten Darmstückes beträgt 40 Cm. Hiervon kommen auf den abführenden Schenkel 6 Cm., zuführenden 26,5 Cm., eingeklemmtes Stück 7,5 Cm. Am Abend kleiner Puls. Erbrechen dauert fort. Am Mittag des anderen Tages unter zunehmendem Collaps Exitus.

Bei der Section keine Peritonitis, gutes Functioniren der Anastomose.

11. Hernia scrot. incarc. sinistra. — 37 jähr. Mann, aufgenommen 23. Mai 1892. Seit 21. Mai incarcerirt. — Sofortige Operation. Reichliche Menge dunkelbraunen stinkenden Bruchwassers. 15—20 Cm. lange blauschwarze Dünndarmschlinge, die auf der Höhe der convexen Seite gangränös ist. Durchtrennung des Bruchringes von aussen. 6 Massenligaturen des Mesenteriums. Darmklemmen angelegt. Resection der Schlinge in einer Ausdehnung von 45 Cm. Schluss der beiden Darmenden durch fortlaufende Catgutnaht und zwei Etagen Seidenknopfnähte. Anlegung einer Enteroanastomose in der Ausdehnung von ca. 7 Cm. Ein Jodoformgazetampon in die Bauchhöhle; einer in den Bruchsack. Verkleinerung der Hautwunde.

Am 5. Juli Patient geheilt entlassen.

Anschliessend an die eben erwähnten Krankengeschichten möchte ich an dieser Stelle noch weiter über den Patienten B. Nr. 15 berichten. Derselbe war mit Kothfistel nach Hause entlassen. Da sich der Zustand nicht besserte und ausserdem sehr häufig quälende Kolikanfälle eintraten, so suchte er am 21. September die hiesige Klinik wieder auf. Nach gründlicher Entleerung des Darmes durch Einläufe und Laxantien neben leichter Diät wurde am 8. October zur Operation geschritten. Morphium. Chloroformnarkose. Desinfection und Abschabung der Granulationen an und in der Fistel mit nachfolgender Jodoformgazetamponade. 15 Cm. langer Querschnitt dicht über und parallel dem linken Lig. Poupart. Nach Eröffnung der Bauchhöhle zeigt sich ein grösseres Convolut Dünndarmschlingen, sowohl unter einander, wie mit dem Perit. pariet. fest verwachsen. Um Uebersicht zu gewinnen, muss der Schnitt durch den Rectus bis zur Mittellinie verlängert werden. Von der äusseren Fistelöffnung führt ein 10 Cm. langer Gang bis an das verklebte Darmconvolut heran. Die zuführenden Darmschlingen sind stark erweitert, ihre Muscularis verdickt; die abführenden auffallend eng. Da trotz des verlängerten Hautschnittes das Darmconvolut noch nicht recht frei liegt, wird ein 15 Cm. langer Schnitt senkrecht von dem medialen Rand der ersteren nach oben geführt und der dreieckige Bauchlappen zurückgeklappt. Lösung der Darmschlingen theils stumpf, theils scharf, gelingt nur wenig. Es zeigt sich, dass der Darm an einer Stelle in seiner Continuität fast völlig unterbrochen ist, zu- und abführende Schlingen sind zu $^3/_4$ in die Bauchwand eingeheilt, das Lumen des abführenden Endes ist nur für den kleinen Finger durchgängig. Es wird von der abführenden Schlinge ein 5 Cm. langes, vom Mesenterium abgetrenntes Stück abgetragen und dann die beiden Darmenden eingestülpt und durch zwei Reihen von Serosanähten geschlossen. Darauf wird eine Anastomose zwischen beiden Darmschlingen 1 Cm. unterhalb des blindgeschlossenen Endes der abführenden, 7—8 Cm. oberhalb des Endes der zuführenden Schlinge angelegt. Die Länge der Anastomose 4—5 Cm. Der Jodoformgazetampon in dem Fistelgange wird gewechselt und durch einen anderen bis zur Nahtstelle hingeleiteten ersetzt. Ver-

senkte Muskelnähte, die äusserst schwierig sind; Seidennaht der Hautwunde. Jodoformgazestreifen von der Mittellinie her bis an das Peritoneum, ein zweiter unter die Muskelnaht. Jodoformgaze, Mooskissenverband. Der Wundverlauf war ein glatter, bis auf eine mässige Eiterung aus der Drainstelle, wo sich die Haut in mässiger Ausdehnung unterminirt erwies. Am 26. November Patient völlig geheilt entlassen. Das Aussehen hatte sich bedeutend gebessert.

Vor Kurzem, also nach 2 Jahren, stellte sich der Patient noch einmal in der Klinik vor. Er hatte in der Zwischenzeit keine Erscheinungen einer behinderten Kothpassage gehabt, die Enteroanastomose functionirte gut. Die Laparotomienarbe wurde durch eine Pelotte geschützt; ebenso trug der Patient ein Bruchband. Beim Husten wölbte sich die Bauchwand etwas vor, ebenso traten die Eingeweide aus dem Leistenkanal heraus. Mit der Bandage konnte Patient jegliche Arbeit wieder verrichten.

In diesem Falle wurde hauptsächlich deshalb die Enteroanastomose statt der circulären Naht gewählt, weil sich das eine Darmende aus den Verwachsungen nicht weiter herauspräpariren liess. Des Ferneren erwies sich auch diese Art der Anpassung bei der sehr grossen Lumendifferenz beider Theile als recht zweckmässig. Es fällt die Einstülpung und Vorwulstung der Schleimhaut, die bei verengertem Lumen doch immer von grösserer Bedeutung ist, überhaupt fort. Die Serosaflächen lassen sich genau und glatt aneinander legen, wie sich dies durch die Faltenbildung bei etwas stärkerem Einnähen des erweiterten Lumens nicht machen lässt, so dass ich nicht anstehen möchte, dies Verfahren bei etwaiger Schwierigkeit der Anpassung zweier differenten Darmlumina auf das Wärmste zu empfehlen.

Da dieser Fall eigentlich unter die secundären Darmresectionen zu rechnen ist, so fiel ein grosser Theil der Gefahren und Unannehmlichkeit der primären Resection vollständig fort.

Von den ersten 5 Patienten (7—11), die eigentlich nur hierher zu rechnen sind, starben 3. Bei den beiden Frauen bestanden die Einklemmungserscheinungen seit 96 resp. 72 Stunden, also schon relativ lange, zumal wenn man berücksichtigt, dass die zweite Patientin ein Alter von 69 Jahren hatte. Die Kräfte dieser letzteren hatten nicht ausgereicht, die Operation zu überstehen; irgend eine Ursache des Todes liess sich bei der Section nicht nachweisen. Bei der ersten Patientin war die nicht schlecht aussehende Schlinge anfangs reponirt worden. Als aber dann die Einklemmungserscheinungen nicht nachliessen, wurde das Abdomen zur Aufsuchung des eventuellen Hindernisses eröffnet. Bei diesem Act wurde unglücklicher Weise ein Theil der Baucheingeweide vorgepresst, sie kamen in Contact mit dem Bruchsack und seiner Umgebung und sind so wahrscheinlich inficirt worden. Patientin starb an Peritonitis. Auch bei dem dritten Patienten war Peritonitis die Todesursache. Rechnet man beide Verfahren zusammen, so sind unter den 11 resecirten

Fällen 4 Todesfälle, resp. unter Miteinrechnung der Anfangs erwähnten Hernia obturatoria unter 12 5 Todesfälle, was eine Mortalität von 41,7 Proc. bedeutet.

Folgende kleine Tabelle giebt eine Uebersicht über die Länge der resecirten Schlinge und die Dauer der Einklemmung, wobei noch das Alter berücksichtigt worden ist.[1])

Nr.	Dauer der Einklemmung	Länge der Resection	Alter	Heilung	Tod
1	72 Stunden	15 Cm.	56 Jahre	1	—
2	72 "	15 "	37 "	1	—
3	120 "	17[2]) "	44 "	1	—
5	72 "	25 "	62 "	1	—
6	96 "	2 "	45 "	1	—
7	120 "	8 "	46 "	1	—
8	48 resp. 96 St.	30 "	51 "	—	1
10	72 Stunden	40 "	69 "	—	1
11	48 "	45 "	37 "	1	—
12	72 "	7 "	66 "	—	1

Diese kleine Tabelle zeigt, dass alle Fälle relativ frühzeitig und bei noch gutem Kräftezustand der Patienten zur Operation kamen.

Irgend welche besonderen Schlüsse lassen sich besonders in Bezug auf die Abhängigkeit der Ausdehnung der Darmaffection oder dem Endresultat und der Dauer der Incarceration nicht ziehen. Dazu sind die Unterschiede in den angeführten Zahlen zu gering. Vielleicht hat dieselbe aber Werth für eine grössere Zusammenstellung. Ausserdem zeigt sich, dass in allen Fällen doch relativ wenig resecirt zu werden brauchte.

Vergleichen wir zum Schluss die Erfolge, welche die Anlegung des Anus praeternaturalis im Gegensatz zu der primären Darmresection erzielt hat, so müssen wir, mögen wir die Zahlen drehen und wenden wie wir wollen, zu Gunsten des letzteren Verfahrens uns entscheiden. Wenn auch in den jüngst vergangenen Jahren nur die ungünstigen Fälle, denen vielleicht weder auf die eine noch die andere Weise zu helfen gewesen wäre, mit der Anlegung eines widernatürlichen Afters behandelt sind und hieraus die schlechten Erfolge zur Genüge sich erklären, so sind doch andererseits in den ersten Jahren alle Fälle ohne Unterschied so behandelt worden. Allerdings ist ihre Zahl nur gering und weitgehende Schlüsse lassen sich deshalb aus ihnen allein nicht ziehen.

1) Zweimal resecirt; Anfangs 9 Cm., dann vom ab- und zuführenden Ende je 4 Cm.

2) Die beiden Patienten, deren Krankengeschichten fehlen, sind nicht aufgeführt.

Der Vergleich mit anderen grossen Statistiken giebt jedoch gleiche oder ähnliche Resultate. So berechnete Frank die Sterblichkeit bei der Anlegung eines Anus praeternaturalis auf 80,7 Proc., die bei primärer Darmresection auf 48 Proc. Reichel hatte 80 Proc.: 50 Proc. Todesfälle; in Friedrichshain 76,9 Proc.: 60 Proc. Schmidt 80,5: 76,1 Proc. Mikulicz kam auf Grund mehrerer grösserer Statistiken auf 76,6 Proc.: 47,1 Proc. Kocher hatte bei primärer Resection 54,6 resp. 40 Proc. Todesfälle. Delbet erzielte sogar 60 Proc. Heilungen.

Aber so glänzende Erfolge, dass man unbedingt für die eine oder die andere Behandlungsart sich entscheiden müsste, hat keine Zusammenstellung aufzuweisen, dies liegt jedoch nicht in der Methode, sondern in den Gefahren, die jede länger dauernde Incarceration mit sich bringt, begründet.

Verschoben haben sich die Zahlen in sofern, als seit der ersten Zusammenstellung Rydygier's aus dem Jahre 1881, in der er bei primärer Resection unter 31 Fällen nur 10 Heilungen (32 Proc.) zu verzeichnen hatte, jetzt die Erfolge wesentlich bessere geworden sind. Dies liegt vor Allem in der grösseren Vervollkommnung der Technik und der grösseren Uebung der einzelnen Operateure begründet, und die meisten Misserfolge, die meisten Einwände der früheren Zeit waren nicht gegen die Methode als solche, sondern gegen ihre Ausführung gerichtet.

Es ist ein grosses Verdienst Kocher's, unermüdlich nach all den Fehlerquellen gesucht und sie aufgefunden zu haben. Trotzdem haften aber auch Nachtheile dem einen Verfahren ebenso an, wie dem anderen, sie muss man kennen, um gegebenen Falles in richtiger Erwägung die eine oder die andere Methode zu wählen. Und deshalb ist auch in dem Streite über dem Vortheil beider Verfahren, die Frage nicht zu formuliren, ob principiell diese oder jene Methode zu wählen sei, sondern wann die eine, wann die andere. Es dürfte sich der Mühe lohnen, statistisch nachzuweisen, ob durch Einführung der primären Resection in die Behandlung gangränöser Brüche die Erfolge überhaupt bessere geworden sind, und damit wäre viel eher der Werth erwiesen, als durch den Vergleich beider Verfahren unter einander.

Der Hauptnachtheil der primären Resection liegt in der Schwere und der Dauer des Eingriffes begründet, in dem relativ grossen Anspruch, den sie an die schon hart mitgenommenen Kräfte des Patienten macht. Ferner ist in manchen Fällen der Darm so stark und so weit hinauf ergriffen, dass man einigermaassen haltbares Material zur Naht nicht bekommen kann, zumal gewöhnlich in derartigen Fällen die Kothstauung und somit die Anforderungen, die gerade in den ersten Stunden an die Naht gestellt werden, grössere sind. Eine Infection braucht nicht, selbst bei Eiterung des Bruchsackes mit Nothwendigkeit gesetzt werden, obgleich es oft recht schwierig sein kann, die Antisepsis völlig durchzuführen.

Uebersteht aber der Kranke den Eingriff, dann ist er in kürzester Zeit unter Bedingungen, die ihn zu Kräften kommen lassen und ihn fähig

machen, alle Folgen der Incarceration gut zu überwinden. Dies gestattet der Anus praeternaturalis aber nicht; wenn auch die augenblickliche Gefahr wesentlich geringer ist bei der Kürze des Eingriffs, so droht die Peritonitis, Perforation, Abknickung oberhalb des einschnürenden Ringes, Phlegmone in der Umgebung, ein lästiges Ekzem und mehr oder minder hochgradiger Säfteverlust. Der Kranke erholt sich schwerer und dann steht ihm in vielen Fällen noch eine zweite Operation bevor, wenn er sich nicht sein Lebenlang mit der nicht gerade angenehmen Zugabe einer Kothfistel schleppen will. Czerny stellte beim ersten Vorschlag der primären Darmresection als neue Behandlungsmethode nur Fälle evidenter Gangrän bei noch relativ gutem Allgemeinbefinden und Fehlen perihernißser Phlegmone als geeignet hin. In zweifelhaften Fällen, bei blaurothem Darme, der hin und wieder schiefrige Flecken zeigt, hat er die Reposition der Resection vorgezogen. Rydygier sah in bestehender allgemeiner Peritonitis eine absolute Contra-Indication. Sartorius[1]) hält die primäre Resection trotz Collaps, perihernißser Phlegmone und bestehender Peritonitis für indicirt. Auch Stern[2]) hatte ebenso wie 111[3]) trotz ausgedehnter Eiterung in der Umgebung günstige Resultate bei der Resection. Beck[4]) verlangt bei positiver Gangrän eine ausgedehnte Resection. Delbet sah als einzige Contraindication gegen die sofortige Darmnaht bestehenden Collaps und die Ungunst äusserer Verhältnisse an. Sachs sagt bei der Veröffentlichung über gangränöse Brüche aus der Kocher'schen Klinik, dass die Gefahren für die Resection in der starken Aufblähung des zuführenden Darmstückes beständen, ebenso wie in der Dehnung und Infection der stark geschädigten Wand des zuführenden Darmtheiles und in der Unmöglichkeit mit Sicherheit immer die Grenzen des Geschädigten zu erkennen. Für alle Fälle, in denen man aus irgend einem Grunde nicht auf die exacte Ausführung einer Darmnaht vorbereitet ist, sei das Verfahren von Riedel das beste. Wegen bestehender Peritonitis wurde der Anus praeternaturalis in 4 Fällen angelegt. Den ungünstigen Ausgang habe aber die Bauchfellentzündung an sich nicht bedingt, es komme auf die Widerstandsfähigkeit des Individuums an, die ihrerseits wieder abhängt von der Dauer der Einklemmung. Bei einer Incarcerationsdauer über drei Tage sei der Ausgang gewöhnlich ein ungünstiger. Er sieht deshalb in der lange bestehenden Incarceration die einzige Contraindication gegen die primäre Darmresection.

Anderen Orts[5]) sagt derselbe Autor anlässlich der Mittheilung eines recht interessanten Falles von gangränöser Cruralhernie, wo anfänglich die Schlinge vorgelagert blieb, aber schon am nächsten Tage wegen des überaus grossen Säfteverlustes der Anus praeternaturalis durch Resection von 34 Cm. Darm beseitigt werden musste, dass der Vorschlag, principiell einen widernatürlichen After anzulegen, doch ein sehr gewagter sei.

Beginnende fibrinöse Peritonitis sei keine Contraindication gegen die

1) Erlangen 1883.
2) Berliner klin. Wochenschrift. 1891.
3) Centralblatt f. Chirurgie. 1883.
4) u. 6) Hirsch. Bd. XXVIII.
5) Langenbeck's Archiv. Bd. XLVI.

Resection und Naht, denn habe dieselbe einen progredienten, septischen Charakter, so sei der Patient noch am ehesten zu retten, wenn sein Darmkanal wieder hergestellt würde. Der Erfolg ist natürlich bei einer so schweren Complication immer ein zweifelhafter.

Roman v. Baracz wählt bei Collaps des Kranken, länger dauernder Einklemmung, Sepsis, den Anus praeternaturalis und zwar so, dass er sich beim Verdacht auf bereits bestehende peritoneale Verklebungen mit der einfachen Incision begnügt. Sonst soll nach dem Debridement der Bruchpforte die Schlinge vorgezogen werden. Dagegen hält er die Primärresection für angezeigt beim Fehlen des Collapses, bei nicht lange bestehender, besonders elastischer Einklemmung, dem Mangel peritonitischer Erscheinungen, Fehlen von Gangrän des Bruchsackes. Zwischen diesen beiden Gruppen liegt aber noch ein weites Gebiet, und hier immer das Richtige zu treffen, scheint der Erfahrung des einzelnen Operateurs überlassen zu sein. Habs bespricht das pro und contra beider Verfahren weniger, sondern berichtet nur, dass die primäre Resection indicirt gewesen wäre, wenn an dem vorgezogenen Darme sich nekrotische Stellen mit oder ohne Perforation gefunden hätten, die sich nicht durch Uebernähen verdecken liessen. Es scheint demnach, als wenn eine Behandlung mit Anus praeternaturalis weniger in Frage gekommen wäre. In ausgezeichneter Weise analysirt Krumm die an der Heidelberger Klinik beobachteten Fälle von gangränösen Hernien. Auch er sah die günstigsten Erfolge, wenn die Einklemmung nicht länger als 48 Stunden bestanden hatte, wenn der Kräftezustand noch ein verhältnissmässig guter war und keine Zeichen einer starken Kothstauung, eigentlichen Kotherbrechens und stürmische Erscheinungen von Ileus bestanden. Elastische Einschnürung führe zwar schneller zur Gangrän, jedoch würde der zuführende Darm durch die angestauten Kothmassen nicht so afficirt. Er sieht deshalb in der Kotheinklemmung [1]) eine Contraindication gegen die primäre Resection, für welche er die Darmwandbrüche als die geeignetsten Fälle hält. Denn auch bei Anus praeternaturalis sei die Gefahr einer Peritonitis gross und es könne auch hier zum secundären Verschluss durch Abknickung und Axendrehung des Darmes hinter der Bruchpforte kommen. Für die primäre Resection seien geeignet frische Fälle von elastischer Einklemmung, in denen das Mesenterium nicht zu lange und zu stark an der Incarceration betheiligt war, ferner gangränöse Darmwandbrüche, frische Fälle von Kotheinklemmung, in denen keine hochgradigen Ileuserscheinungen herrschen und zweifelhafte Fälle; als ungeeignet weist er zurück diejenigen, in denen Collaps, Peritonitis, periherniöse Phlegmone, Phlegmone der Bauchdecken bestehen und in denen die Bildung eines Anus praeternaturalis schon sehr weit vorgeschritten sei. Partielle Gangrän des Bruchsackes sei keine Contraindication.

Mikulicz sieht die primäre Resection als das Normalverfahren bei Behandlung gangränöser Brüche an. Nach seiner Auffassung standen von den 7 Todesfällen von den mit Anlegung eines Anus praeternaturalis behandelten Einklemmungen nur einer ausser Zusammenhang mit der Methode. In allen anderen Fällen muss dieselbe für den unglücklichen Aus-

1) Ich habe diese Bezeichnung hier im Sinne Krumm's gebraucht.

gang mehr oder minder verantwortlich gemacht werden. Diesen begeisterten Fürsprechern stehen andere gegenüber, die trotzdem an dem alten Verfahren festhalten zu müssen glauben. So sagt z. B. Küthe [1]), dass die Anlegung eines Anus praeternaturalis nur dann unzulässig sei, wenn derselbe zu hoch oben im Darm gelegen wäre. v. Bergmann weist beiden Methoden ihre Gefahren zu, glaubt aber, dass dieselben bei der primären Resection grössere seien. Vor Allem sei es der schlechte Zustand des Darmes, so dass die Naht leicht einrisse, dann könne der Anprall der Kothmassen die Naht leicht sprengen, und überdies sei der Darm äusserst empfindlich gegen jede Beeinträchtigung seiner Ernährung vom Mesenterium her. Bei Anus praeternaturalis drohe die Ausbreitung der Peritonitis, Collaps und nachträgliche Perforation am einklemmenden Ringe, Phlegmone und Inanition.

v. Bramann betont auf der Naturforscherversammlung in Halle, dass er bei einer Einklemmungsdauer von 4—6 Tagen niemals primäre Darmresection machen würde. Die septische Intoxication sei dadurch nicht aufzuheben, die Jauche fliesse leichter bei Anus praeternaturalis ab, die Operation sei schneller als die Darmnaht. Die Inanition trete thatsächlich nur bei wenigen Kranken ein.

Wie man sieht, ist der Streit noch lange nicht entschieden und wird auch wohl nie für einen vollständigen Sieg der einen oder der anderen Methode beendet werden.

Wie Tietze sagt, kann man in manchen Fällen der Anlegung eines Anus praeternaturalis nicht entgehen.

Die primäre Resection wird in den meisten Fällen das Normalverfahren bleiben müssen, da sie bei richtiger Berücksichtigung und Anwendung ihrer jetzigen Technik einen grossen Theil der Gefahren verliert und den Kranken möglichst bald wieder in normale Verhältnisse bringt. Glaubt man jedoch den Vorbedingungen für das Halten der Naht, d. h. einer Resection im möglichst gesunden Gewebe, nicht gerecht werden zu können, so soll man sich mit der Anlegung eines Anus praeternaturalis begnügen. Vor allem aber ist Rücksicht zu nehmen auf den Kräftezustand des Patienten. Ist derselbe derartig, dass er eine länger dauernde eingreifende Operation nicht mehr zulässt, so soll man nur darauf bedacht sein, die im Darm angestaute Jauche abfliessen zu lassen, um weitere Resorption von schädlichen Stoffen zu vermeiden. Und hierzu reicht im Allgemeinen die Incision der vorliegenden Schlinge aus. Die von anderer Seite aufgestellte Contraindicationen fallen zunächst mit diesen angeführten zusammen, so besonders die von Krumm hervorgehobene Trennung in elastische und Kotheinschnürungen. Denn gelingt es bei der letzteren die angestauten Massen möglichst zu entleeren, hat der Darm noch Festig-

1) Berlin 1884.

keit genug, so ist ja der Hauptgegengrund beseitigt. Andererseits decken sich perihernióse Phlegmone, bestehende Peritonitis gewöhnlich mit mehr oder minder hochgradigem Collaps und dieser wieder mit der Dauer der Einklemmung. Es kommt schliesslich alles darauf hinaus, wie lange der Körper unter dem schädigenden Einfluss der Resorption des zersetzten Darminhaltes gestanden hat und ob nicht die verursachten Veränderungen zu hochgradig sind, als dass der Körper ihrer Herr werden kann, zumal er augenblicklich noch durch einen mehr oder weniger starken Eingriff geschädigt wird. Das ist es, was der Operateur vor allem zu erwägen hat. Gegen die anderen Ereignisse, die als Contraindication angegeben sind, kann die Technik, kann die Antisepsis, wie zahlreiche Mittheilungen gezeigt haben, schützen. Die lange Dauer, die Schwere des Eingriffes wird sich wohl mindern, aber nicht ganz beseitigen lassen. Ihn muss der Patient nach seinem Kräftezustand überstehen können, sonst darf man ihn in eine derartige Gefahr nicht bringen. Hieraus geht auch zugleich hervor, dass ich bei den Fällen, die zur Anlegung eines Anus praeternaturalis bleiben, mich nur mit der Incision der Schlinge nach eventuellem Debridement der Bruchpforte begnügen möchte. Denn geht man weiter, so wird die Schwere beider Eingriffe bald nahezu gleich werden und dann ist für den Patienten durch Wahl der letzteren Methode nichts mehr gewonnen. Zweckmässig ist es an Stelle der circulären Naht, bei grösserer Ungleichheit der Lumina, bei Sitz der Incarceration in der Nähe der Einmündungsstelle in das Coecum die Enteranastomose zu wählen, da sie eine exacte und haltbare Naht wesentlich sichert.

X.

Zur chirurgischen Behandlung der Blasentuberculose.[1])

Von

Dr. med. W. Greiffenhagen,

dirig. Arzt der chirurg. Abth. am Diaconissenhaus in Reval.

Meine Herren! Unter den Organen des Urogenitalsystems wird die Blase relativ selten von Tuberculose befallen, eine primäre Blasentuberculose, d. h. eine selbständige vom Blut aus entstandene Tuberculose gehört zu den allergrössten Seltenheiten, ja König[2]) zweifelt überhaupt an ihrem Vorkommen. Am häufigsten wird die Blase von der Niere aus inficirt, seltener von der Prostata, den Samenbläschen, den Nebenhoden aus. Merkwürdig ist überhaupt die grosse Resistenz der Blasenschleimhaut gegen Tuberkelbacillen. Es giebt viele Beispiele von jahrelang dauernder Nierentuberculose, die bis zum Lebensende, ohne Blasencomplicationen blieben, und im Anschluss an die Nephrectomie hat man sich schon wiederholt davon überzeugt, dass alle Symptome der tuberculösen Harnerkrankung nach Entfernung des primären tuberculösen Herdes mit einem Schlage dauernd zu schwinden vermögen. Es kann also die Blasenschleimhaut jahrelang von Tuberkelbacillen überschwemmt werden, ohne selbst specifisch zu erkranken. Wenn es aber dazu kommt, so pflegt sich die tuberculöse Erkrankung an bestimmten anatomisch localisirten Punkten zu etabliren und zwar an den Ausmündungsstellen der zu- und abführenden Kanäle, welche sämmtlich innerhalb des Trigonum Lieutaudii oder demselben nahe benachbart liegen. Die Ureterenmündungen sind die Prädilectionsstellen der descendirenden Blasentuberculose, die Prostata und die Ausführungsgänge der Ductus ejaculatorii vermitteln die ascendirende Infection.

Grosse Schwierigkeiten kann die Diagnose machen; oft wird sie mit Sicherheit gar nicht zu stellen sein. Harndrang, Hämaturie,

1) Vortrag, gehalten am 14. September 1895 auf dem VII. Aerztetage der Gesellschaft livländischer Aerzte in Wenden.

2) Lehrbuch der speciellen Chirurgie. 1893. S. 664 ff.

Schmerzen, der Nachweis von Eiweiss und mikroskopischen Formelementen sind nichts Charakteristisches, aber auch das Vorhandensein von Tuberkelbacillen beweist noch nicht die Localisation des tuberculösen Processes in der Blase. Nicht Jeder, dessen Harn Eiterschleim und Tuberkelbacillen enthält, leidet an Tuberculose der Harnblase, dieselben können den Nieren entstammen und die Blase blos vorübergehend passiren. Bei Frauen insbesondere muss man die Nachbarschaft der Uterinhöhle nicht vergessen, die mitunter zu diagnostischen Irrthümern führen kann, wie das u. A. ein jüngst von Kernig[1]) mitgetheilter Fall beweist. — Andererseits kann selbst in Fällen ausgedehnter Schleimhautaffection, speciell aber bei den submucösen Formen jeder Tuberkelbacillus fehlen, wenigstens der Nachweis der Bacillen im nicht centrifugirten Harn ausserordentlich mühsam sein. — König ist der Ansicht, dass so mancher chronische Blasenkatarrh, trotz mangelnden Nachweises der Tuberkelbacillen, dennoch auf Tuberculose beruht, und hat schon vor Koch's Entdeckung des Bacillus, diese Vermuthung durch Impfversuche an Thieren bestätigt. — Die Prognose ist nicht immer absolut schlecht. Es giebt Fälle, wo das Leiden jahrelang ohne erhebliche Beschwerden ertragen werden kann, in anderen dagegen nimmt die Krankheit einen stürmischen Verlauf und kann durch Pericystitis, Miliartuberculose und Pyämie schnell zum Tode führen.

Die Therapie ist bis vor Kurzem noch eine rein conservativ-symptomatische gewesen. Man beschränkte sich auf Verordnung hygienischer Maassregeln, Sitzbäder, den Gebrauch von Guajacol und Creosot, warnte aber ausdrücklich vor localer Behandlung. Erst die von Filippowo[2]) gegen chronischen Blasenkatarrh empfohlene Jodoformglycerininjectionen und die Desnos'schen[3]) Sublimatinstillationen wurden bei Blasentuberculose versucht und schienen mitunter Erleichterung zu verschaffen. — Operative Eingriffe kamen nur bei Complicationen in Betracht und eine dauernde Blasenfistel legte man erst dann an, wenn die Harnentleerung durch quälende Schmerzen zur Unmöglichkeit wurde. Die zielbewusste Eröffnung der Blase zur directen Inangriffnahme der Schleimhaut gehört der neuesten Zeit an. Desnos[4]) machte in einem Falle schwerer tuberculöser Schleimhautulceration den hohen Blasenschnitt, und tamponirte die Blase mit Jodoformgaze. Die Fistel blieb ein Jahr offen, und wurde nach Aus-

1) St. Petersburger med. Wochenschrift. 1895. S. 310.
2) Citirt nach König, l. c.
3) Centralblatt f. Chirurgie. 1894. S. 658.
4) Ebenda. 1893. S. 368.

heilung der Blasentuberculose geschlossen. Der Kranke genas vollständig. — Verhoogen [1]) hat unter 7 Fällen von chronischer Cystitis bei 4 tuberculösen die Auskratzung der Schleimhaut von einem hohen Blasenschnitt, resp. bei Frauen von der dilatirten Urethra aus vorgenommen und darauf einen Tampon mit Jodtinctur auf kurze Zeit eingeführt. Die 4 nicht tuberculösen Fälle heilten gut, von den tuberculösen wurde einer erheblich gebessert, in den beiden anderen nur eine vorübergehende Besserung erzielt, da die Nachbehandlung mit Arg. nitr. Lösungen wegen fortschreitenden Kräfteverfalls infolge Verschlimmerung des Allgemeinleidens nicht weiter fortgesetzt werden konnte. — In ähnlicher Weise heilten resp. besserten Reverdin [2]), Guiard [3]), Roux [4]), Landerer [5]), Guyon [6]), Schulz [7]) und König je einen Fall. Bangs [8]) empfiehlt zur Linderung der Beschwerden die Anlegung einer Doppelfistel über der Symphyse und am Damm und meint, man könne in geeigneten Fällen durch Cürettement der erkrankten Schleimhaut von den Fisteln aus die Localtuberculose zur Ausheilung bringen. — König gelang es durch Auskratzen der Fisteln und Jodoformtamponade einen nach dem Perineum fistulös durchgebrochenen Fall von Blasentuberculose zu heilen. Dennoch meint er, bei der Behandlung der Blasentuberculose könne man bisher keine Triumphe feiern.

Unter solchen Umständen scheint mir der von uns beobachtete und geheilte Fall wohl des allgemeinen Interesses werth, daher erlaube ich mir, Ihnen die Krankengeschichte vorzulegen:

M. Schmidt, 47 Jahre alt, trat am 3. August 1894 in meine Behandlung. Ueber sein jetziges Leiden weiss er nur wenig auszusagen. Er ist bis vor 9 Wochen stets gesund gewesen, hat nie eine Gonorrhöe gehabt und nie an Harnbeschwerden gelitten. Seit 19 Jahren ist er verheirathet und hat 4 gesunde Kinder. Eine erbliche Belastung lässt sich nicht nachweisen. — Vor 10 Jahren erhielt er einen heftigen Stoss gegen die rechte Scrotalhälfte, worauf sich sofort eine schmerzhafte Geschwulst bildete, die sich nach einiger Zeit verkleinerte, später aber wieder wuchs, und seit ca. 9 Jahren, nun aber schmerzlos, dieselbe Grösse beibehalten hat. Ohne ihm bekannte Ursache stellten sich vor ca. 9 Wochen Schmerzen beim Uriniren und Blutharnen ein, desgleichen bemerkte er eine Verhärtung der Eichelspitze und der Peniswurzel, weiss aber nicht anzugeben, ob diese Verhärtungen schon vor dem Blutharnen bestanden oder sich erst später bildeten. Die Blasenbeschwerden — erschwerte Harnentleerung,

1) Centralbl. f. Chirurgie. 1894. S. 44. 2) Ebenda. 1889. S. 679. 3) Ebenda. 1889. S. 400. 4) Ebenda. 1889. S. 679. 5) Ebenda. 1889. S. 400. 6) Ebenda. 1890. S. 598.

7) Citirt nach König, l. c.

8) Centralbl. f. Chirurgie. 1893. S. 366.

Harnträufeln, Blutung und Schmerzen — steigerten sich allmählich im Laufe von 9 Wochen bis zu einem unerträglichen Grade, dazu gesellten sich Schmerzen in der Nierengegend und hochgradige allgemeine Schwäche.

Status praesens vom. 3. August. Der 47jährige Kranke ist von Uebermittelgrösse, solidem Knochenbau und kräftigem Habitus. Der allgemeine Eindruck ist jedoch der eines schwer Kranken. Fettpolster geschwunden, Musculatur reducirt, Gesichtsfarbe blass, Gesichtszüge verfallen, die Augen liegen tief in den Höhlen. Patient klagt über Schmerzen in beiden Nierengegenden, constante Schmerzen in der Blase, Unvermögen den Harn willkürlich zu lassen und ihn zurückzubehalten. — Es besteht beständiges Harnträufeln, und beim Versuch willkürlicher Harnentleerung steigern sich alle Beschwerden bis zur Unerträglichkeit. — Patient ist daher absolut arbeitsunfähig, geht und steht nur mühsam und gebückt und ist meist ans Bett gefesselt. — Bei der klinischen Untersuchung erweisen sich alle übrigen Organsysteme, namentlich der Respirationstractus, als intact. Temperatur 36,8 und Puls 86, leicht comprimirbar. Im Urogenitalsystem finden sich folgende Veränderungen: Beide Nierengegenden, besonders die linke, bei der Palpation sehr druckempfindlich, so dass es nicht möglich ist bimanuell die Nieren abzutasten. Die Palpation ergiebt eine mässig gefüllte Blase, deren Scheitel 2 Finger breit über die Symphyse reicht. Links vom Scheitel der Blase lässt sich deutlich ein etwa wallnussgrosser Tumor von derber Consistenz abgrenzen, der mit Entleerung der Blase ins kleine Becken hinabsteigt. Eine kleinere, ca. haselnussgrosse Verhärtung gleichen Charakters findet sich rechts vorn, ist jedoch nur dann fühlbar, wenn die Blase prall gefüllt ist, so dass man den erst erwähnten Tumor etwa 4 Finger breit über der Symphyse fühlt. Die Blase und namentlich die beiden Verhärtungen in der Blasenwand sehr druckempfindlich. Am Orificium exterum urethrae findet sich eine derbe, etwa kirschgrosse Verhärtung, welche die ganze äussere Harnröhrenöffnung umgiebt. Die Harnröhrenschleimhaut intensiv geröthet, aber kein Secret in der Urethra. Die pars membranacea urethrae ebenfalls verdickt und knollig aufgetrieben. Die Rectaluntersuchung findet eine mässig vergrösserte, nicht druckempfindliche Prostata, die bimanuelle Palpation des Blasengrundes ausserordentlich schmerzhaft. — In der rechten Scrotalhälfte eine ca. faustgrosse Hydrocele testis, ohne pralle Spannung, so dass man am Schwanzende des rechten Nebenhodens eine kolbige Verdickung nachweisen kann. Das rechte Vas deferens dicker und härter als das linke. — Der Harn, dessen Menge nicht genau gemessen werden kann, weil Incontinenz besteht, reagirt neutral, ist stark trübe und roth, sedimentirt stark, enthält Blut und nach Filtration geringe Mengen von Eiweiss. Bei der mikroskopischen Untersuchung finden sich Blutkörperchen, Leukocyten und Blasenepithelien in grosser Zahl und nach Doppelfärbung in Methylenblau-Fuchsin in jedem Gesichtsfelde zahlreiche Tuberkelbacillen, neben mehreren anderen Mikroorganismen. —

Die Diagnose lautet auf Tuberculose der Blase, tuberculöse Infiltrate der Blasenwand, vielleicht auch schon Tuberculose der Nieren. Rechtseitige Hydrocel. testis, Epididymitis chronica, vielleicht auch tuberculosa. — Die Prognose wurde schlecht gestellt und der Kranke nur auf

seine dringende Bitte im Diaconissenhaus behalten. Die Behandlung bestand in Bettruhe, Sitzbädern und innerlichem Gebrauch von Creosot. Versuche mit Blasenspülungen und Jodoformeinspritzungen mussten wegen Stricturirung der Harnröhre und hochgradiger Schmerzhaftigkeit aufgegeben werden. — Unter diesem Krankheitsbilde lag der Patient vom 3. bis zum 28. August. Der Appetit sank, die Kräfte schwanden sichtlich, die Defäcation wurde schmerzhaft und es bildete sich Ende August eine teigige Schwellung am Damm. Am 28. August stieg die Abendtemperatur auf 38,2, Tags darauf auf 39,0. Die Schwellung am Perinäum wurde schmerzhaft und wölbte sich mehr vor, die Urinentleerung wurde immer spärlicher und quälender. Am 31. August bestand völlige Anurie bei praller Füllung der Blase und quälendsten Schmerzen in Blase und Unterleib. — Wenn ich bis dahin von jedem operativen Eingriffe Abstand genommen hatte, so geschah es lediglich in der Ueberzeugung, dass der letale Ausgang bald zu erwarten war. Nun aber lag doch eine stricte Indicatio vitalis zur Anlegung einer Blasenfistel vor. Ich machte daher am 31. August die Sectio mediana. Nach Durchtrennung der Perinäalhaut kam man in ein ganzes System von Abscesshöhlen, welche mit käsigem Eiter gefüllt waren und sich weit nach oben, hinten und aussen in das Cavum ischio-rectale und rings um die tieferen Harnröhrentheile ausdehnten. Nach Entleerung aller Abscesse fand sich in der Tiefe der Wunde das Itinerarium frei zu Tage liegend, also ein Durchbruch der Harnröhre in der Pars membranacea. — Nach Eröffnung der Blase stürzte eine grosse Menge trüben, übelriechenden Harns hervor. — Es wurde ein dickes Drainrohr in die Blase eingeführt, die Wandung der Abscesshöhle gründlich ausgekratzt, jede Ausbuchtung mit Jodoformgaze tamponirt und das Drainrohr mit zwei Nähten am Damm befestigt. Nach sorgfältiger Blasenspülung wurde ein Jodoformverband mit einer das Drainrohr offen lassenden Binde befestigt. — Der sofortige Erfolg war eklatant. Alle Beschwerden waren geschwunden, die Temperatur normal, der Harn tropfte continuirlich in das untergeschobene Gummisteckbecken ab, Appetit stellte sich ein, und das Allgemeinbefinden hob sich zusehends.

Die weitere Behandlung bestand in täglich 2 maligen Blasenspülungen mit 3 proc. lauwarmer Borsäurelösung, und vom 8. Tage nach der Operation an wurden nach der 2. Blasenspülung 30—40 Ccm. einer 5 proc. Jodoformglycerinlösung durch das Drain injicirt. Jedes Mal, wenn sich das Drainrohr gelockert hatte und tiefer gesunken war, so dass die Harnentleerung stockte (was im Ganzen 5 mal beobachtet wurde), stellten sich abendliche Temperatursteigerungen auf 38—39, ja einmal sogar bis auf 40° ein, die sofort schwanden, wenn das Drain beim Verbandwechsel wieder bis in die Blase hineingeschoben wurde. Etwa einen Monat nach der Operation begann ich die Erweiterung der Stricturen mit Beniqué-schen Sonden. Das hatte eine mässige Blennorrhöe zur Folge, das Secret enthielt jedoch weder Tuberkelbacillen, noch Gonokokken. Nachdem Nr. 21 bequem passirte, wurde das Drain aus der Perinäalfistel entfernt, ein Verweilkatheter durch die Harnröhre eingeführt und die Blasenspülung von hier aus fortgesetzt. Jodoformglycerin wurde nicht mehr angewandt, da seit dem 6. October, also ca. 5 Wochen nach der Operation, keine Tuberkelbacillen mehr nachweisbar waren.

Die Perinäalwunde granulirte gut bis auf eine feine Fistel, die noch wochenlang fortbestand und noch mehrfach geätzt und cürettirt werden musste, ehe sie sich Ende November schloss. Der Verweilkatheter konnte am 28. November entfernt werden, nachdem er 4 Wochen lang, natürlich häufig durch einen neuen ersetzt, gelegen hatte. — Inzwischen waren auch mit der Harnröhre und der Hydrocele Veränderungen vor sich gegangen. Ich hatte dem Kranken wiederholt die Radicaloperation der Hydrocele vorgeschlagen, stiess aber immer auf energischen Widerstand, und mit Recht, denn schon Anfang November konnte man einen deutlichen Schwund der Verhärtungen in der Glans und eine Verkleinerung der Hydrocele wahrnehmen, und bei der Entlassung war von der Hydrocele nichts mehr nachzuweisen. Sie war spontan geheilt. Auch die beiden Tumoren der Blasenwand verkleinerten sich allmählich und schwanden schliesslich vollständig.

Am 1. December konnte Patient als vorläufig geheilt entlassen werden. Der Harn reagirte sauer, enthielt keine abnormen Bestandtheile und wurde in einer Tagesmenge von 1500—2000 Grm. in 1—2stündigen Intervallen schmerzlos entleert; nur bestand noch etwas Incontinenz. Patient hatte sich ausserordentlich erholt; Schlaf und Appetit waren normal und das Aussehen ein gesundes.

Ich habe den Kranken am 8. September dieses Jahres, also ein Jahr nach der Operation wieder gesehen und folgenden Status aufgenommen: Blühender, gesunder Mann, von kräftigem Körperbau und bedeutender Muskelkraft. Am Perinäum eine derbe, strahlige Narbe. In der rechten Scrotalhälfte eine deutliche Varicocele und auch beginnende Hydrocele. Das Schwanzende des rechten Nebenhodens kolbig verdickt, das rechte Vas deferens dicker als links. In der Wand der Tunica vaginalis propria eine erbsengrosse harte Einlagerung. — Alle diese Theile schmerzlos und nicht druckempfindlich. Glans penis, Harnröhre, Blase normal. Harnentleerung erfolgt in normaler Weise in $1\frac{1}{2}$ bis 4 stündigen Pausen. Nur in der Nacht soll bisweilen etwas Harnträufeln stattfinden, wenn Patient stundenlang ununterbrochen geschlafen hat. — Keinerlei subjective Beschwerden bestehen zur Zeit. Der Mann ist Landarbeiter, verrichtet alle Arbeiten und kann als Begleiter bei Spiritustransporten Tagereisen ohne Ermüdung zu Fuss zurücklegen, ist also als geheilt zu betrachten.

Es unterliegt wohl keinem Zweifel, dass wir es in diesem Falle mit einer schweren tuberculösen Erkrankung der Blase zu thun hatten. Nicht allein der constante Bacillenbefund, sondern auch die klinischen Symptome sind hinlänglich beweisend. Ob es sich aber um primäre Localisation in der Blase oder irgend eine Secundärinfection handelte, lässt sich nicht mit Sicherheit entscheiden. Ich bin der Ansicht, dass die Harnröhre secundär befallen ist, und halte die Infiltrate nicht für eine specifische Erkrankung. Nieren, Prostata und Scrotalgebilde sind wohl nicht als Primärherd anzusehn, da sie keine klinischen Symptome machten, es sei denn, dass man die kolbigen Ver-

dickungen der Epididymis für Tuberculose hält, was sich nach den klinischen Symptomen nicht rechtfertigen lässt. Der Gegenbeweis liesse sich allerdings nur auf mikroskopischem Wege beibringen. Die Möglichkeit einer latenten Prostatatuberculose, oder eines primären Herdes in den Samenbläschen lässt sich auch nicht von der Hand weisen. Wie dem auch sei, die Tuberculose der Harnblase hat sicherlich in einer Schwere bestanden, wie sie bisher jeder internen Therapie trotzte. Die einfache Boutonnière mit nachfolgenden Blasenspülungen und Jodoforminjectionen hat völlige Heilung herbeigeführt. — Ich möchte dieses Verfahren als das mildeste in jedem Falle von Harnblasentuberculose, die nicht auf Sublimat- oder Jodoformbehandlung per vias naturales zurückgeht, anempfehlen und zweifle nicht, dass es oft gelingen wird, Besserung und Heilung zu erzielen, wo es gelingt die Blase vor weiterer Infection zu schützen. Selbstverständlich muss es die erste Aufgabe bleiben, den primären Herd auszuschalten; das allein wird mitunter schon genügen. Wo aber die Drainage und Jodoformbehandlung erfolglos bleiben sollte, treten die radicaleren Methoden in ihr Recht: die Anlegung einer Doppelfistel, die Entfernung der Schleimhaut mit Löffel und Paquelin, die Tamponade der Blase mit nachfolgender Arg. nitr., Jod- oder Sublimatbehandlung, endlich die Resection und Totalexstirpation der Blase. — So lange die Behandlung der Blasentuberculose in den Händen der Internisten bleibt, wird man, fürchte ich, auch heute nur in Ausnahmsfällen, Heilungen erwarten können, es sei denn, dass sich die Serumtherapie[1]) bewähren sollte — bis dahin wird die chirurgische Behandlung die meisten Triumphe feiern.

1) Anmerkung während der Correctur. Nach meinem bisherigen, allerdings nur spärlichen Erfahrungen kann ich der Serumtherapie nicht das Wort reden. Vom September vorigen Jahres ab habe ich in einigen Fällen von Larynxtuberculose und chirurgischer Tuberculose Versuche mit dem Maragliano'schen Heilserum (Berliner klin. Wochenschr. 1895. Nr. 32) gemacht, die theils einen günstigen Erfolg aufwiesen (Larynx), theils ohne jeden Erfolg blieben. Leider ist das Mittel so theuer, dass ich weitere Versuche in der poliklinischen Praxis habe aufgeben müssen, daher auch auf ein wissenschaftlich begründetes Urtheil vorläufig verzichten muss.

XI.

Aus dem chirurgischen Krankenhause am Urban zu Berlin,
Abtheilung von Herrn Director Körte.

Die Ergebnisse bacteriologischer Bruchwasseruntersuchungen.*)

Von
Dr. Adolf Brentano,
Oberarzt.

Auf Anregung von Herrn Director Körte begannen wir im Anfange des Jahres 1892 das Bruchwasser eingeklemmter Hernien bacteriologisch zu untersuchen und haben diese Untersuchungen bis heute fortgesetzt. Aus verschiedenen Gründen (augenblicklicher Mangel geeigneter Nährböden, grosse Eile u. dgl.) konnten nicht alle während eines Zeitraumes von nunmehr 4 Jahren in unsere Behandlung gelangten Fälle von Brucheinklemmungen, deren Zahl etwa 150 beträgt, nach dieser Richtung hin geprüft werden. In einem Theil der Fälle ging auch das Impfresultat verloren oder konnte aus diesem und jenem Grunde nicht verwerthet werden, so dass sich die Summe aller von uns untersuchten und statistisch verwertheten Fälle nur auf 80 beläuft. Immerhin ist diese Zahl weit grösser, als diejenige, welche den bisherigen Veröffentlichungen über diesen Gegenstand sowohl im Einzelnen, wie im Ganzen zu Grunde liegt, wobei noch bemerkt werden muss, dass eine Auswahl der Fälle nach keiner Richtung hin stattgefunden hat. Es ist nämlich das Bruchwasser eingeklemmter Brüche beim Menschen von 7 verschiedenen Forschern bisher in 69 Fällen untersucht worden, wenn wir die Fälle von Darmgangrän und die Netzhernien ohne Rücksicht auf das Ergebniss der Untersuchung mitrechnen. In diesen 69 Fällen wurden 20 mal oder in ca. 29 Proc. der Gesammtzahl Bacterien im Bruchwasser gefunden.

Im Einzelnen gestaltete sich das Resultat folgendermaassen:

Garré[1])**)	unter	8 Fällen	1 positiver,
Boennecken[2]) . .	"	8 "	8 "
Rovsing[3])	"	5 "	0 "

*) Auszugsweise vorgetragen in der Sitzung der freien Vereinigung der Chirurgen Berlins vom 10. Februar 1896.

**) Die Literatur siehe am Schlusse dieser Arbeit.

Ziegler[4])	unter	5	Fällen	0 positiver,
Tavel und Lanz[5])	"	21	"	5 "
Tietze[6])	"	10	"	4 "
Schloffer[7])	"	12	"	2 "

Sehen wir von Boennecken[2]) ab, so fanden 6 Forscher in 61 Fällen nur 12mal oder in ca. 19½ Proc. Mikroorganismen im Bruchwasser.

Mit Rücksicht auf das auffallend geringe Ergebniss ist es von Wichtigkeit, die Untersuchungsmethode der einzelnen Autoren kurz zu schildern.

Garré[1]), Boennecken[2]) und Rovsing[3]) benutzten zu Nährböden Agarpeptongelatine, Blutserum, Leimpepton oder Nährgelatine in Röhrchen und übertrugen das Bruchwasser mittelst ausgeglühter Platinöse.

Ziegler[4]) hat unter Berücksichtigung der Thatsache, dass durchaus nicht alle Darmbacterien auf festem Nährboden gedeihen, neben Glycerinagar und Gelatine in Platten oder Röhren auch Bouillon und Hydrocelenflüssigkeit benutzt und diese Nährböden mit mehreren Platinösen des Bruchwassers beschickt; wo die Menge des Bruchwassers eine grössere war, wurde eine ganze Spritze entnommen und Gelatine und Agar beschickt. Ob er Bouillon als Nährboden bei allen seinen Untersuchungen angewandt hat, oder nur in einem Theil derselben und bei welchen dann, geht aus seinen Veröffentlichungen nicht hervor.

Tavel und Lanz[5]) bedienten sich anfangs der Platinöse, später des $^1/_{10}$ Com. fassenden Platinlöffels zu ihren Untersuchungen und legten Gelatine-, Agar- und zuweilen Bouilloncultureu an.

Tietze[6]) fing das Bruchwasser bei der aseptisch ausgeführten Operation in sterilen Reagenzgläsern auf, centrifugirte es in den meisten Fällen und goss von dem Sediment in der Regel mit fünf, drei und einer Oese Platten. Wo grössere Mengen vorhanden waren, wurde später bis zu mehreren Cubikcentimetern Bruchwasser direct zu Platten verarbeitet. Ausserdem wurde gewöhnlich eine grössere Anzahl von Agar- und Gelatineröhrchen beschickt, bezw. Stichculturen angelegt und ferner die mikroskopische Untersuchung vorgenommen.

Schloffer[7]) verfuhr folgendermaassen: Bei der Herniotomie wurde, sobald der Bruchsack durch ein kleines Loch eröffnet war, mit steriler Pipette möglichst viel Bruchwasser entnommen. Bei dieser Procedur floss aber trotz aller Achtsamkeit häufig ein Theil des Bruchwassers ab. Um dies zu vermeiden, wurde in einigen Fällen der Bruchsack mittelst eines sterilen Troicarts punctirt und die Flüssigkeit in sterilen Eprouvetten aufgefangen. Ein Theil derselben wurde zu Culturen verwandt, der andere Versuchsthieren injicirt. Als Nährboden wurde stets Fleischwasserpeptonagar mitunter mit Zusatz von Glycerin benutzt. Entweder wurde das Bruchwasser auf der Oberfläche von in Petri'sche Schalen ausgegossenem Agar vertheilt oder aber verflüssigter und auf 41° abgekühlter Agar mit Bruchwasser beschickt und hierauf in die Petri'sche Schale ausgegossen.

Recapituliren wir, so ergiebt sich bezüglich der Nährböden, dass die meisten der genannten Autoren Agar oder Gelatine in fester Form anwandten. Wie wenig geeignet gerade diese für bacteriologische Untersuchungen des Bruchwassers zu sein scheinen, geht schon daraus hervor, dass z. B. Schloffer[7]) in dem einen seiner beiden positiven Fälle zwar mikroskopisch Bacterien nachweisen, sie aber nicht zum Wachsthum auf den genannten Substraten bringen konnte, auch in dem zweiten Falle gelang ihm der Nachweis nur mit Hülfe des Thierversuches. Es liegt nahe, das auffallende Resultat dieser beiden Versuche damit zu erklären, dass der benutzte Nährboden, also Agarpeptongelatine, sich zur Züchtung der Bruchwasserbacterien weniger eignet, vielleicht weil diese sich in einem abgeschwächten Zustande von Lebensfähigkeit befinden. Daraus wäre dann weiter zu folgern, dass die Resultate aller derjenigen, welche feste Nährboden anwandten, und die gleichzeitige mikroskopische Untersuchung oder einen entsprechenden Thierversuch unterliessen, für oder gegen das Vorkommen von Bacterien im Bruchwasser nicht als beweisend anzusehen sind.

Dies gilt auch für unsere erste Untersuchungsreihe, die 49 Fälle umfasst, und bei der wir das Bruchwasser mittelst ausgeglühter Platinöse entnahmen, um es auf schräg erstarrtem Glycerinagar in Röhrchen zu übertragen. Unter diesen 49 Fällen fanden wir nur 9 mal oder in 18¾ Proc. der Gesammtzahl Mikroorganismen. Wir verzichten auf die Wiedergabe der tabellarischen Zusammenstellung dieser Fälle, weil wir bei ihnen weder mikroskopische Untersuchung, noch Thierversuche vorgenommen haben, und weil wir unter Anwendung einer anderen Untersuchungsmethode zu wesentlich verschiedenen Resultaten gelangt sind. Es soll nur hervorgehoben werden, dass das procentuale Verhältniss der positiven zu den negativen unter diesen 49 Fällen fast genau mit dem übereinstimmt, welches wir in den 61 Untersuchungen (diejenigen von Boennecken sind ausgenommen) anderer Autoren gefunden haben. Die Resultate, die wir mit der Anlegung von Agarculturen bei directer Ueberimpfung erzielt haben, stimmen aber auch sonst mit den bisher veröffentlichten überein. Vor Allem vermissen wir dabei jedes einheitliche Princip, nach welchem sich das Fehlen oder Vorhandensein von Mikroorganismen im Bruchwasser erklären liesse. Wir fanden z. B. in Fällen ausgesprochener Darmgangrän bald Keime im Bruchwasser, bald nicht, auch zahlreiche andere Widersprüche bezüglich der Dauer und Enge der Einklemmung machen die Verwerthung dieser Untersuchungsreihe nach jeder Richtung hin unmöglich.

Einer gesonderten Betrachtung bedürfen die Thierversuche, welche zur Klärung der Frage, ob und unter welchen Umständen Mikroorganismen die Wand einer eingeklemmten Darmschlinge durchdringen, von einer Anzahl von Forschern unternommen worden sind. Fast sämmtliche Versuche dieser Art wurden so angestellt, dass mittelst Laparotomie eine Darmschlinge des Thieres (Hund oder Kaninchen) vorgezogen und in einen sterilisirten Condom, der die Stelle des Bruchsackes vertrat, eingeschnürt wurde. Die Einschnürung geschah mittelst eines Gummiringes (Boennecken[2]), Arnd[8])), eines Seiden- oder Catgutfadens (Tietze[6]), Ziegler[4])) oder mittelst eines Gummibandes (Schloffer[7]), und die verschiedenen Experimentatoren bemühten sich unter Benutzung

dieses Materiales stärkere und schwächere Einschnürungen des Darmes zu Stande zu bringen. Auch bezüglich der weiteren Behandlung des künstlichen Bruchsackes und des Versuchsthieres bestehen Verschiedenheiten.

Boennecken[2]) versenkt den künstlichen Bruchsack, vernäht die Bauchhöhle und verschiebt die Bruchwasseruntersuchung, bis der Tod des Thieres spontan erfolgte.

Ziegler[4]) untersuchte das Bruchwasser, während das Thier noch lebte, indem er durch eine zweite Laparotomie den Bruchsack aufsuchte, die Einklemmung löste und das Thier weiter beobachtete.

Aehnlich verfuhren Arnd[8]) und Tietze[6]) in einem Theile ihrer Versuche, wobei sie allerdings die zweite Laparotomie später wie Ziegler[4]) vornahmen.

Arnd[8]) verfütterte bei einem Theile seiner Versuchsthiere nach Neutralisation des Magensaftes vor der Operation Reinculturen von Bacterien, deren Nachweis im Bruchwasser ihm in mehreren Fällen gelang, oder spritzte vor der Einklemmung in die betreffende Darmschlinge Aufschwemmungen von leicht nachweisbaren Mikroorganismen.

Der Wirklichkeit am nächsten kommen unzweifelhaft die Schloffer'schen[7]) Experimente. Er fixirte nämlich die Schlinge dort, wo der Einschnürungsring sass, zwischen den Muskeln der Bauchwand, durch Verkleinerung der Muskelwunde und versenkte Condom nebst Darmschlinge in eine Tasche, die er durch stumpfe Ablösung zwischen Haut und Muskeln bildete. Die Hautwunde wurde dann vernäht, später die Einklemmung gelöst und der Darm nach Entnahme des Bruchwassers zurückgebracht oder nur der Bruchsack eröffnet, das Bruchwasser abgelassen, die entstandene Oeffnung im Bruchsacke jedoch ligirt, so dass das neugebildete Transsudat für eine spätere Untersuchung erhalten blieb.

Berücksichtigt man die Verschiedenheiten der Versuchsanordnung und der Nährböden, so erscheint es nicht auffallend, dass ein übereinstimmendes Resultat durch diese Thierversuche nicht gewonnen wurde, im Allgemeinen jedoch gelang der Nachweis von Mikroorganismen viel häufiger, als man nach den Erfahrungen, die dieselben Autoren beim Menschen gemacht hatten, hätte erwarten sollen, und alle Untersucher sind sich darüber einig, dass der Darm schon für in ihm enthaltene Bacterien durchgängig ist, lange ehe er irreparable Veränderungen seiner Wandungen aufweist.

Im Uebrigen ist etwa Folgendes als Ergebniss der Experimente an Thieren anzusehen:

1. Die Wirkung der Einklemmung und die durch sie gesetzte Veränderung an den eingeklemmten Theilen resultirt aus 2 an sich gleichwerthigen Factoren: der Dauer und der Intensität der Einschnürung.

2. Die Menge des Bruchwassers ist bis zu einem gewissen Grade von den genannten Factoren abhängig.

3. Das Bruchwasser besitzt in einer Anzahl von Fällen bactericide Eigenschaften und infolge dessen ist wahrscheinlich

a) der Gehalt des Bruchwassers an Mikroorganismen häufig ein sehr geringer,

b) die Lebensfähigkeit der in ihm enthaltenen Bacterien eine abgeschwächte.

Gerade diese letzte Eigenschaft des Bruchwassers und ihre Folgen verdient mit Rücksicht auf die auffallend geringe Zahl der beim Menschen gewonnenen positiven Ergebnisse alle Beachtung. Wir sind zu der Annahme berechtigt, dass auch dem menschlichen Bruchwasser eine ähnliche bactericide Eigenschaft innewohnt, und dass infolge derselben die im Transsudate enthaltenen Keime häufig nicht nur sehr wenig zahlreich sind, sondern dass sich diese numerisch schwachen Mikroorganismen auch noch obendrein unter keineswegs günstigen Lebensbedingungen befinden.

Für die bacteriologische Untersuchung beim Menschen ergiebt sich aus dem Gesagten die Forderung, wenn nicht das ganze, so doch möglichst viel Bruchwasser bacteriologisch zu verarbeiten und zweitens das Bruchwasser und die in ihm enthaltenen Keime nach der Entnahme auf einen der Bacterienentwicklung möglichst günstigen Nährboden zu bringen, und so der eigentlichen Untersuchung eine Anreicherung vorauszuschicken, wobei man allerdings auf die Feststellung der ursprünglich vorhandenen Keimzahl verzichten muss. Gerade zum Zwecke der Anreicherung scheinen nur flüssige Nährböden zu taugen. Sehr bemerkenswerth sind in dieser Beziehung Untersuchungen Schloffer's.[7]) Derselbe klemmte zwei nebeneinanderliegende Dünndarmschlingen durch ein gemeinsames Gummiband ab, nachdem über eine jede ein Condom gestülpt war. In den einen der beiden Condoms wurde unter aseptischen Cautelen 20—30 Cm. steriler Bouillon gebracht. Bei der Untersuchung der zu bestimmten Zeiten entnommenen Bruchwasserproben fanden sich nun unter 5 Versuchen 5 mal in dem mit Fleischbrühe gefüllten Bruchsacke früher Bacterien, als in dem Bruchsacke ohne Fleischbrühe. Daraus schliesst Schloffer[7]) mit Recht, dass Bacterien häufig schon viel früher im Bruchwasser auftraten, als diese mit der bisherigen Untersuchungsmethode nachzuweisen waren, und dass der negative Befund auf die bactericide Eigenschaft des Bruchwassers zurückzuführen ist.

Auch Ziegler[4]) äussert sich: „der Werth der Bouillon, des flüssigen Nährbodens zeigte sich mir in einem Falle eclatant, indem die Gelatineplatten steril blieben, während die Bouillon sich trübte; nachherige Ueberimpfung der Kokken, denn um solche handelte es sich, gelang dann ganz gut; es scheint, als ob die Kokken sich in einem geschwächten Zustande befanden, bei dem sie sich auf schlechten Nährboden, wie ja die Gelatine einen darstellt, nicht mehr entwickeln können."

Es kann daher nicht auffallen, dass wir zu wesentlich anderen Ergebnissen bezüglich des Bacteriengehaltes im menschlichen Bruchwasser gelangten, als wir dazu übergingen, nicht nur Agarröhrchen auf die beschriebene Art und Weise zu beschicken, sondern auch möglichst viel Bruchwasser vom Bruchsacke direct in Erlenmeyersche Kölbchen mit steriler Bouillon zu übertragen. Wir bedienten uns dabei einer gläsernen Pipette, die an ihrem einen Ende mit einem aseptisch zubereiteten und auf der freien Seite zugebundenen Stück Gummidrain armirt war. Die Sterilisation wurde entweder durch Auskochen bewirkt oder dadurch, dass die Pipette vor dem Gebrauche mehrmals durch die Flamme gezogen wurde. Durch Compression des

Drains kam die Saugwirkung zu Stande und Kraft derselben wurden aus dem Bruchwasser durch directes Eintauchen mehrere grosse Tropfen aspirirt. Von dem so gewonnenen Material wurde stets der grösste Theil in Bouillon und nur ein kleiner Rest auf schräg erstarrte Glycerinagar-Röhrchen gebracht. Im Ganzen haben wir so 31 Fälle von Brucheinklemmungen beim Menschen untersucht und dabei 21 mal Mikroorganismen im Bruchwasser nachweisen können, d. h. in 67,7 Proc. der Fälle. Diese Fälle sind tabellarisch genau zusammengestellt und zur Bearbeitung der im Folgenden angeführten Ergebnisse benutzt. Von einem Abdruck dieser Tabellen wurde auf Vorschlag der Redaction dieser Zeitschrift Abstand genommen.

Wenn es gestattet ist, aus dieser immerhin kleinen Zahl von Untersuchungen Schlüsse zu ziehen, die vielleicht auch für die Allgemeinheit Berechtigung und Geltung beanspruchen können, so sind es die folgenden:

1. Bezüglich der Dauer der Einklemmung.

Unter den Fällen mit negativem Befunde ist keiner, der länger als 36 Stunden eingeklemmt gewesen wäre. Im Mittel betrug die Dauer der Einklemmung sogar in dieser Kategorie nicht ganz 24 Stunden; man muss also im Allgemeinen nach Ablauf dieser Zeit das Bruchwasser als keimhaltig betrachten und es entsteht die Frage, ob und unter welchen Umständen schon früher Mikroorganismen in dem Bruchwasser auftreten. Hierauf giebt die Tabelle B*) Antwort, die unter 21 Fällen 7 aufführt, wo die Einklemmungsdauer weniger als 24 Stunden betrug und trotzdem Bacterien im Bruchwasser nachgewiesen werden konnten. Die Umstände, welche in diesen Fällen den frühen Austritt der Mikroorganismen bewirkt zu haben scheinen, liegen für Fall Nr. 6, 12, 13, 20 ohne Zweifel in der Enge der Einklemmung. Wir müssen annehmen, dass in diesen Fällen der hohe Grad der Einklemmung die kurze Dauer derselben compensirte und jener allein hinreichte, um Veränderungen in der Structur der eingeklemmten Theile hervorzurufen, wie sie sonst nur nach einer länger dauernden Constriction aufzutreten pflegen. Weniger leicht erklärlich ist in Fall Nr. 8, 9 und 10 das frühzeitige Auftreten von Bacterien im Bruchwasser. Vielleicht spielt in Fall Nr. 8 und 9 die Länge der eingeklemmten Darmschlinge eine Rolle, etwa insofern, als mit zunehmender Länge schon eine relativ leichte Constriction genügt, um Stauungen zu bewirken und damit den Bacterien die Passage zu erleichtern. Für Fall 10 fehlt jede plausibele Erklärung.

*) Tabelle der positiven Fälle.

2. Bezüglich der Enge der Einklemmung.

Ausser in der Erfahrung des Operateurs besitzen wir einen Maassstab für die Erkenntniss der Wirksamkeit dieses Factors in der Beschaffenheit der Schnürfurchen, eventuell der ganzen Bruchcontenta und in der Menge und der Qualität des Bruchwassers. Da nach dem vorhin Gesagten durchschnittlich in den ersten 24 Stunden der eingeklemmte Darm für Bacterien undurchlässig zu sein scheint, so muss in allen den Fällen, in denen sich vor Ablauf dieser Zeit Bacterien aus dem Bruchwasser züchten liessen, eine besonders enge Einklemmung oder ein ähnlich wirkender Factor vorgelegen haben. Thatsächlich finden wir denn auch in der Mehrzahl dieser Fälle in der Tabelle B*) einen Hinweis auf die enge Beschaffenheit der Einschnürung, im Gegensatz dazu wird in Tabelle A**) meist das gute und unverdächtige Aussehen der Schnürfurchen oder des eingeklemmten Darmes in toto hervorgerufen. Da wir stets der Beschaffenheit der Schnürfurchen bei der Operation besondere Aufmerksamkeit schenkten, so ist anzunehmen, dass in Fall 2 und Fall 7 der ersten Kategorie, bei denen die Einklemmung zwar als fest bezeichnet wird, Bemerkungen über das Aussehen der Schnürfurchen aber fehlen, der Darm an dieser Stelle noch keine besonders ausgesprochenen Veränderungen erlitten hatte.

Auf Grund unserer Beobachtungen sind wir zu der Ueberzeugung gelangt, dass auch für den Menschen der Grad der Einklemmung in seiner Wirkung auf die eingeklemmten Theile der Dauer derselben gleichzuerachten ist und dass Mikroorganismen um so früher die Darmwand passiren, je enger die Einklemmung ist. Nach Ablauf der ersten 24 Stunden hat man aber auch bei weniger fest eingeklemmten Brüchen bacterienhaltiges Bruchwasser zu erwarten.

3. Bezüglich der Structurveränderungen der eingeklemmten Theile und ihren Zusammenhang mit dem Keimgehalt des Bruchwassers ist zu bemerken, dass jene im Wesentlichen von der Dauer und Enge der Einklemmung abhängen und diese Frage somit durch das unter a) und b) Gesagte bereits ihre Erledigung gefunden hat. Die Mikroorganismen des Darminhaltes passiren um so leichter und um so früher die Wand der Darmschlinge, je mehr sich die Beschaffenheit derselben von der Norm entfernt. Wir haben denn auch in allen Fällen, wo der Darm nekrotisch war, Bacterien im Bruchwasser gefunden und

*) Tabelle mit positivem Untersuchungsresultat.

**) Tabelle mit negativem Untersuchungsresultat.

diese auch nicht in denjenigen Fällen vermisst, wo sich die Schädigungen, die der Darm durch die Incarceration erlitten hatte, auf die Schnürfurchen beschränkten. Um totale Gangrän handelte es sich in Fall 16 und 18, um partielle, an der Schnürfurche localisirte, in Fall 1, 7, 12, 17 und 19. Es bedarf die Thatsache, dass wir bei nekrotischem Darme stets Mikroorganismen im Bruchwasser fanden, einer besonderen Hervorhebung, weil mehrere Forscher (Tavel und Lanz, Tietze und auch Schloffer) selbst in solchen Fällen nicht regelmässig ein positives Resultat erzielten, und weil sie geeignet ist, die Verwendung von Bouillon für Culturzwecke bei diesen Untersuchungen in ein besonders günstiges Licht zu rücken. Den genannten 7 Fällen stehen 14 andere gegenüber, wo der Darm keinerlei Ernährungsstörung erkennen liess und ohne Schaden reponirt werden konnte, trotzdem sich das Bruchwasser als keimhaltig erwies. Für einen Theil derselben sind die muthmaasslichen Gründe für dieses Verhalten schon besprochen, in einigen wenigen (Fall 10 und vielleicht auch Fall 8 und 9) entzieht sich das Zustandekommen der Durchwanderung unserer Kenntniss.

4. Das Verhalten verschiedener Darmabschnitte bezüglich ihrer Durchlässigkeit für Bacterien konnte von uns aus dem Grunde nicht geprüft werden, weil es sich bei unseren Untersuchungen stets um Dünndarmbrüche handelte. Besondere Erwähnung verdient, dass sich auch in 2 Fällen von Dünndarmwandbrüchen Mikroorganismen im Bruchwasser fanden. Auch bei alleiniger Anwesenheit von Netz im Bruchsacke erwies sich einmal das Bruchwasser als keimhaltig, ähnlich wie dies schon von Tietze[6]) und Tavel und Lanz[5]) gefunden worden war.

5. Die Art des Bruches zeigt eine merkwürdige Uebereinstimmung insofern, als in der Tabelle A*) der Leistenbruch ganz unverhältnissmässig gegenüber der Tabelle B**) überwiegt, während in der letzteren sich weit mehr Schenkelbrüche aufgeführt finden. Unter 10 Fällen mit negativem Resultate befinden sich 8 Leisten- und 2 Schenkelbrüche, unter 21 Fällen mit positivem Ergebnisse der Impfung 3 Leisten und 18 Schenkelbrüche, dementsprechend überwiegt in der ersten Kategorie das männliche (6 Männer zu 4 Frauen), in der zweiten das weibliche Geschlecht (4 Männer zu 17 Frauen). Dieses auffallende Verhältniss entspricht der alten Erfahrung, dass Frauen viel häufiger an Schenkelbrucheinklemmungen erkranken und dass diese Bruchform eine grössere Gefährlichkeit besitzt und häu-

*) Tabelle mit negativem Impfresultat.

**) Tabelle mit positivem Impfresultat.

figer zu Gangrän der eingeklemmten Theile führt, wie die Incarceration des Leistenbruches.

6. Das Alter spielte keine nachweisbare Rolle.

7. Das Bruchwasser ist bezüglich seiner Menge und sonstigen Eigenschaften in unseren Fällen nicht immer mit der nöthigen Genauigkeit registrirt. Die Menge ist niemals durch Maasse bestimmt worden, sondern die diesbezüglichen Angaben beruhen auf mehr oder weniger genauen Abschätzungen des Operateurs. Es ist dies zu bedauern, da gerade die Quantität des Bruchwassers einen guten Maassstab für die Beurtheilung der Lebensfähigkeit des Darmes abgiebt. Arnd[8]) äussert sich über diesen Punkt auf Grund seiner Thierversuche: „Die Menge des Bruchwassers hängt ab von dem Grade der Einklemmung, und dieses Maass der Einklemmung setzt sich zusammen aus dem Drucke des Bruchringes und der Dauer dieses Druckes. Die Menge des Bruchwassers muss bis zu einem gewissen Grade dieser beiden Factoren proportional sein. So wäre die Schwere der Einklemmung aus der Menge des Bruchwassers zu folgern."

Zu ganz ähnlichen Schlüssen bezüglich des Bruchwassers gelangen Boennecken[2]) und Ziegler.[4]) Zweifellos beeinflusst ausser der Dauer und der Intensität der Einklemmung noch eine ganze Reihe anderer Umstände die Eigenschaften des Bruchwassers, so vor Allem die Länge der Darmschlinge, die Art derselben (Dünn- oder Dickdarm) und ihr Füllungsgrad. Wir sind nicht in der Lage, dem interessanten Zusammenhang all dieser besonderen Einflüsse mit der quantitativen und qualitativen Beschaffenheit des Bruchwassers im Einzelnen nachgehen zu können, finden aber doch in den Fällen mit schwerster Einklemmung vorwiegend geringe Mengen blutigen oder blutig-serösen und dann getrübten Bruchwassers verzeichnet. Es kommt solches Bruchwasser denjenigen Brüchen zu, bei denen die Vitalität der eingeklemmten Theile durch hochgradige Behinderung der Circulation schon frühzeitig gefährdet wird. Ist die Einklemmung eine weniger enge, so verliert das Bruchwasser seine blutige Beschaffenheit und nimmt an Menge zu; und es entsprechen dann rasch auftretende grössere Transsudate jedesmal dem höheren Grade der Einklemmung. Aus Tabelle B geht hervor, dass wir auch in Fällen, in denen sich ganz klares, nicht riechendes, an Menge mehr oder weniger reichliches Bruchwasser fand, Bacterien nachweisen konnten.

Die bactericiden Eigenschaften menschlichen Bruchwassers harren noch eines eingehenden Studiums, doch wissen wir aus den bisher bekannt gewordenen Untersuchungen, dass sich die-

selben nach 2 Richtungen hin äussern. Einmal schwächen sie die Lebensfähigkeit der Keime ab, und dann bewirken sie unter Umständen ein völliges Verschwinden derselben. Die Erfahrungen, welche wir gemacht haben, scheinen zu Gunsten dieser Wirkungen zu sprechen. Denn in den meisten Fällen, in denen die Züchtung von Mikroorganismen aus dem Bruchwasser möglich war, gelang uns dies durch directe Uebertragung auf festen Nährboden (Agar) in 21 Fällen nur 4 mal, also ebensowenig wie dem grössten Theil der Untersucher vor uns. Erst nachdem der Ueberimpfung auf Agar oder Gelatine eine Anreicherung in Bouillon vorausgegangen war, gelang der Nachweis des Keimgehaltes im Bruchwasser häufiger. Wir können somit durch unsere Beobachtungen das für den Menschen bestätigen, was Schloffer[7]) durch seine schon erwähnten Versuche mit einem mit Bouillon gefüllten Bruchsacke beim Thier feststellte, dass Mikroorganismen im Bruchwasser, allerdings im abgeschwächten Zustande, viel häufiger vorhanden sind, als dies nach den bisherigen Veröffentlichungen anzunehmen war.

Die auffallende Erscheinung, dass unter den Fällen der Tabelle A (negatives Resultat) fast nur Brucheinklemmungen aufgeführt werden, die 24 Stunden gewährt haben, ist vielleicht auch mit der bactericiden Eigenschaft des Bruchwassers in Zusammenhang zu bringen, insofern als um diese Zeit diese Wirkung menschlichen Bruchwassers am intensivsten zur Geltung kommt, so wie Schloffer[7]) dies beim Kaninchen für die ersten 6—10 Stunden nachgewiesen hat. Die Consequenz dieser Annahme wäre dann allerdings, dass auch in den von uns keimfrei gefundenen Fällen ursprünglich Mikroorganismen vorhanden waren. Wir gelangten somit auf den Standpunkt von Boennecken[2]), der stets bacterienhaltiges Bruchwasser fand, und müssten annehmen, dass das Verschwinden der Keime in einzelnen Fällen durch die Wirkung des Bruchwassers verursacht wird. Ich betone ausdrücklich, dass mir irgend welche Beweise für diese Annahme nicht zur Verfügung stehen.

8. Bacteriologische Resultate. Wir fanden sehr verschiedenartige Mikroorganismen im Bruchwasser. Eine genaue Specificirung derselben haben wir in keinem Falle vorgenommen, begnügten uns vielmehr mit dem Nachweise der Gegenwart von Bacterien in der Bruchflüssigkeit. Die in der schon beschriebenen Weise beschickten Bouillonkölbchen und Agarröhren wurden baldmöglichst in den Thermostaten bei 38° gebracht und hier die Trübung der Fleischbrühe, resp. das Aufgehen der Aussaat auf den Röhrchen abgewartet. Durch Ueberimpfung auf neue Nährböden (meist Agar) und mittelst

des Plattenverfahrens wurden dann die gewachsenen Mikroorganismen mikroskopisch nach Möglichkeit im Groben differenzirt. Diese Bestimmung hatte in letzter Zeit Herr Prosector Dr. Benda zu übernehmen die Freundlichkeit, für die ich ihm hier nochmals verbindlichst danke.

Am häufigsten fanden sich Kokken (10mal unter 21 Fällen) verschiedener Form und Grösse, und zwar speciell bei Brüchen mit kürzester Einklemmung, wie denn schon von Garré[1]) behauptet wurde, dass Kokken die Darmwand am raschesten passiren.

Nächstdem am häufigsten fand sich das Bacterium coli commune zuweilen mit Kokken zusammen, mehrmals allein in Reincultur und dann vorwiegend in solchen Fällen, wo entweder schon Gangrän bestand oder der Verlauf ein besonders schwerer war. Reinculturen vom Bacterium coli fanden sich in 5 Fällen (Nr. 8, 11, 16, 18 und 19), unter diesen wurde 2mal (Nr. 16 und 18) die Darmresection nöthig, und von den übrigen 3 starben 2 (Nr. 11 und 19) — die einzigen Todesfälle in der ganzen Reihe — obschon der Darm unter dem Schutze von Jodoformgaze reponirt worden war. Nur Fall Nr. 8 verlief, abgesehen von mässigen Fieberbewegungen in den ersten 10 Tagen nach der Operation, die aber vielleicht auch mit einem Alterskatarrh der Luftwege in Zusammenhang stehen können, normal, trotzdem der Darm ohne weitere Schutzmaassregeln versenkt und der Verschluss der Bruchpforte im Anschlusse an die Herniotomie vorgenommen wurde. Ausser Kokken und dem Bacterium coli fand sich in je einem Falle eine Sarcineart und Oidium.

Ueber die Zahl der Bacterien und ihre Vermehrung im Verhältnisse zur Dauer und Enge der Einklemmungen haben wir keine Untersuchungen angestellt. Auch die Virulenz der gewachsenen Mikroorganismen haben wir nur in 4 Fällen durch Thierversuche geprüft. All zu grossen Werth darf man dem Ergebniss dieser nicht beilegen. Speciell sind interperitoneale Injectionen von Aufschwemmungen deshalb nicht beweisend, weil die Resorption seitens des Peritoneum so rasch vor sich geht, dass die injicirten Bacterien gar nicht Zeit finden, eine schädliche Wirkung zu äussern. Nach den Untersuchungen von Wegner[9]) und Grawitz[10]) muss man entweder ganz ausserordentlich grosse Mengen pathogener Keime auf einmal in die Bauchhöhle bringen, oder man muss ihnen innerhalb derselben Gelegenheit geben, sich ständig zu erneuern. Dadurch würden aber bei dem Versuchsthiere Verhältnisse geschaffen, wie sie beim Menschen doch nur in äusserst seltenen Fällen, wie z. B. bei der Reposition gangränöser Darmschlingen entstehen. Es kann demgemäss nicht Wunder nehmen, dass interperitoneale Injectionen von nicht allzu voluminösen

Bacterienaufschwemmungen, in 3 Fällen von den zu dem Versuche benutzten Kaninchen anstandslos vertragen wurden. Es handelte sich dabei in Fall 4 vermuthlich um Sarcine, in Fall 20 um Staphylokokken, in Fall 21 um lange, schmale Stäbchen; die Versuchsthiere — Kaninchen und in Fall 20 Mäuse — blieben am Leben. Auch bei subcutaner Einverleibung trat bei einem Kaninchen in Fall 20 (Staphylokokken) keine Reaction ein. Nur einmal und zwar in Fall 19 erfolgte nach einer intraperitonealen Injection einer Aufschwemmung von Bacterien, wahrscheinlich Bacterium coli commune, der Tod des geimpften Thieres — einer Maus — nach etwa 18 Stunden; die Section ergab dann als Todesursache bacilläre Septicämie. Auffallender Weise verlief der Fall, von dem die Cultur stammte, auch letal, und durch die Section wurde erwiesen, dass der eingeklemmt gewesene, aber unter dem Schutz von Jodoformgaze nach Uebernähung der Schnürfurche in die Bauchhöhle zurückgebrachte Darmtheil zwar nicht perforirt, aber stark gangränverdächtig (in grosser Ausdehnung infarcirt) war, und dass der Tod mit hoher Wahrscheinlichkeit als eine peritoneale Sepsis aufgefasst werden musste.

9. Ueber den Verlauf der Fälle, in denen sich das Bruchwasser als inficirt erwies, ist zu bemerken, dass wir eine wesentliche Verzögerung der Heilung, die mit der Anwesenheit von Mikroorganismen in Zusammenhang gebracht werden könnte, nicht erlebt haben. Dabei muss allerdings bemerkt werden, dass wir nur 4mal unter 21 Fällen die prima intentio anstrebten, indem wir der Herniotomie unmittelbar den Verschluss der Bruchpforte folgen liessen. In allen übrigen Fällen verbot entweder die Beschaffenheit der Darmschlinge und der infolge derselben nöthig gewordene Eingriff, die Radicaloperation mit primärer Vernähung der Bruchpforte oder es bestand ein mehr oder weniger reichliches Transsudat in der Bauchhöhle, das Bedenken in dieser Beziehung hervorrief. In allen diesen Fällen wurde die Reposition des Darmes unter dem Schutze von Jodoformgaze vorgenommen, und so die Bruchpforte offen gehalten, in der Absicht, das Transsudat abzuleiten und bei einer etwa doch eintretenden Darmperforation die freie Bauchhöhle zu schützen. In dieser letzteren Beziehung erwies sich die Jodoformgaze in Fall 1 und 18 der Tabelle B wirksam, in denen sich im Verlaufe von mehreren Tagen nach der Reposition einer übernähten, resp. resecirten Darmschlinge eine Kothfistel etablirte, die sich aber ohne eingreifendere Maassnahmen nach einiger Zeit spontan schloss.

Recht oft sahen wir in den Fällen, in denen die Drainage der Bauchhöhle nöthig geworden war, über ein oder mehrere Tage an-

haltende, meist leichte Fieberbewegungen, die wohl auf circumscripten Entzündungen des Bauchfelles in der Nähe der Bruchpforte zurückgeführt werden müssen.

Bezüglich des Zusammenhanges einer ganzen Reihe anderer, mit der Brucheinklemmung häufig vergesellschafteter Complicationen, vor Allem Pneumonie, Nephritis und Shok und dem Bacteriengehalte des Bruchwassers, lassen unsere Untersuchungen nur Vermuthungen zu, denn wir haben ausgesprochenere Complicationen dieser Art in unseren Fällen nicht zu verzeichnen gehabt. Speciell den Einfluss der Bruchwasserkeime auf Eiweissausscheidungen seitens der Niere bei incarcerirten Hernien haben wir nicht in allen Fällen geprüft, so dass wir uns eines Urtheiles enthalten müssen.

Fassen wir die Resultate unserer Bruchwasseruntersuchungen zusammen, so ergiebt sich Folgendes:

1. Das Bruchwasser eingeklemmter menschlicher Hernien enthält weit häufiger Mikroorganismen, als man nach den bisherigen Veröffentlichungen anzunehmen berechtigt war.

2. Die Bacterien des Bruchwassers sind häufig an Zahl gering und befinden sich in einem Zustande abgeschwächter Lebensfähigkeit, vielleicht infolge einer bactericiden Wirkung des Bruchwassers.

3. Infolge dieser letzteren Eigenschaft der Bruchwasserkeime, ist der eigentlichen Untersuchung eine Anreicherung auf einem flüssigen Nährboden vorauszuschicken.

4. Die Anwesenheit der Bacterien im Bruchwasser scheint in engem Zusammenhang zu stehen mit allen jenen Factoren, welche bei einer Brucheinklemmung die Vitalität der eingeklemmten Theile in besonderer Weise gefährden.

Vordem ich schliesse, sage ich Herrn Director Körte für die Ueberlassung des Materiales meinen verbindlichsten Dank.

Literatur.

1) Garré, Fortschritte der Medicin. Nr. 15. 1886.
2) Boennecken, Virchow's Archiv. Bd. CXX.
3) Rovsing, Centralblatt f. Chirurgie. 1892. Nr. 52.
4) Ziegler, Studien über die intestinale Form der Peritonitis. München 1893.
5) Tavel und Lanz, Mittheilungen aus Kliniken und medicinischen Instituten der Schweiz. 1. Heft. 1893.
6) Tietze, Langenbeck's Archiv. Bd. IXL.
7) Schloffer, Bruns Beiträge zur klinischen Chirurgie. Bd. XIV.
8) Arnd, Mittheilungen aus Kliniken und medicinischen Instituten der Schweiz. 1893. Heft 4.
9) Wegner, Langenbeck's Archiv. Bd. XX.
10) Grawitz, Charité-Annalen. XI.

XII.

Kleinere Mittheilungen.

Arbeiten der chirurgischen Universitätsklinik Dorpat
herausgegeben
von
Wilh. Koch.

1. Innere Einklemmung durch Meckel's Divertikel.

Von
Dr. W. Mintz,
Assistenten der Klinik.

(Mit 4 Abbildungen im Text)

Den 15. September 1895 Abends 8 Uhr zeigten die Herren Doctoren Jannsen und Morosow Prof. Koch im hiesigen Militärhospital den 24jährigen Soldaten Ossip Schlechetk, welcher, sonst immer gesund, den 13. September, bald nach dem Genuss heisser Teigplätzchen, unter kolikartigen Schmerzen und Stuhlverhaltung erkrankt war. Er schien nicht recht orientirt, wie es mit seiner Verdauungsthätigkeit bis zu diesem Anfalle sich verhalten habe, gab aber doch an, manchmal wenigstens, innerhalb 24 Stunden 3 breiige Entleerungen gehabt zu haben. Im Uebrigen verlegte er die äusserst quälenden, bohrenden und kolikartigen Schmerzen in den Nabel, von dem sie zur Ileocöcalgegend, seltener nach links ausgestrahlt sein sollen. Im Hospital wurden ausserdem Singultus, Brechneigung und ziemlich mächtige Auftreibung des Bauches, namentlich unter dem Rippenbogen sichergestellt, das Krankheitsbild auf innere Einklemmung bezogen. Temperatur 36,9. Puls 56. Athmung 31.

Prof. Koch findet das Zwerchfell in der Höhe der 4. Rippe, die Leber abgedrängt, den Leib aber, wenn ich mich eines etwas übertriebenen Vergleiches bedienen darf, verkehrt kegelförmig, also so aufgetrieben, dass er sich zum Becken hin verjüngt. Sonst ist er symmetrisch, nur über dem Coecum eine Spur umfänglicher als links. Die Bauchdecken aber zeigen dicht oberhalb des Nabels eine stark ausgeprägte, nach unten concave und nach den Seiten allmählich sich verjüngende, sichelförmige Einziehung. Bei der Athmung bewegen sie sich gleichmässig, angestrengt, doch nicht sehr ergiebig. Einzelne Darmschlingen treten vor anderen nicht hervor, peristaltische Unruhe oder Darmbewegung überhaupt ist ebensowenig als eine localisirte grössere Resistenz irgendwo zu entdecken. Doch will letzteres nicht viel besagen, da der ganze Bauch, in besonders hohem Grade aber die Ileocöcalgegend, auch gegen die leiseste

University of California
LIBRARY

Berührung überempfindlich ist, in Rücksicht auf den Kranken also nicht durchtastet werden durfte. Nur dass er hell tympanitischen Percussionsschall hatte, liess sich herausbringen.

Da die Herren Collegen meinten, in der vergangenen Nacht über dem Coecum leichte Dämpfung gefunden zu haben, lautet die Wahrscheinlichkeitsdiagnose: jetzt diffuse jauchige Peritonitis infolge von Perforation des Coecum oder des Wurmfortsatzes. Die Einziehung über dem Nabel bleibt unerklärt (einen Nabelbruch gehabt zu haben bestreitet der Kranke). Zum Bauchschnitt scheint es Prof. Koch zu spät. Eis. Opium. In der Nacht zum 16. September einmaliges weder reichliches noch kothiges Erbrechen, kein Stuhl, Empfindlichkeit, Meteorismus noch im Zunehmen. Temperatur 37,4. Am 16. September 2 mal Erbrechen, wobei etwa 1 Liter Flüssigkeit, aus Milch, Ei, Magen- und Darmsaft bestehend, entleert wird. Desgleichen am 17. September, wo Schmerzen und Meteorismus geringer werden und trotz Singultus der allgemeine Zustand, das Sensorium und namentlich die Herzaction noch leidlich befriedigend genannt werden müssen. Am 18. September 7 mal reichliches, dem vorhin beschriebenen ähnliches, vielleicht gallenreicheres Erbrechen. Dabei ist der Schmerz geringer, der Leibesumfang noch ein wenig zurückgegangen. Legt man den Kranken auf die rechte Seite, so wölbt sich die Gegend über dem Coecum etwas hervor, wobei sie zeitweilig gedämpft klingt. Eine Geschwulst in ihr zu fühlen gelingt aber bei der immer noch geübten Vorsicht der Untersuchung um so weniger, als unmittelbar hinter die Bauchwand ein Paar stark geblähte Ileumschlingen sich gelegt haben. Temperatur noch um 36. Kein Collaps; auch geht der Kranke ein paar Mal im Zimmer umher und verbringt eine Stunde im Lehnsessel. Am 19. September Temperatur 36,3. Breiiger nicht reichlicher Stuhlgang (die Tage vorher waren Eingiessungen gemacht worden); Singultus und Erbrechen dauern fort. Allgemeinzustand schlechter. Am 20. September Temperatur 36,2; Morgens reichliches, aber nicht kothiges Erbrechen, wobei der Meteorismus zunimmt. Singultus häufiger. Cyanose, Somnolenz, Collaps. Tod um 10 Uhr Abends.

Sectionsbefund: ½ Liter blutigen Transsudats im Bauchraum, dessen obere Ileum- und Jejunumschlingen leicht verklebt, gebläht und wahrscheinlich infolge vorgeschrittener Leichenfäulniss, durchgängig graugrün, an einzelnen frischeren Stellen braun erscheinen, welch' letzteres während des Lebens ihr eigentlicher Farbenton gewesen sein mag. Das zusammengeschrumpfte Netz ist nach rechts unten verzogen, wo es zwischen der Fossa ileo-coecalis angehörigen Ileumschlingen, deren eine schwarz-blaue gegen die Oberfläche dringt, in die Tiefe sich begiebt. Schiebt man diese Schlingen zur Seite, so zeigen sich auf der Darmschaufel neben und über dem Coecum, als Packet, ein Paar aneinandergepresste, anscheinend durch einen Strang und ein dünnes geblähtes Darmstück abgeschnürte, ebenfalls schwarzblaue, derbe, weil sehr verdickte Darmschlingen, des Genauern:

das auf den Umfang 2 Finger gedehnte, blinddarmähnliche in einen soliden, regenwurmdicken Strang auslaufende Meckel'sche Divertikel, welches am Mesent. commune ilei, oberhalb der incarcerirten Schlingen sich ansetzt (Fig. 1, 2, 4). Mit dem Mesent. comm. und dem Ileum links von der Insertionstelle seines Endstranges bildet es den einschnürenden Ring (Fig. 2 u. 4),

zum Andern zwischen der Bauhin'schen Klappe und dem Divertikel die Ileumschlinge *b* (Fig. 1) in der Richtung von der rechten Seite der Leiche nach links (Fig. 3, 4) durchgetreten und mit Kothballen gefüllt, dann, näher zur Klappe, die Ileumschlinge *a* (Fig. 1, 3, 4) gleichsinnig wie die erste (*b*) in dem Ring gefangen, nur infolge von noch mehr hartem Inhalts auf die Fossa ileo-coecalis gesunken und an ihren tieferen Stellen, nahe ihrem Scheitel, mit dem grossen Netz verwachsen. Dabei liegt *a*, den Bauchdecken näher, über *b*.

Fig. 1.

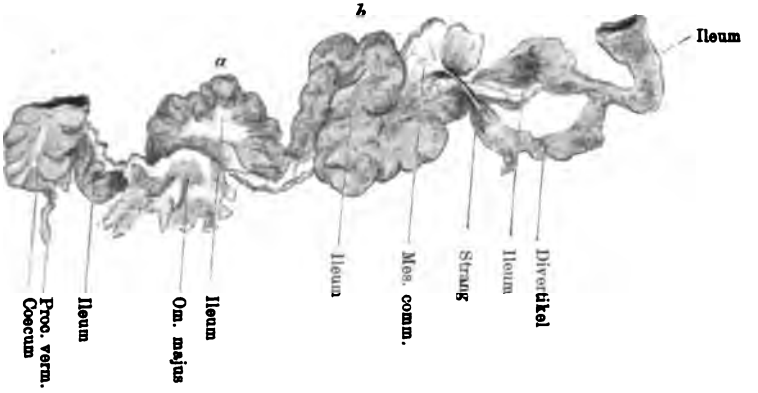

Am herausgeschnittenen Präparat folgende Details:

Abstand des Divertikels von der Ileo-Coecalklappe 80 Cm.; Länge des Divertikels 16,5 Cm.; Länge seines Endstranges 7 Cm., beider abgeklemmten Schlingen 75 Cm., so dass höchstens 5 Cm. Ileum vor dessen

Fig. 2.



Fig. 3.

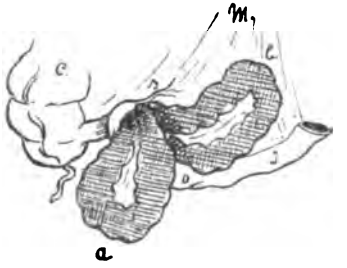

C = Coecum; *J* = Ileum; *D* = Divertikel; *s* = Strang; *m* = Mes, comm.; *a*, *b* Dünndarmschlingen.

Einmündung in's Coecum von der Einklemmung nicht mitbetroffen sind. An den Fusspunkten der Schlinge *a* deutliche Schnürfurchen, genauer gesagt, Verengerungen des Darmkanales trotz erheblicher Verdickung der Darmwand. Dieselbe Verdickung ohne ebenso ausgesprochene, aber immerhin vorhandene Enge auch an den Fusspunkten der Schlinge *b*; eine

etwa 5 Cm. lange Verengerung neben gleichzeitiger Zunahme der Wandstärke auch an dem peripher vom Divertikel belegenen und in dasselbe überführenden Ileumstück, nach dem Abgang des Divertikels in's Ileum, eine Strecke weit eben als Fusspunkt der Schlinge *b* sich fortsetzend (Fig. 2).

Fig. 4.

C = Coecum; *D* = Divertikel; *m* = Ursprungsstelle desselben am Ileum; *s* = Strang; *J* = Ileum; *N* = Netz; *a*, *b* = incarc. Schlingen.

Die Scheitelpartieen der Schlingen *a* und *b* eher erweitert und in dem Grade hypertrophisch, dass sie die Wand des Coecum an Stärke fast um das Zweifache übertreffen. Uebrigens ist wie die Wand des zum Divertikel hinführenden Ileumstückes, so jene des Ileumendes unmittelbar vor der Ileocoecalklappe erheblich stärker als gewöhnlich, schätzungsweise noch einmal so dick, als die des Coecum. Da endlich die eingeklemmten Schlingen in verschiedenen Ebenen liegen, sind auch Andeutungen spiraler Drehung, namentlich an ihren Fusspunkten nachweislich.

Nach den spärlichen, mir bekannt gewordenen Notizen scheint der Ductus omphalo-mesentericus vor der 6. Embryonalwoche zurückgebildet zu werden. Toldt[1]) z. B. fand ihn dann nicht mehr im Nabel, statt seiner vielmehr den Scheitel der primären Darmschlinge, ohne Andeutung einer Ausbuchtung, aber mit einem Faden versehen, welcher als Fortsetzung der omphalo-mesenterialen Gefässe angesehen werden musste und in den Nabelstrang hineinführte. Tritt eine solche Umbildung nicht ein, so scheinen neben der Persistenz auch ungewöhnliche Grössenentwickelungen des Divertikels, nach den Lehren der Schule zwischen 4—25 Cm. die Regel, während dabei sein Darmende 30—90 Cm., im Extrem 5 Cm. bis 4 Meter von der Bauhin'schen Klappe entfernt am Ileum resp. Jejunum[2]) gefunden wird und sein Nabelende entweder in der Nabelnarbe verbleibt oder frei im Bauche herumhängt. Beide Male kann das Divertikel ein Strang ohne Hohlraum sein, oder einen Kanal in seiner dem Darm benachbarten Hälfte umschliessen. Ist es in seiner ganzen Länge offen, so pflegt es am Nabel befestigt zu bleiben, während es im Falle solider Strangbildung nicht nothwendig am Darm endet, sondern über ihn hinaus bis auf's Mesenterium, oft in Fortsetzung der Art. mesent. superior hinübergreift. Unter Umständen nimmt also das Mesenterium selbst der primären Dünndarmschleife an dem Prozess theil, jedesmal wohl das

1) Bau und Wachsthumsveränderungen der Gekröse des menschlichen Darmkanals. Wien 1889. S. 8. Taf. I. Fig. 1 B, C, Fig. 2.

2) Cazin, Étude anatomique et pathologique sur les Diverticules de l'intestin. p. 16.

Mesenterium des Divertikels und der vom Divertikel zur Nabelnarbe eventuell ausstrahlende Gefässbindegewebszug, so dass im einzelnen Falle zu untersuchen bleibt, was vom Divertikel Darm und was Gekröse sammt omphalo-mesenterialen Gefässen ist.

Das vom Nabel gelöste Divertikel kann, nach Ansicht der Schule, die Gestalt etwa des Wurmfortsatzes annehmen, also an der Wurzel dick und hohl, am freien Ende fadendünn, gerade oder leicht geschlängelt bleiben, gegensätzlich aber auch zum bald einfachen, bald verwickelten Knoten sich schürzen, in welchem, falls er geräumig genug ist, eine Darmschlinge Platz findet. Andere Male verwächst das Divertikel mit Theilen und Organen des Bauchraumes, mit denen es nach seiner Loslösung in Berührung kam; am häufigsten mit dem Mesent. comm. (Treves 19 : 7, Cazin 23 : 10), dann mit dem Jejunum, Ileum, Coecum, Netz, Tuben, mit dem Peritoneum der Fossa iliaca oder dem Bruchringe, mit der Linea alba oder mit dem Netz u. s. w. Folge davon ist unter Umständen die Ringbildung, wie ich dieselbe in Fig. 2 schematisirt habe, gelegentlich die Erfüllung des Ringes mit Darmschlingen (bisher scheinen es stets Ileumschlingen gewesen zu sein) und endlich die Abschnürung derselben. Diese Phasen, Divertikel-, dann Knoten- bezw. Ringbildung, Darmeintritt und endlich Darmeinklemmung liegen mehr oder weniger weit auseinander, z. B. 30 Jahre, wenn der Träger des Divertikels in diesem Lebensalter an diverticulärer Einklemmung zu Grunde geht, nachdem er bis kurz zuvor sich vollkommenen Wohlbefindens erfreut hatte. Vielleicht ist es so und dann an der Hand von Veränderungen der kranken Theile wahrscheinlich zu machen, welche in den ersten Wochen der Entwicklung nicht gut entstanden sein können, z. B. durch mesenteriale Peritonitis und ihr folgende mesenteriale Verwachsung des Divertikels im Anschluss an Darmgeschwüre einer späteren, nachweislich extrauterinen Epoche. Oder umgekehrt dadurch, dass bestimmte, auf eine längere Dauer einzelner Phasen des Prozesses hinweisende anatomische Merkmale fehlen, z. B. die Aenderungen der Wandstärke, von denen ich gelegentlich der Section berichten musste. Beweiskräftige Thatsachen dieser Art existiren aber, wenn überhaupt, so gewiss nicht in grosser Zahl. Vielmehr ist es den Autoren aufgefallen, dass Zeichen der Peritonitis, selbst sogen. fötaler Peritonitis, aus welchen spätere Verwachsungen des Divertikels sich folgern liessen, nicht nachweislich sind, und dass, gegensätzlich an den abgeklemmten Darmschlingen alte, auf längerem Aufenthalt im Ringe hinweisende gewebliche Störungen, wie in meinem Falle, die Regel bilden. Daraufhin könnte der Vermuthung Raum gegeben werden, es möchten dieselben Ursachen, welche die Persistenz des Divertikels verschulden, gleichzeitig auch dessen besondere Gestaltung und Beziehung zur Nachbarschaft regeln; es möchte, wie in dem einen Fall ein gerades und fixirtes, kurz darauf frei im Bauchraum hängendes Divertikel, so im anderen Falle, ungefähr in der nämlichen Entwicklungsperiode, während etwa den Nabel noch Darmschlingen erfüllen, die spiralige Aufrollung, die Ringbildung, die Einbeziehung einzelner Darmschlingen in den Ring u. A. sich vollziehen. Dicht genug liegt ja das, was eventuell verwächst, oder gegenseitig sich durchschlingt, in dieser Frühperiode ohnedies beieinander.

Auch noch in anderer Weise, als durch Knoten- und Ringbildung

hindern Divertikel die Darmpassage, z. B. dadurch, dass sie in's Ileum sich einstülpen, oder dass an ihrer Einmündungsstelle das Ileum geknickt, bezw. verengt ist. Man sagt, Letzteres sei Folge einer Zugwirkung seitens des Divertikels. Endlich soll sich in seltenen Fällen eine Darmschlinge über den fixirten diverticulären Strang, wie ein Plaid über den Arm legen (Treves) und dabei unwegsam werden können.

Wie häufig das Divertikel persistirt und bei Thieren sich findet, vermag ich nicht anzugeben [1]); wie oft es im Gegensatz zu anderen Momenten innere Einklemmungen hervorruft, berichten Duchaussoy und Leichtenstern, ersterer, indem er 21 diverticulären, 305 durch andere Ursachen bedingte Einklemmungen, also 7 Proc. gegenüberstellt, wofür Leichtenstern die Zahlen 67 und 1269 (5 Proc.) angiebt. Nach Leichtenstern liefert dann das männliche Geschlecht das grösste Contingent diverticulärer Einklemmungen (53 : 14), und zwar wesentlich in den Jugendjahren (Durchschnittsalter 25 Jahre), während die Extreme in dieser Richtung sich durch den 8. Lebensmonat und das 40 Jahr ausdrücken lassen sollen. Für die verschiedenen Formen der diverticulären Einklemmung aber hat Leichtenstern die folgenden Zahlen:

Einklemmung unter das Divertikel oder sein Endband (Ringbildung)	41
Schlingen- und Knotenbildung	26
(von letzteren 12 am Divertikel selbst, 14 am Endband)	
Einklemmung durch Zug	4
	71

Dagegen will Treves die Häufigkeit der Ring- und im Gegensatz dazu der Knotenbildung durch die Zahlen 41 und 14 ausgedrückt wissen.

Auch die Klinik der durch Meckel's Divertikel hervorgerufenen Einklemmungen ist über die ersten Anfänge nicht hinaus. Man machte, wie wir, die Bekanntschaft mit ihnen unvorbereitet, zufällig und meist erst während der Schlussscene, erkannte das Divertikel zuweilen selbst bei der Section noch nicht u. A. mehr. Zufälligkeiten, welche auch ihrerseits zur Ansicht beitrugen, es sei intra vitam selbst die erste Bedingung einer präcisen Diagnose, dass man die Krankheit localisirt, vorläufig nicht zu erfüllen. Für die spätere Zeit, wenn der Meteorismus hochgradig ist und im Verein mit der ungewöhnlichen Schmerzhaftigkeit diffuse Peritonitis vortäuscht, mag es richtig sein, für die Frühperiode nicht. Dann muss die Geschwulst unmittelbar hinter den Decken und auf relativ fester Unterlage, welche aus einem langen in Windungen zusammengesetzten Darmstück besteht, zumal bei jugendlich dünner, geschmeidiger Bauchwand sich wohl durchfühlen lassen. Inwieweit der Fund von gewissen Formen der Perityphlitis und Appendicitis, von einklemmenden Pseudoligamenten und Darmverwachsungen, von Geschwülsten und allenfalls beginnender Invagination dieser Gegend sich unterscheiden lässt, ist dann die zweite, vielleicht nicht unlösbare Frage. Auf die dabei in Betracht kommenden differentialdiagnostischen Gesichtspunkte verzichte ich und bemerke nur, dass selbst in dem Falle, in welchem die Strangulation bis an die Valvula Bauhini heranreicht, die Geschwulst immer noch beweglicher, als der Abscess oder die Neubildung am Coecum sein wird, dass

1) Ueber Divertikel der Thiere siehe spärliche Notizen z. B. bei Cazin S. 24.

ferner, nach der augenblicklichen Statistik, diverticuläre Einklemmungen entfernter vom Coecum sehr selten zu sein scheinen, und dass endlich die Abklemmung des Dünndarms in Höhe des Coecums und infolge von wirklichen Narbenbändern oder narbigen Verwachsungen, selbst maligne Geschwülste des Coecums immer noch häufiger vor, als die diverticuläre Incarceration verschiedener Provenienz vorkommen.

Die diverticuläre Geschwulst und der Ort, in welchen die von der Geschwulst ausgehenden spontanen Schmerzen verlegt werden, decken sich nicht in demselben Masse, wie es bei dem Druckschmerz der Fall ist. Vielmehr haben die meisten Kranken bisher den Nabel oder dessen nächste Nachbarschaft als Ausgangspunkt ihrer Schmerzen bezeichnet; von ihm sollen sie besonders nach der rechten Unterbauchseite ausstrahlen, im Uebrigen unerträglich heftig und durchaus kolikartiger Natur sein. Da während der Einklemmung im Leisten- und Schenkelkanal ähnliche Ortsangaben gemacht werden, entbehren sie des Pathognomonischen; eher wäre aus der aussergewöhnlichen Heftigkeit des Schmerzes auf unsern besondern Fall, statt auf Verwachsungen, Perityphlitis und Aehnliches zu schliessen.

Hingegen verdient die eigenartige Gestaltung des Bauches unsere volle Aufmerksamkeit; liesse dieselbe in der Folge sich als regelmässiges Vorkommniss erweisen, so müssten daraus zwingende Argumente nicht nur für ein Hinderniss am unteren Ende des Dünndarms, sondern auch auf die eigenartige Natur des Hindernisses sich ableiten lassen. Der Bauch ist nämlich unter dem Brustkorb, in der Regio epigastrica, aber ohne Betheiligung der Regio hypochondrica, ebensowohl von rechts nach links als von vorn nach hinten, also cylindrisch aufgetrieben und verjüngt sich zum Becken hin, die verkehrt kegelförmige Gestalt deswegen annehmend, weil die oberen Segmente des Ileum und das Jejunum auch in geblähtem Zustande den ihnen zugewiesenen, legitimen Raum, eben die epi- und mesogastrische Gegend, sogar unter Verdrängung des Zwerchfells, zu behaupten wissen.[1]) Es steht zu dieser Auftreibung im Gegensatz die relative Leere der hypogastrischen Region, weil 80 Cm. Ileum, dazu Coecum und Flexur zusammengefallen, gleich dem Dickdarm der Flanken bandartig dünn geblieben sind und der Erguss ins Cavum peritonei als Transsudat nur eines Bruchstücks der Darmoberfläche in geringer Menge abgesondert wurde. Aus der besonderen Form ergiebt sich also eine besondere Oertlichkeit, wobei noch zu bemerken wäre, dass von der Geschwulst in letzterer abgesehen, Darmschlingen oder peristaltische Unruhe auf der Bauchwand nicht hervorzutreten scheinen, und dass die Bauchmuskeln überall gleichmässig, der Schmerzhaftigkeit wegen, vorsichtig, oberflächlich, bisweilen, z. B. beim Husten, kurz gestossen sich bewegen. Alles dieses müsste weiteres charakteristisches Gepräge bekommen, wenn die halbmondförmige Furche oberhalb des in unserem Falle übrigens grossen und etwas nach aussen vorragenden Nabels sich als constant erweisen sollte. Sie würde einerseits Entwicklungsstörungen, wie im Darmnabel auch im Hautnabel und dessen Nachbarschaft, andererseits deren Zusammenhang mit dem am Ileumende klinisch vorher oder nachher sichergestellten Hinderniss ausdrücken.

1) Siehe die Arbeit von Budberg und Koch, dieses Archiv Bd. XLII.

Bei den meisten Trägern des sperrenden Divertikels macht sich die Störung der Darmpassage wie in meinem Falle bemerklich; die Stuhlverhaltung trat plötzlich auf, war absolut alsbald von Erbrechen gefolgt und stand in vollem Gegensatz zur bisherigen Magendarmthätigkeit, an welcher Regelwidrigkeiten nicht aufgefallen waren. Derjenige, welcher die verschiedenen Phasen dieser Einklemmung weit auseinanderrückt, argumentirt daraufhin nur zu gern, es sei der Darm in den Knoten oder in die Schlinge erst im Moment der Katastrophe eingetreten, dann aber sofort auch unwegsam geworden. In der Budberg-Koch'schen Arbeit ist darauf hingewiesen, welcher Vorsicht es hier bedarf, da der Thatbestand doch nur auf Grund subjectiver Angaben von Leuten beschrieben wird, welche man früher garnicht kannte. Trugen dieselben in ihrem Divertikelring oder Knoten von der Entwicklungszeit am Darm, allerdings nicht vollkommen gesperrten Darm, dann war bei ihnen vielleicht etwas von dem zu bemerken, was seitens unserer Klinik anderorten als charakteristisch für narbige Verwachsungen und Verengungen des Darmes geschildert werden soll, und kurz ausgedrückt darin besteht, dass die Stuhlentleerung trotz häufigen Bedürfnisses ausserordentlich träge vor sich geht, wenig aber Geformtes liefert, nur periodenweise, wenn der Weg durch irgendwelche Umstände freier wird und Abführmittel nachhelfen, breiige Massen herausbefördert, für gewöhnlich selbst durch Purgantien schwer zu beeinflussen ist, und dass dazu nach und nach fast absolute Appetitlosigkeit mit zeitweiliger Ueberfüllung des Dünndarms zwischen Magen und Hinderniss und entsprechender Auftreibung des Bauches sich hinzugesellen, bis eine in der Regel zunächst leichtere, erste Perforationsperitonitis an diesem Bilde ändert.

Man wird also auf die Geschichte der diverticulären Knoten und Ringe, ehe sie in das Stadium der Einklemmung treten, mehr als bisher zu achten haben. Augenblicklich ist dieselbe ein unbeschriebenes Blatt.

Im Uebrigen giebt es auch hier noch ein paar wiederum für den Sitz der Sperre am untern Ileumende sprechende Momente; Winde gehen ab und wenigstens die eine oder andere breiige, wenn auch nicht reichliche Entleerung zwischen der Einklemmung und dem Tode lässt sich beobachten. Das Erbrechen setzt früh ein, wird bald stürmisch und liefert, da die Stenose vollkommen zu sein pflegt, nur die eingeführten, natürlich meist flüssigen Sachen, nach welchen grossen Durstes wegen begehrlich verlangt wird, daneben Magensaft, Galle und Aehnliches zurück. Kothig ist das Erbrochene in meinem Falle nicht, bei anderen Kranken höchstens ganz ausnahmsweise und kurz vor dem Tode gewesen. Selbstverständlich musste die Harnmenge des Erbrechens und der geübten Enthaltsamkeit wegen abnehmen, bis zur Anurie aber steigerte sich diese Abnahme in meiner Beobachtung nicht; ob es anderer Orten der Fall war, scheint mir nicht genügend sicher.

Auf die allgemeinen Verhältnisse meines Falles, das Fieber, die Athmung, Blutbewegung und anderes gehe ich nicht ein. Wird doch die Eigenthümlichkeiten derselben Jeder nach seinem Geschmack deuten, die weder besonders tief, noch besonders hoch sich einstellende Temperatur z. B. als Ausdruck dessen betrachten, dass wesentlich nur Blut in den Bauchraum transsudirt wurde oder mit dem Blut nicht Mikroorganismen,

sondern allein chemische, giftigere, theils temperaturerniedrigend, theils temperaturerhöhend wirkende Körper der abgeklemmten Darmschlinge, zum andern, dass ein solcher Kranker den Zeitpunkt voller Darmgangrän nicht erlebt, also in der Weise der Septischen nicht fiebern kann, dass bei ihm Nerveneinflüsse es sind, welche die Eigenwärme bestimmen und Anderes mehr.

Einwandsfreier scheinen mir meine diagnostischen Ueberlegungen. Sie erlauben den Schluss auf den Sitz des Hindernisses und auf heftigere, zeitlich enger sich zusammendrängende Beschwerden, als solche bekannteren in der rechten Darmbeingrube und deren Nachbarschaft abspielenden Krankheiten zukommen, auf das Meckel'sche Divertikel als Ursache von Beiden, falls die Einziehung der Bauchwand über dem Nabel als regelmässiger Fund sich herausstellen sollte.

Anmerkung. Ueber einen zweiten in mancher Beziehung ähnlichen Fall kann ich, beschränkter Zeit wegen, erst später Mittheilung machen. W. K.

---

2. Biegungsbruch über rechtem Parietale. Hirnabscess. Hemianopsie. Bemerkungen über das Wesen des Hirnvorfalls.

Von

Dr. M. v. Regulski,

Assistenten der Klinik.

(Mit 6 Abbildungen im Text.)

Der Bruch war Folge eines Steinwurfes aus nächster Nähe (23. October 1894); der Schlag gegen das Occiput so stark, dass der 19jährige Patient zu Boden musste und erst nach einigen Minuten zu sich kam. Blutüberströmt empfing er die erste Hülfe im nachbarlichen Gehöft, von dem aus er der chirurgischen Klinik am 15. October 2 Uhr Mittags überwiesen wurde. Hier finden wir bei der ersten Untersuchung im hinteren oberen Winkel des rechten Parietale und in der Richtung unten vorn eine etwa 3 Cm. lange, jauchende Wunde; im Grunde derselben ein gegen das Schädelinnere vorgetriebenes, mehrfach zersprungenes Knochenstück.

Patient klagt über starke Kopfschmerzen im Bereich des Parietale, über Schwindel und Nebelsehen, gähnte und schien apathisch, war sonst aber bei Bewusstsein und vollführte prompt alle Bewegungen im Gebiete der Augen-, Gesichts- und Extremitätenmusculatur, allwo auch sämmtliche sensiblen Qualitäten vorhanden sich zeigten; doch antwortete er nur langsam, nach einigem Besinnen und in schleppender Sprache, sonst richtig. Unzweifelhaft bestand auch rechtsseitige Hemianopsie (rechte Temporal-, linke Nasalseite), soweit wir bei der eiligen Untersuchung ermitteln konnten — der Schwindel nahm jedesmal zu, sobald der Kranke sich aufrichtete — in Ausdehnung etwa des halben Gesichtsfeldes. Jenseits der hemianoptischen Zone wurden Lichteindrücke und Farben nicht nur wahrgenommen, sondern auch richtig gedeutet. Die Pupillen reagirten träge und waren mittelweit. Temp. 37,7, Puls 60, regelmässig, voll.

Abends 7 Uhr (Temp. 37,4, Puls 70) legte Dr. Bohl im hinteren oberen Winkel des Parietale einen kreisförmigen, etwa 7 Cm. messenden, flachen Biegungsbruch frei, innerhalb dessen ein Paar Fissuren die Richtung zur Stirn und zum Occiput einhalten, ein viereckiges, etwa 2 Cm. umfängliches, mehrfach gesplittertes Knochenstück aber ganz aus dem Zusammenhange gelöst und $^3/_4$ Cm. tiefer als die umgebende Knochenplatte gegen das Gehirn hin vorgetrieben ist. Dieses Fragment berührt die Lambdanaht und ist von der Pfeilnaht einfingerbreit entfernt; auch ist es zum Theil unter das Occiput geschoben, zum andern Theil, auf seine Kante gestellt, in einem Schlitz der harten Hirnhaut gefangen, im Uebrigen

Fig. 1a (linkes Auge).



grösser zur Vitrea hin. Seine Entfernung hinterlässt ein $2^1/_2$ Cm. grosse Wunde im deprimirten Bezirk, von der aus man die Lambdanaht und die respiratorischen und pulsatorischen Bewegungen des Gehirns deutlich überblicken kann. Sonst änderte die kleine Operation an dem Zustande des Patienten nicht viel; die Hemianopsie und die Trägheit der Pupille blieb bestehen, nur minderten sich Somnolenz und Kopfschmerzen bei Temp. von 37,4 und Puls von 70.

Es blieb so bis zum 28. October, dem Tage, an welchem zuerst auffiel, dass beide Hirnbewegungen, namentlich im vorderen Abschnitt des Operationsloches weniger lebhaft vor sich gingen.

Am 29. October war das Gesicht wieder stärker geröthet, Kopf-

schmerz, Apathie stärker, am 30. October die Pia sammt Resten der Dura mässig vorgetrieben, eitrig belegt und ohne jede Bewegung. Erbrechen dünner, galliger Massen, schon Tags vorher 2 mal notirt, trat am 1. November sehr häufig und reichlich, bisweilen zu ½ Liter ein, die mittelweiten Pupillen reagirten nur noch auf starke Reize, die Temperatur stieg zum ersten Male auf Morgens 38,6, Abends 38,8. Kein Schüttelfrost, keine Einziehung des Bauches, aber Stuhlverstopfung trotz Calomel. Prof. Koch stellt die Diagnose auf umschriebene Encephalomeningitis und Hirnabscess und erweitert ohne Narkose die Knochenwunde auf etwa 3½ Cm. nach hinten bis in die Zacken der Lambdanaht hinein; nach

Fig. 1b (rechtes Auge).



oben, ohne der Pfeilnaht weiter als auf Fingerbreite sich zu nähern, am meisten nach unten aussen. Zwischen Dura und Knochen eine Schicht geronnenen Blutes, Gehirn missfarben, gefetzt, ohne jede Bewegung; das Messer muss in dasselbe etwa 1½ Cm. eingestossen werden, ehe Eiter sich entleert. Er war rahmig, dick, zuletzt mit Hirnbröckelchen gemischt, und mochte im Kaffeelöffel eben Platz finden, entsprach im Uebrigen einer unregelmässig cylindrisch und in sagittaler Richtung nach der Tiefe greifenden Abscesshöhle. Sofort darnach pulsirt und athmet es in der Hirnsubstanz von Neuem. In die Abscesshöhle kam ein feiner Jodoformgazestreifen.

2. November Abends. Athem 20, Puls 51, Temp. 37,3. Zwei-

maliges Erbrechen, Stuhlgang; Kopfschmerz geringer; lästige Schmerzen in der Lendenwirbelsäule, Schwindel und Benommenheit immer noch so stark, dass Herr Prof. Raehlmann, der unsern Kranken mitzubeobachten die Freundlichkeit hatte, ein Urtheil über die Hemianopsie nicht abgeben mag. Doch scheinen ihm die Pupillenränder entsprechend der rechten Temporal- und linken Nasalhälfte am unvollkommensten zu reagiren; die Retina leicht venös hyperämisch. Die Abscesshöhle aber sondert reichlich ab, stösst den Tampon aus und bewegt sich entsprechend dem Pulse und der Athmung. Am 6. November sind mit der Temp.-Steigerung die subjectiven Beschwerden, bis auf das Schwindelgefühl, er-

Fig. 2a (linkes Auge).



heblich zurückgegangen, aber es hat eine etwa haselnussgrosse, an der Oberfläche ausgesprochen blutige Gewebsmasse den Weg durch die Knochenwunde nach aussen genommen; der Harn kommt reichlich (2000,0), ohne Beimischung von Zucker oder Eiweiss. Endlich am 7. November ermittelte seitens der Augenklinik Herr Dr. Lakschewicz mit Sicherheit Hemianopsie, wenn auch nicht die Grösse derselben sicherstellen, welch' letzteres erst am 18. November ein wurfsfrei gelang. Bis zu diesem Tage waren, bei gutem Allgemeinbefinden und normaler Temperatur, Wachsen des Vorfalls und Polyurie, zwischen 2000,0 und 5050,0, das Auffälligste, wobei zu bemerken wäre, dass das Quantum von 5050,0 (spec. Gewicht 1014) am 11. November gesammelt wurde, nachdem Tags

zuvor über den vorgefallenen Theil ein leichter Compressionsverband gelegt worden war und dieser zunächst zweimaliges Erbrechen hervorgerufen hatte. Den 12. November nach Entfernung des Verbandes, sank die Harnmenge auf 1000,0, um dann vom 13. November bis 20. Januar wiederum, auch nach Wasserentziehung, zwischen 1500,0 und 5000,0, oft in Mittelzahlen von 3500,0, 3900,0 u. s. w. sich zu bewegen. Der Vorfall aber war am 18. November so gross wie eine mittlere Kartoffel, worauf er ähnlich der Niere sich umformte, dabei in seiner Mitte eine Einschnürung, ein früheres Gegenüber des einklemmenden Knochenringes bekam und, am 24. Novbr., bis zur Höhe von 6 Cm. und zum Querdurchmeser von 4—4 1/2 Cm. empor-

Fig. 2b (rechtes Auge).



wuchs. Wir verfügen aus dieser Zeit über die genauesten Aufnahmen und Gypsmodelle, welche aber irgend typische Windungen oder Hirnfurchen nicht erkennen lassen. Und hatte Dr. Lakschewicz am 7. November den ausgefallenen Theil des Gesichtsfeldes nur auf 1/4 Quadranten schätzen können, so gelang es am 18. und 23. November, hierüber einwandsfreiere Erhebungen anzustellen (Fig. 1 u. 2).

Fig. 1 reproducirt eine, der Schwindelanfälle wegen etwas beschleunigte, Fig. 2 die in aller Musse angestellte Untersuchung, letztere zugleich die grösste Ausdehnung des Gesichtsfelddefektes, an welcher bis zum 21. December Nennenswerthes nicht sich änderte. Der Vorfall dagegen blieb nicht nur in dieser Periode, sondern auch nach derselben, noch

bis Ende Februar stationär, so dass zeitweilig dem Gedanken, ihn abzutragen, Raum gegeben wurde. Erst vom 22. Februar schrumpfte er und zwar so schnell zusammen, dass er bereits am 29. Februar nur wallnussgross war, am 3. März die Trepanationsöffnung kaum noch überragte. Weil aber die Hemianopsie bereits am 31. Januar bereits erheblich zurückgegangen war, Fig. 3, kann nicht behauptet werden, die Grösse des Vorfalles und Gesichtsdefectes hätten in einem geraden Verhältniss zu einander gestanden. War der letztere doch auch am 27. April, 5 Wochen nach der Entlassung, als an Stelle des Vorfalles nur eine eingezogene, lebhaft pulsirende und mit der Athmung sich be-

Fig. 3a (linkes Auge).



wegende Narbe übrig war, eher noch grösser als am letzten Januar und in Fig. 3.

Vorfall und Hemianopsie standen also in keinem gegenseitigen Abhängigkeitsverhältniss; ja ich darf nicht einmal behaupten, es sei das Gesichtsfeld zu verschiedenen Zeiten in verschiedenem Grade eingeschränkt gewesen. Wer es im Hinblick auf die von einander abweichenden Aufnahmen des 15. October, 7. November, 24. April u. s. w. annimmt, vergisst, dass bei wechselnder Beleuchtung, Benommenheit und Lage des Kranken, von verschiedenen Herren, also unter Umständen gemessen wurde, welche, den Fall gleichen Defectes vorausgesetzt, immer gleiche Abbilder desselben nicht nothwendig liefern. Nur dass Hemianopsie über-

haupt, dann in charakteristischer räumlicher Anordnung existirte, liess sich mit Sicherheit behaupten. Und das genügt, meinem Fall das Gepräge zu verleihen.

Hand in Hand mit diesen Untersuchungen gingen natürlich andere, welche den Farbensinn, etwaige Seelenblindheit, Sprache und Sensibilität berücksichtigten. Im Gebiete des sogenannten optischen Erinnerungs- und Beurtheilungsfeldes war ebenso wenig wie bezüglich der Sensibilität der Haut im weitesten Wortsinne und bezüglich der Muskelbewegungen eine Unregelmässigkeit zu entdecken, wobei ich voraussetze, dass das Nebelsehen als hierhergehörig Niemand anerkennen wird, dass auf die

Fig. 3b (rechtes Auge).



einmalige Verwechslung von 3 und 4 Fingern, andererseits von dunkelgrün und blau, was beides dem Kranken einmal passirte, Gewicht nicht zu legen ist, dass endlich die erst spät bemerkte Asymmetrie der Gesichtshälften des Kranken im Falle ernster Analyse sehr verschiedene Deutungen erfahren würde. Dagegen waren einzelne Farbenfelder vorübergehend eingeengt, eine Thatsache, welche anderen Orts genauer besprochen werden soll. Ende October dieses Jahres haben wir den Kranken noch einmal nach der Klinik kommen lassen. Seine Narbe war stark eingezogen, bewegte sich mit der Athmung und dem Pulse, und schien mit dem Gyrus angularis verwachsen. Beim Verbrauch von 10 Glas Flüssig-

keit producirte der Kranke jetzt eine Urinmenge von 1800,0; sein Gesichtsdefect hatte immer noch den früheren Umfang.[1])

Die geringe Zahl von Untersuchungen, Raçen- und individuelle Schwankungen verschulden es, dass wir nur schätzungsweise angeben können, welche Hirnfurchen und Hirnwindungen beim Erwachsenen unter dem zwischen Lambda- und Pfeilnaht eingeklemmten Winkel des Parietale liegen. Etwa wie folgt. Der mittlere und obere, leicht bogige Schenkel der Fissura parieto-occipitalis (Ecker) geht ein wenig oberhalb des Punktes, an welchem Lambda- und Pfeilnaht zusammenstossen, in der Horizontalen mehrere Centimeter nach aussen, um dann winkelig nach unten oder nach unten aussen umzubiegen (absteigender Schenkel der Fissura parieto-occipitalis). Auf den Scheitel dieses Winkels trifft von oben aussen das Ende des Sulcus interparietalis (Ecker). So entsteht ein Dreizack, an welchem von oben her das Ende des Gyrus parietalis superior, von aussen jenes des Gyrus parietalis inferior (Gyrus angularis inferior und supramarginalis, Ecker) und allenfalls des Gyrus temporalis medius, von unten und innen her Gyrus occipitalis I und II herantritt. Doch ist anzumerken, dass, namentlich im Falle des Interparietale am hinteren Ende der Pfeilnaht, die Lambdanaht in toto nach unten zu liegen kommt, horizontaler sich stellt, infolge wovon Gyrus occipitalis I weiter vorn oben gerückt erscheinen muss, die Lambdanaht also und mit ihr das Occipitale zum Scheitel hin überragt und selbstverständlich auch der Abstand der beiden parietalen Windungen vom Occipitale ein grösserer wird. Auch soll Gyrus occipitalis I mit dem darüberliegenden Segment der Fissura parieto-occipitalis bisweilen allein auf der rechten Seite in dieser Weise hochgestellt sein. Wenn Hefftler[2]) und Adamkiewicz[3]) die Lambdanaht noch weiter als ich angab, bis über Gyrus occipitalis I nach unten rücken, so ist es wohl nur Ausdruck der aus der Vogelperspective gedachten Zeichnung. Bei der Aufnahme von hinten her legen auch sie die Naht etwas unter- oder oberhalb der Kante vom Gyrus occipitalis I. Wie breit die beiden oberen occipitalen Windungen sind, wie weit also der untere Schenkel der Fissura parieto-occipitalis von der mittleren Senkrechten des Occipitale absteht, ist mir nicht bekannt; beim Erwachsenen möchten es eine bis zwei Daumenbreiten sein, wobei aber auf Unterschiede zwischen rechts und links abermals zu achten wäre.[4])

Das relativ erheblich gegen das Gehirn vorgetriebene Sprengstück inmitten des grösseren Biegungsbruches konnte also, da es Daumenbreit von der Mittellinie entfernt, auf die Kante gestellt und unter das Occipitale getrieben war, auch die Dura zerrissen hatte, im Falle Hochstandes den Gyrus occipitalis I in seiner oberen Hälfte sehr wohl zerquetschen, im Falle höherer Lage der Lambdanaht aber entweder die Stelle des Zusammenstosses des Sulcus interparietalis und parieto-occipitalis oder das hinterste Segment des Gyrus parietalis I und II, letzteren gerade dort treffen, wo er Gyrus angularis inferior genannt wird. Die anatomische

1) Gleicher Befund März 1890. W. K.

2) Archiv für Anthropologie. I. 1878. S. 247.

3) Gehirnoberfläche des lebenden Menschen. II. Aufl. 1894. Taf. IV.

4) Zusammenfassung aller dieser Verhältnisse auch bei Merkel, Handbuch der topographischen Anatomie. I. 1885—1890. S. 95 ff. mit Figuren und Tabellen.

Wahrscheinlichkeit spricht für das Letztere, die Thatsache, dass bereits 3 mal 24 Stunden nach der Verletzung der Hirnabscess diagnosticirt werden konnte, für Einlagerung des Splitters nicht in die Hirnfurchen, sondern in Hirnsubstanz, also für Zertrümmerung der Hirnwindungen selbst und des darunterliegenden Markes.

Nun werden diejenigen, welche das Centrum der „Hemianopsie", „le centre de la vision binoculaire" oder das „Sehcentrum" überhaupt auf die Oberfläche der hinteren unteren Parietalwindung verlegen [1]) der Deutung wegen kaum in Verlegenheit sein, behaupten müssen, es sei das Massgebende in unserem Falle die Verletzung dieses Gyrus gewesen, gleichgiltig wie tief der Splitter sich auch vergrub, während wenn man mit Nothnagel [2]) die „corticale Retina", das optische „Wahrnehmungsfeld" der Rinde, ausser im Cuneus auch im Gyrus occipitalis I annimmt, dieser letztere Gyrus wenigstens bezüglich der Hemianopsie mit herangezogen werden müsste. Beide Deutungen werden aber hinfällig, da einerseits eine nicht unbeträchtliche Zahl von Fällen bekannt ist [3]), in denen Zerstörungen der Parietaloberfläche durch Geschwülste, Blutungen oder Erweichung ohne Gesichtsdefecte verliefen, und andererseits nach den schönen Untersuchungen von Henschen, welche ich als augenblicklich unbedingt maassgebend glaube bezeichnen zu dürfen, die corticale Retina mit den occipitalen äusseren Windungen nichts zu thun hat. Diese Retina ist vielmehr nach Henschen ausschliesslich und allein in einem Theil der Fissura calcarina des Cuneus zu suchen. [4]) Letztere wurde aber in meinem Falle bei der Zertrümmerung der Rinde und des Markes sicher nicht zerstört, da noch bei der späteren Eröffnung des Abscesses inmitten dieser Zertrümmerung wohl erhaltenes Mark an seiner Innenwand von Prof. Koch unzweideutig nachgewiesen werden konnte. Die Verletzung penetrirte eben nicht bis auf die dem Tentorium gegenüberliegende Innenwand des Hirnmantels. So bleibt nichts übrig, als bezüglich der Hemianopsie das occipital-parietale Mark unter dem Gyrus angularis nach dem Satze Henschen's heranzuziehen, dass falls Hemianopsie bei Läsion des Parietallappens vorkommt, die hintere Sehstrahlung mitbetheiligt ist, und zwar in einer bestimmten Höhe des sagittalen Markes. Letztere lässt sich durch das hintere Ende der zweiten temporalen Windung ausdrücken, während die Entfernung der Strahlung von der Spitze des Occipitallappens etwa 6 Cm. betragen soll. Unser auf dem Boden der Zertrümmerung entstandener Abscess, der ausgesprochen röhrenförmige Gestalt hatte, erst 1 1/2 Cm. unter der Oberfläche begann, etwa einen Kaffeelöffel Eiter enthielt und Daumenbreit von der Mittellinie des Hirns entfernt war, fügt sich dieser Topographie ohne Zwang ein; er musste bis an die Stelle der Sehstrahlung wenigstens heranreichen, wenn er dieselbe nicht ersetzte

1) Vgl. Henschen, Klinische und anatomische Beiträge zur Pathologie des Gehirns. Upsala 1892. II. Theil. S. 284.

2) Nothnagel und Naunyn, Ueber die Localisation der Hirnkrankheiten. Besonderer Abdruck der Verhandlungen des VI. Congresses für innere Medicin. Wiesbaden 1887. S. 7ff.

3) Henschen, a. a. O. S. 356.

4) Henschen, a. a. O. S. 358 u. v. A.

und durchdrang; das Eigenthümliche meines Falles wäre zunächst Zerstörung eines Theils der hinteren (occipitalen) Sehbahn, ein an dieser Stelle etablirter kleiner Herd.

Wenn aber der Splitter das Mark verletzte, konnte er die Bedeckung dieses Markes, die Hirnwindungen, natürlich nicht überspringen. Es musste sogar nachgesehen werden, in wie weit die Windungen des parietalen Hirns in grösserer Ausdehnung, entsprechend etwa dem ganzen Gyrus angularis und supramarginalis mit betroffen waren, da ein ansehnliches Stück des hintereren Parietale über ihnen, 7 Cm. im Quermesser, ja ebenfalls hirnwärts vorgetrieben sich zeigte. Ich glaube nun zwar nicht, darüber mich auslassen zu sollen, warum die sogen. optische Form der sensorischen Aphasie bei meinem Kranken fehlte, deren man rücksichtlich dessen sich erinnern könnte, dass das kleine Knochenstück vielleicht in der mit dieser Aphasie in Zusammenhang gebrachten Stelle der angulo-occipitalen Gyri sass. Denn Naunyn [1]) behauptet diese Function zunächst nur für die linke Hirnhälfte, während mein Kranker rechts verletzt war. Sehr wohl aber konnten mit der hinteren Hälfte der parietalen Windungen die bekannten anderen sensiblen und sensorischen Qualitäten einschliesslich des Muskelsinnes eine Aenderung erfahren haben. Unsere auf diesen Punkt gerichteten Bemühungen sind erfolglos geblieben, d. h. wir haben ebensowenig wie eine motorische, eine sensible Störung im weitesten Wortsinne an Rumpf und Extremitäten nachzuweisen vermocht, wobei ich eingestehen muss, dass der Muskelsinn erst spät, zwischen 13.—16. October dieses Jahres, dann aber auch von der stark eingezogen, mit dem Parietalhirn wahrscheinlich verwachsenen Narbe — jedesmal mit negativem Erfolge — geprüft worden ist. War es unmittelbar nach dem Steinwurf anders, so deutet es augenblicklich möglicher Weise ein Unterschied beider Gesichtshälften an. Die rechte erscheint in der Ruhe schlaff und unbestimmter gefurcht, und infolge dessen etwas gedunsener, nicht so ausdrucksvoll als die linke, woraufhin etwa an energische tonische Innervation des linken Facialis, bedingt durch Reizmomente unter der Narbe gedacht werden könnte. Sicher wäre es aber nur, wenn über das Verhältniss beider Gesichtshälften vor der Operation Zuverlässiges sich hätte ermitteln lassen, was nicht gelang. Ausfallserscheinungen seitens des parietalen Hirnes fehlten also, sei es, dass dessen Oberfläche nennenswerth überhaupt nicht, oder nur an einer Stelle gedrückt wurde, welche Beziehungen zu den sensiblen Qualitäten nicht hat. Letzteres, das in meinem Falle Unwahrscheinlichere, wäre noch nicht im Widerspruch mit der bekannten, heute populären Ansicht von den Functionen des parietalen Hirnes, da z. B. Nothnagel, der Vertreter dieser Auffassung sagt (S. 16), dass eine genaue Umgrenzung des Muskelsinnes auf dem Parietalhirn augenblicklich nicht möglich sei, und dass in Fällen, in welchen Störungen des Hautsinnes vorlagen (S. 18), neben den Parietalwindungen die Centralwindungen, vielleicht auch die hinteren Theile der Frontalwindungen, unter Umständen also vordere Theile der parietalen Gyri ergriffen sich zeigten.[2])

1) Nothnagel und Naunyn, a. a. O., S. 37, 39 u. s. w.

2) Wie schwierig in der Klinik die Untersuchung der Functionen des Parietalhirnes bisweilen sich gestalten kann, mögen die folgenden Beobachtungen zei-

Bis zu diesem Punkte scheint mir die Sachlage relativ einfach; sie wird verwickelter durch den „Hirnvorfall", wie man schlechtweg sagt.

---

gen. Ein 9jähriges Mädchen gerieth an den rollenden Eisenbahnzug und wurde von ihm aufs Feld geschleudert, wobei zwei Biegungsbrüche entstanden, über der 2. linken frontalen Windung und entweder über linkem Gyrus postcentralis oder über der vorderen Partie des Gyrus parietal. inf. Die Brüche hatten den Umfang kaum eines 50-Pfennig-Stücks, waren aber nach innen stark eingebogen, so dass beispielsweise die Corticalis des hinteren Bruches senkrecht zum nachbarlichen Parietale stand. Auch war hier die Vitrea mindestens 1½ Cm. weit, aber ohne Duraverletzung, gegen das Gehirn vorgetrieben. Eine Fissur mit übereinanderstehenden Rändern verband beide Löcher. Functionsstörungen fehlten nicht nur seitens der frontalen Windungen, sondern auch seitens des Central- beziehentlich parietalen Hirnes, welch' Letzteres in Anbetracht der Tiefe der parietalen Impression mehr als auffällig war und selbstredend sehr verschieden gedeutet, aber einwurfsfrei, auf eine bestimmte Ausnahme nicht zurückgeführt werden konnte. Uebrigens kam das sehr intelligente Kind erst am 20. Tage nach dem Unfall, mit vollem Bewusstsein, zu uns; wir entfernten die eingedrückten Splitter aus lebhaft eiternden Stellen.

Der zweite Fall betrifft den 36jährigen mit einem Baumpfahl arg zugerichteten Bauern J. K. Bei ihm handelte es sich um einen etwa 4 Cm. grossen, unregelmässig viereckigen und unter die Nachbarschaft gedrückten Stückbruch, von welchem mindestens drei weitklaffende und blutende Fissuren nach vorn und nach unten ausstrahlten, ausserdem um offenbar ansehnliche Basisfissuren, weil beide Augenhöhlen sammt Nachbarschaft und beide Warzenfortsätze in bekannter Weise, aber äusserst stark blutunterlaufen waren. Die Fragmente des Schädeldachs wichen beim Emporheben des Stückbruchs unheimlich leicht und weit auseinander; zwischen ihnen und der Dura des Parietale lagerte ein mächtiges Extravasat, im hinteren oberen Winkel des Parietale von der Dicke und Gestalt des halb durchschnittenen Gänseeies, den noch bei der Operation blutenden Verzweigungen des hinteren Astes der Meningen media entstammend. Der Kranke seufzte oft und war schlaflos, eigenthümlich unruhig, gleichwohl benommen, an der rechten oberen Extremität vollkommen, an der unteren und am Facialis halb gelähmt, dazu aphasisch. Nach Entfernung auch des Blutergusses konnte er sich selbst vom Operationstisch erheben und ins Bett gehen. Zwei Tage darauf liess Beweglichkeit und Kraft der unteren Extremität nichts mehr zu wünschen übrig. Die Facialisparese verschwand innerhalb 10 Tagen, sehr viel langsamer die Aphasie und Lähmung der oberen Extremität. Ob die sensiblen Qualitäten der Oberfläche gelitten hatten, war der Benommenheit und Aphasie wegen zunächst nicht herauszubringen; als dann der Kranke auf dringendes Einreden reagirte, schien der Ortssinn wenigstens der unteren Extremitäten erhalten, Temperatur-, Tastsinn, Schmerzgefühl u. s. w. an der oberen Extremität gegenüber der anderen Seite um ein Weniges, an der unteren Extremität kaum herabgedrückt. Den Grund gesteigerter Reflexe am Arm gab Pat. später selbst an; er habe, als man ihm die Augen zuhielt, die Amputation gefürchtet; doch sei er so ängstlich nur deshalb geworden, weil er, als er geschlagen worden war, noch 30 Stunden in Kälte und Regen auf der Landstrasse hätte liegen bleiben müssen. Augenblicklich, Anfangs December, macht der Kranke den Eindruck des vollkommen Genesenen. In seine Schädellücke brachten wir ein Stück Schafsschädel, was eingeheilt zu sein scheint.

Wenn in der That der Vorfall Hirn enthält, so ist die Frage, welche Theile des Hirns waren es und welche Erscheinungen hatte es zur Folge? Der erste occipitale Gyrus überschritt die hintere Grenze des Knochendefectes höchstens um ein Geringes und wurde durch noch restirende Zacken der Lambdanaht, zum anderen durch die Mulde des Occiput eher festgehalten, als zur Ortsveränderung bestimmt, auf welche die Einschmelzung der Markmasse wahrscheinlich dicht oberhalb seines oberen Randes fördernd ja auch nicht einwirken konnte. Hätte er aber trotzdem vorgelegen, so musste ihm, in Anbetracht der Grösse des aussenliegenden Hirnstückes, wohl noch Gyrus occipitalis II gefolgt, und damit das optische „Erinnerungsfeld" wenigstens etwas in Mitleidenschaft gezogen sein. Von falscher Deutung empfundener Lichteindrücke haben wir aber bei unserem Kranken nicht die Spur wahrgenommen. Leichter konnte das hintere Parietalhirn das Innere des Schädels verlassen. Denn es befand sich der Knochenlücke ja gerade gegenüber, bei der Rückenlage des Kranken über ihr, an einer Stelle, an welcher keinerlei Barrière es am Herausschlüpfen hinderte, also in grösserer Abhängigkeit von der Schwere und dem intracraniellen Drucke als Gyrus occipitalis I, auch wenn es nicht beweglicher als letzterer genannt werden dürfte. Erzwangen aber diese Einflüsse den Vorfall, so darf man ebenso wenig wie vorhin gelegentlich der hinteren Segmente des Gyrus parietalis I und II sagen, es sei wiederum ein functionell unerforschtes Hirnstück, das fraglich gewesen, da, im Hinblick auf seine Masse — es war bis auf 6 Cm. Höhe und circa 12 Cm. Umfang herangewachsen — offenbar auch die Mitte, vielleicht sogar etwas von der vorderen Partie des parietalen Hirnes, also Stücke der Hirnoberfläche an dem Vorfall Theil hatten, deren Beziehungen zur „Fühlsphäre" mindestens wahrscheinlich sind. Fehlte von der Sensibilität nichts, wie thatsächlich auch in dieser Periode der Krankheit der Fall lag, so konnte es nur darin seinen Grund haben, dass die parietalen Gyri am neuen Standort weiter functionirten. Dies musste sich aber beweisen lassen, etwa durch Aenderungen der Function, wenn der Vorfall elektrisch und mechanisch gereizt wurde. Zwar glaubte Prof. Koch die elektrische Reizung ablehnen zu sollen, aber die mechanische geschah wiederholt, z. B. am 11. November längere Zeit durch den Druckverband, dann gelegentlich des Verbandwechsels, während dessen Prof. Koch einige Male die Oberfläche des Vorfalles drückte, oder vorsichtig zwischen Watte rieb, welche mit Borvaseline bestrichen war. Gleichzeitige Erhebungen im Gesicht und an den Extremitäten, auf die sensiblen Qualitäten dieser Theile gerichtet, sind dann ebenfalls negativ ausgefallen. Weder also für Ausfallserscheinungen, noch für seine specifischen, bei dem Kranken nachweislich existirenden Leistungen durfte das vorgefallene Stück Hirn in Anspruch genommen werden, ein Widerspruch,

---

Man vgl. demgegenüber W. Koch, Berliner klin. Wochenschr. 1887, bezüglich eines umschriebenen, das Parietalhirn anscheinend nicht lädirenden Biegungsbruches, bei welchem motorische und sensible Lähmung zu gleicher Zeit vorhanden war. Ganz umschriebene Knochencontusionen über den Centralwindungen mit entweder nur motorischer oder mit motorischer und sensibler Paralyse zusammen hat Prof. Koch seit jener Publication wiederholt beobachtet.

der sich am besten löst, wenn ich mich auf den von Herrn Prof. Raehlmann von Anfang an mit Entschiedenheit vertretenen Standpunkt stelle, dass nämlich Functionsstörungen deswegen fehlten, weil Hirnmasse in den Vorfall überhaupt nicht eingegangen war. Als daraufhin Prof. Koch mit dem Staarmesser punktirte, trat weder etwas von Hirnbröckelchen, noch eine an Hirn irgendwie erinnernde Schnittfläche, vielmehr sattrothes Grundgewebe und aus ihm viel Blut zu Tage.

Wie endlich bei meinem Patienten die Sehschärfe, das feinere Pupillenspiel und die Farbenempfindung sich verhielten, ob bei ihm auf ein umgrenztes „optisches Erinnerungsfeld" geschlossen werden darf und in wie weit dieses durch Verlegung der zu ihm hinleitenden Bahnen beeinflusst wurde, darüber will Herr Prof. Raehlmann an anderer Stelle sich auslassen.

Ich meinerseits mache noch auf die Polyurie, sowie darauf aufmerksam, dass das hartnäckige anfängliche Erbrechen, statt, wie üblich, auf Hirndruck oder auf Schädigung des noch hypothetischen Gyruscentrums des Vagus und Aehnliches, in meinem Falle auf directe Intoxication des mit dem hinteren Ast der Meningea verlaufenden Ramus meningeus vom Ganglion jugulare sich beziehen lässt (Dr. Bohl)[1]), dass mir endlich die Lehre vom Hirnvorfall der Umarbeitung bedürftig zu sein scheint.

Gehirnvorfall ist nicht Ausfluss von Hirnmasse aus einer Wunde, wobei das Ausfliessende übrigens in völlig losgelösten Bröckeln oder in Stücken kommen kann, welche mit dem Innenhirn noch zusammenhängen, sondern ein activer und gleicherzeit secundärer Vorgang — Austritt eines Theiles des verletzten oder unbeschädigten Hirnes, bedingt, wie man sagt, durch intracraniellen Druck, sobald letzterer infolge von Abscessen, Geschwülsten, Extravasaten u. A. angestiegen ist. Gleichgiltig bis zu einem gewissen Grade ist dabei Form und Grösse der Schädellücke, insofern der Vorfall ebensowohl durch einen klaffenden Bruchspalt, wie durch eine Trepanationsöffnung u. A. geschehen kann. Nur redet man wohl besser von einer Verlagerung für den Fall, dass, wie im Kriege, ein grosser Theil der knöchernen Schädelkapsel z. B. ihre eine Hälfte weggerissen und das Gehirn dann, in irgendwie geändertem Contour, die Grenze des einstigen Gehäuses nach aussen überschritten hat. Sehr selten soll der Hirnvorfall mit Gerinnseln, Granulationen und Geschwülsten verwechselt werden können.

In meiner Beobachtung stimmt Folgendes mit dieser Lehre nicht überein.

Der Vorfall bildete sich erst nach der Entleerung des Abscesses, zu einer Zeit, während welcher der intracranielle Druck — gleichgiltig, ob man letzteren als an jeder Stelle des Schädelinnern vorhandenes Princip, oder im Sinne Partialdruckes auffasst — auch in Anbetracht des Wohlbefindens des Kranken nicht gut erhöht sein konnte und Zeichen einer solchen Steigerung, z. B. an den Augengefässen nicht sich kundthaten. Dann hätte dieser Druck, indem er bis zu jener Höhe anwuchs, aus welcher die Durchpressung des nicht unbeträchtlichen Hirnstückes durch die Schädellücke allenfalls sich begreifen lässt, für den Kranken die Be-

1) Landois, Physiologie. 8. Aufl. 1893. S. 729.

deutung eines todtbringenden Ereignisses gewinnen müssen. Endlich wären bei der Grösse und topographischen Einordnung des Vorfalles Ausfallserscheinungen zu vermuthen gewesen. Letztere fehlten aber nicht nur bei meinem Kranken, sondern, sehr bezeichnender Weise, auch bei wenigstens sehr vielen Anderen, sogar wenn die vorliegende Hirnpartie gross, oder sehr gross war. Durch Herrn Prof. Raehlmann ohnedies stutzig geworden, suchte ich dann in der Literatur nach, in wie weit das, was als Vorfall des Hirnes beschrieben wurde, in der That aus Nervensubstanz bestand. Konnte ich bisher auch nicht Alles, namentlich nicht im Original prüfen, so habe ich doch eine stattliche Zahl einschlägiger Berichte gelesen, aber bis zum Augenblick auch nicht einen einzigen beweisenden Fall, d. h. eine anatomische Untersuchung des Inhaltes aufgetrieben, dass in dem Vorfall Hirn thatsächlich und in grösserer Masse drinnen steckte. Letzteres wird aller Orten als selbstverständlich einfach vorausgesetzt. Daraufhin halte ich mich berechtigt, die Vermuthung auszusprechen, es möchte das, was die Litteratur als seltene Ausnahme hinstellt, die Granulation im weitesten Wortsinn, Regel, die Regel der Litteratur, im Vorfall stecke wesentlich Hirn, aber Annahme sein, für welche anatomische Beweise erst noch zu erbringen sein werden. Zwar weiss ich, dass beim Menschen und beim Thier in die Trepanationsöffnung und den Duradefect unter ihr Gyri und weiche Hirnhäute gern sich hineinzwängen und später diese Lücke nicht nur ausfüllen, sondern sogar überragen. Aber das Ausgetretene bleibt klein und verschiebt sich auf Grund von Volumsänderungen, welche an seine Freilegung, Contusion und Infection, eng begrenzt, anschliessen, Folge z. B. der Hyperämie, Lymphstauung, Durchblutung und Infiltration, also anderer Ursachen als des allgemeinen und umschriebenen Hirndruckes sind. Ehe dann der Vorfall grösser wird, zerfallen und verfärben sich die Gyri, worauf in den Spalten des Hirnes anscheinend Blutgerinnsel sich zeigen und von den Rändern der Trepanationsöffnung Granulationen anschiessen. Aber die Blutgerinnsel lassen sich nicht wegwischen; sie sind in Wahrheit stark vascularisirtes, theilweise auch durchblutetes Bindegewebe des Hirnmarkes, welches alsbald mit den Wucherungen der Pia sich vereinigt und nun schnell emporwuchert. Die Nervenmasse nimmt an dieser Entwicklung um so weniger Antheil, als sie sehr früh mit der Pia im Umfange der Schädellücke zusammenwächst. Sie bleibt also wesentlich im Fuss des Vorfalles, wenn auch aus der Mitte desselben dieser und jener Hirnzapfen einmal mitgenommen wird. Ich bin dabei, diese für die Hirnpathologie wichtige Frage in Gemeinschaft mit Prof. Koch zu bearbeiten und glaube neben der Litteratur das Experiment heranziehen zu sollen, da auf den einzelnen Chirurgen, zumal im Frieden, wenig von dem nothwendigen Menschenmaterial kommt und die Mahnung, dem Hirnvorfall des Menschen gegenüber möglichst passiv sich zu verhalten, von den Erfahrensten uns eingeschärft wird.

Nach Henschen's Zeugniss hängen functionelle Störungen des occipito-parietalen Hirnes in erster Linie von Blutungen, Erweichungen, Ohreiterungen und Geschwülsten, sehr viel seltener von solchen Brüchen des hinteren Parietale ab, welche gleicherzeit die Bedingung kleinster Herde in der Hirnmasse erfüllen.

Henschen hat solcher Fälle höchstens vier[1]): von Bruns, Heuse, Tilley und Ratimow, erklärt sie aber theils als zu kurz in der Beschreibung, theils als falsch in der Deutung.

In wie weit die Zahl vollständig oder seit 1892, dem Jahre des Erscheinens der Henschen'schen Arbeit gewachsen ist, vermag ich sicher nicht anzugeben. Bei einer vielleicht nicht erschöpfenden Umschau fand ich meinem Falle nur Aehnliches, rücksichtlich der Verletzung Ausgedehnteres, eine sorgfältige Analyse z. B. bei Köhler in den Charité-Annalen 1890, S. 408.

D. 10. November 1895.

Aus der chirurgischen Klinik zu Greifswald (Prof. Helferich).

3. Ein Beitrag zur Ureterchirurgie.

Von

Dr. Enderlen,

Assistenzarzt und Privatdocent.

Im Folgenden möchte ich mir im Auftrage von Herrn Geheimrath Helferich erlauben, über einen von ihm beobachteten und operirten Fall zu berichten.

Anamnese. Es handelt sich um ein Mädchen von 25 Jahren, dessen Geschwister und Vater vollkommen gesund sind; nur die Mutter leidet zeitweise an Anschwellung des ganzen Körpers.

Patientin selbst hat seit 14 Jahren über Stiche in der linken Seite zu klagen. Seit 3 Monaten bemerkte sie eine Geschwulst in der linken Bauchgegend, dicht unter dem Rippenbogen. Die Geschwulst nahm langsam an Grösse zu und verursachte allmählich Athembeschwerden. 8 Wochen vor der Aufnahme in die Klinik trat Oedem der Augenlider, des Abdomen und der unteren Extremitäten auf. Von da an stellten sich in unbestimmten Intervallen heftige stechende Schmerzen in der linken Seite ein, die meist mit Erbrechen endigten.

Die Untersuchung der überaus schmächtig gebauten, mit einer schweren, rechts convexen Dorsalscoliose behafteten Patientin, ergab an den Brustorganen keinen pathologischen Befund.

Das Abdomen war auf der linken Seite durch eine Geschwulst stark vorgewölbt, auch der etwa handbreite Raum zwischen Rippenbogen und Darmbeinkamm. Nach der Mittellinie zu erstreckte sich die Prominenz bis zum Nabel. Der Tumor hatte ziemlich glatte Oberfläche, liess sich nach der Mitte zu verschieben; Fluctuation war deutlich nachzuweisen. Die Percussion liess mit Ausnahme der Axillarlinie Darm über der Geschwulst constatiren. Beim Aufblähen des Colon descendens bemerkte man, dass dasselbe vor dem Tumor lag, und dass der letztere noch medial von dem absteigenden Dickdarm seinen Sitz hatte. Druck auf die Geschwulst war schmerzhaft. Die rechte Niere war pal-

1) a. a. O. II. S. 285.

pirbar, anscheinend unverändert. Der helle und klare Urin zeigte nur Spuren von Eiweiss.

Während der Beobachtungszeit stellte es sich heraus, dass die Grösse des Nierentumors wechselte, und zwar im Verhältnisse zu der ausgeschiedenen Urinmenge. Wurden grössere Harnquantitäten entleert, so verkleinerte sich die Geschwulst und umgekehrt. Die Urinmengen, welche zu erhalten waren, schwankten zwischen 800 und 1500 Ccm.

Operation am 13. November 1895. Schnitt am lateralen Rande des linken Rectus, Eröffnung des Peritoneum. Dabei zeigte es sich, dass ein grosser Theil des Tumors median vom Colon descendens gelegen war und dass letzteres über demselben verlief. Nun wurde ein zweiter Schnitt nach hinten (senkrecht auf den ersten) geführt und der dreieckige Lappen nach unten geschlagen. Die etwa zweifaustgrosse Niere liess sich nun sammt dem medial und vorn gelegenen Ureter isoliren. Bevor die Niere in Angriff genommen wurde, erfolgte der Schluss des Peritoneum mit fortlaufender Catgutnaht.

Die untere Partie der Niere wies deutliche Lappung auf und bot Fluctuation. Der Ureter war in seinem Anfangstheile knotig verdickt, doch nicht erweitert.

Bei der Punction der Niere wurden 280 Ccm. heller klarer Flüssigkeit entleert, in welcher mikroskopisch ausser vereinzelten rothen Blutscheiben, keine körperlichen Elemente nachweisbar waren.

Nun erfolgte die Eröffnung der Hydronephrose am unteren Pole mittelst Sectionsschnittes bis zum Uebergange in den Ureter, welcher für eine feine Sonde passirbar war. Letzterer wurde in seinem Anfangstheile längs gespalten, ohne Trennung vom Nierenbecken. Der gespaltene Harnleiter wurde sodann am tiefstgelegenen Punkte des Nierenbeckens implantirt. Erst wurden die seitlichen Nähte (Knopfnähte) gelegt und zwar durch die ganze Dicke des Ureters, dann die vorderen, welche ebenfalls durch die Schleimhaut gingen.

Im Weiteren wurde die Wunde der auf 1—2 Mm. reducirten Nierensubstanz zum grössten Theile (bis auf 3 Cm. Länge) vereinigt, zwei Tampons an die Niere gelegt und nach hinten geleitet.[1]) Zum Schlusse wurden die Weichtheilschnitte durch Etagennähte versorgt, bis auf die Austrittsstelle der Tampons.

Aus der Folge soll nur erwähnt werden, was von Wichtigkeit ist.

Der Verband musste täglich erneuert werden wegen starker Durchtränkung mit Urin. Während der ersten 2 Tage bestand Singultus, welcher sich dann wieder verlor. Vom 2. Tage an trat Durchfall auf, der jeder Behandlung trotzte; es erfolgten manchmal 6 Entleerungen an einem Tage, die alle äusserst übelriechend waren; die Pulsfrequenz stieg allmählich von 100 auf 140 pro Minute. Die Ernährung wurde mit dem Einsetzen des Durchfalles von Tag zu Tag schwieriger.

Auffallend war, dass die Blase stets leer befunden wurde. Anfangs konnte man wohl an Reflexanurie denken, später, dass Urin mit dem

1) Zwei Catgutsuturen durch die Nierensubstanz gelegt, sollten die Drüse nach oben fixiren.

Stuhle abgegangen sei; von der Patientin wurde letzteres auch angegeben. Mit dem Katheter konnten (24 Stunden p. op.) nur einige Tropfen Harn zu Tage gefördert werden. Die höchste Temperatur betrug 36,9. Unter zunehmendem Verfalle, Somnolenz, abwechselnd mit Delirien trat 22. November (9 Tage post op.) der Tod ein.

Aus dem Sectionsprotokolle entnehme ich: Serosa der Darmschlingen glatt und glänzend, Colon descendens mit der vorderen Bauchwandung verlöthet; nach Lösung der Verklebung quillt eine geringe Menge Eiter hervor. In den unteren Partien des Ileum, ferner im ganzen Bereiche des Dickdarmes zahlreiche Hämorrhagien und ausgedehnte Schorfbildung auf der Schleimhaut. Die Maasse der linken Niere sind: 13,5 : 6,5 : 4,0. Kapsel ziemlich schwer abziehbar. Oberfläche von grauröthlicher Farbe, theilweise glatt, an manchen Stellen höckerig. Nierenbecken hochgradig erweitert, die Nierenkelche zum Theil mit Eiter gefüllt, die Schleimhaut stark geröthet. Mark und Rindensubstanz nicht unterscheidbar, an manchen Stellen stark verschmälert. Der Ureter für eine Sonde mittleren Kalibers durchgängig. Die Sonde fängt sich bei dem ersten Eindringen in einer kleinen, nach hinten von der Einpflanzungsstelle gelegenen Nierenbeckentasche.

Die Maasse der rechten Niere betragen 12,5 : 7,5 : 6,5. Kapsel etwas adhärent, Oberfläche von grauweisser Farbe. Die Renculi deutlich ausgesprochen, Mark und Rinde vollkommen geschwunden, das ganze Organ in einer Hydronephrose aufgegangen. Der Ureter von der Dicke eines Gänsefederkieles, am Uebergange in das Nierenbecken, auf eine Strecke von 1 Cm. Länge vollkommen obliterirt, in einen derben soliden, fibrösen Strang umgewandelt. Blase vollkommen leer.

Die Weichtheile von der linken Niere bis zur Ausmündung der Tampons eitrig infiltrirt.

Die anatomische Diagnose lautet demnach: Urämische Enteritis, circumscripte Peritonitis, Bauchdeckenphlegmone, linksseitige Pyonephrose, rechtsseitige Hydronephrose infolge von Obliteration des Harnleiters; schwere Skoliose.

Als Todesursache müssen wir den urämischen Darmkatarrh annehmen, welcher wohl infolge der Pyonephrose und der damit verbundenen Schädigung des secernirenden Gewebes entstand. Die Eiterung der Weichtheilwunde war einer Ausheilung fähig und konnte nur als unerwünschte Complication gelten; ähnlich dürfte der kleine intraabdominelle Abscess aufzufassen sein.

Für die Mittheilung des Falles sind folgende Gründe maassgebend gewesen:

Erstens ist das technische Resultat der Implantation zufriedenstellend, der Ureter erwies sich, wie oben erwähnt, als durchgängig; wenn trotzdem kein Urin denselben passirte, sondern direct nach aussen abfloss, so ist dies darauf zurückzuführen, dass infolge der horizontalen Lage der Patientin die Nierenwunde unter das Niveau des Harnleiteranfanges kam.

Weiters erscheint uns der Befund der rechten Niere erwähnenswerth; hier konnte ein Abtasten nach Eröffnung des Abdomens nicht vollkommen

vor Irrthümern schützen, da die Grösse der Niere dem normalen Volumen entsprach, ausserdem scheint es fraglich, ob die tastende Hand die Hydronephrose festgestellt hätte.

Die Ursache des Ureterverschlusses auf der rechten Seite kann mit Sicherheit nicht angegeben werden; möglicher Weise war früher Steinbildung die Veranlassung. Ebensowenig lässt sich der Zeitpunkt der Obliteration feststellen. Nach Meinung von Herrn Prof. Grawitz dürfte der Verschluss vor 2—3 Jahren erfolgt sein; von einer angeborenen Cystenniere kann wegen der Grösse des Organes nicht die Rede sein. Eine besonders auffallende Hypertrophie des linken Paarlings konnte nicht festgestellt werden.

Cystoskopie hätte allerdings über die Functionsfähigkeit der rechten Niere Aufschluss verschafft, diese wurde aber leider versäumt. Es hätte uns aber der constatirte Mangel functionsfähigen Gewebes auf der rechten Seite keine Contraindication für die Operation gegeben; im Gegentheil war damit desto mehr gefordert, auf der linken Seite für ungehinderten Urinabfluss zu sorgen.

Im Hinblick auf den zweitangeführten Grund glaube ich, dass die Grenzen für die Implantation des Ureters an den tiefsten Punkt des hydronephrotischen Sackes weiter auszudehnen sind, als dies bisher der Fall war.[1])

Ich kann deshalb Perthes[2]) nicht beipflichten, wenn er bei Hydronephrosen und Pyonephrosen — wenn überhaupt operirt werden kann und soll — die primäre Nephrektomie fordert. In Fällen, welche sich ähnlich dem unseren verhalten, müsste die Exstirpation verhängnissvoll werden. Ueber das Verhalten der anderen Niere kann man ja, wie Perthes selbst zugiebt, auch bei transperitonealer Operation keinen sicheren Aufschluss zu erhalten.

Bei unserer Patientin versah die hydronephrotische Niere den ganzen Dienst, sie konnte durch die Operation wenigstens vor weiterem Schaden bewahrt werden. An eine Regeneration des Nierengewebes nach Operation der Hydronephrose glaube ich ebensowenig wie Perthes.

Im Folgenden bringe ich die ziemlich spärliche Casuistik.

Trendelenburg[3]) operirte 1886 einen Fall von Hydronephrose mit 4 Liter Flüssigkeit. Die Harnstauung war dadurch hervorgerufen, dass der Ureter über eine Strecke von 5 Cm. Länge in der Wand der Cyste verlief und unter ventilartigem Abschlusse an den Sack einmündete. Von dieser Einmündungsstelle an wurde der Ureter, soweit er in der Wand der Cyste verlief, von der Cyste an gespalten und seine Wandung mit der Wand der Cyste vernäht. Dadurch war das Ureterrohr in eine Rinne verwandelt und der ventilartige Abschluss beseitigt. Tod infolge von Ileus, da der zusammenfallende entleerte Sack eine Abknickung des mit der Hydronephrose verwachsenen Colon ascendens bedingte.

---

1) Betreffs der Technik glaube ich, dass es von Vortheil ist, den Ureter nicht vollkommen vom Nierenbecken abzutragen, weil dadurch die Naht erleichtert wird.

2) Ueber Nierenexstirpationen. Deutsche Zeitschr. f. Chirurgie. Bd. XLII.

3) Mittheilung auf dem XXI. Congress der deutschen Gesellschaft für Chirurgie, citirt bei Perthes.

Küster[1]) heilte eine Nierenbeckenbauchfistel, bei welcher der Ureter 2 Cm. unterhalb des Hydronephrosensackes stricturirt war. Er trennte den Harnleiter dicht unterhalb der Verengerung, ein zweites Mal an der Einmündungsstelle in den Nierensack. Der Ureter wurde im oberen Ende $1^1/_2$ Cm. nach abwärts gespalten, auseinandergeklappt, die hintere Wand des Ureters flach auf die vorher angefrischte hintere Wand des Nierensackes genäht, so dass eine trichterförmige Oeffnung zum Auffangen des Urines entstand.

Es trat Heilung ein.

Cramer[2]) berichtet über 2 Fälle von Ureterplastik, die in Heilung ausgingen. In der einen Beobachtung wurde „der Ureter da, wo er in der Sackwand selbst verlief, gespalten und mit ihm zugleich die Wand der Sackniere bis an ihre unterste tiefste Stelle. In dem 2. Falle wurde der Ureter quer durchschnitten und dann an der tiefsten Stelle des Ureter-sackes eingenäht."

Cramer führt an, dass der Beweis nicht zu erbringen sei, dass sich wieder gut functionirende Nieren gebildet haben. Er lässt die Möglichkeit der Nierenschrumpfung und Verödung offen.

Chr. Fenger.[3])

Fall I. Klappenförmige Strictur bei geringfügiger Wanderniere an der Beckenmündung des Ureter; intermittirende Hydronephrose. Nephrotomie in der anfallfreien Zwischenzeit. Incision in das Nierenbecken, da die Mündung nicht auffindbar war; erst vom Schnitte aus konnte der klappenförmige Verschluss constatirt werden. Die Plastik wurde nach dem Verfahren von Heineke-Mikulicz gemacht, für 2 Tage ein Bougie eingelegt; Naht des Nierenbeckens. Völlige Heilung.

Fall II. Intermittirende Pyonephrose bei Strictur des Ureters nahe der Beckenmündung. Nephrotomie, Entleerung des Eiters. Spaltung der Strictur 1 Cm. lang, Naht wie oben. Heilung.

Glantenay[4]), welcher über die Fenger'schen Beobachtungen berichtet, meint, dass in dem Falle von Hydronephrose der Nutzen der Operation immerhin discutirbar sei, dass man den Gedanken nicht direct von der Hand weisen dürfe, dass eine Nephrorhaphie ebenfalls zur Heilung geführt hätte.

Weller van Hook[5]) operirte in einem Falle von Pyonephrose nach typhösem Fieber. Es gelang ihm nach dem Vorgange Küster's einen nahe dem Nierenbecken sitzenden klappenförmigen Verschluss des Ureters durch Resection zu beseitigen und den Harnleiter in das Nierenbecken zu implantiren. Als sich aber bei Sondirung blasenwärts eine mehrere

1) Langenbeck's Archiv. Bd. XLIV. 1892.

2) Zur conservativen Behandlung der Hydro- und Pyonephrose. Centralblatt f. Chirurgie. Nr. 47. 1894.

3) Operation for the Relief of Valve Formation and Stricture of the Ureter in Hydro- or Pyonephrosis. The Journal of the american Medical Association. March 10. 1894.

4) Chirurgie de l'uretère. Paris 1895.

5) Journal of the americ. med. associat. 1893, citirt bei Glantenay l. c.

Zoll lange Obliteration des Ureters vorfand, sah er sich gezwungen die Nephrektomie auszuführen. Es trat Genesung ein.

In der Epikrise der Beobachtung ist hervorgehoben, dass es prognostisch sehr verschieden sei, ob das Hinderniss am Anfangstheile, oder im weiteren Verlaufe des Harnleiters sitzt. Im ersteren Falle ist das Nähen erleichtert (Operationsfeld zugänglicher), ausserdem besteht die Möglichkeit, die Strictur nach dem Verfahren von Heineke-Mikulicz anzugehen. G. glaubt daher, dass die Operation in der Höhe der Beckenmündung des Ureters in die Praxis einzuführen sei.

Im zweiten Falle sind die Chancen weit ungünstiger. Tuffier erhielt bei seinen Thierexperimenten sehr schlechte Resultate: Entweder bleibt eine Fistel zurück, oder es entsteht eine Obliteration des Harnleiters. Andere Experimentatoren (Poggi und Weller van Hook) waren allerdings glücklicher.

XIII.

Aus der chirurgischen Klinik zu Greifswald (Prof. Helferich).

Ein Beitrag zur Lehre von den Fracturen der Lendenwirbelsäule, mit besonderer Berücksichtigung der operativen Behandlung.

Von

Dr. Enderlen,

Assistenzarzt und Privatdocent.

(Mit 5 Abbildungen im Text.)

Der folgende Krankheitsfall bildet den Ausgangspunkt meiner Studien.

Der 30 Jahre alte Patient stürzte am 28. Mai 1894 beim Dachdecken aus einer Höhe von 60 Fuss auf den Boden. Zuerst schlug er beim Falle mit dem Rücken auf eine Leiter auf, sodann langte er mit den Füssen zu unterst auf dem mit Kies bestreuten Boden an. Das Bewusstsein soll sofort geschwunden sein.

Am folgenden Tage wurde der kräftige musculöse Mann mit stark benommenem Sensorium der Klinik überbracht. Die Untersuchung der Wirbelsäule ergab Schmerzhaftigkeit in der Höhe des 6. Brustwirbels, ferner bestand Druckempfindlichkeit und eine leichte Prominenz in der Gegend des 1. Lendenwirbels. Lähmungserscheinungen fehlten. Soweit sich die Sensibilität bei den vielfachen Complicationen, die eintraten, bestimmen liess, bot sie folgenden Befund: Anästhesie auf der hinteren Fläche der Oberschenkel, dem Damme, Scrotum (Hoden waren druckempfindlich), Penishaut und Nates.

Vom 2. Tage an bestand Incontinentia urinae et alvi. Im Laufe der Zeit stellte sich hochgradige Atrophie der Oberschenkelmusculatur ein; dieselbe reagirte auf den faradischen Strom sehr träge. Ueber Kreuzbein und Trochanter stellte sich der unvermeidliche Decubitus ein. Der Exitus erfolgte ½ Jahr nach der Verletzung an Lungentuberculose.

Von den Complicationen erwähne ich die complicirte Fractur der linken Fusswurzelknochen, welche wegen Infection eine Amputation des linken Unterschenkels erforderte (24. Juni).

Am 18. Juni trat Erysipel am linken Oberschenkel auf, das von einer Blase der linken Hüftgegend seinen Ausgang nahm.

3. August musste eine eitrige Sehnenscheidenentzündung auf dem rechten Handrücken incidirt werden.

Am 22. August trat Vereiterung im rechten Fussgelenke auf, welche eine Resection des Gelenkes mit Entfernung des Talus nöthig machte. Da trotz dieses Eingriffes keine Besserung erfolgte, entschloss man sich am 3. September zur Amputation auch des rechten Unterschenkels. Die durch letztere Operation bedingte Wunde heilte rasch ohne Störung, während der Stumpf des linken Unterschenkels überhaupt nicht zur Heilung kam.

Fig. 1.

Wirbelsäule in sagittaler Richtung durchsägt.

Aus dem Obductionsprotokolle entnehme ich nur folgende Daten: Fractur des 6. Brust- und 1. Lendenwirbelkörpers, acute Lungentuberculose mit Cavernenbildung, alte adhäsive Pleuritis, pneumonische Infiltration beider Unterlappen, Milztumor, Narbennieren, Cystitis, Decubitus.

Mit der Beschreibung der Wirbelsäule (Fig. 1) glaube ich mich kurz fassen zu dürfen, da die anatomischen Verhältnisse aus der beigegebenen Abbildung zur Genüge ersichtlich sind.

Der 5. Brustwirbelkörper ist in den 6. mit seiner ventralen Kante eingepresst, die zwischenliegende Bandscheibe zum Theil zerstört; an der Stelle der Fractur besteht eine Knochenprominenz von 5 Mm. Höhe. Der Wirbelkanal hat hier keine Verengerung erfahren.

Der 1. Lendenwirbel zeigt ausgedehntere Veränderungen. Vor Allem fällt die geringe Höhe der erhaltenen Knochensubstanz desselben auf, ferner die kegelförmige Prominenz, welche er in den Wirbelkanal entsendet, wodurch das Lumen des letzteren auf 4 Mm. (in sagittaler Richtung) reducirt wird. Infolge der hochgradigen Compression entstand die Knickung, welche die Abbildung veranschaulicht.

Das Rückenmark und die Dura zeigen bis zum 1. Lendenwirbel keinerlei Veränderungen. An Stelle der stärksten Verengerung ist die Dura mit der vorderen Wand des Wirbelkanales verwachsen, einzelne Nervenstränge der Cauda equina wiederum sind der Dura adhärent. Der Conus terminalis reicht eben noch mit seinem

distalen Ende zu der Fracturstelle; eine wesentliche Aenderung der Consistenz der Medulla ist daselbst nicht zu constatiren, ebensowenig eine Abplattung.

Wir haben also eine doppelte Fractur der Wirbelsäule vor uns, und zwar handelt es sich beide Male um einen Compressionsbruch. Derjenige in der Brustwirbelsäule hat sicher mit den früher erwähnten Erscheinungen nichts zu thun, dagegen müssen die in der Lendenwirbelsäule geschilderten Veränderungen voll und ganz dafür verantwortlich gemacht werden.

Betreff der Aetiologie glaube ich mich kurz fassen zu können; das erste Aufschlagen auf der Leiter war sicher ohne Belang, dagegen steht das Auffallen auf die Füsse in directem Zusammenhange mit der Verletzung; während der Patient am Boden anlangte, fand noch ein starkes Vornüberbeugen des Körpers statt, wodurch der 5. Brustwirbel in den 6. eingekeilt, der 1. Lendenwirbel gequetscht wurde, so dass er in der Längsaxe verkürzt, in der sagittalen Richtung verbreitert wurde. Infolge der Keilform des 1. Lumbalwirbels hat dann die Wirbelsäule die erwähnte Kyphose angenommen.

Das Rückenmark wurde mir von Herrn Prof. Grawitz gütigst überlassen, wofür ich demselben meinen ergebensten Dank ausspreche.

Untersuchung des Rückenmarkes.

Der Conus medullaris lässt nach Härtung in Müller'scher Flüssigkeit in seinen mittleren und unteren Theilen keine Unterscheidung von grauer und weisser Substanz zu.

Im unteren Lendenmarke ist die Differenzirung der Hörner und des weissen Mantels mit Ausnahme der Hinterstränge gut möglich. Letztere haben denselben Farbenton angenommen, wie die dorsalen Säulen; ob die Degeneration nicht auch noch auf die hinteren Theile der Pyramidenseitenstrangbahn und der Kleinhirnseitenstrangbahn übergreift, lässt sich nicht mit Bestimmtheit angeben.

Die mittlere Partie des Lendenmarkes zeigt eine Degeneration, welche makroskopisch nur auf die Hinterstränge, aber in deren ganzer Ausdehnung sich erstreckt.

Im unteren Brustmarke begegnen wir einem Degenerationsfelde, das ebenfalls die Hinterstränge einnimmt; hier treten uns schon einzelne Differenzen entgegen. Während die medialen Theile, also die Goll'schen Stränge, den bekannten hellen Ton angenommen haben, herrscht in den lateralen Partien eine etwas dunklere Farbennuance, die offenbar dadurch bedingt ist, dass sich viele intacte Fasern zwischen den degenerirten vorfinden.

Eine weitere Veränderung in der Ausdehnung der Degeneration constatirt man im mittleren Brustmarke. Hier haben die Burdach'schen Stränge vollkommen den ihnen nach Härtung in Müller'scher Flüssigkeit zukommenden Farbenton; nur die Goll'schen Stränge sind verändert, und

zwar so, dass die ventralen $^2/_3$ hell erscheinen, während das hintere Drittel etwas dunkler tingirt ist.

Im obersten Brustmarke ist das eben erwähnte Degenerationsfeld von den Seiten her noch etwas eingeengt.

Mikroskopischer Befund. Schnitte aus der Höhe des V. Sacralnerven (Weigertfärbung). Von einer genauen Unterscheidung grauer und weisser Substanz ist keine Rede. Bei Loupenvergrösserung ist die Markscheidenfärbung nur fleckenweise sichtbar und auch nur im ventralen Drittel des Rückenmarkes; die einzelnen Markscheideninseln sind durch hellgraugelbes Gewebe von einander getrennt. Stellenweise besteht starke Auflockerung des Gewebes.

In den hinteren Wurzeln fehlt jede Markscheidenfärbung, in den vorderen ist sie zum grössten Theile erhalten.

Bei stärkerer Vergrösserung findet man in den dorsalen $^2/_3$ der weissen Substanz kaum eine intacte Markscheide, erst im ventralen Drittel sind sie stellenweise zahlreicher, so dass die oben erwähnten Inseln zu Stande kommen. In den Hinterhörnern ist keine Faser auf eine weitere Strecke zu verfolgen, man beobachtet nur kurze, mehr oder minder stark geschlängelte Fädchen; in den Vorderhörnern finden sich letztere reichlicher, aber auch nicht in grosser Ausdehnung. Der Centralkanal ist deutlich kenntlich, in demselben finden sich abgestossene Epithelien.

Schnitte aus dieser Gegend, welche mit Hämalaun-Eosin tingirt sind, zeigen namentlich in den hinteren Wurzeln Bindegewebsbildung. In der Pia besteht Bindegewebsbildung, wenn auch nicht in bedeutendem Maasse, stellenweise beobachtet man Kernvermehrung, namentlich in der Nähe von Gefässen; schliesslich findet sich noch Pigment von hellbraungelber Farbe, theils in Form kleiner zerstreuter Partikelchen, theils auch in Häufchen.

Von der Pia aus ziehen neben den normaliter schon vorhandenen Gefässen auch noch einzelne offenbar neugebildete Blutbahnen in die weisse Substanz. Die Kerne ihrer Endothelien sind stark tingirt und stechen deutlich von den übrigen, ziemlich blass gefärbten Kernen ab. Letztere gehören vorwiegend blassen, geblähten, epitheloiden Zellen an, offenbar Fettkörnchenzellen. Die eben genannten sind in reichlicher Anzahl vertreten. Daneben begegnet man einer mässigen Zahl von Zellen mit schmalem Plasmasaume und besser tingirtem Kerne, als ihn die Fettkörnchenzellen besitzen (in den dorsalen Partien reichlicher, als in den ventralen); sie gehören der Glia an. Von nervösen Elementen tritt nichts zu Tage, weder von Axencylindern, noch von Ganglienzellen, es müssten denn einzelne Schollen, die in der Nähe des Centralkanales liegen, als solche angesprochen werden. Man bemerkt fast auf dem ganzen Querschnitte eine ziemlich gleichmässige körnige Masse, zwischen welcher sich ausser den oben angeführten Zellen und Gefässen Blutpigment findet; die Ablagerung ist hier bedeutend geringer, als in der Pia. Das Lumen des Centralkanales erscheint ziemlich weit, in denselben finden sich reichliche Epithelzellen.

Präparate, die aus der Höhe des II. Sacralnerven stammen, zeigen das Rückenmark von regelmässigerer Form, als dies tiefer unten der Fall war; eine genaue Differenzirung zwischen den Säulen und der weissen Substanz ist immer noch schwer möglich.

An Schnitten, die mit Hämatoxylin tingirt sind, lassen sich zwei Zonen unterscheiden, eine hintere und eine vordere, beide durch eine transversale Linie bestimmt, welche durch die Mitte des Centralkanales gelegt wird. Beiläufig möchte ich bemerken, dass es sich hier um keine scharfe Grenze handelt, dass der Uebergang kein schroffer, sondern ein allmählicher, auch nicht allerorts gleichmässiger ist.

In der ventralen Hälfte begegnet man vielfach gut erhaltener, weisser Substanz, die nur in so fern von der normalen abweicht, als die Gliakerne vermehrt sind, stellenweise weite Gliamaschen bestehen und Blutpigment (in sehr geringen Spuren) sich vorfindet. Hier ist auch manchmal die Grenze gegen die Vorderhörner zu erkennen. In den letzteren sind einige Ganglienzellen nachzuweisen. Soweit es nach Fixirung in Müller'scher Flüssigkeit angängig ist darüber zu urtheilen, fehlen die Fortsätze der Ganglienzellen, einzelne sind homogen, andere mit grossem bläschenförmigem Kerne versehen, wieder andere führen neben dem ziemlich blassen Nucleus Pigment, das in kleinen Häufchen am Rande der Zelle gelagert ist. Sonst bemerkt man in den Vordersäulen körnige Massen, Gliazellen, weite Gliamaschen und Fettkörnchenzellen. In dem Centralkanale findet man reichliche abgestossene Epithelzellen.

Die oben erwähnte dorsale Zone zeichnet sich durch körnige Massen aus; dazwischen liegen ziemlich gut tingirte Gliazellen (an vielen Stellen zu zweien nebeneinander gelagert) ferner eine grosse Anzahl von Körnchenzellen, Blutpigment in kleineren und grösseren Häufchen, weite Gliamaschen und schliesslich Gefässe; von letzteren sind viele neugebildet, namentlich in der Nähe der Pia. In den hinteren Wurzeln constatirt man vielfacn Bindegewebsbildung. (Fig. 2.)

Fig. 2.

Degeneration der Hinterstränge.

Vergleicht man Präparate, die aus der Höhe des I. Sacralnerven stammen, mit den eben beschriebenen Bildern, so gelingt schon makroskopisch, sowohl nach Weigert wie nach Hämatoxylin oder van Gieson'scher Färbung eine Trennung von grauer und weisser Substanz; bei der erstgenannten allerdings am leichtesten.

Mikroskopisch ergiebt sich bei Markscheidenfärbung eine Degeneration der Hinterstränge in ihrer ganzen Ausdehnung, es finden sich nur ganz vereinzelte blau-schwarz tingirte (Markscheiden) Ringe, daneben noch kurze, stark geschlängelte blauschwarze Fädchen. Die Degeneration greift auch auf beide Hinterhörner über, bis fast zu deren Basis. In der grauen Substanz ist sie allerdings nicht von derselben Intensität, wie in den Hintersträngen, nimmt ausserdem in dorsoventraler Richtung ab. Ganglienzellen vermisst man in den hinteren Säulen vollkommen, in den vorderen sind sie ohne Mühe auffindbar; manche derselben besitzen

einen mehr oder minder geblähten Kern, mit oder ohne Nucleolus, manche bieten ein vollkommen homogenes Aussehen dar.

Die Vorder- und Seitenstränge weisen nur an einzelnen Stellen eine geringere Anzahl gefärbter Markscheiden auf, als der Norm entsprechen würde.

Schnitte, welche mit Hämatoxylin behandelt wurden, demonstriren auf dem ganzen Querschnitte weite Gliamaschen, welche demselben stellenweise ein siebartiges Aussehen verleihen; weniger zahlreich finden sie sich in der grauen Substanz, in den Hinterhörnern noch reichlicher, als in den vorderen grauen Säulen.

In den Vorderhörnern sind Ganglienzellen ohne Mühe auffindbar, die Fortsätze fehlen, der periganglionäre Raum ist erweitert (Alkoholwirkung?), Kern und Kernkörperchen manchmal deutlich; dann aber finden sich auch wieder Exemplare, welche homogen oder granulirt sind.

Sowohl in den Hinterhörnern, als auch in den Hintersträngen sind die Gliakerne vermehrt, in den ersteren mässige Mengen von Fettkörnchenzellen, in den letzteren eine reichlichere Anzahl. Goll'sche und Burdach'sche Stränge zeigen ausserdem noch körnige Massen, welche diffus blass tingirt sind; am deutlichsten heben sich die Gefässe hervor. Färbt man die Schnitte mit Uran black blue (Schmaus), so werden einzelne gequollene Axencylinder sichtbar, doch ist die Quellung nicht bedeutend, erstreckt sich nur auf das 4—5 fache eines normalen Axencylinders; grosse homogene Schollen fehlen vollkommen, ebenso Vacuolenbildung.

Das Rückenmarksegment, welches unterhalb der 5. Lumbalwurzel liegt, behandelte ich nach Marchi und Algeri (Härtung in Müller'scher Flüssigkeit 8 Tage bis 3 Monate; dünne Scheiben kommen in ein Gemisch von Müller'scher Flüssigkeit (2 Theile) und 1 Proc. Osmiumsäure (1 Theil) auf 5—8 Tage. Auswässern, Nachhärten in Alkohol, Celloidineinbettung. Die degenerirten Fasern werden dadurch geschwärzt, die Markscheiden der normalen nur hellbraun gefärbt.)

Fig. 3.

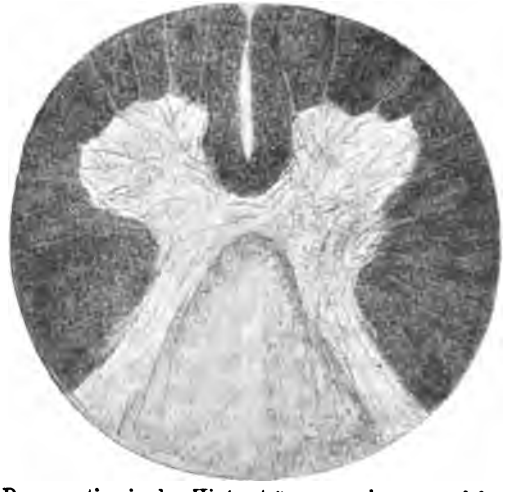

Degeneration in den Hintersträngen weniger ausgedehnt wie in Fig. 2, hauptsächlich Goll'sche Stränge ergriffen.

Loupenvergrösserung ergiebt hierbei die besten Uebersichtsbilder der Ausdehnung der Degeneration. Letztere erstreckt sich auf den ganzen Bereich der Hinterstränge, auf das mittlere Drittel beider Hinterhörner und in ganz geringer Verbreitung auf die hintersten Theile der Kleinhirnseitenstrangbahnen. Die Configuration ist sehr gut erhalten, graue und weisse Substanz vollkommen klar unterscheidbar.

Etwas höher oben entnommene Schnitte (Markscheidenfärbung) (Fig. 3) weisen gegenüber dem eben erwähnten einige Abweichungen auf. Die Degeneration erstreckt sich zwar immer noch auf das ganze Gebiet der Hinterstränge, doch nicht mehr gleichmässig; die inneren Partien, also die Goll'schen Stränge sind viel intensiver ergriffen, als die Burdach'schen Bündel. In den letzteren finden sich, namentlich in den lateralen Partien, bedeutend mehr tingirte Markscheiden. Die Kleinhirnseitenstrangbahnen weisen nur mehr in den am meisten dorsal gelegenen Theilen eine hellere Färbung auf, die von einer geringeren Anzahl tingirter Markscheiden abhängig ist. Das Fasernetz in den Hinterhörnern ist ziemlich dicht, die Ganglienzellen gut kenntlich.

Die Axencylinderfärbung lässt in den Hintersträngen einige gequollene Axencylinder erkennen, doch bewegt sich die Quellung innerhalb sehr bescheidener Grenzen. Die geschwellten Axencylinder und ihre Markscheiden sind in eine homogene Masse umgewandelt. Die Gliamaschen sind vielfach erweitert, die Gliabalken verbreitert, ihr Netz an vielen Stellen dichter, als es der Norm entsprechen würde. Hämatoxylinpräparate demonstriren das Verhalten der Glia deutlicher. Erweiterte Maschen existiren am reichlichsten in den Hintersträngen (hier wieder in den medialen Partien), weit weniger zahlreich in den Hinterhörnern, ganz vereinzelt in den Kleinhirnseitenstrangbahnen; der übrige Querschnitt lässt sie vermissen. Die Vermehrung der Gliakerne hält mit der Vertheilung der erweiterten Maschen gleichen Schritt. Die van Gieson'sche Färbung lässt die Gliabalken als blassrothe Stränge erscheinen, während die Adventitia der Gefässe intensiv roth tingirt ist.

Der Centralkanal enthält abgestossene, in verschiedenen Stadien des Zerfalles begriffene Zellen in mässiger Anzahl.

Von den Ganglienzellen ist anzuführen, dass die der Vorderhörner der Form nach gut erhalten sind; einzelne lassen Kern und Kernkörperchen deutlich erkennen, andere hinwiederum sind homogen, Fortsätze fehlen; in den Hinterhörnern sind die in Frage stehenden Zellen homogen, hier und da auch granulirt.

Fettkörnchenzellen existiren nur in geringer Zahl in den Hintersträngen.

In der Lendenanschwellung sieht man nach Anwendung der Marchischen Methode im ganzen Gebiete der Hinterstränge degenerirte Fasern, in den Goll'schen Strängen reichlicher, als in den lateralen Partien; weiters finden sich einzelne degenerirte Fasern in den Kleinhirnseitenstrangbahnen.

In den Hintersträngen, namentlich in der dorsalen Hälfte, sind reichliche erweiterte Gliamaschen, eine kleinere Anzahl davon findet sich in den Hinterhörnern vor. Das Gliagewebe ist vermehrt, die Balken desselben verbreitert. Die Gliakerne sind ebenfalls vermehrt, doch nicht an allen Stellen gleichmässig. In dem dorsalen Drittel der Hinterstränge ist kaum ein Steigen ihrer Zahl zu notiren, während in den vorderen zwei Dritteln die Vermehrung evident ist.

Der Centralkanal bietet gegenüber den kurz vorher erwähnten Stellen keine Aenderung, ebenso wenig die Ganglienzellen.

Oberes Lendenmark. Hier findet sich bei der Behandlung nach

Marchi wieder die Degeneration der Hinterstränge, doch ist sie so vertheilt, dass sich die meisten degenerirten Fasern in den vorderen zwei Dritteln der Goll'schen Stränge finden, eine kleinere Zahl constatirt man in dem dorsalen Drittel und in den Burdach'schen Strängen; die grauen Säulen sind intact. Diesem Befunde entsprechend geben Weigertpräparate in den medialen und vorderen Theilen von den Goll'schen Strängen nur wenig gefärbte Axencylinder, während lateral- und dorsalwärts ihre Zahl im Steigen begriffen ist, namentlich die äusseren Ränder der Burdach'schen Stränge enthalten reichliche, gut tingirte Markscheiden.

Erweiterte Gliamaschen sieht man im ganzen Hinterstrange, ein dichteres Glianetz und vermehrte Kerne namentlich in den mittleren und auch (allerdings etwas beschränkter) in den vorderen Abschnitten der Goll'schen Stränge. Die Ganglienzellen sind zum Theile gut erhalten, zum Theile aber auch in homogene Schollen umgewandelt.

Fettkörnchenzellen beherbergen in geringer Anzahl die Goll'schen Stränge.

Im unteren Brustmarke demonstriren sowohl Marchi- als auch Weigertpräparate die Einengung des Degenerationsfeldes, und zwar sowohl von den Seiten, als auch von hinten her. Die Burdach'schen Stränge sind intact, wenigstens in ihrer lateralen Hälfte; erst nach innen zu tauchen degenerirte Fasern auf; andererseits finden sich auch im hinteren und vorderen Drittel der Goll'schen Stränge gut tingirte Markscheiden. Es besteht kein schroffer Uebergang zwischen degenerirten und intacten Abschnitten, sondern ein allmählicher; infolge dessen hat das degenerirte mittlere Feld auch keine scharfen Abgrenzungen; es sendet nach hinten und aussen je einen kleinen Fortsatz in Dreieckform aus (die Spitze dorsal und lateral gelegen). Glia, deren Kerne, Ganglienzellen (auch die der Clark'schen Säulen) und der Centralkanal bieten keine weiteren Veränderungen, als die bisher angegebenen.

Fig. 4.

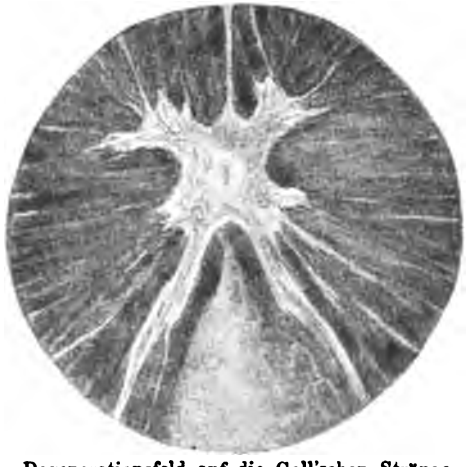

Degenerationsfeld auf die Goll'schen Stränge eingeengt.

Das mittlere Brustmark bietet ein etwas kleineres Degenerationsfeld, als das untere, sonst herrschen dieselben Verhältnisse (Fig. 4).

Im oberen Brustmarke endlich constatirt man degenerirte Fasern nur in den Goll'schen Strängen, deren Zahl von der Mitte nach aussen zu abnimmt, ferner sind sie im mittleren Drittel (in sagittaler Richtung) reichlicher als in dem übrigen Gebiete. Dementsprechend verhält sich auch die Vermehrung der Glia, sowohl ihrer Balken, als auch ihrer Kerne; von dem vermehrten Glia-

gerüste ziehen entsprechend den obenerwähnten Dreiecken schmale Fortsätze nach hinten und aussen.

Von der Cauda equina wurde dasjenige Stück im Ganzen eingebettet, welches dem oberen Theile des 2. Lendenwirbels entsprach. Sowohl bei Weigert'scher, wie auch bei Hämatoxylinfärbung, findet man in einzelnen Strängen degenerirte Felder, doch erstens nie ausgedehnt und zweitens nur in wenigen Strängen.

Fassen wir den mikroskopischen Befund in Kürze zusammen, so bekommen wir vom 2.—5. Sacralnerven eine nahezu vollkommene Querschnittsläsion, die sich durch Untergang der Axencylinder documentirt, ferner durch das reichliche Auftreten von Fettkörnchenzellen; es fehlt sowohl makroskopisch, als auch mikroskopisch die Möglichkeit, irgendwie die Configuration des Rückenmarkes zu erkennen. Als Zeichen eines stattgehabten Traumas können wir das Blutpigment in den Meningen und auch im Rückenmarke selbst annehmen, wenn man auch die Möglichkeit erwägen muss, dass die Blutung eine secundäre war und erst in den Erweichungsherd hineinerfolgte. Das Hauptcontingent der Degeneration stellt schon im Conus medullaris die dorsale Hälfte des Rückenmarkes, die hinteren Wurzeln mit inbegriffen.

Die Degeneration beschränkt sich dann zunächst auf die Hinterstränge, Hinterhörner und einen geringen Theil der Kleinhirnseitenstrangbahnen; diese Verbreitung ist wohl noch der traumatischen Degeneration beizurechnen. Im Lendenmarke localisirt sich der Process bereits auf die Hinterstränge, um im Brustmarke auf die Gollschen Stränge sich zu beschränken. In den letzteren wird das degenerirte Feld sowohl von den dorsalen, als auch von den lateralen Seiten eingeengt.

Weiters anführungswerth scheint mir das Verhalten der Ganglienzellen. Am Orte der Verletzung konnten wir nur die Vermuthung aussprechen, dass die zu Tage tretenden Schollen Reste von Ganglienzellen seien, während wir in den proximal gelegenen Theilen des Rückenmarkes ziemlich gut erhaltene Zellen neben den verschiedenen Stadien ihrer regressiven Vorgänge beobachteten.

In den oberhalb der Läsion gelegenen Rückenmarksabschnitten haben wir es also mit einer aufsteigenden Degeneration zu thun, die immer mehr von normalen Fasern umrahmt und demgemäss eingeengt wird.

Aus der Beschreibung, glaube ich, geht hervor, dass entzündliche Vorgänge keine Rolle spielten. Etwas auffallend erscheint, dass im Lendenmarke die Degeneration in den Hintersträngen so diffus ist;

dies dürfte wohl von einer Quetschung der hinteren Lumbalmarkwurzeln herrühren.

Bei dem eben erwähnten Falle ist vielleicht die Frage berechtigt, ob nicht ein chirurgischer Eingriff, Trepanation oder Resection (nach einer der verschiedenen Modificationen) Heilung oder wenigstens Besserung zu bringen vermocht hätte.

Wie erinnerlich fand sich ja bei der Obduction eine Verengerung des Wirbelkanales vor, indem der comprimirte 1. Lendenwirbelkörper mit einer Knochenleiste in denselben hineinragte.

Nach Abtragung der Bögen des 1. und 2. Lendenwirbels, wäre es ja freigestanden, das Rückenmark sanft bei Seite zu schieben und die Prominenz mit dem Meissel zu entfernen, wie es Urban (siehe später) in seinen Fällen ausgeführt hat. Jedenfalls wäre diese Art der Operation technisch möglich gewesen. Sie hätte vor dem von anderen geübten Verfahren einfach die Bögen abzutragen und so der von der Ventralseite comprimirten Medulla nach hinten Platz zu machen den Vorzug verdient. Besteht bei der zuletzt angegebenen Methode eine starke Prominenz, über welche das Rückenmark stark geknickt und gespannt ist, so kann die einfache Abtragung der Dorsalseite des Wirbelkanales keine Abhülfe schaffen, der Druck bleibt bestehen, ausserdem hat man es nicht in der Hand, die an Stelle der knöchernen Brücken entstehende Narbe so zu gestalten, dass von ihr aus keine weitere Schädigung des Rückenmarkes entstehen kann.

Im Allgemeinen wird selbst von den Gegnern der Trepanation der Wirbelsäule bei Fracturen angegeben, dass die Brüche der Lendenwirbelsäule noch am ehesten Veranlassung zu einem Eingriffe mit verhältnissmässig besserer Aussicht auf Erfolg geben könnten.

Lagen nun bei unserem Patienten die Verhältnisse so, dass der prominente Wirbel abgetragen werden konnte, so glaube ich doch nicht, dass eine Besserung nach dem Eingriffe zu verzeichnen gewesen wäre. Die Gründe für obige Ansicht scheinen mir folgende zu sein:

1. fand keine starke Compression statt; das Rückenmark, resp. der Conus terminalis hat keine Abplattung erfahren;

2. bestand eine Querschnittsläsion, die auch bei noch so weitem, durch die Operation hergestellten Wirbelkanale keiner Reparation fähig war.

Dagegen sprechen sowohl die klinisch, als auch die experimentell gewonnenen Erfahrungen.

Die secundäre aufsteigende Degeneration kann ich nicht als Grund anführen, die volle Ausdehnung derselben war eben durch die zwischen Unfall und Tod verstrichene Zeit gegeben. Man kann nun

einwerfen, dass bei frühzeitiger Operation (immer vorausgesetzt, dass nur eine Compression bestand) die secundäre Degeneration nicht aufgetreten wäre.

Gegen einen sofortigen Eingriff bei dem Eintritte sprach die Ueberlegung, dass sämmtliche Erscheinungen auch durch eine Commotio des Rückenmarkes bedingt sein konnten; der Entscheid, ob die Medulla gequetscht, oder nur wenig comprimirt, oder ob sie intact sei, war nicht zu stellen.

Abgesehen davon, dass man eine Compression durch Knochen oder Bluterguss nicht unterscheiden konnte, wäre letzterer keine Indication zu einem Eingriffe gewesen. Ist er unbedeutend, so bedingt er, wie ich mich bei Versuchen an Hunden überzeugen konnte, nur unbedeutende Quellung einzelner Axencylinder und fällt der Resorption und Organisation anheim, ist er dagegen sehr gross, so besteht wohl nicht die Möglichkeit, denselben von der Resectionslücke aus, selbst wenn sie grösser als gewöhnlich angelegt wird, zu entfernen.

In der folgenden Zeit wurde kein Eingriff unternommen, weil die Ansicht bestand, dass es sich um eine Läsion des Rückenmarkes handle, die im Momente des Entstehens der Fractur zu Stande kam.

Der mikroskopische Befund spricht dafür, dass es sich um eine Verletzung des Markes handelte; eine Operation wäre also in diesem Falle zum mindesten überflüssig gewesen; die secundäre aufsteigende Degeneration war durch sie nicht aufzuhalten; ausserdem tritt diese nach den Untersuchungen von Barbacci, Homén, Keresztéghi und Hannss schon sehr frühzeitig auf.

Kritische Sichtung der in der Literatur aufgefundenen Fälle von Fractur der Lendenwirbelsäule.

Im Vorhergehenden ist der Gedanke an eine operative Behandlung der Fractur gestreift worden. Ich führte dabei die allgemein geltende Anschauung an, dass Brüche der Lendenwirbelsäule verhältnissmässig die günstigsten Aussichten bei einer Operation hätten. Es liegt ausserhalb des Rahmens dieser Arbeit, eine Geschichte der Trepanation der Wirbelsäule zu bringen, deshalb sollen nur die neueren Ansichten darüber kurz mitgetheilt werden.

Dandridge[1]) zieht eine conservative Behandlung der Fracturen der Wirbelsäule mit Rückenmarkläsion vor, räth aber zu einem sofortigen Eingriff, wenn eine Depression der Wirbelbogen mit paralytischen Symptomen vorhanden ist.

1) Journal of the med. assoc. americ. 1889.

Allingham[1]) stimmt dafür, dass die Eröffnung des Wirbelkanales die Symptome nicht verschlechtere und die Chancen einer Heilung nicht geringere werden.

Jaboulay[2]) schreibt der Trepanation der Wirbelsäule nur eine unterstützende Rolle, aber keine heilende zu, da meist die Verletzungen des Markes zu tief und zu ausgebreitet sind.

Thorburn[3]) will bei Verletzungen des Markes überhaupt nicht operiren, nur bei Traumen der Cauda equina soll man eingreifen.

Paillard[4]) schliesst nur die Fälle schwerer Fracturen der Wirbelkörper mit beträchtlicher Verschiebung der Bruchstücke und völliger Durchtrennung des Markes von einer Trepanation aus, während in anderen Fällen, wo Besserung, ja zum Theil Heilung zu erwarten stehe, operirt werden müsse.

V. Wagner[5]) kommt zu dem Schlusse, dass in jedem Falle von Wirbelsäulen, beziehungsweise Rückenmarksverletzung, wenn aus den begleitenden Symptomen eine Compression oder Contusion des Markes zu schliessen ist, nach Ablauf des ersten Shok die Eröffnung des Wirbelkanales angezeigt ist.

Dieser Operation kommt ein explorativer Charakter zu, wenn dieselbe eine substantielle Läsion oder eine Compression des Markes nicht aufzudecken vermag, dieselbe ist jedoch curativer Art, wenn eine Compression oder eine Läsion des Markes vorhanden ist. Der schlimmste Fall ist der, dass bei vollständiger Querschnittsverletzung der an und für sich unausbleibliche Tod auch durch die Operation nicht aufgehalten werden kann.

Jaeger[6]) glaubt, dass eine Operation von grossem Nutzen sei, wenn es sich um eine Verletzung der Nervenstämme der Cauda equina handelt. Nur in seltenen Fällen werde die Nervensubstanz durch das Trauma schwer geschädigt, und meist solle sich nach Entfernung des Druckes eine völlige Wiederherstellung der Functionen erzielen lassen.

Chipault[7]) fasst seine Anschauung über die Behandlung der Lendenwirbelsäule und des Kreuzbeines folgendermaassen zusammen:

Bei einem Bruche im Gebiete der Lenden- oder Kreuzbeinwirbel, der mit bleibender und nicht corrigirbarer Knochenverschiebung vergesellschaftet ist, hat die Operation sofort in ihr Recht zu treten.

Findet eine spontane oder auch mechanische Einrichtung statt, so ist zuzuwarten. Zeigen die durch die Verletzung bedingten üblen Erscheinungen fortschreitende Tendenz zur Heilung, so ist kein Eingriff nöthig; bleiben sie aber bestehen, so soll man gegen das Ende des ersten Monates operiren. Früher ist nichts zu unternehmen, da erst um diese

1) Brit. med. Journal. 1889.

2) Lyon. med. 1890.

3) A contribution of the surgery of the spinal cord. London 1889.

4) Ueber Trepanation der Wirbelsäule. Dissert. Nürnberg 1890.

5) Ueber die Trepanation der Wirbelsäule. Wiener Klinik. 1892.

6) Ein Beitrag zur chirurgischen Behandlung von acuten Rückenmarksquetschungen. Inaug.-Diss. Strassburg 1893.

7) Études de chirurgie médullaire. Paris 1893.

Zeit die Functionen sich erst wieder einstellen können; man darf aber nicht viel länger zuwarten, da sich sonst unheilbare, bleibende secundäre Degenerationen im Rückenmarke ausbilden.

Kirmisson[1]) erwähnt in seinem Berichte über Wirbelsäulenchirurgie Folgendes: Da meist bei den Brüchen der Wirbelkörper auch das Rückenmark zerdrückt ist, oder bei Compression desselben diese durch den Wirbelkörper selbst bedingt ist, begreift sich die Erfolglosigkeit der Laminectomie. Etwas anderes ist es, wenn die Fractur unterhalb des 1. Lendenwirbels sitzt und die Nerven der Cauda equina geschädigt sind, die einer Regeneration fähig erscheinen. Bei complicirten Brüchen muss man eingreifen, um den Fracturherd zu „regularisiren", Splitter zu entfernen und Knochenstücke zu heben, zumal wenn Zeichen starker Blutung bestehen; ebenso ist das Einschreiten bei Brüchen der Wirbelbogen mit Depression angezeigt.

Schliesslich[2]) erwähne ich noch, dass nach Thorburn sich die Laminectiomie nur erfolgreich erweisen dürfte:

1. In den Fällen complicirter Fracturen, zur Entfernung fremder Körper und von Knotenfragmenten;
2. bei isolirter Verletzung der Wirbelbogen oder der Dornfortsätze;
3. bei Blutungen, welche das Rückenmark comprimiren;
4. bei Compressionen der Cauda equina.

Burrell glaubt, dass man das Zusehen aufgeben und handeln müsse, und zwar recht bald nach der Verletzung; er hofft in der Zukunft von der sofortigen Operation das Meiste und tritt entschieden für dieselbe ein.

Um zu einer eigenen Anschauung über den Erfolg einer etwaigen Operation zu gelangen, habe ich alle mir zugänglichen Beobachtungen von Fracturen der Lendenwirbelsäule zusammengestellt. Diese theilte ich in drei grosse Gruppen ein:

1. Fälle, welche operirt wurden;
2. solche, welche ohne einen chirurgischen Eingriff behandelt wurden;
3. Fälle, welche zur Section kamen.

Aus den erstgenannten soll das bisher Erreichte ersichtlich sein; die zweite Serie zeigt, wie lange noch nach erfolgtem Trauma Besserung erwartet werden hann; in der letzten Gruppe suchte ich diejenigen Fälle festzustellen, welche (abgesehen von den Nebenverletzungen, die oft den Tod bedingten) eine Aussicht auf Erfolg bei einer Operation geboten hätten.

Das Resultat der Ueberlegung soll im Folgenden gegeben werden, zum Belege flechte ich einzelne Krankengeschichten ein, die geordnete Aufzählung der gewonnenen Beobachtungen erfolgt am Schlusse, wobei die Gruppen in einzelne Unterabtheilungen zerlegt werden.

1) Congrès français de chirurgie VIII session tenue à Lyon du 9. au 13. octobre 1894. Ref. Centralblatt für Chirurgie. 1893. Nr. 17.

2) A discussion on the treatment of injuries of the spine and spinal cord. Brit. med. journ. 1894. No. 1765. Ref. Centralblatt für Chirurgie. 1895. Nr. 10.

Ein sofortiger operativer Eingriff scheint mir gerechtfertigt, beziehungsweise geboten, wenn eine Splitterfractur, oder ein complicirter Bruch des Bogens vorliegt und die Annahme besteht, dass Knochenfragmente in die Medulla oder die Cauda equina eingedrungen sind und Rückenmarkserscheinungen bedingen. Anders liegen aber die Verhältnisse, wenn wir bei einer frischen Fractur ohne die angeführten Complicationen Symptome von Seiten des Rückenmarkes bemerken. In einem solchen Falle treten die grössten diagnostischen Schwierigkeiten an uns heran. Die Rückenmarkserscheinungen können durch eine Erschütterung der Medulla bedingt sein. Ich führe hier Obersteiner[1]) an:

Die Symptome der reinen Rückenmarkserschütterung sind: mehr oder minder vollständige Lähmung der Extremitäten (besonders der Beine) der Blase, des Mastdarms, Anästhesie; daneben inconstante Symptome (z. B. Hämaturie).

Die vollkommene Heilung erfolgt oft sehr spät nach Jahren; zuweilen bleibt Blasenlähmung allein zurück.

Obersteiner erwähnt in seiner Uebersicht der Fälle von Rückenmarkserschütterung die Beobachtung von Ollier:

Unmittelbar nach der Verletzung:

Shok, Bewusstlosigkeit, Lähmung und Anästhesie der unteren Extremitäten, Retentio urinae et alvi.

Spätere Erscheinungen:

Die gleichen Symptome, Erbrechen.

Heilung erfolgte nach einem Monate.

Ferner möge eine der Beobachtungen von Schmaus[2]) Platz finden:

Sturz aus einer Höhe von 2—3 Stockwerken. Bewusstlosigkeit, dann Schmerzen in der Kreuzgegend und in den Füssen, Retentio urinae. Anfangs Hyperästhesie, später Anästhesie. In der Folge Decubitus, Incontinentia urinae et alvi. Tod nach 47 Tagen.

Section: Infraction der Wirbelsäule, Caries des 10. und 11. Brustwirbels. Pachymeningitis und Leptomeningitis adhaesiva. Erweichung des Lendenmarkes mit Organisation, Erweichungsherde im Brustmark. Septicämie. Eine bedeutende Verengerung des Wirbelkanales fehlte.

Die Folgezustände der Rückenmarkserschütterung, soweit sie pathologisch-anatomisch erkennbar sind, gruppirte Schmaus folgendermaassen:

1. Einfache, zu allmählichem Zerfall führende Nekrose eines Theiles der nervösen Elemente unter Freibleiben des Interstitiums, das jedoch secundär hyperplasiren kann. Strangdegenerationen.

2. Nekrose der nervösen Elemente mit gleichzeitigem Zerfall der Stützsubstanz — a) diffus — Querschnittsläsion — Erweichung, in der Folge

1) Ueber Erschütterung des Rückenmarks. Wiener med. Jahrb. III. IV. 1879.

2) Beiträge zur pathologischen Anatomie der Rückenmarkserschütterung. Virchow's Archiv. Bd. CXXII. 1890.

secundäre Degenerationen. — Höhlenbildung oder Organisation. b) Circumscripte traumatische Erweichungsherde (einfache Höhlenbildung). Analog embolischen Erweichungsherden.

3. Analog der traumatischen Geschwulstbildung; Gliose und in der Folge Höhlenbildung (Syringomyelie), durch Zerfall gliösen Gewebes entstehend.

Es kann sich nach Schmaus an eine Commotio spinalis eine directe traumatische Nekrose der Fasern anschliessen. Die Fasern können aber auch blos ermüdet sein, woraus sich einerseits rasch tödtliche Fälle mit negativem Befunde, andererseits die in Heilung ausgehenden erklären.

In beiden Fällen, sei es, dass Nekrose vorliegt, oder Ermüdung, die in Heilung übergeht, kann eine Operation nicht von Erfolg begleitet sein; im Gegentheile könnte sie nur Schaden bringen, da durch die Erschütterung ein Zustand geschaffen wurde, welcher die Fasern für weitere Commotionen empfänglicher macht. Es dürfte demnach schon die Möglichkeit, dass es sich um eine günstige Form der Commotio spinalis handeln kann, gegen die Vornahme einer Frühoperation sprechen.

Auch die durch Operation gewonnenen Resultate sprechen durchaus nicht zu Gunsten eines frühen Eingriffes. In einigen Fällen kann man sich sogar des Eindruckes nicht erwehren, dass durch die Operation der ungünstige Ausgang beschleunigt worden sei. Als Beispiel möge die Mittheilung Tillaux[1]) dienen.

Totale motorische und sensible Lähmung der unteren Gliedmassen. Keine Reflexe. Urin- und Kothretention; schlaffe Erection. Athembeschwerden; Decubitus. Depression des Dornfortsatzes des 1. Lumbalwirbels.

Operation am 9. Tage: Entfernung des abgebrochenen und dislocirten Dornfortsatzes des 1. Lendenwirbels. Dura war nicht comprimirt.

Schüttelfröste, Delirien. Paralyse bis zu der Höhe der Schlüsselbeine ausgedehnt. Tod 11 Stunden nach der Operation.

Autopsie: Querfractur des 1. Lumbalwirbels ohne Dislocation, Dura unverletzt; Rückenmark nicht gequetscht, enthielt aber einen Bluterguss und zeigte aufsteigende Myelitis. Blutung im Wirbelkanale bestand, übte aber keine Compression aus. Ausserdem bestanden noch Rippenfracturen.

In diesem Falle können wir wohl nur einen Schaden der Operation erblicken; nutzbringend konnte sie auf keinen Fall sein. 1. bestand keine aufzuhebende Compression, 2. war sie dem Blutergusse gegenüber vollkommen machtlos.[2])

Im weiteren käme die Ueberlegung in Betracht, dass infolge der Fractur ein Bluterguss im Wirbelkanal entstanden sei, und dass

1) Bull. gén. des therap. méd. de chir. 1866.

2) Schaden stiftete die Operation unter 34 Fällen 6 mal (17,6 Proc.). Das Procentverhältniss wird entschieden ungünstiger sein, da sicher nicht alle Operationen mit schlechtem Erfolge publicirt sind.

dieser die Erscheinungen von Seiten des Rückenmarkes bedinge. Abgesehen davon, dass es nicht möglich sein dürfte, einen Bluterguss mit Sicherheit zu diagnosticiren, sprechen, glaube ich, die technischen Schwierigkeiten gegen die Ausführung einer Operation. Es dürfte, wie Eingangs schon erwähnt, selbst wenn man mehrere Bögen entfernen würde, nicht möglich sein, einen auf grössere Ausdehnung sich erstreckenden Bluterguss auszuräumen; ist die Blutung dagegen nicht bedeutend, so ist ihr Einfluss auf die Medulla nicht zu fürchten. Dies glaube ich aus Versuchen schliessen zu dürfen, welche ich im XL. Bande dieser Zeitschrift mittheilte. [1])

Wir haben bis jetzt nur die Fälle in Betracht gezogen, in welchen bei einer Fractur das Rückenmark nicht direct (durch Knochenfragmente) verletzt war. Die an eine leichtere Läsion des Markes sich anschliessenden Symptome sind ja bekanntermaassen einer mehr oder minder ausgedehnten Besserung fähig, dadurch dass die Anfangs bestehenden Quellungserscheinungen zurückgehen, und dass andere Bahnen vicariirend für die zu Grunde gegangenen eintreten. Auch geringgradige Verletzungen können Anfangs das Bild einer schweren Läsion des Rückenmarkes bieten, und es ist zu dieser Zeit nicht möglich, über die Ausdehnung der zerstörten Partie ein Urtheil abzugeben. Eine Operation kann unter derartigen Umständen (Fractur, Läsion, ohne Compression des Markes) keinen Nutzen stiften. Ausserdem können wir nach den derzeit herrschenden Anschauungen nicht mit voller Sicherheit bestimmen, ob eine vollkommene Querschnittsläsion, oder nur eine theilweise stattgefunden hat. Ich führe hier die Meinungen einzelner Autoren aus den letzten Jahren an:

Bastian. [2]) Bei totaler Quertrennung des Markes fehlen alle Haut- und Sehnenreflexe, deren Reflexbogen unterhalb der Trennung liegt, für immer. Auch bei ausgesprochenster Degeneration der Pyramidenbahnen treten dann die Sehnenreflexe nicht wieder auf; ebenso tritt keine Contractur ein. Sind die Reflexe nicht ganz verloren, oder zeigen sie sich ab und zu wieder, so kann man mit Sicherheit eine totale Durchtrennung anschliessen, und findet dann bei genauer Untersuchung, dass die Sensibilität, besonders die Schmerzempfindung unterhalb der Läsionsstelle nicht ganz erloschen ist. Weniger sicher sind die Verhältnisse für die Blasen- und Mastdarmreflexe. Der Blasenreflex soll sich nach Bastian nach einiger Zeit wieder herstellen können, so dass dann eine active, allerdings nicht zum Bewusstsein kommende Urinentleerung stattfinden könne; die ersten 10—14 Tage bestehe absolute Incontinenz.

Die sogenannte active Entleerung kann aber auch durch Druck der

1) S. 251 und folgende.

2) Vortrag vor der Royal medical and chirurgical Society of London. 1890.

Eingeweide auf die Blase, oder durch einen Druck auf das Abdomen hervorgerufen sein.

Bolwby[1]) kommt nach Untersuchung von 21 Fällen von totaler Rückenmarksquetschung zu dem Schlusse, dass bei allen Zertrümmerungen des Hals- oder Rückenabschnittes die tiefen Reflexe sofort und dauernd verschwinden. Die oberflächlichen Reflexe bleiben in seltenen Fällen erhalten, meist schwinden sie sofort, um nicht wieder aufzutreten, oder aber sie kehren nach Tagen, Wochen oder Monaten wieder zurück.

Ist das Rückenmark zwar verletzt und comprimirt, die Continuität aber erhalten, so sind die Reflexe ebenfalls erhalten und meistens verstärkt. Es scheint aber auch Fälle zu geben, in denen trotz nur theilweiser Verletzung die Reflexe geschwunden waren.

Bezüglich eines etwaigen chirurgischen Eingriffes spricht sich Bolwby sehr zweifelnd aus; selbstverständlich ist er beim Fehlen der Reflexe contraindicirt. Aber auch abgesehen hiervon, so scheint es sich meistens nicht um Druck durch Knochenstücke zu handeln, denn ein solcher fehlte bei seinen obducirten Fällen. Die Markverletzung kommt im Momente des Traumas zu Stande durch starke Verschiebung der Wirbel.

Friedeberg[2]) kommt zu dem Resultate, dass wenigstens da, wo sicher der ganze Querschnitt betroffen war, totaler Reflexschwund sich findet. Zuerst pflegt der Plantarreflex zu verschwinden, Blasen- und Mastdarmreflex kann eventuell bestehen bleiben. Friedeberg ist geneigt, den Reflexschwund auf die Läsion der grauen Substanz zu beziehen.

Man kann nun einwenden, dass die eben angeführten Arbeiten wohl auf das Rückenmark, nicht aber auf die Cauda equina Bezug haben; mit letzteren haben wir es ja bei Fracturen der Lendenwirbelsäule ebenfalls zu thun. Es wäre demnach festzustellen, wie sich Verletzungen der Medulla gegenüber derjenigen der Cauda verhalten.

Nähere Angaben verdanken wir:

Valentini (l. c.). Erkrankungen des Wirbelkanalinhalts in der Höhe des 12. Brust- und 1. Lendenwirbels führen zu einer totalen Lähmung der Beine mit Erlöschen der Reflexe, Atrophie der Musculatur und elektrischen Entartungsreaction in den gelähmten Muskeln. Ebenso wird der Sphincter ani et vesicae gelähmt. Die Sensibilitätsstörung betrifft die ganzen unteren Extremitäten bis zur Höhe des Mons pubis. Ueber diesem anästhetischen Gebiet findet man bei Läsionen des 1. Lendenwirbels ein hyperästhetisches Hautgebiet, das dem Verbreitungsbezirke der 1. und 2. Lendennervenwurzel angehört und bei Erkrankungen in der Höhe des 12. Brustwirbels bald mehr oder weniger hochgradige Anästhesie in diesem Gebiete. Eine Rückbildung dieser Symptome ist nicht zu erwarten, und das Leben durch die Blasenmastdarmlähmung und den Decubitus sehr gefährdet.

Erkrankungen vom 2. Lendenwirbel abwärts bedingen reine Wurzellähmungen. An den unteren Extremitäten beschränkt sich die Lähmung

1) On the conditions of the reflexes in cases of injury to the spinal cord. Ref. Centralblatt für Chirurgie. 1891. Nr. 46.

2) Ein Beitrag zur Symptomatologie der acuten Rückenmarkscompression. Dissert. Strassburg 1892.

bei ihnen auf die Glutäalmusculatur, die Beugemusculatur des Oberschenkels und die gesammte Unterschenkel- und Fussmusculatur. Die gelähmten Muskeln ergeben die elektrische Entartungsreaction. Die Muskeln an der Vorderseite des Oberschenkels und die Adductoren bleiben unversehrt. Die Sensibilitätsstörung ist auf die Hinterbacken, den Damm, das Scrotum, den Penis, die Hinterseite der Oberschenkel, die hinteren seitlichen Partien der Unterschenkel beschränkt, während am Fuss nur eine kleine Partie am inneren Rande empfindend bleibt. Blase und Mastdarm sind gelähmt.

Wenn die Läsion zwischen 1. und 2. Lendenwirbel in der Höhe des sie verbindenden Intervertebralknorpels sitzt, kommt es zu Paresen in den Muskeln der Vorderseite des Oberschenkels und der Adductoren und zu leichten Gefühlsläsionen in der Haut der Vorderseite des Oberschenkels.

Schultze (l. c.) ist anderer Meinung; nach ihm scheint eine Verengerung des Wirbelkanales in der Mittellinie und in den mittleren sagittalen Durchmessern nach Verletzungen ein häufigeres und wahrscheinlich gesetzmässiges Ereigniss zu sein.

Ist ein derartiges Verhalten ein häufiges, so kann wenigstens bei Wirbelfracturen und Luxationen aus dem beschriebenen Krankheitsbilde keineswegs auf eine Verletzung der Cauda equina allein geschlossen werden. Auch bei Quetschung des unteren Abschnittes der Lendenanschwellung allein, ohne primäre Mitbetheiligung des Ischiadicustheiles der Cauda equina, also in der Höhe des 12. Brust- und 1. Lendenwirbels, kann somit eine motorische und sensible Lähmung wesentlich im Ischiadicusgebiete entstehen.

Ebenso ist von vornherein klar, dass bei vollständiger Querläsion in der Höhe des 2. Lendenwirbels, etwa bei Tumoren, die den Wirbelkanal ganz ausfüllen, auch die Cruralis- und Obturatoriuswurzeln mit ergriffen werden können, sodass auch in diesem Falle vollständige sensible und motorische Lähmung in allen Nervengebieten der Unterextremitäten sich einstellt. Eine solche Mitbetheiligung dieser Nerven bei vollständiger Querläsion des gesammten Wirbelkanalinhaltes muss erst dann ausbleiben, wenn diese Läsion unterhalb des 3. Lendenwirbels stattfindet, nachdem die Cruralis- und Obturatoriusnerven, deren Fasern im 3. Lendennerven verlaufen, den Wirbelkanal und den Wirbel selbst verlassen haben. Es hängt somit die Diagnose auf Cauda equina oder auf Lendenanschwellungsverletzung keineswegs von der Bestimmung der Wirbelhöhe allein ab, sondern auch von der geringeren oder stärkeren Querausbreitung der ursprünglichen Störung, deren Umfang sich klinisch weder direct, noch aus den Folgen erkennen lässt, da auch der untere Theil der Lendenanschwellung, und zwar mindestens die Hälfte derselben, sowohl in motorischer, als in sensibler Beziehung offenbar dem Ischiadicus zugehört. Infolge davon muss beide Male, sowohl bei einer mehr in der Längsrichtung ausgebreiteten Verletzung oben, in der Höhe des 1. Lendenwirbels und selbst der Zwischenbandscheibe oberhalb desselben, falls der seitlich gelegene 3. Lendennerv nicht oder nur wenig lädirt wird, als auch bei einer sich mehr in die Breite ausdehnenden Zerstörung viel weiter unten, bis mindestens zum 4. Lendenwirbel herab, im Wesentlichen eine motorische, atrophische und sensible Lähmung im Ischiadicusgebiete entstehen.

Auch der Verlauf der Erkrankung giebt für die Differentialdiagnose, ob Kernlähmung, oder ob nur Cauda equina-Lähmung, oder gar beides zugleich, keine sichere Aufklärung. Es kann bei starker Läsion der unteren Hälfte der Lendenanschwellung der Decubitus ausheilen und bei gestörter Blasen- und Mastdarmthätigkeit die Lähmung 7 Jahre fortbestehen (l. c.), während welcher Zeit der Kranke sich mit Hülfe eines Stockes selbst längere Zeit im Freien zu ergehen vermochte. Ein anderer Kranker von S. (l. c.) ging schon 10 Wochen nach erlittenem Trauma an Decubitus, Cystitis und Nephropyelitis zu Grunde, obwohl nur die Cauda nach Fractur des 3. Lendenwirbels verletzt worden war.

Es bleibt also stets die Prognose eine dubiöse; ob sie wirklich bei Cauda-Verletzung im Allgemeinen günstiger sich gestaltet, darüber können nach S. nur weitere Sectionsfälle sicheren Entscheid bringen.

Schultze bringt dann noch eine schematische Darstellung (Fig. 5) der in Betracht kommenden Verhältnisse, die ich wiedergebe. „Es erhellt aus der Zeichnung sofort, dass sowohl der Längsherd *A* im Lendenmarke, als der Längsherd *B* in der Höhe des 3. Lendenwirbels die gleichen motorischen und sensiblen Störungen im Ischiadicusgebiete mit Freilassung des Cruralis- und Obturatoriusgebietes hervorrufen muss.

Fig. 5.

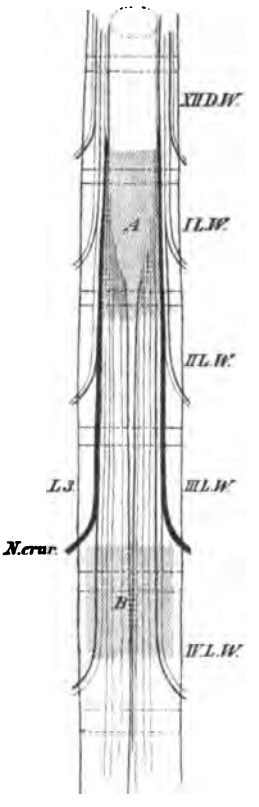

In *A* und *B* die gleichen Bahnen getroffen.

E. S. Reynolds[1]) kommt zu dem Schlusse, dass nach totaler Querdurchtrennung des Hals- oder oberen Dorsalmarkes fast immer ein dauernder Verlust der tiefen Reflexe der Beine mit schlaffer Muskellähmung auftritt, und dass zur selben Zeit keine deutliche Muskelatrophie, keine starke Aenderung der elektrischen Reaction und keine Affection der grauen Substanz des unteren Dorsal- und des Lendenmarkes da zu sein braucht.

Gerhardt[2]) fand trotz Unterbrechung sämmtlicher Fasern im Rückenmarke anfangs Erhöhung der Sehnenreflexe, dann langsames Verschwinden derselben.

---

1) On the condition of the reflexes in total transverse division of the spinal cord. Brain 1895. Referat. Centralblatt für innere Medicin. 1895. Nr. 17.

2) Ueber das Verhalten der Reflexe bei Querdurchtrennung des Rückenmarkes. Deutsche Zeitschrift für Nervenheilkunde. Bd. VI. Heft 1 und 2. Ref. Centralblatt für innere Medicin. 1895. Nr. 17.

Die sicher gestellte Diagnose einer vollkommenen Durchtrennung des Markes könnte uns nur abhalten irgend einen operativen Eingriff vorzunehmen. An eine Regeneration des Rückenmarkes ist nicht zu denken, der anderwärts gemachte Vorschlag, die beiden getrennten Stücke zu vereinen, ist doch zu abenteuerlich, um ernst genommen zu werden. Die ausgedehnte Zerstörung des Markes ist nun auch in vielen operirten Fällen die Ursache des Misslingens, resp. der Fruchtlosigkeit der Operation. Als Beleg wähle ich die Beobachtung von Roux.[1])

Patient wurde durch Erdwerk, das auf seinen Rücken fiel, stark nach vorn übergebeugt; Verlust des Bewusstseins; dann vollkommene motorische und sensible Lähmung, Retention von Urin und Koth, die bald (nach 6 Tagen) in Incontinenz überging; um dieselbe Zeit kehrte die Sensibilität im Rectum in geringem Grade zurück, so dass Patient den Abgang von Darmgasen merkte.

Nach $5^1/_2$ Monaten: Atrophie und Oedem der unteren Extremitäten; motorische und sensible Lähmung derselben, Entartungsreaction. Abschwächung der Reflexe, Decubitus am Kreuzbeine.

Nach $^1/_2$ Jahre Resection der Bögen des 12. Brust- und 1. Lendenwirbels. Der Wirbelkanal durch das Hervortreten des 1. Lendenwirbelkörpers verengt, das Rückenmark auf Federhalterdicke abgeplattet.

Erst Besserung der Blasen- und Mastdarmfunctionen, dann auch der Muskelactionen; Sensibilität unbestimmt, schlechtes Localisationsvermögen. Vergrösserung des Decubitus; Tod 4 Wochen nach der Operation.

Autopsie: Pachymeningitis externa im Niveau der Operation, das Rückenmark stark verdünnt, von Bindegewebe eingeschlossen.

Ferner reihe ich Chipault (Beobachtung 2, 1890) an.

Fall aus einer Höhe von 7 Metern. Unmöglichkeit sich zu erheben. Vollkommene sensible und motorische Lähmung in den unteren Extremitäten, Stuhlverhaltung, Harnincontinenz 9 Monate lang.

Nach 9 Monaten Trepanation der Wirbelsäule, entsprechend dem 1. und 2. Lumbalwirbel. Der Wirbelkanal war fast vollkommen obliterirt, das Rückenmark allseitig comprimirt zu einem schwer erkennbaren fibrösen Strange umgewandelt.

Glatte Heilung der Wunde.

Während einiger Zeit konnte man an einige Besserung glauben, die sich in der Stuhl- und Harnentleerung kund gab, auch sah man einzelne Muskelcontractionen in der linken unteren Extremität. Der Patient blieb aber gelähmt wie vorher.

In diesem Falle glaube ich der Operation gar keinen Effect zu-

1) Citirt bei Chipault. Nr. 5. 1890. — Unter 34 operirten Fällen finden sich 13 (38,2 Proc.), bei welchen der Eingriff von keinem Erfolge begleitet war; die Erscheinungen blieben stationär, oder erlitten so minimale Schwankungen, dass von einem Einflusse nicht die Rede sein konnte. In diese Kategorie brachte ich auch diejenigen Fälle, welche zu Grunde gingen, bei welchen aber der Tod nicht der Operation zur Last gelegt werden kann.

schreiben zu dürfen; bei der fast vollkommenen Obliteration des Wirbelkanales musste eine ausgedehnte Zerstörung des Rückenmarkes stattgefunden haben, was ja auch die Umwandlung in einen fibrösen Strang beweist.

Was den „Glauben an Besserung" anlangt, so möchte ich hier die Anschauung von Goldscheider[1]) anführen. „Der spontane Verlauf der Lähmungen nach Wirbelfractur, wie besonders der Compressionslähmungen, ist sehr mannigfaltig, er ist an Wendungen und Ueberraschungen voll, und es können auch nach langem Bestehen der Erscheinungen ganz auffallende Besserungen eintreten. Wie wenig die geringfügigen Besserungen, welche nach den Operationen so oft beobachtet worden sind, zu bedeuten haben, geht schon daraus hervor, dass sie eben auch bei den schliesslich ungeheilt oder ungebessert bleibenden Fällen sich oft finden. Prüft man gelähmte Kranke täglich, so findet man, dass sowohl die sensiblen, wie die motorischen Leistungen grosse Schwankungen zeigen. Stimmung, Ermüdung, Uebung, Willensanspannung, Aufmerksamkeit sind variable Factoren, welche von grossem Einflusse auf die sensible und motorische Sphäre sind. Es ist eben eine irrthümliche, aber viel vertretene Auffassung, dass die Krankheitserscheinungen lediglich von den krankhaft veränderten Theilen abhängen; sie resultiren vielmehr gleichzeitig von dem Maasse und der Art der gesunden Functionen. Die nach der Operation sorgfältigere und geschärftere Beobachtung lässt nun manche dieser sonst nicht aufgefallenen Schwankungen erkennen; der Kranke, welcher selbst gern eine Besserung entdecken möchte, spannt seine compensatorische Leistungsfähigkeit möglichst an und wird meist auch bei den Beobachtern auf eine optimistische Interpretation seiner Leistungen stossen. Ich möchte besonders betonen, dass auch die Blasenfunctionen ausserordentliche Schwankungen zeigen können. Wenn den Blasenstörungen zweifellos wegen ihrer Gefahr eine grosse, oft ausschlaggebende Bedeutung zukommt, so bilden doch auch sie nicht einen Factor von solcher Constanz, wie manche Autoren anzunehmen scheinen; dies gilt allerdings für Frauen in höherem Maasse als für Männer.

Auch bezüglich der Beurtheilung der dauernden Besserungen nach den Operationen darf man nicht ausser Acht lassen, dass doch die Operation nicht das einzige ist, was man mit den Kranken vorgenommen hat. Vielmehr beschäftigt man sich mit den Operirten gemeinhin auch bei der Nachbehandlung in besonders eingehender Weise; schon die aufmerksame ärztliche Beobachtung und Ueberwachung ihrer Fortschritte treibt sie zu fleissigen Uebungen an; wie viel aber gerade die ausdauernde, fortschreitende Muskelübung bei der Wiederherstellung Gelähmter ausmacht, darüber ist es unnöthig Worte zu verlieren. Pott hatte den Gibbus kauterisirt und seine Kranken dadurch zu bessern geglaubt; man weiss jetzt, dass der Erfolg vielmehr der consecutiven Ruhelagerung zukam; sollte von den wegen Wirbelfractur Operirten nicht vielleicht Mancher nicht der Operation, sondern der sorgsamen und lange ausgedehnten Nachbehandlung seine Besserung verdanken?"

1) Deutsche med. Wochenschrift. Nr. 29. 1894.

Auffallend ist anscheinend in manchen Berichten die Angabe, dass keine oder eine kaum nennenswerthe Verengerung des Wirbelkanales bestand und trotzdem eine mehr oder minder ausgedehnte Zerstörung des Rückenmarkes sich vorfand. Eine Möglichkeit der Entstehung, die Commotio spinalis, haben wir bereits erörtert; die häufigere Ursache glaube ich aber dem Umstande zuschreiben zu müssen, dass bei Entstehung der Fractur eine starke Dislocation der Bruchstücke bestand, dass auf diese Weise die Medulla verletzt wurde. Nach stattgehabter Fractur können die Bruchenden wieder in ihre richtige Lage zurückkehren, oder wenigstens annähernd dieselbe zurückerlangen. Für die Richtigkeit dieser Anschauung scheint mir die Beobachtung von

Chipault[1]) 1892 zu sprechen.

Fractur infolge von Ueberbeugung.

Befund nach 2 Tagen; vollkommene Lähmung der unteren Extremitäten, der Psoas mit inbegriffen; Lähmung des Sphincter und levator ani. Anästhesie des Rectum. Lähmung der Blase; Anästhesie der letzteren und der Urethra. Testikel druckempfindlich. Anästhesie und Analgesie der Penishaut, des Scrotums, des Gesässes, der hinteren äusseren Fläche der Ober- und Unterschenkel, der Füsse, mit Ausnahme des inneren Randes. Cremasterreflex gut erhalten, die übrigen vermindert oder aufgehoben. Keine Knochendislocation.

Operation am 2. Tage: Resection der Bogen der 2 letzten Brust- und der ersten 2 Lendenwirbel; extradurale Blutung fehlt, keine Verengerung des Wirbelkanales. Incision der Dura. Der Conus medullaris von einem beträchtlichen Blutgerinnsel umgeben, das sich zwischen die Stränge der Cauda erstreckt. Medullarhernie von etwa Haselnussgrösse. Ungestörte Heilung, keine Besserung, Tod 2 Monate nach der Operation an Decubitus und Cystitis.

Section: Ausgedehnte Zerstörung der Medulla bis über die ersten motorischen Lumbalwurzeln hinaus. Fractur des 1. Lendenwirbels ohne Dislocation.

In ähnlicher Weise ist die Mittheilung von Thorburn (Fall von Heath) zu deuten.

Ein Grubenarbeiter wurde durch ein auf seine linke Schulter herabstürzendes Stück Decke nach vorne stark übergebeugt. Sofortige Lähmung; am folgenden Tage Klagen über Schmerzen in Bauch und Rücken, ferner über Verlust der Kraft und der Sensibilität in den unteren Extremitäten. Es bestand ein starker Bluterguss in der Lumbalregion. Anästhesie nicht deutlich abzugrenzen; undeutliche Sensibilität bestand noch im Gebiete des Ileo inguinalis, Ileo hypogastricus, Genito cruralis und Cutaneus externus. Geringe Hyperästhesie bestand im Ileo hypogastricus und letzten Dorsalnerven. Reflexe fehlten vollkommen. Retentio urinae, Katheterismus mit folgender Cystitis. Penis etwas ödematös.

1) l. c. S. 16.

Die Anästhesie verbreiterte sich nach oben zu. Zu der Urinretention gesellte sich Stuhlverhaltung; künstlich herbeigeführte Stuhlentleerung wurde nicht gefühlt.

Tod am 12. Tage nach dem Unfall.

Die Bandscheibe zwischen 12. Brust- und 1. Lendenwirbel war zerrissen, die vorderen Theile des letzteren Wirbels abgesprengt. Die Dornfortsätze des 12. Brustwirbels dislocirt. Die Verschiebung war nicht ausgiebig genug, um den Wirbelkanal zu verengern; keine Compression von Rückenmark und Cauda equina. Die Medulla war aber an Stelle der Läsion erweicht, die Erweichung erstreckte sich noch 2 Zoll nach oben.

Nun muss es sich nicht in allen Fällen um eine Zerstörung der Medulla handeln; die Symptome könnten auch die Folge einer Compression des Rückenmarkes sein; in frischen Fällen durch Verlagerung von Knochenfragmenten bedingt, in älteren durch gewucherten Callus. Es tritt bei dieser Eventualität an uns die Aufgabe heran, zwischen Compression und myelitischer Degeneration zu unterscheiden. Goldscheider betont in seiner schon angeführten Arbeit, dass dies nur nach langer Beobachtung des Verlaufes möglich sei. In dieser Thatsache finde ich einen weiteren Grund, die Frühoperation abzulehnen. Es fragt sich nun, ob bei einfacher Compression die Möglichkeit besteht, durch eine Operation Nutzen zu schaffen.

Strümpell führt in seinem Lehrbuche als sehr bemerkenswerth an, dass nicht selten im Leben deutliche Compressionserscheinungen vorhanden gewesen sein können, ohne dass eine gröbere mechanische Läsion des Rückenmarks in der Leiche gefunden wird, so dass das Rückenmark sogar ein fast ganz normales Aussehen zeigen kann; es genügt beim Rückenmark offenbar schon ein mässiger Druck, um eine theilweise Leitungsunterbrechung hervorzurufen, ohne dass damit gleichzeitig eine wirkliche Zerstörung von Nervenelementen verbunden zu sein braucht. Mikroskopisch findet man in solchen Fällen, trotzdem im Leben eine vollständige Paraplegie bestand, die meisten Nervenfasern noch vollkommen erhalten, nur hier und da einige Lücken, entsprechend einzelnen untergegangenen Fasern. Diese Befunde sind namentlich deshalb interessant, weil sie für die Möglichkeit der Heilung, selbst bei scheinbar schweren Drucklähmungen ein Verständniss gewähren. Es kann nach Monate und 1—1½ Jahre langem Bestehen der Lähmung eine vollkommene und dauernde Heilung eintreten.

Aus der Literatur möchte ich als Beleg hierfür nur den Fall von Kadner[1]) herausgreifen.

Rückenmarkscompression bei Wirbelcaries; Dauer der Krankheit 2½ Monate; Parese der unteren und auch etwas der oberen Extremitäten, Abnahme der Sensibilität nach unten zu. Von der Fusssohle aus zuweilen starke Reflexe. Cystitis, Decubitus, Darm- und Blasenlähmung.

1) Archiv für Heilkunde. XVII. 1876. S. 487.

Bei der mikroskopischen Untersuchung des Rückenmarkes ergab sich, dass alle Theile normal waren, bis auf die Obliteration des Centralkanales durch Zellenwucherung.

Makroskopisch fand sich Caries der 4 oberen Brustwirbel; Periost des Wirbelkanals mit der Dura zu einer eiterig infiltrirten, schwammig weichen Masse vereinigt.

Nach Erb[1]) ist es zweifellos, dass acut eintretende Compression im Stande ist, die Symptome schwerster Paraplegie zu erzeugen, und dass diese nach glücklicher und rascher Beseitigung der Compression in relativ kurzer Zeit wieder verschwinden können. Es ist aber weiters sicher, dass in der übergrossen Mehrzahl der Fälle, jede, lange Zeit bestehende Compression, sehr bald durch eine Compressionsmyelitis complicirt wird. Dass diese Myelitis die Folge einer durch Compression gesetzten Ischämie sei, eine ischämische Erweichung, ist ihm unwahrscheinlich. Erb betrachtet die Myelitis als directe Folge des die Gewebselemente betreffenden Reizes der Compression.

Andererseits muss noch hervorgehoben werden, dass das Rückenmark eine Raumbeschränkung des Wirbelkanales bis zu einem gewissen Grade zu ertragen vermag, dass nicht jede geringe Raumbeengung einen Druck auf dasselbe zur Folge haben muss. Ich citire hier nur

v. Bergmann.[2]) Dieser glaubt nicht, dass ein dislocirtes Knochenstück dem Rückenmarke anders schaden kann, als durch Quetschung oder Zerquetschung desselben; es ist bekannt, dass das Rückenmark erheblichen Verengerungen des Wirbelkanales unbeschadet sich anzupassen vermag. Es kommt nach v. Bergmann nicht so viel darauf an, dies Knochenstück zu entfernen, als vielmehr darauf, ob die Läsion des Rückenmarks einer spontanen Rückbildung fähig ist, oder nicht. Zuweilen gehen die schwersten Symptome nach Wirbelfracturen zurück. v. Bergmann citirt dabei einen Fall von Schussfractur der oberen Brustwirbelsäule, der anfangs die allerschwersten Symptome machte. 2 Jahre später konnte der Verletzte an einem Stocke gehen.

Wenn wir eine Rückenmarkscompression annehmen sollen, so muss eine evidente Formveränderung des Querschnittes bestehen, also z. B. eine deutliche Abplattung; dass eine „leichte Abplattung" bei wenig schonender Herausnahme der Medulla künstlich entstehen kann, möchte ich nur nebenbei anführen.

Es dürfte demnach ein Eingriff berechtigt sein, wenn man eine Compression (eventuell sogar mit leichter Läsion complicirt) des Rückenmarkes annehmen kann.

Lloyd[3]) giebt hierfür ein Beispiel. 29jähriger Mann wurde von

1) Ziemssen's Handbuch der spec. Pathologie und Therapie. Bd. XI.

2) Aus den Verhandlungen der chirurgischen Section der 64. Versammlung deutscher Naturforscher und Aerzte.

3) Americ. Journ. of med. sc. 1891. Ref. bei Smit's Chirurgie des Rückenmarkes. Sammlung klinischer Vorträge. Neue Folge. Nr. 104. 1894.

einem fast 2 Tonnen schweren Steinblock zu Boden gedrückt. Man fand ihn auf dem Rücken liegend; seine erste Klage war ein eigenthümliches Gefühl von Starre in den Füssen. Einige Minuten später klagte er über Schmerzen im Rücken und hatte die Herrschaft über sein rechtes Bein verloren. Im Spital fand man die oberen Lendenwirbelfortsätze in die Tiefe gedrückt und an dieser Stelle ein undeutliches Gefühl von Crepitation. In den nächsten Tagen Urin und Stuhlverhaltung. Nach einigen Tagen Lähmung des Sphincter ani; Catheterismus nothwendig. Einige Wochen später wird neben den oben erwähnten Symptomen eine vollständige Anästhesie im Bereiche des Penis, Darmes, Afters, der Hinterbacken beiderseits und einer länglichen Zone, welche sich an der Hinterfläche des rechten Beines bis auf die Plantarfläche des Fusses erstreckt, constatirt. Die Temperatur des rechten Beines erniedrigt. Auf dem unteren Theil des Kreuzbeins findet sich Decubitus. Die Diagnose wurde auf Verletzung und Compression der Cauda equina in der Höhe der unteren Lendenwirbel gestellt.

Bei der Operation (16 Monate nach dem Trauma) Freilegung des 2.—4. Lendenwirbels. Als Grund dieser Compression fand sich an der rechten Hälfte des Bogens des 3. Lendenwirbels ein beträchtlicher Callus, welcher besonders die Vorderfläche des Bogens einnahm. Dieses Bogenstück wurde entfernt. Am nächsten Tage war Pat. schmerzfrei. Nach 5 Tagen war die Operationswunde geheilt, der Bezirk der Anästhesie war vermindert, der Decubitus gebessert, die Cystitis geringer. 14 Tage nach der Operation konnte Pat. aufsitzen und von da an schritt die Besserung stetig vorwärts, so dass Pat. seiner Arbeit als Ingenieur wieder nachkommen konnte.[1])

In dieselbe Kategorie rechne ich den Fall von Urban.[2])

Pat. von einer einstürzenden Mauer verschüttet.

Gibbus in der Gegend des 12. Brustwirbels. Vollständige motorische Lähmung der beiden unteren Extremitäten. An den Füssen vollständige Anästhesie, an den Unter- und Oberschenkeln herabgesetzte Sensibilität, oberhalb der Leistenbeuge normales Empfindungsvermögen. Lähmung der Harnblase und des Mastdarmes.

Nach ca. 9 Wochen Spuren von Beweglichkeit im linken Beine; schwere Cystitis, Decubitus.

Nach $^1/_2$ Jahre Blasen- und Mastdarmlähmung. Rechtes Bein vollkommen paralytisch. Linkes Bein in geringem Grade beweglich. Patellarreflexe fehlten, ebenso Fussclonus und Cremasterreflex. Fusssohlenreflex fehlt rechts, links gering. Sensibilität rechts von der Höhe des mons veneris gestört, von der Mitte des Unterschenkels ist Tast- und Schmerzempfindung nach unten hin aufgehoben. Linkes Bein: Tast- und Schmerzempfindung an den Zehen aufgehoben.

Bei der Operation, $6^1/_2$ Monate nach dem Unfalle temporäre Resection

---

1) Der Fall von Lloyd ist der einzige geheilte unter 34 Laminectomieen (2,9 Proc.). Nimmt man die Beobachtung von Tyrrell hinzu, die sehr unsichere Angaben bietet, so erhält man 5,8 Proc.

2) Ueber operative Eingriffe bei Compression des Rückenmarkes durch Verschiebung der Wirbelkörper. Langenbeck's Archiv. Bd. XLIV. 1892.

der Körper des 1. Lendenwirbels nach hinten geschoben, deutliche Kante, Wirbelkanal verengt; Dura mater mit den Wirbelbogen verwachsen. Abmeisselung der Knochenkante, Entfernung des deformirten Bogens des 1. Lendenwirbels. Eröffnung der Dura mater. Die linke Hälfte der Cauda equina ist normal. In der rechten zarte Bindegewebsnarben. Naht der Dura.

1 Jahr nach der Verletzung Gehen am Gehbänkchen, Harn mit Hülfe der Bauchpresse entleert. Am linken Beine sämmtliche Muskeln beweglich, Sensibilität normal, am rechten Beine besteht noch Lähmung der Peronealmusculatur. Ernährungszustand beträchtlich gebessert.

Als Indicationen für den Eingriff galten Urban:

Wirbelbrüche mit Druck auf das Rückenmark. Die Operation soll nicht unmittelbar nach der Verletzung ausgeführt werden, sondern frühestens nach beginnender Consolidation. Die spontane Wiederherstellung der Leitung darf in keinem Falle als ausgeschlossen betrachtet werden.

Die treffendste Zeit ist je nach Umständen die 5.—8. Woche, wenn bis dahin die Erscheinungen nicht im Rückgange sind. Ist nach 12 Wochen keine Besserung im Gange, so ist die Operation in jedem Falle angezeigt. Wie viel sich erreichen lässt, hängt lediglich von dem Zustande des Rückenmarkes ab. Die Brüche der Wirbelkörper geben zunächst die Hauptanzeige für die Operation ab.

Mit den Schlusssätzen der letztangeführten Arbeit sind wir an die Frage herangetreten, zu welcher Zeit man operiren solle. Aus dem Vorhergehenden dürfte zur Genüge ersichtlich sein, dass eine Frühoperation zu verwerfen ist.

Lauenstein (l. c.) stellt die Regel auf, dass man, wenn nach 8 Wochen die Erscheinungen der Blasen- und Mastdarmlähmungen noch nicht geschwunden sind, operiren solle. Urban (siehe oben) schiebt den Zeitpunkt der Operation weiter (12 Wochen) hinaus, hält dann aber in jedem Falle den Eingriff für angezeigt. Ich glaube, dass es nicht ohne Werth für die angeregte Frage ist, zu wissen, wie lange Zeit nach erfolgtem Trauma noch Besserung eintreten kann. Bei manchen der operirten Fälle kann man den Einwurf nicht von der Hand weisen, dass die Besserung, welche nach dem Eingriffe auftrat, schon vorher eingeleitet war und wohl auch ohne denselben den gleich guten Fortgang genommen hätte.

Thorburn's (l. c.) Fall dürfte diese Ansicht illustriren.

Pat. wurde von einem 5 Centner schweren Steine, der aus einer Höhe von 5 Fuss herabfiel, auf seine Schultern getroffen, während er in gebeugter Stellung sich befand.

Es bestand eine Fractur des rechten Femur, vollkommene Lähmung der unteren Extremitäten. Katheterismus nothwendig, nach 3 Wochen Cystitis. Von der 6. Woche an war der Katheter nicht mehr nöthig. Es bestand nie Incontinenz von Harn und Koth, dagegen stets Verstopfung.

Prominenz des 3. Lendenwirbel-Dornfortsatzes; oberhalb links war der dislocirte Proc. transvers. des 2. Lendenwirbels zu fühlen. Parese der unteren Extremitäten. Gesäss und Beinmusculatur namentlich unterhalb des Knies atrophisch; faradische Erregbarkeit erloschen. Patellar- und Plantarreflex fehlten, Cremaster- und Glutäalreflex verstärkt. Nirgends

vollkommene Anästhesie, aber stumpfes Gefühl über den unteren Partien der Glutäalregion, von da abwärts über die Hinterseite der unteren Extremitäten und der Planta pedis, ebenso an der Vorderseite der Unterschenkel und am Dorsum der Füsse. An den Genitalien die Sensibilität abgeschwächt; Katheter im ganzen Verlaufe der Urethra gefühlt, Kothabgang kam zum Bewusstsein. Gewöhnlich bestand Priapismus.

Operation 4½ Monate nach der Verletzung.

Der Bogen des 2. Lendenwirbels war nach vorn dislocirt; der Dornfortsatz des 3. Lendenwirbels prominirte; der Dornfortsatz des 2. Lendenwirbels war abgebrochen und isolirt. Entfernung des Proc. spinos. des 2. Lendenwirbels, worauf eine mit Narbengewebe gefüllte Spalte zwischen den Bögen des 2. und 3. Lendenwirbels sich zeigte. Abtragung des Bogens des 2. Lendenwirbels. Freilegung der Meningen des durch ihn comprimirten Rückenmarkes. Rings um die Meningen befand sich Narbengewebe, das nicht entfernt wurde.

Langsame aber glatte Heilung der Wunde. Besserung der Sensibilität und Kräftigung der Oberschenkelmusculatur; Besserung der Cystitis.

22 Monate nach der Operation konnte Pat. seiner Beschäftigung als Bergmann nachgehen, mit Hülfe eines Stockes einige (englische) Meilen zurücklegen. Die Muskeln der Füsse, Flexoren und Extensoren der Zehen blieben gelähmt; in den Kniegelenken bestand Flexionscontractur leichten Grades.

Die Durchsicht der gesammelten gebesserten Fälle zeigte, dass Besserungen bis über den 3. Monat nach stattgehabtem Trauma durchaus nicht zu den Seltenheiten gehören. In einer Beobachtung finden wir Abnahme der schlimmen Folgen während der langen Zeit von 2½ Jahren. Die Mittheilung derselben möge hier Platz finden.

Lente und Thompson 1853 (Nr. 270, Gurlt).

Sturz aus einer Höhe von 30 Fuss, zuerst auf die Füsse, dann auf das Gesäss derart, dass durch letzteres in dem festen Lehm- und Kiesgrunde ein Eindruck gemacht wurde.

Vollständige motorische Paralyse beider Beine und der Blase; sensible Lähmung nur auf der rechten Seite, von der Crista ilei abwärts vollständig, weniger ausgeprägt auf der linken Seite. Grosse Schmerzhaftigkeit bei Druck auf die Mitte der Lumbalgegend, keine merkliche Unregelmässigkeit daselbst.

5 Monate lang Katheterismus nothwendig; erhebliche Schmerzen an der Verletzungsstelle, schon bei der geringsten Bewegung. Nach 3—4 Monaten zuerst geringe Beweglichkeit im Fusse (in welchem die sensible Paralyse vollständig war). Es trat Decubitus auf. Pat. war 7 Monate lang bettlägerig, dann begann er zu sitzen, zu stehen, nach 8 Monaten mit 2 Stühlen, nach 18 Monaten mit 2 Krücken herumzugehen. Mit 4 Monaten konnte er das Bein im Knie biegen, nach 5 Monaten den Urin von selbst lassen; in der ersten Zeit grosse Rigidität in den Knie- und Hüftgelenken.

Nach 4 Jahren: Gute Gesundheit; seit 1½ Jahren kein Fortschritt mehr in der Besserung. Keine Urinbeschwerden, Potenz vorhanden. Pat. bewegt sich mit einem kleinen Wagen fort, kann allein nicht stehen;

die Muskeln der Füsse vollkommen paralytisch, die des Ober- und Unterschenkels sehr atrophisch. Pat. kann immer nur 8—10 Ruthen auf einmal gehen, gebraucht dazu 2 Krückstöcke und schwingt dabei die Gliedmaassen im Hüftgelenke einzeln vor, mit sehr geringer Beugung im Kniegelenke. Im rechten Beine von der Hüfte abwärts kein Gefühl, in dem linken dasselbe fast normal; im ersteren, welches das brauchbarere ist, bisweilen heftige vorübergehende Schmerzen.[1])

Besserung nach einem Ablaufe von 16 Wochen[2]) noch führt Thorburn (l. c.) an.

Fall eines Gewichtes auf den Rücken, wodurch der Patient stark vornübergebeugt wurde. 10 Wochen lang Lähmung der unteren Extremitäten, mangelhafte Sensibilität.

18 Monate nach dem Unfalle Schmerzen und brennendes Gefühl in der Hüfte. Gang mit gebeugten Knieen, Fersengang. Unmöglichkeit die Zehen des linken Fusses zu bewegen, wenn der Fuss auf dem Boden fixirt wurde, rechts gelang die Bewegung nur mit Schwierigkeit.

Anästhesie fehlte. Plantarreflex und Patellarreflex fehlten, Cremasterreflex war erhalten. Uriniren nur unter grosser Anstrengung möglich. Keine Stuhlbeschwerden, keine Störungen in der Geschlechtsfunction. Dornfortsatz des 1. Lendenwirbels etwa $^1/_2$ Zoll nach rechts dislocirt.

Einem Schema, glaube ich, darf der Zeitpunkt der Operation niemals unterworfen werden, es wird nöthig sein, von Fall zu Fall sowohl die Möglichkeit, als auch die Zeit des Eingriffes zu entscheiden. Keinesfalls empfiehlt es sich, vor Ablauf der 3. Woche zum Messer zu greifen. Deuten die Symptome auf zunehmende Compression, z. B. infolge zu reichlicher Callusbildung, so ist die Operation zu versuchen; ebenso dürfte sie zulässig sein, wenn nach 3—4 Monaten keine Besserung eintritt.[3]) Auf das vergebliche Beginnen bei einer Quetschung des Rückenmarkes haben wir bereits oben hingewiesen.

Wir dürfen uns nicht verhehlen, dass wir durch den Eingriff auch direct schaden können. Von den tödtlichen Ausgängen in vorantiseptischer Zeit sehe ich hier vollkommen ab und erwähne nur Abbe[4]).

1) Besonders erwähnenswerth erscheint an der eben angeführten Beobachtung, dass die Besserung der Blasenfunction nach 5 Monaten noch eintrat. Es ist ja in manchen operirten Fällen von Besserung die Rede, sie ist auch so und so oft zu constatiren, jedoch von geringem Werthe. Ich meine dabei die Angaben: Rückkehr der Sensibilität im rechten oder linken Oberschenkel, während Blasen- und Mastdarmstörungen unbeeinflusst weiter bestehen und eine stete Lebensgefahr für den Patienten darstellen.

2) Besserung nach längerer Zeit zeigen unter anderen die Beobachtungen von Laugier (19 Wochen), Wakeley (13 Wochen), Hardwicke (5 Monate), Stafford (3 Monate).

3) Lloyd erzielte, wie oben erwähnt, noch nach 16 Monaten Heilung.

4) Med. Rec. New York 1890. Ref. Jaeger (l. c.).

Sturz vom Pferde: Nach $1^1/_2$ Tagen erst im Schnee aufgefunden. Vollständige Paraplegie unterhalb der Rippen, brennender Schmerz in den gelähmten Theilen, Incontinentia urinae et alvi. Nach 2 Jahren bestand Paraplegie und Anästhesie, die 2 Zoll unterhalb des Nabels begann. Unwillkürliche Contractionen in den Beinen. Priapismus, Decubitus.

Nach $2^1/_2$ Jahren Operation: Einschnitt vom 9. Brust- bis 2. Lendenwirbel. Die Proc. spinosi des 10.—12. Brust- und 1. Lendenwirbels von den Bogen getrennt und mit den anhängenden Muskeln nach der Seite hinübergeklappt. Es zeigte sich massive Knochenmasse, die sich am 11. und 12. Brustwirbel und 1. Lendenwirbel gebildet und zwischen das Mark, das vollständig abgerissen, hineingewuchert war. Die Knochenmassen werden abgemeisselt. Eine Vereinigung der Markenden unmöglich. Operation sehr blutig, da in den Knochenmassen sehr viele venöse Sinus geöffnet wurden. Nach Operation Darreichung von Stimulantien, Kochsalztransfusion. Tod nach 30 Stunden. Urämie?

In diese Gruppe gehört ferner der Fall von Herter[1]).

Quetschung durch ein schweres Gewicht; sofortige Lähmung der Unterschenkel, Incontinentia urinae et alvi. Nach 5 Wochen Atrophie und Entartungsreaction der gelähmten Unterschenkel. Verlust der Potenz, Decubitus auf dem Kreuzbeine; Anästhesie über Os sacrum, Perineum, Genitalien, ausserdem der Hinterseite der Unterschenkel und Fusssohlen. Die Motilität besserte sich im Verlaufe von 5 Monaten, Patient konnte gehen, die Sensibilitätsstörung war dieselbe; man fand eine Prominenz des 1. Lendenwirbel-Dornfortsatzes.

Operation 5 Monate nach stattgehabtem Trauma. Entfernung der Dornfortsätze und Bögen des 2. und 3. Lumbalwirbels; Freilegung der Cauda equina. Kein Befund, Patient starb nach 24 Stunden.

Bei der Section fand man eine alte Hämorrhagie und Spuren von Entzündung in der Cauda equina und im untersten Theile des Rückenmarkes. Der Conus medullaris war zerstört.

Im Laufe der Zusammenstellung bin ich auf einen Umstand aufmerksam gemacht geworden, auf den Unterschied der Häufigkeit der Fracturen der Wirbelkörper und der Bögen bei operirten und bei secirten Fällen. Die letzteren weisen in ungefähr 95 Proc. Brüche der Wirbelkörper auf. Bei 22 Operationen fand man dagegen 9 mal eine Bogenfractur, 13 mal (59,1 Proc.) eine solche des Wirbelkörpers.

Wyman[2]) schreibt die besondere Häufigkeit der Lendenwirbelbogenbrüche dem Umstande zu, dass die oberen und unteren Gelenkfortsätze weit von einander getrennt und nur durch eine schmale Uebergangsstelle mit einander verbunden sind. Hierzu komme noch, dass die besonders breiten, gerade nach hinten sehenden Dornfortsätze der schädigenden Gewalt eine ausserordentlich günstige Fläche zur Entwicklung ihrer Wirkung bieten.

Die oben genannte Differenz dürfte vielleicht dadurch erklärt

1) New York medical Journ. 1891. Ref. Starr (l. c.).

2) Boston Med. and Surg. Journ. 1869.

werden, dass die Körperbrüche durchweg schwererer Natur sind (was der ungünstige Ausgang lehrt), dass ferner Bogenfracturen viel eher greifbare Veränderungen darbieten, die zu einem operativen Eingriffe ermuntern, und dass schliesslich bei der Laminectomie in manchen Fällen der Bruch des Wirbelkörpers übersehen wurde. Die letztere Möglichkeit ist gegeben, wenn keine oder nur eine geringe Dislocation der Bruchstücke besteht.

Im Folgenden bringe ich die in Gruppen geordneten Krankengeschichten; an erster Stelle mögen die secirten Fälle Platz finden.[1])

I. Fälle, in welchen die Operation unmöglich einen günstigen Einfluss haben konnte wegen Quetschung des Rückenmarkes.

Thom. Harrold 18.. (Nr. 261, Gurlt).

Pat. durch herabstürzende Steinmassen verschüttet.

Ein Winkel in der Lumbalgegend der Wirbelsäule vorhanden; vollständige Paraplegie, Harnverhaltung.

Nach einigen Wochen konnte Pat. den Urin zurückhalten und beliebig entleeren. Nach 6 Monaten: Der Rücken gerade, biegsam, anscheinend ebenso kräftig wie früher. Der Urin konnte zurückgehalten und entleert werden, wahrscheinlich mehr durch die Thätigkeit der Bauchmuskeln, als durch Contraction der Blase. Stuhlgang alle 3—4 Tage. Gesundheit gut, aber weder Sensibilität, noch Macht in den Beinen. Pat. konnte sich ohne Hülfe ankleiden, liess sich Stufe für Stufe die Treppe hinunter. Tod 1 Jahr weniger 10 Tage nach dem Unfall, infolge von Gangrän am Tuber ischii mit Nekrose desselben und grossen Abscessen.

Der Körper des 1. Lendenwirbels in seinem Umfang sehr verkleinert, vorn mit einer die benachbarten Wirbel verbindenden Knochenschicht bedeckt. Hinten ist ein Theil des Körpers des 1. Lendenwirbels in den Canal. vertebral. gedrängt worden und hat fast vollständig die Medulla durchtrennt; die gegenüberliegenden inneren Flächen der Dura mater waren an dieser Stelle in Contact; ihre äussere Fläche war rauh, mit Faserstoff bedeckt.

Simon 18.. (Nr. 190, Gurlt).

Sturz etwa 3 Meter hoch auf den Rücken.

In der Höhe des 12. Brust- und 1. Lendenwirbels ein starker Vorsprung mit 2 deutlich geschiedenen Portionen. Bei Druck, Gefühl von losen Knochenfragmenten und heftige Schmerzen.

Nach 12 Tagen Zeichen von Lähmung der Beine und Beckenorgane, zuerst Verlust der Sensibilität, dann Motilität, 7 Tage später Decubitus, continuirliche Verschlechterung des Zustandes.

Tod nach 38 Tagen.

---

1) Es soll nochmals hervorgehoben werden, dass bei Beurtheilung der Möglichkeit oder Zweckmässigkeit der Operation die Nebenverletzungen nicht in Betracht gezogen wurden.

In der Gegend des 12. Brust- und 1. Lendenwirbels an der Vorderseite eine tiefe Excavation, durch Zurückdrängen der beiden Wirbelkörper. An der Rückseite beträchtlicher Abstand der beiden Proc. spinosi dieser Wirbel, zwischen denen eine kleine Excavation ist, durch welche man in der Canalis vertebr. eindringt; der Gelenkfortsatz gebrochen.

Die Hüllen der Medulla zerrissen, letztere erweicht.

Ollivier 1821 (Nr. 200, Gurlt).

Verschüttung in einem Steinbruche.

Lebhafte Schmerzen und Gefühl von Schwere in der Lumbalgegend.

Vollständige motorische Paralyse und beträchtliche Verminderung der Sensibilität der Haut der Beine; Hinterbacken, Penis, Scrotum, beim Kneipen jedoch etwas Schmerzempfindung.

Liegenlassen des Katheters bis zum 8. Tage, wo er sich bedeutend incrustirt fand; die Sensibilität noch mehr vermindert. Grosse Schwäche.

Tod nach 10 Tagen.

Der Körper des 1. Lendenwirbels quer in 2 Fragmente gebrochen, dessen unteres nach hinten vorspringend den Canal. vert. theilweise obliterirte und eine beträchtliche Verengerung bildete. Zwischen den Proc. spinos. des 12. Brust- und 1. Lendenwirbels konnte man leicht den Finger legen.

Medulla stark comprimirt, grau violett, stark injicirt, sehr weich; die Nerven bis 1″ darunter weich, ihr Neurilem ebenso gefärbt.

Pingrenon 1828 (Nr. 191, Gurlt).

Sturz rücklings aus dem ersten Stockwerke auf einen dicken Holzschuh. Drei ungefähr 12‴ von einander entfernte Vorsprünge unter der sehr stark gespannten nicht ecchymosirten Haut.

Parese der Beine und Blase; Verlust der Sensibilität am Unterleibe und dem Beckenumfange. Stuhlgang nur künstlich und unwillkürlich; vom 7. Tage an Gebrauch von Strychnin, am 14. ausgesetzt; bisweilen Zuckungen in den Beinen; Abmagerung der gelähmten Glieder, Urin sehr dick, den Katheter verstopfend, zuletzt Erbrechen aller Nahrung. Tod am 31. Tage.

Der 12. Brustwirbel nach unten vor den 1. Lendenwirbel luxirt, unter Bildung eines nach vorn offenen Winkels von ungefähr 120° und Abtrennung eines halbmondförmigen Segmentes von der oberen Fläche des 1. Lendenwirbels.

Die Gelenkfortsätze beider von einander gewichen, die Ligamente zerrissen. Die Medulla wird comprimirt vorn durch den hinteren oberen Rand des Körpers des 1. Lendenwirbels, hinten durch die vordere Fläche des Bogens des luxirten 12. Brustwirbels.

Rückenmark vorn und hinten gezerrt und comprimirt, ist daselbst gelblich, dünn, durchscheinend, weiterhin normal.

Garriel 1836 (Nr. 187, Gurlt).

Sturz aus dem 3. Stockwerke auf dem Rücken.

Grosser, lebhaft schmerzender Bluterguss am 12. Brustwirbel und 1. Lendenwirbel, abnormer Vorsprung daselbst, darunter Einsenkung.

Vollkommene Paralyse der Beine; Erhaltung der Sensibilität, vollständiger links als rechts, unwillkürliche Stuhlentleerung, Harnverhaltung. Urin später trübe, keine Veränderungen der Paralyse. Tod nach 20 Tagen.

Section: Fractur des Körpers des 1. Lendenwirbels. Die oberen Fragmente überragten die unteren um 3—4‴. Proc. spinos. des 12. Brustwirbels und 1. Lendenwirbels, und Proc. transv. des letzteren gebrochen.

In der Höhe der Fractur die Dura der Länge nach gefaltet, wie von einem Faden zusammengeschnürt; die Continuität der Medulla über der Cauda equina unterbrochen.

Aston Key 1836 (Nr. 197, Gurlt).

Patient aus einem Wagen geworfen, der über ihm wegging, so dass er mit nach vorn zwischen die Kniee gebogenem Kopf aufgefunden wurde. Beträchtliche Dislocation an den unteren Brustwirbeln, deren Proc. spinos. fast 1″ hinter den oberhalb befindlichen standen. Bedeutende Excavation in der Nähe der Verletzung.

Sensible und motorische Lähmung in den Beinen und Beckenorganen bis zur Crista ilei und dem Lig. Poup. hinauf. Priapismus, sehr heftige Schmerzen im Unterleibe.

Leichte Extension an Füssen und Schultern; schon nach 2 Tagen der bis dahin saure Urin alkalisch, Incontinentia alvi; später Entstehung einer Harnröhrenfistel; Pneumonie, Abmagerung, Diarrhoe, Erbrechen, Decubitus an mehreren Stellen. Tod nach 1 Jahre.

Der Körper des 1. Lendenwirbels gebrochen und so beträchtlich in den Canal. vertebral. nach hinten dislocirt, dass er mit dem Bogen des nächsten oberen Wirbels in Berührung war. Die Textur des dislocirten Wirbelkörpers erheblich gelockert und weich; vollständige und feste Ankylose zwischen dem Körper des letzten Brust- und 1. Lendenwirbels. Der Bogen des letzteren anscheinend gebrochen und wieder geheilt, so dass er unvollkommen war.

Medulla eine erhebliche Strecke weit erweicht und fast nur eine leere Scheide vorhanden.

Granularatrophie der Nieren.

Hamilton[1]). Fractur durch den Körper des 2. Lendenwirbels, der Dornfortsatz desselben war prominent; die Obduction ergab, dass das Rückenmark dicht oberhalb der Cauda equina gequetscht war. Der Tod erfolgte 2 Monate nach der Verletzung an Erysipel.

Die unteren Extremitäten waren gelähmt; zuerst bestand Anästhesie mit Ausnahme der Vorderseite der Oberschenkel. Nach wenigen Tagen war diese Region ebenfalls afficirt, erholte sich aber wieder. Der anfänglichen Urinretention folgte Cystitis.

Ragaigne 1841 (Nr. 211, Gurlt).

Fall in ein Mühlrad, das durch den Körper des Patienten zum Stillstand gebracht wurde; jener erst nach 1/4 Stunde befreit.

Beträchtlicher Gibbus in der Lumbalgegend, mit grossem Abstande der Proc. spinosi.

Paralyse der Beine und Beckenorgane. Nach 9 Tagen Gangrän in der Gegend des 12. Brustwirbels auf dem Höcker; später Decubitus an beiden Trochanteren; 3—4 Tage vor dem Tode entleerte sich durch die Harnröhre nur blutiger Eiter. Exitus nach 33 Tagen.

Luxation des 1. Lendenwirbels auf den 2.; der Körper dieses Wir-

1) Dublin. Quart. Journ. Med. S. 1848. Thorburn.

bels in kleine Fragmente gebrochen; die so dislocirten Wirbel einen rechten Winkel bildend, wodurch eine Zerreissung der Medulla entstanden war.

Robert 1847 (Nr. 202, Gurlt).

Patient hatte beim Abladen eines Mehlsackes von einem Wagen ersteren eben auf den Kopf genommen, als der Wagen überschlug und mit seinem ganzen ungefähr 2000 Kilogrm. betragenden Gewichte auf den Sack und den Kopf des Patienten drückte.

Im unteren Theile der Dorsalgegend eine Unterbrechung in der Reihe der Proc. spinosi, und zu beiden Seiten dieser Vertiefung ein kleiner, durch die Gelenkfortsätze eines Wirbels gebildeter Vorsprung. Bedeutende Ekchymosen an den Nates, den Knöcheln, dem rechten Labium pudendi, der rechten Gesichtsseite.

Vollständige Paraplegie. In der letzten Zeit Decubitus am Kreuzbein, mit nachfolgender Nekrose des letzteren und Fortpflanzung der Entzündung auf den Canal. sacral. und das untere Ende der Medulla, infolge dessen der Tod eintrat (nach 6 Monaten).

Der 1. Lendenwirbel, dessen Körper stark zermalmt und infolge dessen atrophisch war, findet sich mit seinen Fortsätzen und seinem Kanal stark nach hinten gewichen, so dass daselbst eine vollständige Unterbrechung des Canalis vertebr. vorhanden ist. Die Gelenkfortsätze des 12. Brustwirbels sind frei (und diese waren während des Lebens zu fühlen).

Huguier 1853 (Nr. 175, Gurlt).

Sturz aus dem 2. Stockwerke auf die Dorsalgegend.

Die Proc. spin. des 10., 11., 12. Brustwirbels nach rechts und links gewendet, etwas von einander abstehend, aber ohne Fractur. Section. Der Körper des 12. Brustwirbels fast verschwunden; an seiner Stelle ein Vorsprung, der die Bandscheiben des 11. Brustwirbels und 1. Lendenwirbels trennt; Comminutivfractur des Körpers des 11., mit Ausnahme der Seitentheile; der Körper hat nur die halbe Höhe; auch der 1. Lendenwirbel vorn gebrochen, aber fast ohne Dislocation.

Keine Deformität; lebhafter Schmerz in der Gegend des 3. Lendenwirbels.

Vollständige motorische Paralyse der Beine, der Blase und des Mastdarmes. Die Sensibilität bis zum oberen Drittel der Oberschenkel, bis zur Schenkelfalte hinauf und den Hinterbacken unvollständig fehlend. Patient empfand aber passiv den Zehen oder dem Fusse mitgetheilten Bewegungen, ebenso die durch Elektricität erregten Muskelzuckungen.

Verschlimmerung des Zustandes vom 4. Tage an; später Secessus inscii, in den letzten Lebenstagen Uebelkeit, Erbrechen. Am 8. Tage durch energische elektrische Reizung nur fibrilläre Contractionen der Muskeln, von denen Patient nichts empfand, zu erregen; am Todestage (39 Tage nach dem Sturze) waren auch jene erloschen.

Das Rückenmark war an der Bruchstelle in weissen Detritus verwandelt.

Gosselin 1858 (Nr. 178, Gurlt).

Verschüttung in einem Steinbruch durch Erde und Steine, die dem Patient auf den Rücken fielen und ihn gegen einen grossen vor ihm befindlichen, bis zum Nabel reichenden Stein andrückten und zusammenkrümmten. Tod 1 Monat darauf.

Section: Mehrfache Fracturen des 12. Brust- und 1. Lendenwirbels, der Körper des letzteren war zermalmt und comprimirt. Durch das vollständige Zerreissen des Lig. flav. und der Bandscheibe zwischen beiden Wirbeln war der Körper des 12. über den des 1. fortgeglitten, so dass, begünstigt durch das Zusammensinken des Körpers des 1., die untere Fläche des Körpers des 12. sich auf der vorderen des 1. befand. Die Bogen und Proc. spinosi waren ebenfalls gebrochen. Die Wirbel durch ihre Dislocation hinten um mehrere Centimeter auseinander stehend; im Grunde die zerrissene Dura mater frei liegend.

Oertlich: starker Höcker in der Lendenwirbelgegend.

Baldige Ausbildung eines grossen Decubitus. Einige Tage nach der Verletzung Blutunterlaufungen der Conjunctiven, Nasenbluten, reichliche Hämaturie. Später intensives Fieber mit einem Schüttelfroste, Urin eitrig, sehr stinkend, zeitweise blutig. Cystitis, Pyelonephritis.

Dura mater zerrissen, Medulla vollständig getrennt, ihre Enden 3 bis 4 Cm. von einander stehend.

Holthouse[1]). Fall aus dem 3. Stockwerke auf die Füsse. Vollkommene Lähmung der unteren Extremitäten, Stuhl- und Urinretention. Am 3. Tage bemerkte man Anästhesie in den Fusssohlen und im ganzen linken Beine, rechts bestand dagegen von den Fusssohlen an nach aufwärts Sensibilität. Incontinenz von Harn und Koth; Decubitus. Tod an Erysipel und Cystitis am 19. Tage.

Compressionsfractur des 1. Lendenwirbelkörpers, von welchem Fragmente in das Rückenmark getrieben worden waren. Das Rückenmark war oberhalb der Cauda equina gequetscht.[2])

Leisrink[3]). Fall 2 Stock hoch herab. Druck an der Lendenwirbelsäule sehr empfindlich. Motilität der Beine unvollkommen. Unwillkürlicher Kothabgang, Retentio urinae; von den Zehen bis zum Knie Anästhesie. Am 15. Tage etwas Beweglichkeit in den Beinen, Incontinentia urinae, Cystitis. Decubitus. Tod am 39. Tage.

Section: Infarkte in verschiedenen Organen, Compressionsbruch des 1. Lendenwirbels. Einknicken der Wirbelsäule an der Stelle, mit Ueberhängen des oberen Endes. Medulla erweicht.

Leisrink (l. c.). Fall von einem Heuboden.

Nach 8 Tagen: Gehen und Stehen unmöglich; Bewegung der Beine mühsam und zögernd. Anästhesie der Beine; Diurese unbehindert, unfreiwilliger Stuhlabgang. Vom 9. Tage ab Incontinentia urinae et alvi; am 14. Tage Decubitus. Tod am 20. Tage nach der Verletzung.

Section: Zwischen 1. und 2. Lendenwirbel ein vorspringender Winkel, über den sich das Ligament. ant. straff spannt, durch Uebereinanderschiebung der an der vorderen Fläche gebrochenen Wirbelkörper entstanden. Rückenmark an den vorderen Strängen zerquetscht.[4])

---

1) Lancet. 1858.

2) Eine Operation konnte wohl die Splitter entfernen, nicht aber die Quetschung aufheben. Die Aussicht auch auf bescheidenen Erfolg sehr gering. Es konnte eben nur der durch das Verbleiben der Splitter bedingte Schaden beseitigt werden.

3) Langenbeck's Archiv. Bd. XIV. 1872.

4) Die angegebene Quetschung giebt keine Aussicht auf Erfolg, da sich die

Schultze.[1]) Fall aus grosser Höhe; 12. Brust- und 1. Lendenwirbel waren derart nach vorn getrieben worden, dass wesentlich die untere Hälfte der Lendenanschwellung gequetscht wurde, während die neben derselben nach unten ziehenden Wurzeln der Crurales intact geblieben waren. Es war klinisch eine 7 Jahre lang dauernde sensible und motorische Lähmung im Ischiadicusgebiete vorhanden gewesen.

Anatomisch war der untere Theil der Lendenanschwellung und der Ischiadicustheil der Cauda equina völlig gequetscht, sehr atrophisch und dünn.

Oberhalb der Läsionsstelle, in der mittleren Höhe der Lumbalanschwellung, war ausser einer Randdegeneration der Seitenstränge eine Degeneration der Hinterstränge vorhanden.

In der oberen Hälfte der Lendenanschwellung war nur etwa die innere Hälfte der Hinterstränge und der nach hinten gelegene Abschnitt der äusseren Hälfte erkrankt; die graue Degeneration der Seitenstränge war nur mehr andeutungsweise vorhanden.

Im Dorsaltheile spitzte sich der Degenerationsherd zu Keilform zu, so dass schon im unteren Viertel desselben die Spitze des Keils die hintere Commissur berührte und im dritten Viertel nicht mehr an dieselbe heranreichte. In der ganzen Halsanschwellung reicht die Spitze des nur noch schmalen Degenerationsbezirkes etwa bis zur Mitte des medianen hinteren Septum.

Mikroskopisch war die Degeneration sehr intensiv. Körnchenzellen fehlten, es war nur mehr eine fibrilläre Bindegewebsmasse vorhanden. Entartete und gesunde Partien hoben sich ziemlich scharf von einander ab.

Oppenheim.[2]) 24jähriger Arbeiter war aus einer Höhe von zwei Stockwerken auf das Kreuz gestürzt. Nach einer kurzen Bewusstlosigkeit hatte er Taubheitsgefühl und Bewegungslosigkeit der Beine wahrgenommen. Beide Erscheinungen verschwanden rasch, aber seit der Verletzung bestand vollständige Incontinentia vesicae et alvi; die Entleerungen kamen dem Patienten nicht zum Bewusstsein. Der Penis war dauernd schlaff, es kam nie zu Samenabgang. In der Gesässgegend Taubheitsgefühl.

Die Untersuchung ergab: Gibbus in der Gegend des 1. und 2. Lendenwirbels, geringe Schwäche der Wadenmuskeln, Vorhandensein des Kniephänomen, Fehlen des Achillessehnenphänomen, völlige Lähmung der Blase und des Darmes, Anästhesie in der Umgebung des Afters, am Damm, Hodensack und Glied, an einem Theil der Innenfläche des Oberschenkels.

Der Kranke starb nach 4 Monaten an Pyelonephritis.

Die Section ergab: eine geheilte Compressionsfractur des Körpers des ersten Lendenwirbels, Verengerung des Rückenmarkkanales und eine

---

Degeneration jedenfalls in ziemlicher Ausdehnung um den Quetschungsherd erstreckte; dass auch die dorsalen Partien des Markes afficirt waren, dafür spricht die Anästhesie der Beine.

1) Beiträge zur Lehre von der secundären Degeneration des Menschen. Archiv für Psychiatrie. Bd. XIV. 1883.

2) Ueber eine sich auf den Conus terminalis des Rückenmarkes beschränkende traumatische Erkrankung. Archiv für Psychiatrie. Bd. XX. 1888.

Erkrankung des Conus terminalis.[1]) Die vordere Hälfte war leidlich erhalten, die hintere aber bestand aus einem von Körnchenzellen, Rundzellen, Blutherden und neugebildeten Gefässen zusammengesetzten Gewebe. Doch auch in den vorderen Theilen war die Mehrzahl der Nervenzellen und Fasern zerstört. Die Pia war stark verdickt. Die Erkrankung reichte nicht bis zum Abgang der Ischiadicuswurzeln. Oberhalb derselben fand man nur aufsteigende Degeneration in den Goll'schen Strängen. Die dem kranken Marke entstammenden Wurzeln waren entartet. Die übrigen Bestandtheile der Cauda equina waren gesund.

Oppenheim hebt hervor, dass das Trauma das Mark stärker geschädigt hat, als die ihm anliegenden Wurzeln, und dass zum Unterschied von den Fällen, in welchen eine von den Meningen ausgehende Neubildung durch Umklammerung der Nervenwurzeln ähnliche Symptome bewirkt hatte, ausstrahlende Schmerzen fehlten.[2])

Nach Härtung in Müller'scher Flüssigkeit wurde es evident, dass eine Erkrankung des untersten Rückenmarksbezirkes vorlag; ein durch den Conus medullaris gelegter Querschnitt zeigte, dass das Gewebe, namentlich im hinteren Abschnitt erweicht war und in der Chromsalzlösung eine hellgelbe Färbung angenommen hatte.

Schon in der Lendenanschwellung beschränkte sich die Erkrankung auf die Goll'schen Stränge.

In den untersten Partien erscheint die hintere Hälfte des Rückenmarks fast vollständig untergegangen, als sei dieselbe durch einen Schnitt, welcher die Hinterstränge 1—2 Mm. hinter der hinteren Commissur trifft, entfernt worden.

Die Begrenzung ist aber hier keineswegs eine regelmässige, sondern an die verdickte, abnorm stark vascularisirte und von Rundzellen stellenweise stark infiltrirte Pia mater stösst ein Gewebe, das von Körnchenzellen, Rundzellen, kleineren und grösseren Blutherden, neugebildeten Gefässen reichlich durchsetzt ist. Die vordere Rückenmarkshälfte, also die Vorderhörner, wie Vorderseitenstränge sind erhalten (bis auf den hintersten Bezirk der Seitenstränge), aber ebenfalls in hohem Grade verändert, überall von jungen Zellen infiltrirt, während die nervösen Elemente (die Ganglienzellen der grauen, die Nervenfasern der weissen Substanz) zum grossen Theil untergegangen sind. Jedoch sind hier und da — und zwar besonders in den Vordersträngen — noch wohl erhaltene Querschnitte markhaltiger Nervenfasern zu erkennen.

Bei starker Vergrösserung finden sich auch im hintersten Bezirk noch vereinzelte atrophische Nervenröhren, ausserdem sieht man Schollen und Klumpen umgewandelten Blutpigments.

Die weichen Häute sind von dem Marke selbst fast in der ganzen Peripherie abgehoben und man sieht namentlich in der vorderen Circumferenz verdickte Bindegewebssepta von der Pia mater zum Rückenmarke hinziehen.

---

1) Es fand sich eine Infraction des 1. Lendenwirbelkörpers, der wie stark zusammengepresst und nach vorn keilförmig zugespitzt erschien und sich zum Theil in ein fibrös sulziges Gewebe verwandelt zeigte. An Häuten und Rückenmark war nichts Pathologisches zu erkennen.

2) Die Läsion des Markes konnte durch eine Operation nicht behoben werden.

Diese Veränderungen nehmen an Intensität und Ausdehnung in den den höheren Abschnitten des Sacraltheils entstammenden Schnitten mehr und mehr ab, beschränken sich schon im untersten Lendentheil auf die Hinterstränge und haben in der Lendenanschwellung selbst ausschliesslich den Charakter der aufsteigenden Degeneration in den Goll'schen Strängen, die auch nur wenig intensiv ist. Diese ist durch das ganze Rückenmark zu verfolgen, zeigt im Halstheil nicht die Flaschenform, sondern zieht sich hier in Form eines nach vorn spitz zulaufenden Keiles weit von der hinteren Commissur zurück. Es handelt sich also um eine sich auf den Sacraltheil des Rückenmarks beschränkende traumatische Myelitis und Hämatomyelie.

Die Wurzeln, die aus dem untersten Rückenmarkabschnitt entspringen, sind mit ins Bereich der Erkrankung gezogen, sie sind zum Theil, besonders die hinteren, entartet. Sie liegen nicht, wie sonst, getrennt von dem Rückenmarksquerschnitt, sondern sind zum Theil mit den verdickten Hüllen des Rückenmarks eng verwachsen; man sieht von den letzteren fibröse Septa und Balken in die Wurzelbündel hineindringen. Indessen muss es ganz besonders hervorgehoben werden, dass diese Degeneration sich auf die Wurzeln beschränkt, welche aus dem erkrankten Rückenmarksbezirk hervorgehen, während die höher oben abtretenden Lenden und obere Sacralwurzeln, obgleich sie die verengte Partie des Rückenmarkkanales passiren mussten, also von dem Trauma mitbetroffen wurden, sich fast vollständig normal erweisen.

„Wir müssen die in unserem Falle beobachteten klinischen Erscheinungen auf die mehr oder weniger vollständige Zerstörung des Conus medullaris und der aus ihm entspringenden Wurzeln beziehen. Dahin gehören: die Incontinentia urinae et alvi, die Impotenz, die Anästhesie im Bereich des Plexus pudendo haemorrhoidalis; denn aus einer Erkrankung der spinalen Centren, vornehmlich des 3. und 4. Sacralnerven, lassen sich die hier beobachteten Sensibilitätsstörungen vollkommen erklären (auch die Innenfläche des Oberschenkels erhält noch Hautäste von den Perinealnerven nach Sappay), ohne dass überhaupt eine Betheiligung des Ischiadicusgebietes angenommen zu werden braucht. Eine wesentliche Betheiligung desselben ist ja mit Bestimmtheit ausgeschlossen.

Thorburn's hierhergehöriger Fall ist bereits im Texte angeführt.

Valentini.[1]) Beim Holzfällen war dem Pat. ein Baumstamm auf die Brust gefallen und hatte ihn zu Boden geworfen. Einige Zeit Bewusstlosigkeit. Lähmung der Sensibilität und Motilität der Beine; Stuhl wurde unbemerkt entleert, Retentio urinae. Katheterismus: eitrige Cystitis.

Nach 2 Monaten: Leichte Prominenz des 1. Lendenwirbels, dieser auf Druck sehr schmerzhaft. Beine vollständig schlaff gelähmt, Muskeln hochgradig atrophisch. Unter- und Oberschenkelmuskeln reagirten nicht mehr auf den faradischen Strom, wohl aber der Glutaeus maximus beiderseits. Für den galvanischen Strom zeigte der Glutaeus maximus ebenfalls keine Abweichung von der Norm, während die übrigen Muskeln der unteren Extremitäten Entartungsreaction aufwiesen. Empfindung für alle Qualitäten vorn bis Mons pubis, hinten bis zur Höhe des 4. Lendenwirbels

1) Zeitschrift für klin. Med. Bd. XXII. 1893.

erloschen. Nur eine kleine Fläche an der Innenseite beider Oberschenkel hyperästhetisch, diese schloss sich an einen breiten Gürtel hyperästhetischer Haut an, die ringförmig bis zur Nabelhöhe reichte. Hodenschmerz auslösbar, Scrotalhaut und Penis insensibel. Incontinentia urinae et alvi. Tod ungefähr 1 Jahr nach der Verletzung an Pyelonephritis.

Section: Dornfortsatz des 1. Lendenwirbels etwas hervortretend. Conus terminalis etwa $1^1/_2$ Cm. oberhalb seines Endes in einer Strecke von 1 Cm. verdünnt und erweicht, ziemlich dicht unterhalb des Abganges der 3. Lendennervenwurzel. Genau in der Mitte des Wirbelkanales, entsprechend der erweichten Stelle im Rückenmark eine Prominenz. Diese, in der Mitte am höchsten, fiel schnell ab und liess die seitlichen Theile des Wirbelkanales intact. Die Hervorwölbung war bedingt durch den von letztem Brust- und 2. Lendenwirbelkörper zusammen gepressten 1. Lendenwirbel.

Mikroskopisch 3. Lendennerv hochgradig degenerirt. Ausserdem: vollkommene quere Compression der untersten Theile des Lendenmarkes von vorn nach hinten mit Untergang der gesammten Nervensubstanz.

Oberhalb der gequetschten Stelle eine vollständige Degeneration des Hinterstranges, mit ausgedehnten Randdegenerationen an Seiten- und Vordersträngen, die proximal in eine secundäre Degeneration übergehen. Unterhalb der Compressionsstelle eine Stauung und partielle Erweichung bei Intactsein des Ganglienzellenapparates. In der Cauda equina eine Degeneration von 7 Nervenbündeln.

Sarbó.[1]) Sturz aus dem 5. Stockwerke auf Schutt; Pat. fiel mit dem Rücken auf. Bewusstsein unversehrt, es bestand Paraplegie der unteren Extremitäten mit Sensibilitätsverlust, ausserdem Incontinentia urinae et alvi, sowie Verlust der Erection. Die Motilität und auch die Sensibilität kehrten bald zurück; die Incontinentia urinae verschlimmerte sich im Laufe von 15 Jahren; weiters stellte sich eine zunehmende Schwäche in den Beinen ein, vorwiegend Fersengang und Schwäche der Flexoren des Unterschenkels. Bei der Untersuchung (15 Jahre nach dem Trauma) ermittelte man noch Anästhesie der Afterschleimhaut, der Region des Dammes, der Haut hinten im Bereiche des Gesässes, sowie an der Hinterfläche des oberen Dritttheils beider Oberschenkel, des Scrotums, der Penishaut und der Urethra.

Die Autopsie ergab, dass der Conus von vorn nach hinten abgeplattet war und dass die Dura in der Höhe der Austrittsstelle der Sacralnerven mit dem Rückenmarke fest zusammenhing.

In der Höhe des 5. Lumbalnerven war eine Verschiebung der Vorderhörner nach rechts eingetreten; hier konnte man graue und weisse Substanz deutlich unterscheiden, was weiter abwärts im Conus nicht mehr möglich war und erst in der Höhe des 5. Sacralnerven wieder gelang. Die auffallendste Veränderung fand sich im Gebiete des 3.—4. Sacralnerven. Makroskopisch fiel schliesslich noch eine aufwärtssteigende, vornehmlich die Goll'schen Stränge betreffende degenerirte Zone auf.

Mikroskopisch war an der Austrittsstelle des 3.—4. Sacralnerven die

1) Beitrag zur Localisation des Centrum für Blase, Mastdarm und Erection beim Menschen. Archiv für Psychiatrie und Nervenkrankheiten. XXV. 1893.

Configuration des Rückenmarkes vollständig verloren gegangen. Nervenelemente fanden sich nur in geringster Anzahl, das ganze Gewebe bestand aus Neuroglia mit zahlreichen Gliazellen. Theilweise war Spaltbildung aufgetreten; die Spalten zeigten unregelmässige Ränder, waren von Gliagewebe umgeben, enthielten theilweise homogene, leicht gefärbte, plasmaartige Substanz (Weigertfärbung).

Die hinteren Wurzeln waren noch erhalten, die bindegewebige Hülle stark verdickt, die Nervenfasern theilweise degenerirt.

In der Höhe des 1.—2. Sacralnerven wurden die Vorderhörner wieder deutlich sichtbar, der Centralkanal (wie im ganzen Rückenmarke) war von Epithelien ausgefüllt, die wenigen Vorderhornzellen stark pigmentirt, atrophisch. Die vordere Commissur war nur durch wenige Fasern vertreten, die hintere fehlte ganz. In der Höhe des 5. Lumbalnerven waren die Hinterhörner noch immer nicht deutlich vorhanden, nur übrig gebliebene Reste nachweisbar.

Eine normale Configuration zeigte die Austrittsstelle des 4. Lumbalnerven, die graue Substanz hob sich von der weissen gut ab, die Ganglienzellen waren zahlreicher vorhanden; auffallend stark war hier noch der Faserausfall in den Goll'schen Strängen, während dies in den vorderen Pyramiden- und Seitensträngen weniger hervortrat. Von der eben erwähnten Stelle nach oben zeigten nur mehr die Goll'schen Stränge Degeneration. Es handelte sich demnach um eine durch das Trauma hervorgerufene chronische Myelitis.

Die im Beginne bestehende Paraplegie der Beine ist auf den Shok zurückzuführen; die übrigen Störungen auf eine Läsion des Conus, welche eine Operation nicht beseitigen konnte.

II. Fälle, bei welchen auf eine Verletzung des Rückenmarkes geschlossen werden kann, die von einer Operation keine Besserung erhoffen lassen.

Parrot 1780 (Nr. 207, Gurlt).

Von einem umschlagenden grossen Balken in der Gegend der oberen Lendenwirbel getroffen.

Sehr starke Anschwellung und Extravasation von der Verletzungsstelle bis zum Kreuzbein; sehr heftige Schmerzen, bei Berührung und Bewegung sehr vermehrt.

Vollständige Lähmung der Beine und Beckenorgane. In den ersten Tagen Stuhl- und Harnverhaltung; später unwillkürliche Entleerungen. Gangrän der Beine. Tod nach 5 Monaten und 5 Tagen. Am rechten oberen Rande des Körpers des 1. Lendenwirbels ein ungefähr $^1/_4$ seines Umfanges betragendes Stück abgebrochen, ebenso die Proc. transversi der 12. Brustwirbel mit seinen beiden Rippen und dem abgebrochenen Stück des 1. Lendenwirbels über diesen nach unten dislocirt. Am 2. Lendenwirbel die Proc. transversi abgebrochen. Die Fragmente des 1. Lendenwirbels durch einen theils schwammigen, theils harten Callus unter einander und mit dem 12. Brustwirbel und 2. Lendenwirbel theilweise verbunden.[1])

1) Hier weist der Obductionsbefund: Die Dislocation des 12. Brustwirbels nach unten über den 1. Lendenwirbel auf eine Beeinträchtigung des Markes hin; über den Grad lässt sich kein genaues Urtheil abgeben.

Preiss und Hartenkeil 1793 (Nr. 193, Gurlt).

Beim Ueberschlagen mit dem Pferde, die Beine auf dessen Rücken hängen bleibend und das Becken durch das Hintertheil des Pferdes gequetscht. Keine Verletzung an den Wirbeln zu entdecken.

Heftige Schmerzen an der linken Beckenseite, über dem Hüftgelenk; vollständige Paralyse der Beine, Harnblase, Mastdarm. Zunehmende Verschlimmerung.

Tod nach 6 Tagen.

Der erste Lendenwirbel quer durch und durch gebrochen, mehrere kleine Splitter vorhanden und eine so beträchtliche Oeffnung in demselben, dass man mit dem Finger auf die Medulla fühlen konnte.[1])

Bigelow 18.. (Nr. 180, Gurlt).

Sprung 25 Fuss hoch aus dem Fenster, Fall auf die Nates.

Oertlich: Vorragen des untersten Brustwirbels.

Sensible und motorische Paraplegie der Beine und Sphincteren. Nach 14 Tagen das Vermögen, die Entleerungen zurückzuhalten, zurückgekehrt; nach 3 Wochen die Sensibilität normal, aber Unmöglichkeit die Extremitäten zu bewegen. Von Anfang an Schmerz im Knie und unterhalb desselben, excessiv an den Zehen. Erscheinungen von Tuberculose; die Sensibilität anscheinend normal. Bewegungen nur mit dem rechten Beine möglich. Tod nach $8\frac{1}{2}$ Monaten.

Section: Der Körper des 1. Lendenwirbels vorne vollständig zermalmt, dadurch die benachbarten Wirbel mit ihren vorderen Rändern zusammenstehend, mit beträchtlicher Krümmung nach hinten. Vorstehen der Proc. spinosi. Die Fragmente des Körpers nach hinten gegen die Medulla gedrängt, der Canal. vertebral. in halber Dicke obliterirt. Die ventrale Seite des Wirbels von einem federdicken Callusring umgeben, der Körper des 12. an der oberen und unteren Fläche in Gestalt eines T gespalten, die Substanz ganz durchdringend; vom 2. Lendenwirbel am hinteren oberen Rande des Körpers ein Stückchen abgebrochen. Medulla comprimirt.[2])

Wenteke 182. (Nr, 251, Gurlt).

Heftiger Schlag auf den Rücken mit einer Kette beim Wollsackaufladen.

Erst Bewusstlosigkeit, später Schmerz im Rücken und im Leibe, Lähmung der Beine, Blase und des Mastdarmes.

Es kam noch Eneuresis dazu, welche nach Monate langer Behandlung, als Patient mit unheilbarer Krümmung der Wirbelsäule entlassen wurde, noch fortbestand. Noch 10 Jahre lang traten periodisch Rückenschmerzen auf, bei zunehmender Krümmung des Rückens, ausserdem An-

1) Hier ist die Annahme wohl zulässig, dass bei der ausgedehnten Verletzung des Wirbels auch eine solche der Medulla stattfand und eine Operation vergebliches Beginnen gewesen wäre.

2) Auch hier handelt es sich wohl um Quetschung des Markes infolge einer stärkeren Verengerung des Wirbelkanales zur Zeit der Fractur, als sie bei der Obduction gefunden wurde. Da Besserung eintrat, bestand keine vollkommene Querschnittsläsion; dass eine Operation erstere noch steigern könnte, möchte ich bezweifeln.

ästhesie und Blasenschmerz, während später der Urin etwas zurückgehalten werden konnte. Nach 12 Jahren: Lähmung, Delirien, Meningitis, Tod. Section: Vom 10. Brustwirbel bis zum 4. Lendenwirbel ein nach vorn offener Winkel von ungefähr 100°. Von dem 1. Lendenwirbel war ausser dem Proc. spinos. und einem kleinen Theile des Bogens und einem Rest der Proc. obliqui nichts übrig, demnach der ganze Körper und die Proc. transversi resorbirt. Die Reste des 1. Lendenwirbels waren mit den Proc. obliqui des 12. Brust- und 2. Lendenwirbels oben und unten durch Callus verwachsen, und fanden sich dabei grössere Foramina intervertebralia als gewöhnlich. Die Proc. spinos. und obliqui des 12. Brustwirbels zeigten Spuren einer durch Callus geheilten Fractur. Der Canalis vertebralis war an einer Stelle verengt, an dem Orte der Verletzung aber kaum.

Aus St. Thomas Hospit. London 1830 (Nr. 184, Gurlt).

Fall ins Wasser, gleichzeitig wurde Patient von einem grossen Stück Holz im Rücken getroffen.

Paralyse der Beine. In den folgenden Monaten: Unwillkürlicher Stuhl- und Urinabgang. Oedem der Beine, Decubitus am Kreuzbein, später auch an beiden Fersen. Tod an Inanition nach 7 1/2 Monaten.

Section: Beträchtliche Biegung der Wirbelsäule nach rechts. Der Bogen des 12. Brustwirbels gebrochen, ebenso ein Theil der vorderen Partie des Körpers des 1. Lendenwirbels abgesprengt, und nach unten unter die betreffende Bandscheibe getrieben. Der Wirbel selbst war um 2/3 nach vorne getrieben und die Bandscheibe fast vollständig verschwunden. Die Fracturen waren vereinigt; die Proc. spinosi standen weiter von einander ab als in der Norm.

Die Scheide der Medulla innig mit dem verletzten Knochen vereinigt; einige von den Nerven der Cauda equina in denselben Adhäsionsprocess verwickelt; der Rest der Medulla von einer ringförmigen Knochenablagerung in der Arachnoidea umfasst. Durch die Wirbeldislocation der Umfang des Canal. vert. sehr vermindert und von unregelmässiger Gestalt.[1])

Barlow 183. (Nr. 196, Gurlt).

Patient, während er einen beladenen Schubkarren schob, von einem umfallenden Baume auf den Rücken getroffen.

Winkliger Vorsprung an der Stelle des letzten Brust- und 1. Lendenwirbels.

Anfangs Bewusstlosigkeit; vollständige Lähmung der Beine. Durch Extension, die schmerzlos zu sein schien, der winklige Vorsprung bedeutend verringert. Niemals Fieber. Nach 8 Monaten fing die Sensibilität in den Beinen an wiederzukehren. Patient konnte mit Hülfe eines Stockes im Bette ohne Schmerzen sich aufrichten; Stuhlgang sehr erschwert, Harnentleerung durch Druck auf die Blasengegend erleichtert. Etwa nach 5/4 Jahren heftige Erkältung, Gangrän an der linken Ferse; von da an die Gesundheit abnehmend; Decubitus am Kreuzbein. Tod nach 1 1/2 Jahr.

Section: Der Körper des 1. Lendenwirbels in querer Richtung schief

---

1) Auch hier glaube ich mit der Annahme einer Rückenmarksquetschung kaum irre zu gehen, ebenso mit der Ansicht, dass ein Eingriff keine Besserung gebracht hatte.

nach unten und vorne durch das obere Drittel gebrochen. Der obere Theil des Wirbels zugleich mit dem oberen Fragmente des gebrochenen Wirbels nach unten dislocirt; das obere Fragment ruhte auf dem vorderen und oberen Theile des unteren Fragmentes, durch Callus mit diesem verbunden. Die entsprechenden Gelenkfortsätze des 12. Brust- und 1. Lendenwirbels von einander getrennt, ihre Oberflächen abgerundet und fast obliterirt, theils durch knöcherne Zwischenmassen verbunden. Das Loch zwischen den Wurzeln der Proc. spinos. war mehr als 2 mal so gross als in der Norm.

Die Meningen waren verdickt, dunkelroth; Medulla stark erweicht, an der Bruchstelle verdünnt. Der Canalis vertebr. an letzterer um die Hälfte verengt; dabei war es wahrscheinlich, dass die Medulla zum Theil durch die vergrösserte Oeffnung zwischen den Proc. spinosi hindurch ragte. Pyelonephritis.[1])

Hanke 1835 (Nr. 195, Gurlt).

Fall von einem Baume herab.

Die Wirbelsäule am 12. Brust- und 1. Lendenwirbel schmerzhaft; darunter eine bedeutende Anschwellung.

Paralyse der Beine; Meteorismus, mühsame Respiration; fortwährendes Harnträufeln, baldige Decubitusbildung. Tod am 13. Tage.

Der Körper des 1. Lendenwirbels in der Mitte gespalten, vorne in viele Stücke gebrochen, und theilweise von dem nicht ganz zerrissenen Lig. longitud. anterius und der Bandscheibe getrennt (weder Bogen, noch Fortsätze gebrochen). Der Wirbelkörper sowie die beiden benachbarten mit Blut angefüllt; die Bandscheiben etwas aufgequollen und erweicht.

Der Canalis vertebral. unterhalb der verletzten Stelle mit Blut erfüllt und an dieser selbst um fast die Hälfte verengt; Meningen entzündlich afficirt. Medulla so comprimirt, dass sie beim Durchschneiden zerfloss.

Lebert 1836 (Nr. 185, Gurlt).

Beim Zusammenbrechen eines Gerüstes fielen dem Patienten mehrere Bausteine auf die Dorsalgegend.

Leichte Contusion in der Höhe des 3. Brustwirbels. Im unteren Theile der Dorsalgegend ein beträchtlicher Vorsprung, ekchymotisch, unbeweglich, schmerzlos; Abstand von 1″ zwischen den entsprechenden Proc. spinosi.

Vollständige motorische und sensible Paralyse der Beine, letztere in der epigastrischen Zone, vorne etwas tiefer als hinten aufhörend. Starke Dyspnoe, keine Erection. Vom 7. Tage an willkürliche Entleerung; in 3 Wochen ausgedehnter Decubitus, allmählich eintretender Marasmus. Tod nach 46 Tagen.

Section: Der Körper des 12. Brustwirbels schräg nach unten und vorne von dem 1. Lendenwirbel dislocirt und mehr als 3″ überragend; dadurch ein Zwischenraum von ungefähr 18‴ zwischen den Spitzen der beiden Proc. spinos. und in der Höhe des 1. Lendenwirbels beträchtliche

1) Die Erweichung der Medulla beziehe ich auf eine Quetschung bei der Entstehung der Fractur, die Besserung auf eine nur theilweise Läsion des Markes; eine Operation dürfte in diesem Falle erfolglos sein.

Verengerung des Canal. vertebr. Die Gelenkfortsätze beider Wirbel ganz von einander gewichen, alle Ligamente zerrissen; die an ihrer Basis abgebrochenen Proc. transversi in den Weichtheilen noch festsitzend; die Rückenmuskeln bildeten einen Eitersack, von dem fast die ganze Vorderfläche des Körpers des 1. Lendenwirbels besptilt war und dessen knöchern gewordene Peripherie sich an den oberen Rand des 2. Lendenwirbels und den unteren Rand des 12. Brustwirbels inserirte. Der Körper des 1. Lendenwirbels, an dem der vordere Rand abgebrochen war, war im vorderen Theile zusammengedrückt, nur 9‴ daselbst hoch, sowohl infolge von Substanzverlust, als durch Zusammendrückung des Knochengewebes.

Im Canalis vertebralis in der Höhe des 3.—5. und der 3 letzten Brustwirbel, sowie der 2 ersten Lendenwirbel die Dura mater von vorne sehr fest adhärenten Pseudomembranen bedeckt.

Starke Injection der Venen der Medulla, Verwachsungen zwischen beiden serösen Blättern. Vom 10. Brust- bis 1. Lendenwirbel die Medulla bedeutend geschwollen; an der Compressionsstelle eine graue, sehr feste ganz fibröse 7—8‴ lange, 1‴ dicke, 2‴ breite Einschnürung. Die Dura mater daselbst ½″ dick; weiter unten bis zum Ursprung der Cauda equina eine zweite Anschwellung der Medulla. In der Mitte zwischen beiden Anschwellungen die beträchtlich erweichte und stark injicirte nervöse Substanz, weissgelblich, halb flüssig.

Cruveilhier.[1]) Fall aus einer Höhe von 12 Fuss auf das Gesäss. Unfreiwillige Stuhl- und Harnentleerung. Verminderung der Motilität in den unteren Extremitäten. Sensibilität fehlte in den Füssen bis zu den Knöcheln, darauf folgte undeutliches Gefühl, höher oben war die Sensibilität ungestört. Tod nach 16 Monaten.

Die Autopsie ergab eine Compressionsfractur des 1. Lendenwirbels mit einem Knochenvorsprung in dessen Mitte. Das Rückenmark wurde gedrückt und war blass degenerirt. Die Cauda equina war der Verletzung entgangen.

Hutton.[2]) Fractur des 1. Lumbalwirbels. Tod 6 Wochen nach der Verletzung.

Die Section ergab eine Schrägfractur des Körpers des 1. Lumbalwirbels mit Compression des Rückenmarkes und der Cauda equina, die dicht von Eiter umgeben waren.

Es bestand Verlust der Kraft der unteren Extremitäten; die äusseren Partien der unteren Extremitäten waren ganz unempfindlich, die inneren behielten einen beträchtlichen Theil von Sensibilität. Koth- und Urinretention, Cystitis. Decubitus auf der linken Gesässhälfte; rechte Tibia und Fibula fracturirt, consolidirten rasch.

Gibb 1849 (Nr. 213, Gurlt).

In sitzender, vornübergebeugter Stellung in einem Schachte von einer einstürzenden Kohlenmasse in der Lumbalgegend getroffen. Der Proc. spin. des 1. Lendenwirbels niedergedrückt, der des 2. prominent;

1) Anatomie pathologique Maladies de la moelle. 1837.

2) Dublin. Journ. Med. Sci. 1842.

bei festem Drucke darauf, oder bei Bewegung des Beckens, waren sie leicht beweglich.

Vollkommene Paralyse der Beine; von den Hüften an nach abwärts keine Sensibilität; am 4. Tage der Urin stark alkalisch, blutfarben. Der Urin am 3. Tage nicht mehr roth, aber ammoniakalisch; 3—4 mal täglich durch den Katheter entfernt. Urininfiltration, Erysipel.

Tod im Coma nach 43 Tagen.

Section: Schrägfractur durch den oberen Theil des Körpers und einen Gelenkfortsatz des 2. Lendenwirbels mit grosser Dislocation der Fragmente. Der Körper des 1. nebst dem kleineren oberen Fragmente des 2. Lendenwirbels ragten 1″ nach vorn über die untere Portion hervor, während das untere grössere Fragment zugleich mit dem Bogen und dem Proc. spinos., sowie einem Gelenkfortsatze dieselbe Strecke weit nach hinten über den Proc. spinosus des 1. Lendenwirbels hervorragte.

Der Canalis vertebralis auf einen sehr kleinen Durchmesser reducirt; die Dura mater theilweise quer zerrissen, ebenso der von dem unteren Theile der Medulla kommende Theil der Cauda equina leicht zerrissen und der übrige Theil sehr fest zwischen dem Bogen des nach vorn getriebenen 1. Lendenwirbels und dem unteren, nach hinten hervorragenden Fragmente des Körpers des 2. Lendenwirbels comprimirt.

Pitha und Günther 1831 (Nr. 199, Gurlt).

Fall auf den Rücken 3 Klafter hoch von einem Baume herab.

3″ lange, 2″ vorspringende bläulich-rothe Geschwulst, in deren Tiefe die Proc. spinos. des 12. Brust- und 1. Lendenwirbels vorragend gefühlt wurden; zwischen ihnen eine 3/4″ breite, quere Vertiefung, keine Crepitation.

4 Stunden lange Besinnungslosigkeit, dann noch längere Zeit Stupor; die Weichtheile des Rückens geschwollen, unter den Schultern deutlich Knistern, Lähmung der Beine mit Empfindungslosigkeit bis zum Nabel. Urin anfangs klar, später mit Blut gemischt; am 8. Tage Rückkehr der Sensibilität bis zur Inguinalgegend. Am 10. Stuhl und Urin unwillkürlich, am 12. die Sensibilität wieder verloren; zeitweise Delirien; am 22. gänzliches Stocken der Excretion.

Tod nach 23 Tagen.

Schiefe Fractur des Körpers des 1. Lendenwirbels nahe der oberen Fläche mit Lostrennung des Knorpels vom Körper, consecutive Verschiebung nach links und vorn auf die linke vordere Seite des 12. Brustwirbels. Dadurch Knickung der Proc. spinosi der Brustwirbel nach rechts und der Lendenwirbel nach links; dazwischen eine Lücke von 1″.

Zerrung der Medulla ohne Veränderung der Substanz; Trübung und Verdickung der Dura mater durch Exsudat mit theilweise eitrigem Zerfliessen. Eitrige Pleuritis, Peritonitis, Cystitis.

Melchiori 1851 (Nr. 198, Gurlt).

In sitzender Stellung durch einen hinten überschlagenden beladenen Karren zusammengedrückt, fast bis zur Berührung der Kniee durch den Kopf. Die Proc. spinosi des 11. und 12. Brustwirbels und 1. Lendenwirbels bogenförmig vorspringend; heftige Schmerzen am Sternum und der Wirbelsäule.

Secessus inscii, Haut kühl, Puls klein; die Beweglichkeit der Beine aufgehoben, die Sensibilität nur bis zu den Waden gehend.

Durch Rückenlage der Vorsprung etwas ausgeglichen; Lungencongestionen; Ischurie, unwillkürlicher Abgang der Faeces; Gangrän am Scrotum, Eiter im Urin, Verlust der Sensibilität der Beine.

Tod nach 28 Tagen.

Am Körper des 1. Lendenwirbels zwei Fracturen; nämlich 2 Fragmente von 1 Cm. Höhe, den vorderen und hinteren Rand der oberen Fläche schräg abtrennend; durch letzteres die Medulla comprimirt, beide Fragmente beweglich, ferner 1 verticale Fractur rechts durch die ganze Höhe des Körpers ein Fragment von 1 Cm. Dicke abtrennend, nicht dislocirt. Querfractur beider Wirbelbögen ohne Dislocation; die Zellen des Körpers verdichtet, von oben nach unten comprimirt.

Medulla comprimirt und breiig erweicht.

In der rechten Niere ein wallnussgrosser Abscess.

Hawkins 1858 (Nr. 81, Gurlt).

Patient fiel 21 Fuss hoch herab auf einen Stein, eine grosse Masse Erde auf ihn.

Nach 21 Wochen: Ausgedehnter Decubitus am Kreuzbein, weniger gross am rechten Trochanter, beiden Fersen und dem rechten Fusse. Blase sehr irritabel, nur wenig Urin fassend, durch Katheter täglich entleert. 1 Monat nach der Aufnahme die oberhalb des Lig. Poupart. gänzlich fehlende Sensibilität in beiden Oberschenkeln bis zum Knie, obgleich sehr unvollkommen wiedergekehrt. Langsame Heilung des Decubitus. Irritabilität der Blase gebessert. Plötzlicher Tod an Fettdegeneration des Herzens; 20 Wochen nach dem Fall. Section: Fissur durch den Bogen des 1. und 2. Lendenwirbels ohne Spur von Vereinigung; keine Spur von Dislocation der Proc. spinos. Die Fractur verlief vorn durch die Körper des 12. Brustwirbels, 1. und 2. Lendenwirbels mit beträchtlicher Dislocation in seitlicher Richtung und nach hinten. Ein Knochenstück war nach hinten getrieben und ragte rechts von der Mittellinie in den Canalis vertebralis hinein, unterhalb des Endes der Medulla zwischen den Nerven der Cauda equina, von denen jedoch keiner getrennt war.

Der untere Theil der Medulla etwas erweicht, etwas eiterige Flüssigkeit in ihrer Scheide.

Middeldorpf 185. (Nr. 176, Gurlt).

Sturz aus dem 2. Stockwerke in einen vorbeiströmenden Fluss; Tod nach 32 Tagen. Section: Die Proc. spinosi des 12. Brust- und 1. Lendenwirbels abgebrochen und leicht beweglich. Der Körper des 12. um die Hälfte überall gleichmässig comprimirt; der vordere obere Rand theilweise abgetrennt; eine 1—1 ½‴ breite Spalte vom hinteren Theile nach vorn bis fast zur Mitte des Wirbelkörpers gehend. Auf der rechten Seite derselben die hintere Masse des Wirbelkörpers in den Canalis vertebr. hineingedrängt, der Proc. spinos. und obliqus inf. gebrochen; im vorderen und seitlichen Theile des Bogens überall Spuren von Zerschmetterung.

Oertlich: Deutliche Crepitation in der Gegend des 12. Brustwirbels bei Druck auf den Proc. spinos., daselbst auch ein nach hinten vorspringender Winkel.

Schmerzen im Rücken, grosse Dyspnoe; die Sensibilität der Beine

links bis zur Inguinalgegend, rechts höher hinauf fehlend. Stuhl- und Urinverhaltung.

Allmähliches Entstehen von Delirien; Schüttelfröste, starker Husten, blutiger Urin. Tod im bewusstlosem Zustande.[1])

Prescott Hewett 1862 (Nr. 206, Gurlt).

Beim Abhaken seines Pferdes von einem noch in Bewegung befindlichen Eisenbahn-Packwagen ausgleitend, an den Kleidern von dem Rade ergriffen und zwischen dem Körper des Wagens und der Axe zusammengebogen.

Grosse Schmerzen in der Lumbargegend, jedoch ohne Depression oder Ungleichheit.

Vollständige sensible und motorische Paralyse der Unterschenkel und der unteren zwei Drittel der Oberschenkel; an der Innenfläche der letzteren vollständige Unempfindlichkeit; längs der Mitte und Aussenfläche derselben starke Hyperästhesie. Patient bei der leichtesten Berührung aufschreiend. Sensibilität an Bauch und Nates normal.

Katheterismus von dem Patienten gefühlt; am 5. Tage grosse Blasen an den Nates; Wasserbett. Am 7. Tage pneumonische Erscheinungen; am 9. fluctuirende Geschwulst in der rechten Inguinalgegend, beträchtliche Völle in der rechten Fossa iliaca, Urin alkalisch, voll Blut; zunehmende Schwäche, Trachealrasseln. Tod nach 11 Tagen.

Fractur des Bogens und Körpers des 1. Lendenwirbels. Die Bruchenden ragten in den Canal. vertebr. hinein, und zwangen die Medulla, eine scharfe Krümmung über denselben zu machen. Rückenmark mit Blut infiltrirt, 1″ weit chocoladefarben, die runde Form jedoch noch erhalten, aber leichter zu zertrümmern als die normale Substanz. Einige Faserstränge zwischen Medulla und ihrer Scheide.

Molendzinski.[2]) Patient, von dem Flügel einer Windmühle erfasst, fiel von demselben, als er bedeutend hoch hinaufgegangen war, zu Boden. Bei der Aufnahme unbedeutende Schmerzen auf Druck und bei Bewegung in der Gegend des 2. Lendenwirbels; vollkommene Lähmung der Motilität in den unteren Extremitäten, unbedeutende Verminderung des Gefühls daselbst. Erst ging die Lähmung bis zur Crista ilei ant. sup., am folgenden Tage bis zum Nabel hinauf.

6 Tage lang Retention von Urin und Koth, dann Incontinenz, Cystitis, Decubitus. Tod 31 Tage nach der Verletzung an Cystitis und Pyelonephritis.

Section: Infraction und Compression des 2. Lendenwirbelkörpers. Im Wirbelkanale eine geringe Menge Serum; Dura matt. Das Rückenmark selbst ist in der Höhe des 2. Lendenwirbels ein wenig von der Vorderseite eingedrückt, von der Hinterseite normal; stellenweise bemerkt man am Rückenmarke an der Durchschnittsfläche zahlreiche Blutpunkte. Secundäre Blutung in das erweichte Mark? (Verf.).

Maunder.[3]) Einem Manne, der sich in gebückter Stellung befand,

---

1) Eine Angabe über dem Rückenmarkbefund fehlt, nach dem Verhalten der Bruchstelle ist aber auf eine Quetschung zu schliessen, und demnach auch auf eine resultatlose Operation.

2) Bruch des 2. Lendenwirbels. Langenbeck's Archiv. Bd. XI. 1869.

3) Lancet. 1869.

fiel ein schweres Stück Holz auf die Lendengegend. Es trat sofort Lähmung der Sensibilität und Motilität der beiden unteren Extremitäten, Zucken der Muskeln der oberen Extremitäten, kalter Schweiss und Präcordialangst ein. An Stelle des 1. Lendenwirbels bestand eine deutliche Erhabenheit.

Reposition der Luxation (?) Besserung der Sensibilität bis zum Knie, Blasenlähmung blieb. Tod an Cystitis 14 Tage nach stattgehabtem Trauma.

Section: Mehrfache Fractur des 1. Lendenwirbels; ein ganz abgetrenntes Fragment hatte die Auftreibung gebildet; die Ligamente grossentheils zerrissen, die Nerven fast alle durchtrennt.

Lumniczer.[1]) Fall in einen tiefen Brunnen; Schmerzhaftigkeit entsprechend dem 1. Lendenwirbel, Paralyse der motorischen und sensitiven Functionen der unteren Extremitäten, Paralyse der Blase. Zeichen von Gehirnerschütterung. 4 Tage lang Katheterismus, am 5. Exitus.

Obduction: Der obere Rand des 1. Lendenwirbels vorne comminutiv gebrochen, die Knochensubstanz auf die Hälfte des Verticaldurchmessers reducirt; der Proc. spinos. und der Bogen dieses Wirbels quer, resp. horizontal entzwei gespalten; die Hälfte des Proc. spinos. des 1. Lendenwirbels vom Bogen abgebrochen; der 12. Brustwirbelkörper nach hinten verschoben, in den Körper des 1. Lendenwirbels eingesenkt. Blutextravasat an der Schädelbasis, hypostatische Pneumonie.[2])

Leisrink (l. c.). Fall aus einer Höhe von 30 Fuss, erst auf die Füsse, dann auf den Rücken. Anfangs Besinnung verloren; heftige Schmerzen im Kreuz. Taubheit und Kältegefühl in den unteren Extremitäten. Motilität der Beine ganz aufgehoben. Katheterismus nothwendig. An den oberen Lendenwirbeln deutliche Vorwölbung nach hinten, bei Druck Crepitation. Am 4. Tage Decubitus. Am 15. Tage Tod.

Section: Der 1. Lendenwirbel völlig zermalmt, einzelne Stücke in den Wirbelkanal hineingetrieben, Lendenwirbelsäule weicht nach links ab.[3])

Leyden.[4]) Patient von einer einstürzenden Mauer von hinten her verschüttet, so dass nur der Kopf heraussah. Nach dem Unfalle konnte er nur den Kopf und die oberen Extremitäten bewegen. In den ersten Tagen retentio urinae et alvi, die nach 8 Tagen sich in Incontinenz umwandelte; die Lähmungserscheinungen der unteren Extremitäten blieben bestehen; es waren leichte Rotationen der Schenkel nach Aussen und Innen möglich, ferner leichte Adduction und geringe Flexion im Knie. Die Sensibilität war an den Füssen hochgradig vermindert, starke Nadelstiche dagegen wurden noch percipirt. Auch am Unterschenkel war starke Herabsetzung der Empfin-

---

1) Fünf Fälle von Wirbelfractur mit Verschiebungen und Diastasen. Wiener med. Wochenschrift. Nr. 10. 1871.

2) Ueber den Rückenmarksbefund stehen allerdings keine Angaben zu Gebote, doch schliesse ich auf eine Läsion, wegen der Verschiebung des 12. Dorsalwirbels nach hinten.

3) Hier werden wohl die dislocirten Stücke das Mark direct verletzt haben; die Erscheinungen waren durch eine Quetschung und nicht durch Compression bedingt. Die erstere muss man sich im Momente der Fractur entstanden denken, und zwar durch eine weitere Verlagerung, als sie sich bei der Obduction vorfand.

4) Rückenmarkskrankheiten. Bd. I. 1874.

dung. Die Grenze der guten und verminderten Sensibilität lag ½ Zoll oberhalb der Patella. An der hinteren Fläche der Oberschenkel bestand ebenfalls Verminderung der Sensibilität, am Gesässe hochgradige Anästhesie. Tod 4 Wochen nach der Verletzung an Cystitis, Pyelonephritis und Pyonephrose.

Die linke Seitenpartie des 12. Brustwirbels war in sehr ausgiebiger Weise frei beweglich; der Process. spinos. ganz nach rechts von der Mittellinie abgewichen, ebenfalls, aber weniger beweglich, so dass zwischen dem Dornfortsatz des 12. Brust- und 1. Lendenwirbels eine tiefe Einbuchtung erschien. Der Körper des 12. Lendenwirbels zeigte einen stark winkligen Vorsprung. Die linke Seitenhälfte des Bogens war dicht am Körper total abgebrochen und auch aus dem Bogen des 1. Lendenwirbels ein Stück ausgesprengt. Der Körper des 1. Lendenwirbels war vom Periost entblösst und zeigte an der Seite einen erbsengrossen Defect, nirgends eine Spur von Callusbildung. Die Dura war entsprechend der Fracturstelle zerrissen, die Ränder aber scharf, ohne wesentliche Verdickungen oder sonstige Veränderungen. Der Anfangstheil der Cauda equina und das Rückenmark selbst in der Höhe des 12. Brustwirbels erschien stark comprimirt, die Pia war hier in 1 Cm. Höhe mit circumsripter eitriger Infiltration versehen. Die Pia war von da ab proximal bis zum oberen Ende der Lendenanschwellung serös infiltrirt. Das Rückenmark war unterhalb der Fracturstelle abgeplattet, von weicher Consistenz. Die vorderen von der Lendenanschwellung abgehenden Wurzeln dünn, grauröthlich, durchscheinend; an den Fasern der Cauda equina mangelte eine auffallende Veränderung. Die obere Lendenanschwellung bot auf dem Durchschnitte hervorquellende Substanz, namentlich in den Hinterhörnern; die Mitte der Lendenanschwellung ergab: Abflachung der rechten Hälfte des Querschnittes, Erweichung des linken Hinterhornes. Im untersten Theile der Lendenanschwellung herrschte vollkommene Erweichung der Marksubstanz, die jede Unterscheidung der Zeichnung unmöglich machte.

Die mikroskopische Untersuchung des Rückenmarkes liess in dem Erweichungsherde zahlreiche Körnchenzellen, Eiterkörperchen und fettigen Detritus von Nervensubstanz erkennen. Im übrigen Rückenmarke constatirte man aufsteigende Degeneration der inneren Partien der Hinterstränge.

Schultze (l. c.). Fall aus bedeutender Höhe, Fractur des 1. Lendenwirbels. Nach dem Unfalle complete motorische und sensible Lähmung der unteren Extremitäten, Paralyse der Sphincteren. Nach Verlauf von mehreren Wochen Herstellung der Motilität, ebenso der Sensibilität im Gebiete beider Crurales; im Gebiete beider Ischiadici dagegen, in der Perinealgegend und in den Genitalien keine Besserung.

Plantar- und Patellarreflexe fehlen.

5 Monate nach der Verletzung Tod an Decubitus und Cystitis.

Bei der Section fand sich eine Fractur des ersten Lendenwirbels und complete Atrophie und Degeneration des grössten Theiles der Lendenanschwellung; der obere Theil derselben war noch leidlich erhalten. Die Hinterstränge zeigen aufsteigende Degeneration.

Aus der Untersuchung am gehärteten Präparate resultirte: Der mittlere Theil der Lendenanschwellung noch völlig destruirt; im obersten Theile

waren die ganzen Hinterstränge mit Ausschluss eines schmalen Streifens dicht neben den Hinterhörnern und Abschnitte der peripheren Theile der Seiten- und Vorderstränge entartet, unzweifelhaft noch zum grösseren Theile directe Folgen des Trauma.

Im untersten Dorsaltheile ausser der hier fast completen Hinterstrangsentartung eine weniger intensive Verfärbung innerhalb des vorderen Theiles der Seitenstränge beiderseits, welche in abnehmender Intensität und Ausbreitung durch den ganzen Dorsaltheil sich erstreckte.

Die Degeneration der Hinterstränge beschränkte sich weiter nach aufwärts mehr und mehr auf die inneren Abschnitte.

Mikroskopisch war die Entartung in den Hintersträngen bis zum obersten Halstheile eine vollständige. Körnchenzellen waren in mässiger Anzahl vorhanden, am meisten in den Gefässwandungen und in den perivasculären Räumen. Die Degeneration der Seitenstränge war ungleich viel schwächer, die Anzahl gesunder Fasern gross, die der atrophirten geringfügig.

3. Fälle, bei welchen es sehr fraglich ist, ob eine Operation günstigen Einfluss gehabt hätte.

Cloquet und Pailloux 18.. (Nr. 262, Gurlt).

Sturz von einem Hause hintenüber auf einen Steinhaufen. Anfänglich Ohnmacht; vollständige Paralyse der Unterextremität. Die Sensibilität zuerst wiederkehrend, später theilweise auch die Motilität; bisweilen schwierige Urinentleerung und hartnäckige Verstopfung. Nach mehreren Monaten: Fortbewegung mittelst Krücken. Tod nach 4 Jahren an Marasmus.

Section: Der 2. Lendenwirbel nebst der übrigen Wirbelsäule nach hinten und rechts auf den 3. geglitten. Die obere Fläche des Körpers ist nach oben, etwas nach links und vorne gerichtet, die untere Fläche nach unten, etwas nach rechts und hinten gewendet, rechts zum Theil auf dem Proc. transversus und dem Körper des nächsten Wirbels. Die hintere Fläche würde den Canalis vertebr. obliteriren, wenn sie nicht gebrochen und wie geöffnet wäre; die linke Seite erscheint wie zermalmt und zwischen 1. und 3. Lendenwirbel eingekeilt; die rechte Seite überragt um fast die Hälfte den Körper des darunter liegenden Wirbels. Die Gelenkfortsätze der linken Seite stehen mit einander in Verbindung und scheinen das Punctum fixum abgegeben zu haben, auf welchem der obere Theil der Wirbelsäule eine deutliche Flexion nach vorne und links und eine Rotation von links nach rechts nebst einer Verkürzung fast um die Hälfte des 2. Lendenwirbels erlitten hat; die der rechten Seite stehen von einander um einen halben Zoll ab. Die rechte Seite des Bogens scheint gebrochen und durch Callus geheilt zu sein, wo er etwas verlängert ist. Die Consolidation findet durch eine voluminöse Exostose auf der Vorderseite des dislocirten Wirbels statt, die bis zum Proc. transversus des nächst unteren Wirbels sich erstreckt; ferner durch harte, unregelmässige, fibröse, neugebildete Massen, welche den Wirbel vollständig umgeben und mit den Pfeilern des Zwerchfells verschmolzen sind. Die verdickten Membranen der Medulla sind durch dichtes Bindegewebe

verbunden, mit den benachbarten ligamentösen Theilen und den Bündeln der Cauda equina, welche compimirt und verdünnt und ebenfalls unter einander durch dichtes Bindegewebe verschmolzen sind.[1])

R. White 1842 (Nr. 216, Gurlt).

Sturz 35 Fuss hoch herab.

Tiefe Einsenkung über dem 3., beträchtliche Anschwellung über dem 1. und 2. Lendenwirbel; Druck sehr schmerzhaft.

Die Beine halb gebeugt, Sensibilität und Motilität erhalten, keine Blasen oder Mastdarmlähmung. Am folgenden Tage Urinretention; bei Abduction des Schenkels zur Einführung des Katheters heftiger krampfhafter Schmerz im linken Beine längs des Nerv. cruralis, beim Zusammenbringen der Beine augenblicklich nachlassend. Beine kühl. Am 2. Tage unwillkürliche Harnentleerung, Unfähigkeit das linke Bein zu bewegen, Sensibilität in beiden vollkommen; am 4. Tage krampfartige Schmerzen im Rücken und linken Beine, besonders heftig längs des vorderen und inneren Theiles des Oberschenkels und Knies; später Taubheit dieses Beines, Secessus inscii. Tod nach 5 Tagen.

Der Körper des 4. Lendenwirbels vollkommen zermalmt; ein grosser Splitter ragte nach vorn hervor. Der Proc. spinos. seiner ganzen Länge nach gebrochen. Die Ligamente und Muscul. interspinales vollkommen zerrissen; die Gelenkfortsätze auf beiden Seiten gebrochen, die mittlere Portion des Körpers aber war an ihrer Stelle.

Die Nerven der Lumbalportion der Medulla von Coagulis umgeben, schienen der Bruchstelle gegenüber sehr verdünnt und bei jeder Lageveränderung des Patienten durch die losen Fragmente comprimirt worden zu sein.[2])

Albers 1847 (Nr. 217 Gurlt).

Fall aus einer Höhe von 15′.

Patient konnte sogleich nach dem Sturze aufstehen und wenn auch unter Schmerzen, doch einige Schritte weit gehen. Erst nach 2 Stunden stellte sich Unbeweglichkeit und Unempfindlichkeit der Beine ein. Ungleichheit im Verlaufe der Lendenwirbelsäule.

Harnentleerung blieb stets normal, Stuhlentleerung gegen den 2. Monat hin erschwert; niemals Schmerzen in den Beinen. Tod infolge von Decubitus, nach 4 Monaten.

Der 4. Lendenwirbel so gebrochen, dass der Körper nach vorne, der Proc. spinos. mit dem angrenzenden Bogen nach hinten getreten war. Beide waren weit von einander entfernt, die grosse Lücke zwischen ihnen

---

1) Da nur eine Verletzung der Cauda bestand, so ist die Möglichkeit der Besserung durch Operation wohl möglich, da nach Aufhebung der starken Verengerung eine Regeneration leichter zu Stande kommen konnte. Andererseits muss darauf hingewiesen werden, dass nach Lösung der Adhäsionen diese sich doch wieder bilden konnten und den Erfolg illusorisch machten.

2) Hier, da es sich nur um die Verletzung der Cauda equina handelt, ist wohl die Annahme berechtigt, dass eine Operation Hülfe, d. h. wenigstens Besserung gebracht hätte. Eine andere Frage ist, ob man schon vor dem 5. Tage operiren soll. Diese glaube ich nach den früheren Auseinandersetzungen mit nein beantworten zu müssen.

mit Callus ausgefüllt; letzterer verbreitete sich auch hinten zwischen den Proc. spinosi und vorne über den Wirbelkörper. Der abgetrennte Wirbelkörper war von dem über ihm liegenden getrennt und stand mit seiner jetzt von Callus bedeckten Fläche nach vorne hervor, während der Körper des 3. sich an den 2. angelagert hatte.

Dura mater hin und wieder mit Callusmassen und weichen, getrennt stehenden Fasermassen versehen. Dura und Arachnoidea besonders an der Bruchstelle verdickt und so mit der Medulla verwachsen, dass alle drei nicht von einander getrennt werden konnten.

Lefèvre und Viand 1852 (Nr. 267, Gurlt).

Fall aus einer Höhe von 20 Metern.

Quetschwunde auf der rechten Hinterbacke und starke Contusion der Lendengegend.

4 Monate nach dem Unfall: Grosse Schwäche in den Lenden und Lähmung der Muskeln auf der Vorderseite des linken Oberschenkels, geringe Atrophie derselben; leichtes Hervorstehen des Proc. spinos. des 3. Lendenwirbels. Allmählige Besserung, soweit, dass Patient mittelst eines Stockes auf ebenem Boden ziemlich gut gehen konnte.

Plötzlicher Tod, 8 Monate nach der Verletzung nach heftigem Blutbrechen.

Section: Die Wirbelsäule in der Höhe des 3. Lendenwirbels leicht nach vorne und links gekrümmt; derselbe Wirbel erscheint bis auf die Hälfte der normalen Höhe zusammengesunken; er zeigt einen prismatischen Knochenwulst, der 4—5 Mm. hervortritt. Weiters fand sich der 3. Lendenwirbel zermalmt, in 3 Hauptstücke gebrochen, ein vorderes, den erwähnten Knochenwulst bildend, ein mittleres ohne erhebliche Dislocation, ein hinteres, nach hinten dislocirtes, fast die hintere Wand des Canalis vertebralis berührend und denselben namentlich an der linken Seite verschliessend; aus dem dadurch bedingten Drucke auf die Canda equina die Lähmung der Unterextremitäten leicht zu erklären.[1])

Eulenburg.[2]) Sprung auf die Füsse aus einer Höhe von 20 Fuss. Patient knickte zusammen, fiel rücklings nieder. Lähmung der unteren Extremitäten. Incontinenz von Urin und Koth.

Befund 3 Wochen nach dem Unfalle: Atrophie der Musculatur der unteren Extremitäten; beim Liegen konnten Bewegungen mit denselben nur schwächer und langsamer ausgeführt werden. Gehen konnte Patient nicht. Auf den faradischen Strom reagirten am besten die Bauchmuskeln, die Extensoren und Adductoren am Oberschenkel, sowie auch der Sartorius; schwächer die Flexores cruris und die gesammte Musculatur der Unterschenkel und der Füsse (die vom N. peroneus versorgten Muskeln mehr als die vom Tibialis innervirten). An der Wirbelsäule kein Befund, ausser Decubitus über dem Kreuzbein. Die Sensibilität hatte keine be-

1) Hier konnte eine Operation den Druck beseitigen, ohne dass ich behaupten will, dass sie weitere Besserung als schon spontan entstanden herbeizuführen im Stande war.

2) Luxation und Fractur des 1. Lendenwirbels, mit tödtlichem Ausgange durch Rückenmarkscompression und secundäre Cystitis und Pyelonephritis. Langenbeck's Archiv. Bd. VII. 1866.

merkenswerthe Veränderung erfahren. Cystitis, Incontinentia urinae et alvi. Tod 53 Tage nach dem Sturze.

Wirbelsäule von vorne betrachtet, zeigt eine dem 1. Lumbalwirbelkörper entsprechende, fast 1/4 Zoll betragende Verschiebung nach hinten, mit gleichzeitiger seitlicher Dislocation. Verbindungsstelle zwischen 1. und 2. Lumbalwirbel vermehrt beweglich. Der luxirte 1. Lumbalwirbelkörper auf dem Längsschnitte stark keilförmig comprimirt, die Spongiosa im vorderen Abschnitte des Wirbelkörpers stark verdichtet. Eine seitliche Prominenz des 1. Lumbalwirbels ist durch eine gleichzeitige Splitterung desselben bedingt, eine feste Vereinigung der Splitter nicht eingetreten. Duralsack dilatirt. Rückenmark an der Compressionsstelle abgeplattet, von normaler Consistenz; auf dem Durchschnitte beide Substanzen sehr weiss, speckartig; die Begrenzung der grauen Substanz im Bereiche der Hinterhörner völlig verwischt, an den Vorderhörnern undeutlich kennbar. Höher oben die Begrenzung der Vorderhörner ebenfalls gänzlich verwischt. Mikroskopisch findet sich weit vorgeschrittene Degeneration der nervösen Elemente in Form von Atrophie und Fettentartung, sowohl an den Nervenfasern, als auch an den Ganglienzellen der grauen Substanz. Die aus der Compressionsstelle hervorgehenden Nervenwurzeln sind abgeplattet, atrophisch. Die Nerven der Cauda getrübt, matt. Ischiadicus und Plantaris zeigen ebenfalls sehr bedeutende Degeneration.

Ausserdem fand sich Cystitis, Pyelonephritis, frische Pleuritis, Bronchitis.[1])

Texier.[2]) Ein Mann wurde aufgefunden mit allen Symptomen einer Wirbelfractur. Nach einer leichten Extension Lagerung auf eine doppelt geneigte Ebene; Sensibilität kehrte hierauf zum Theil, die Motilität vollkommen wieder. Tod nach 5 Monaten an Pyämie, Cystitis, Nephritis.

In der Wirbelsäule eine Comminutivfractur des Körpers des 2. Lendenwirbels; im Rückenmarke zeigte sich um das Ependym und an verschiedenen anderen Punkten eine Verdickung der Neuroglia.[3])

Schultze.[4]) Tod 10 Wochen nach Fractur der Lendenwirbelsäule. Patient konnte nicht stehen und gehen, nur im Liegen die Beine sehr wenig bewegen. Empfindung soll bestanden haben.

Die Autopsie ergab: Fractur und Luxation des Körpers des 3. Lendenwirbels; der Körper dieses Wirbels stand tiefer und war im Zustande

---

1) Eulenburg erwähnt nur Compression, allerdings mit Veränderung der Rückenmarksubstanz; war erstere allein vorhanden, so konnte ja eine Operation vor Eintritt der Gewebsstörungen Besserung bringen; diese mussten sich aber schon sehr früh etablirt haben, denn schon nach 3 Wochen finden wir hochgradige Muskelatrophie verzeichnet. Ich möchte daher auch den Einfluss eines frühzeitigen Eingriffes als fraglich bezeichnen.

2) Paris 1873. Ref. Schmidt's Jahrb. 1874.

3) Auch in dieser Beobachtung liegt eine Läsion der Cauda vor. Da schon leichte Extension eine Besserung erzielte, wäre (unter den nöthigen Cautelen) von einer Operation dasselbe zu erwarten gewesen, ob sie mehr geleistet hätte, wage ich nicht zu entscheiden.

4) Beiträge zur Lehre von der secundären Degeneration des Menschen. Archiv für Psychiatrie und Nervenheilkunde. Bd. XIV. Heft II. 1883.

der chronischen Entzündung; die Proc. spinosi des 8.—12. Brust- und des 1.—4. Lendenwirbels sind gebrochen und abgelöst. Der Rückenmarkskanal ist entsprechend dem 3. Lendenwirbel von vorn und rechts sehr stark verengt; die Cauda equina dieser Stelle entsprechend stark gequetscht. Im Rückenmarke nichts Besonderes. Cystitis, Pyelonephritis, Decubitus.

Mikroskopisch fand sich aufsteigende Degeneration in den Hintersträngen; doch waren in keiner Höhe die Stränge vollkommen ergriffen. Die einzelnen Fasern waren mehr oder minder verändert; Körnchenzellen und Vermehrung des Zwischengewebes war sehr deutlich erkennbar.

Im Allgemeinen blieb eine grosse Anzahl von Fasern normal: und zwar war die Menge der gesunden desto grösser, je näher die Grenzen des normalen Gewebes heranrückten. Auch in den Goll'schen Strängen waren viele normale Fasern. Eine Degeneration der Seitenstränge war nirgends nachzuweisen, auch im Lendentheile nicht.

Kirchhoff.[1]) 30jähriger Patient erlitt einen Fall seitwärts vom Pferde herunter auf das Gesäss; gleich darauf heftige Schmerzen am Rückgrat, unmöglich zu gehen; 1/4 Jahr lang Bettruhe; während dieser Zeit oft Schmerzen in den Beinen und in der Wirbelsäule. 3 Wochen lang Retentio urinae, dann Incontinenz und Cystitis; Unvermögen den Stuhl zu halten. Nach 5 Monaten Gehen möglich, Blasen- und Mastdarmstörungen unvermindert.

Am 1. Lendenwirbel eine geringe Deformität der Lendenwirbelsäule; diese war auf Druck ziemlich schmerzhaft. Motilität und Sensibilität überall erhalten, nur die rohe Kraft an Armen und Beinen herabgesetzt. Sehnenreflexe etwas erhöht. Tod nach 1 Jahr und 5 Monaten.

Sectionsbefund: Abgeheilte traumatische Spondylitis der Lendenwirbelsäule mit Compression des Rückenmarkes. Eitrige Cystitis, Pyelitis und Pyelonephritis.

Wirbelsäule etwas kyphoskoliotisch gekrümmt; der 1. Lendenwirbel scheint, von vorn gesehen, zu fehlen, da zwei Zwischenwirbelscheiben an dieser Stelle aneinanderliegen. Nach dem sagittalen Durchsägen der Wirbelsäule zeigt sich dieser Wirbel keilförmig zusammengedrückt, mit der Spitze nach vorn und mit der kaum 2 Cm. hohen Basis nach hinten gerichtet. Nach hinten ist er fast bis zu 1 Cm. weit aus der senkrechten Richtung gerückt und verengt den Wirbelkanal und drückt das untere Ende des Rückenmarks ca. 3 Cm. oberhalb des Filum terminale. Das ganze Rückenmark erscheint sehr dünn, auf dem Querschnitt keine Abnormität bemerkbar.

Querschnitte durch das in Müller'scher Flüssigkeit gehärtete Rückenmark ergaben im Gebiete des 1. Lendenwirbels, dass die weisse Substanz in der rechten Hälfte zwar nur sehr wenig, besonders nach aussen vom Vorderhorn an Flächenausdehnung verloren, aber ebensowenig wie die graue eine bedeutende Formveränderung erlitt. Diese entsprach der Verschiebung des Wirbelkanals, dessen linke Hälfte enger war. Ausserdem war der rechte Hinterstrang höher oben verschmälert, unten dagegen

1) Zur Localisation des Centrum ano vesicale im menschlichen Rückenmark. Archiv f. Psychiatrie. Bd. XV. 1884.

verbreitert und theilweise nach links über die Mittellinie verschoben. In der Höhe des unteren Randes des 12. Brustwirbels war ein heller gefärbter Keil im rechten Seitenstrang eingeschoben, jedoch weder scharf abgesetzt, noch weiter nach oben oder unten zu verfolgen. Makroskopisch waren in ihm sehr schmale Axencylinder, einzelne gequollene Fasern, besonders in den medialen Theilen der Hinterstränge; letztere färbten sich auch etwas stärker und hatten zahlreiche Gliazellen. Im Conus bestand hochgradige Atrophie, sehr dünne Axencylinder, in der grauen Substanz nur sehr wenige und atrophische Ganglienzellen. In der rechten Hälfte fand sich eine circumscripte Atrophie. Auf dem Querschnitt war besonders auffallend das fast völlige Fehlen der weissen Substanz seitlich von der grauen, die nur durch einen stellenweise linearen Saum von der Peripherie getrennt war und dann die blasse Färbung der grauen Substanz in der rechten Hälfte des Marks. Wesentlicher aber noch als alles erschien Kirchhoff der Umstand, dass mit Ausnahme einiger weniger Zellenreste, besonders in der antero-medialen Gruppe, in welcher sie auch in einzelnen Fällen normal geformt, obwohl sehr klein waren, im rechten Vorderhorn der gesammten Strecke keine Ganglienzellen zu finden waren.

Weiters war noch die Abstumpfung und Atrophie des rechten Hinterhorns bemerkbar, an welchem von einer Substantia gelatinosa Rolandi nichts zu erkennen war.

Als Sitz der Störungen nimmt Kirchhoff das Gebiet des Conus terminalis in der Gegend der Austrittsstellen des 3. und 4. Sacralnerven an, in welchem sich auch der Stilling'sche Sacralkern befindet.[1])

De Reynier.[2]) Fall aus einer Höhe von 25 Fuss auf die Füsse; Patient wurde federartig nach rückwärts geworfen, so dass er auf seine am Rücken befestigte Dachdeckerschachtel fiel; einige Zeit bewusstlos. Beide unteren Extremitäten sogleich ganz gelähmt, allmählich stellte sich die Beweglichkeit im linken Beine wieder ein.

Am 7. Tage: Volle Beweglichkeit im linken Beine; rechtes Bein vollkommen gelähmt. Sensibilität überall etwas herabgesetzt am rechten Beine, die innere Seite des Oberschenkels beinahe insensibel. Blasenlähmung. Proc. spinosi der 2 unteren Brust- und 2 ersten Lendenwirbel sehr schmerzhaft, am meisten der letzte Brust- und 1. Lendenwirbel.

Cystitis, Stuhlverstopfung, Decubitus.

Nach 1/4 Jahre Gehen mit Krücken möglich.

Tod an Pyämie nach 3 1/2 Monaten, von dem Decubitus ausgehend.

Section: In der Höhe des letzten Lumbalwirbels eine Fistel, aus der Eiter ausfloss; aus dem Wirbelkanale entleerte sich ebenfalls eine Menge Eiter. Fractur des 1. Lendenwirbelkörpers. Das obere Fragment ragte bedeutend nach hinten und comprimirte das Rückenmark. Fractur schon zum Theile vereinigt, aber doch noch beweglich; zwischen den noch nicht geheilten Partien starke Eiterung.

---

1) Hier, glaube ich, konnte durch eine Operation kaum eine noch weitergehende Besserung erzielt werden, als sie schon spontan zu Stande kam, eine Heilung ist auszuschliessen.

2) Einige Bemerkungen über 17 Fälle von Wirbelfracturen. Deutsche Zeitschrift für Chirurgie. Bd. XXII. 1885.

Rückenmark durch den ersten Wirbel mässig comprimirt, im ganzen unteren Theile von Eiter umspült.[1])

Hutchinson (Ref. Thorburn) 1889.

Fractur des 2. Lendenwirbelkörpers, Dislocation desselben nach vorn; die Cauda equina über den verlagerten Knochen geknickt (lifted on a bridge of displaced bone).

Tod 5 Wochen nach der Verletzung.

Folgen des Unfalles: Lähmung der unteren Extremitäten, mit Ausnahme der vorderen Oberschenkelmuskeln. Vollkommene Anästhesie der Sohlen, theilweiser Verlust der Sensibilität im übrigen Gebiete der unteren Extremitäten, mit Ausnahme der Vorderfläche der Oberschenkel. Manchmal fühlte Patient die Passage des Katheters. Im Anfange bestand Retention des Urins, später Incontinenz, Stuhlverhaltung.[2])

IV. Fälle, bei welchen möglicherweise durch einen Eingriff Besserung gebracht werden konnte.

Keli 185. (Nr. 182, Gurlt).

Fall eines eisernen Cylinders auf den Rücken des Patienten. Ausgebreitete blaue Flecke auf dem Rücken, oberflächliche Excoriationen; der Proc. spinos. des 2. Lendenwirbels hervorragend, darunter eine Vertiefung, in der die Proc. spinos. weniger hervorstanden als normal; keine abnorme Beweglichkeit des Proc. spinosus.

Collaps, heftiger Frost, bedeutende Schmerzen im Bauch und Rücken, unauslöschlicher Durst. Keine Paralyse, ausser im Sphincter ani. Die Sensibilität im Allgemeinen über dem ganzen Körper etwas vermindert, jedoch an den Beinen nur so wie an den anderen Körperstellen. Tod nach 9 Stunden.

Obduction: Die Proc. spinos. des 9. und 10. Brustwirbels an ihrer Basis, der des 11. Brustwirbels an der Spitze gebrochen, ebenso die 11. und 12. Rippe der linken Seite dicht an den Köpfchen. Vollständige Verschiebung des 2. und 3. Lendenwirbels; der Körper des 2. 7‴ hinter dem vorderen Rande des 3. stehend, die Gelenkfortsätze beide vollständig von einander entfernt, aber unversehrt, ausgenommen die unterste Spitze des rechten Fortsatzes des 2., die abgebrochen war. Fast alle Ligamente zwischen beiden Wirbeln zerrissen. Die Querfortsätze des 1. und 2. auf der linken Seite gebrochen und dislocirt. Kleinere Extravasate nur ausserhalb der Dura mater des Lumbaltheiles der Medulla; innerhalb keine Veränderung der Canalis vertebralis zwischen dem unteren und hinteren Rande des Bogens des 3. Lendenwirbels bis auf weniger als $^1/_2$ des normalen Lumens reducirt. Rupturen der Leber und Milz.[3])

1) Eine Operation wäre kaum von besserem Erfolge gekrönt gewesen, sie hätte die mässige Compression wohl beseitigt, aber dann blieb noch die Läsion des Markes, welche beim Entstehen der Fractur sicher eintrat, diese blieb dadurch unbeeinflusst. Die Beobachtung zeigt, dass während verhältnissmässig langer Zeit noch Besserung eintreten kann, dass sich dieselbe an kein Schema hält.

2) Es ist möglich, dass eine Operation Besserung herbeigeführt hätte, da es sich um eine Verletzung der Cauda handelt.

3) Da es sich um eine Caudaverletzung dreht, konnte eine Operation vielleicht Nutzen haben.

Leisrink.[1]) Fall auf die Füsse aus einer Höhe von 15 Metern. Heftige Schmerzen im Rücken. 12. Brust- und 1. Lendenwirbel sehr druckempfindlich. Motilität und Sensibilität der unteren Extremitäten erhalten. Katheterismus nothwendig, künstlich herbeigeführte Stuhlentleerung wird von dem Patienten nicht gefühlt. In der Folge Incontinentia alvi, Cystitis. Tod am 11. Tage.

Section: Zwischen Colon descendens und Bauchwand retroperitoneal eitrige Infiltration, die sich bis zum Zwerchfell und zu den Lendenwirbeln erstreckt. Als Quelle dieser Infiltration erscheint eine Fractur des 4. Lendenwirbels. Dieselbe verläuft im Ganzen quer von vorn nach hinten, und ist durch dieselbe in der Nähe der unteren Bandscheibe ein ungefähr keilförmiges, mit der Spitze nach hinten gerichtetes Stück abgesprengt. Der Wirbelkanal an dieser Stelle durch Zurücktreten der vorderen Wand verengt.[2])

Leisrink (l. c.). Dem Patienten fiel ein Rammpfahl auf den Lumbaltheil der Wirbelsäule. Unmöglichkeit die Beine zu bewegen. Vollkommene Lähmung des rechten Beines, unvollständige des linken. Rechtes Bein anästhetisch vorn bis zum Knie, hinten bis zur Afterfalte; im linken Beine die Sensibilität erhalten. Katheterismus nothwendig. Bald auftretende Cystitis.

Am 6. Tage Rückkehr des Gefühls an der hinteren Fläche des rechten Oberschenkels. Tod am 26. Tage.

Section: Die Verbindung des 4. und 5. Lendenwirbels nur durch die Bänder noch bewirkt. Mark hier sehr stark gequetscht.[3])

Thorburn (Beobachtung von Whitehead).

Einem Arbeiter fiel bei aufrechter Stellung eine Kohlenmasse auf die Lendengegend; sofortige Lähmung. Nach 2 Monaten starke Abmagerung des Patienten. Wirbelsäule war ohne Difformität; über dem Os sacrum bestanden unbestimmte Schmerzen auf der Hinterseite der Beine bis zu den Fersen herab; zuweilen bestanden auch Schmerzen in Blase und Penis. Druck auf die Austrittsstelle des Ischiadicus verursachte heftige Schmerzen. Stetes Harnträufeln, bei grosser Anstrengung Entleerung des Urins möglich; Stuhlverhaltung, Kothabgang kam nicht zum Bewusstsein. Stehen ohne Stütze unmöglich, mit geringer Unterstützung Gehen möglich; Gang war zaudernd, im Bette alle Bewegungen mit den Beinen möglich. Patellarreflex leicht gesteigert, kein Fussclonus.

Katheterismus war nothwendig, demselben folgte Cystitis. Tod nach 3 Monaten an Cystitis und Pyonephrose, frische Endocarditis.

---

1) Langenbeck's Archiv. Bd. XIV. 1872.

2) Die Verengung des Wirbelkanales konnte durch eine Operation gehoben werden, und da die Cauda equina (denn nur diese kann verletzt sein) einer Regeneration fähig ist, so besteht wohl Grund zur Annahme, dass Besserung möglich war. (Natürlich von den begleitenden Nebenumständen abgesehen.)

3) Bei der losen Verbindung bestand wohl eine starke Verlagerung mit Verengung des Wirbelkanales. Entsprechend dem tiefen Sitze der Fractur konnte nur die Cauda verletzt sein, die sich nach allgemeiner Anschauung regeneriren kann. Hier wäre ein operativer Eingriff vielleicht von geringer Besserung gefolgt gewesen.

Die Autopsie ergab eine Knochenprominenz des letzten Lumbalwirbels von Schussergrösse, wodurch die Cauda equina comprimirt wurde. Die Nervenstränge waren durch junges Bindegewebe unter einander verbunden. Meningen und Medulla waren vollkommen intact. Oberhalb und unterhalb des Callus waren die Nervenstränge normal. Es bestand also keine centrale Affection. Der Fall zeigt, dass die Nerven des Sphincter ani und die Blasenmuskeln einen tieferen Ursprung haben als die, welche die Haut und die Muskeln des Perineums versorgen.[1])

V. Fälle, die klinisch oder anatomisch (nach dem Sectionsbefunde) keine Veranlassung zu einem Eingriffe geben.

Leven 18.. (Nr. 260, Gurlt).

Fall aus dem 2. Stockwerke.

Deviation der Wirbelsäule, keine Spur von Paralyse. Einige Wochen ruhige Bettlage. Tod nach 15 Jahren.

Section: Der 1. Lendenwirbel durch Zerstörung seiner spongiösen Substanz bis auf zwei Drittel resorbirt, wodurch der Längsdurchmesser bis auf 1 Cm. reducirt und die quere Aushöhlung bedeutend vertieft ist. Die Bandscheibe zwischen 12. Brust- und 1. Lendenwirbel fehlt vorne ganz, zeigt sich hinten nur als Grenzlinie; beide Wirbel sind innig mit einander verschmolzen, der 12. Brustwirbel in den 1. Lendenwirbel eingesenkt. Das Foramen intervertebrale hat den dreifachen Durchmesser. Die Wirbelsäule ist unter einem Winkel von ungefähr 110° nach vorne und rechts gewendet. Die Gelenkfortsätze sind in derselben Höhe wieder vereinigt.

Gurdon Buck 18.. (Nr. 215, Gurlt).

Sprung im Delirium 40′ hoch herab.

Der Proc. spinos. des 2. Lendenwirbels winklig vorspringend. Druck nicht schmerzhaft.

Keine Paralyse; Delirium tremens einige Tage lang bis 24 Stunden vor dem Tode; dabei unmöglich, den Patienten im Bette zu halten, er ging fortwährend im Hause umher. Bei Wiederkehr des Bewusstseins klagte er über heftige Schmerzen besonders bei Bewegungen; bei der Rückenlage im Bett der Kopf weit hintenüber gebeugt. Nach einigen Tagen Exitus.

Der Körper des 2. Lendenwirbels in Fragmente gebrochen, der 1. und 3. unverletzt. Meningen und Medulla unverletzt.

Bryant 18.. (Nr. 179, Gurlt).

Sprung aus dem Fenster; keine Zeichen von Verletzung. Patientin im Stande zu gehen und ihre Glieder in allen Richtungen zu bewegen; keine Spur von Verletzung des Nervensystems; auch später keine Paralyse. Tod nach 16 Tagen.

Section: Der 12. Brustwirbel und die 3 obersten Lendenwirbel gebrochen, indem eine Fissur sich durch alle ihre Körper erstreckte, keine Dislocation. Die Proc. spinosi und Bogen zweier dieser Bogen gebrochen. Medulla und ihre Häute unverletzt.

1) Bei diesem Falle konnte eine Operation Besserung bringen, analog derjenigen, welche Thorburn bei einer Spina bifida erzielte, als nach einem Eingriffe die Cauda in Narbengewebe eingebettet war.

Brodie 1829 (Nr. 183, Gurlt).

Sprung aus einer Höhe von 14 Fuss auf die Füsse.

Starke Ekchymosen am ganzen Rücken, geringe Convexität in der Gegend der letzten Brustwirbel und des 1. Lendenwirbel, heftige Schmerzen. Urinentleerung frei; am 6. Tage Tympanites, ikterische Färbung, Delirien, etwas Schmerz im rechten Hypochondrium, Puls frequent, Zunge trocken, kein Frost, kein Erbrechen; Herpes labialis. Tod nach 10 Tagen an Sepsis.

Obduction: Die Proc. spinosi des 12. Brust- und 1. Lendenwirbels 1″ lang an ihren Spitzen abgetrennt; die Lig. zerrissen; der Riss war der Sitz einer Eiterablagerung, die sich nach dem Gelenk der rechten Gelenkfortsätze erstreckte und bis zur Oberfläche der Scheide der Medulla reichte. Der 1. Lendenwirbel nach hinten von dem 12. Brustwirbel subluxirt, vollständig auf der rechten, unvollständig auf der linken Seite, mit Abbrechen des Proc. transvers. auf der linken Seite; der Körper des 1. Lendenwirbels auch quer gebrochen und gesplittert. Sehr geringes Extravasat an der Scheide der Medulla; an letzterer selbst gar keine Veränderung.

Froriep 1834 (Nr. 214, Gurlt).

Sturz aus dem Fenster rücklings (wahrscheinlich auf den Rücken) 2 Stock hoch herab.

Der Proc. spinos. des 1. Lendenwirbels beträchtlich hervortretend, darunter eine 1″ lange, über ½″ tiefe Einsenkung, unter welcher der folgende Proc. spinos. wieder stärker hervortrat.

Bewusstlosigkeit, Puls und Respiration kaum bemerkbar. Repositionsversuche wegen der supponirten Wirbelluxation; darauf das Bewusstsein zurückkehrend; keine Lähmung der Beine, keine Schmerzen, kein Secess. inscii. Beim Aufrichten unerträgliche Schmerzen. Nach 16 Stunden Tod.

Von aussen her zwischen den Proc. spinos. des 1. und 2. Lendenwirbels 1″ tief mit dem Finger bei etwas vorn übergebeugter Stellung einzudrücken, bei völliger Streckung die Vertiefung verschwunden. Vollständige Zertrümmerung des Körpers des 2. Lendenwirbels ohne Zerreissung des Lig. longit. ant., aber das Posterius und die Ligamenta flava und die Kapselbänder der Proc. obliqui vollständig zerrissen, daher die Continuität nur durch das Lig. longitudinale ant. und die Medulla selbst erhalten. Fractur der Querfortsätze des 2. und 3. Lendenwirbels.

Medulla und ihre Häute vollständig normal.[1])

John Banner 1836 (Nr. 209, Gurlt).

Fall wenigstens 10 Ellen hoch, zuerst auf die Füsse, dann auf den Rücken. Patient richtete sich mit Mühe auf, fand, dass er nicht auf den Füssen stehen konnte und kroch auf Händen und Füssen mehr als eine halbe Meile weit. Heftige Schmerzen im Rücken, unteren Theile des Leibes und rechten Hypochondriums. Keine Schwierigkeit Urin und Faeces zu entleeren und die Beine zu bewegen. Einige Zeit vor dem Tode Priapismus. Exitus nach 3 Tagen.

---

1) Da keine Compression bestand, hätte ein Eingriff auch nichts nützen können. Ausserdem erfolgte der Tod schon nach 16 Stunden.

Section: Vollständige Fractur des 2. Lendenwirbels, beide Proc. transvers. und der Proc. spinos. vollständig abgebrochen, die Ligamente zerrissen; beträchtliche Dislocation der einzelnen Knochenportionen.

Trotzdem, dass der Canalis vertebral. quer gebrochen, war die Medulla nicht im Geringsten comprimirt.

Voigt 1836 (Nr. 189, Gurlt).

Fall von einer 20′ hohen Mauer auf die Nates und dann rückwärts über. Am ganzen Körper äusserlich keine Spur von Verletzung aufzufinden. Bei jedem Bewegungsversuch die heftigsten Schmerzen von der Gegend der Lendenwirbel blitzschnell längs des N. ischiadici bis zu den Fusssohlen hinabgehend. Durch Druck auf die Lendenwirbelsäule weder hervorzurufen, noch zu vermehren. Allgemeines Taubsein der Beine, Stehen und Gehen unmöglich, unwillkürliche Stuhlentleerung, Urinentleerung gehemmt. Die motorische und sensible Lähmung allmählich mit Abnahme der Kräfte immer mehr gesteigert; nach 5 Wochen grosser Congestionsabscess an den Nates, nach mehreren Richtungen auf cariösen Knochen führend. Hektisches Fieber; hydropische Ansammlungen. Tod nach 7 Wochen.

Die Process. spinos. und transvers. der beiden letzten Brustwirbel und der 3 ersten Lendenwirbel an ihrem Ursprung schwärzlich gefärbt, durch Caries zerstört, in einer dünnen übelriechenden Jauche schwimmend. Von hier aus mehrere Fistelgänge zu dem oben erwähnten Abscesse. Der Bogen des 12. Brust- und 1. und 2. Lendenwirbel von ihren Körpern getrennt.

Der untere Theil des Canal. vertebral. mit eiterartiger Flüssigkeit angefüllt, auch Eiteransammlung zwischen den Meningen. Die Rückenmarkssubstanz ohne sichtbare Veränderung.[1])

Gurdon Buck 1839 (Nr. 210, Gurlt).

Patient in der Trunkenheit durch einen Wagen umgefahren.

Schmerz in der Lendengegend, keine Spur von Verletzung oder Dislocation. Patient bis zu seinem Exitus, der am 3. Tage erfolgte, im Stande herumzugehen; Gesicht geröthet, theilweise Delirium; am 3. Tage ein Krampfanfall, 5 Stunden später der Tod.

Section: Der Körper des 2. Lendenwirbels quer gebrochen. Das Lig. longitud. ganz, ausgenommen an der linken Seite, wo ein kleiner Knochensplitter durchgedrungen war. Das Muskel- und Bindegewebe in der Umgebung mit Blutextravasat infiltrirt.

Fissur des Schädels vom Scheitel bis zum Foramen magn. Die ganze rechte Hirnhemisphäre mit einer Extravasatschicht bedeckt.

Middeldorpf 185 . (Nr. 134, Gurlt).

Zusammenknickung durch einen 2 Stock hoch herabfallenden 4 Centner schweren Wollsack. Tod ungefähr 40 Stunden nach der Verletzung.

Section: Der 3. und 4. Lendenwirbel nach vorne zu comprimirt; der 3. ist hinten 29, vorne nur 20 Mm. hoch. Der hintere Rand der oberen Fläche (die einen von hinten nach vorne gehenden Spalt zeigt) ist abgesprengt und in den Canalis vertebralis gedrängt, so dass dieser

1) Von einer Compression ist nichts angegeben; die Medulla soll ohne sichtbare Veränderung gewesen sein, eine Operation wäre zwecklos gewesen.

nur noch 10 Mm. von vorne nach hinten misst; die Proc. transversi des 2., 3., 4 Lendenwirbels völlig abgebrochen der Körper des 10. Brustwirbels zersplittert. Nebenbei bestand Fractur des Sternum complicirte Fractur des Mall. int. und Fractur der Fibula, Verletzungen der Brustorgane. Keine Zeichen von Paralyse, nur die Symptome der vorhandenen zahlreichen Fracturen und der schweren Quetschung der Brustorgane.

Deprès und Gellé 1865 (Nr. 177, Gurlt).

Sturz 1 Stockwerk hoch herab auf den Rand eines Wagens, nachdem der Strick gerissen, mit dem Patient an dem Treppengeländer sich aufzuhängen versucht hatte. Tod nach 34 Tagen.

Section: Die Körper des 12. Brustwirbels und 1. Lendenwirbels gebrochen, der erstere in 2 Scheiben, eine obere und eine untere, die nach vorne geglitten sind. Der 1. Lendenwirbel durch verticale Linien in 3—4 Fragmente getrennt, welche unten auseinander stehen. Der Wirbelkörper ist abgeplattet. Die Fortsätze beider Wirbel stehen höher und bilden einen nach hinten vorspringenden Winkel. Die Dislocation ist nicht beträchtlich und wird durch das Lig. longit. ant. beschränkt.

Oertlich: Der Processus spinosus des 1. Lendenwirbels vorspringend, etwas ausser der Reihe stehend, darunter eine leichte Depression; keine abnorme Beweglichkeit, Crepitation, Ekchymose, aber Schmerz daselbst.

Strangulationsmarke am Halse, keine Spur von Paraplegie, jedoch konnte Patient sich nicht bewegen ohne zu schreien.

Am 4. Tage Harnverhaltung. Bei Untersuchung des Rectum ein hühnereigrosser, harter glatter Tumor, das Becken ausfüllend, gefunden; der Druck auf denselben schmerzhaft, mit gleichzeitiger Entleerung von eitrigem stinkenden Urin durch die Harnröhre; dieselbe Entleerung beim Catheterismus. Vom 7. Tage an Secess. inscii, am 33. Tage Zeichen von Perforativ-Peritonitis.

Die Medulla zeigte keine Spur von Compression!

Demarquay und Delestre 1858 (Nr. 158 Gurlt).

Einem fallenden grossen Balken ausweichend, strauchelte Patient und fiel auf das Gesäss, wonach der Balken längs der Lumbargegend sich aufrichtend an der linken Schulter des Patienten einen Stützpunkt nehmend, überschlug und eine forcirte Flexion des Rumpfes nach vorne bewirkte.

An Stelle des Proc. spinos. des 11. und 12. Brustwirbels eine deutliche Depression mit Crepitation durch kleine unter dem Finger weggleitende Fragmente; keine Spur von Contusion.

Fast vollständige Lähmung der Beine, Sensibilität erhalten, vollständiger links als rechts. Mangelnder Temperatursinn, Patient kann nicht die Ausdehnung der berührten Körper angeben, um so weniger, je näher den Füssen, wo diese Symptome am deutlichsten sind. Die Temperatur der Beine anscheinend etwas erniedrigt. Nach 14 Tagen verlor Patient Appetit und Kräfte; Decubitus an Fersen und Kreuzbein, Abends Temperatursteigerung. Tod nach 5 Wochen.

Section: Die Bandscheiben zwischen 12. Brustwirbel und 1. Lendenwirbel und 1. und 2. Lendenwirbel fast vollständig geschwunden; die Proc. transv. des 12. Brust-, 1. und 2. Lendenwirbel gebrochen, am 2. nur unvollkommen; der Körper des 1. in mehr Fragmente gebrochen, vorne

bis an die Hälfte seiner Höhe (1½ Cm.) comprimirt, hinten verbreitert zu 3½ Cm.; in der Mitte eine ziemlich tiefe Aushöhlung, die ganze obere Fläche um 1 Cm. in der Quere verbreitert. Der vollständig abgetrennte Gelenkfortsatz nach aussen dislocirt, der obere Theil des Wirbels nach vorne. Alle Fragmente vereinigt, ohne eine Verengung des Canalis vertebr. herbeizuführen. Keine Compression der Medulla (diese in der Höhe der Fractur nicht untersucht), oberhalb und unterhalb derselben leicht erweicht.[1])

Blasius. 19jähriger Mann wurde in der Nacht beim Zusammenstoss des Wagens, auf dem er sass, mit einer im vollen Laufe befindlichen Locomotive schwer verletzt. Bald darauf trat der Tod ein. Ausser einer Menge anderer Verletzungen fand sich an der Vorderfläche der Lendenwirbel ein mässiges Blutextravasat und an dem 2. und 3., in sehr geringem Grade auch am 4. eine Infraction, indem der obere Rand gegen die Mitte des Körpers und gegen die linke Seite hin heruntergebrochen war. Der obere Theil der Wirbelsäule erschien daher ein wenig nach der linken Seite herübergeneigt. Die Intervertebralräume zwischen 1. und 4. Lendenwirbel boten eine Asymmetrie in der Art dar, dass sie auf der rechten Seite und bis zu 5‴ Höhe ausgeschweift waren. Die Fracturen waren alle so, dass dadurch nirgends ein Stück ganz losgebrochen war, dass also die Wirbelsäule weder im ganzen, noch in den einzelnen Wirbeln etwas von ihrer Festigkeit eingebüsst hatte, sie gingen nur unvollkommen durch den Knochen, und die ungetrennten Theile der letzteren waren verbogen und vermittelten auf diese Weise die Dislocation der gebrochenen Theile. Ausserdem waren vom 1. Lendenwirbel der linke, vom 2. der linke, vom 3. der rechte Querfortsatz nahe ihrem Ursprung abgebrochen.[2])

Reynier. Sprung aus einer Höhe von 25 Fuss; einige Zeit Bewusstlosigkeit.

Linkes Bein vollkommen bewegungslos, auch etwas Motilitätsstörung im linken Arme. Rechte Körperseite ganz frei. Druck auf den 4. Lendenwirbel sehr schmerzhaft.

Urinretention, die den Catheter erforderte, Stuhlverhaltung.

In der Folge Incontinentia alvi et urinae, Decubitus, Pyaemie. Nach 4 Wochen Exitus.

Section: Vom 4. Lendenwirbelkörper am oberen Rande ein Stück abgesprengt; einige Ekchymosen an der vorderen Wand des Wirbelkanales. Die beiden Knorpelflächen des 4. Wirbelkörpers grauröthlich zerfallen. Dura mater intact. Am Rückenmarke (? Verf.) in der Höhe des 4. Lendenwirbels ist nur eine stärkere Injection wahrzunehmen, keine Erweichung.

Thorburn (Fall von Hardie).

Arbeiter wurde von einem herabfallenden Waarenballen auf die Schultern getroffen, wodurch er zusammengeknickt wurde. Kurze Zeit Bewusstlosigkeit, dann Verlust von Motilität und Sensibilität der unteren

---

1) Da keine Verengerung des Wirbelkanales bestand, wäre eine Operation überflüssig gewesen, da kein Druck zu beheben war.

2) Keine Verengerung des Wirbelkanales, also war auch keine Compression zu heben.

Gliedmassen. Klagen (bei der Aufnahme) über Schmerzen in den unteren Theilen des Rückens und auf der unteren Seite der Brust. Beim Abwärtsdrücken der Schultern Schmerzen in der Lumbalregion. Die unteren Extremitäten waren vollkommen gelähmt. Es bestand an ihnen Anästhesie mit folgenden Grenzen: vorn bis zum Lig. Pouparti, mit Ausnahme einer handgrossen Partie an der Aussenseite nach abwärts vom Poupart'schen Bande. Penis und Scrotum waren ohne Sensibilität, mit Ausnahme der oberen Partie des letzteren (Gebiet des Nerv. ileo inguinalis). Hinten reichte die Anästhesie bis zu einer Linie vom oberen Ende des grossen Trochanter bis zur Spina ilei post sup. Plantar-, Cremaster- und Patellarreflex fehlten. Oedem des Penis, Retentio urinae, Katheterismus. Cystitis, später Incontinenz.

2 Monate nach dem Unfalle die Muskeln der unteren Extremitäten atrophisch, faradisch nicht mehr erregbar.

Tod 4 Monate nach der Verletzung an Erschöpfung.

Section: Fractur des 1. Lumbalwirbels mit Dislocation des letzten Dorsalwirbels nach vorn. Keine merkliche Compression der Medulla und der Cauda equina. In den Wirbeln (12. Brust- und 1. Lumbalwirbel) Spuren von chronischer Osteomyelitis, keine Gallusbildung.[1])

VI. Exspectativ behandelte Fälle, in welchen Besserung eintrat.

Aberle 18.. (Nr. 249, Gurlt).

Patient von einem fallenden Baume so getroffen, dass derselbe auf seine vordere Körperhälfte zu liegen kam, während die Rückenlendengegend auf den Stock eines schon gefällten Baumes auffiel.

An den 2 letzten Rückenwirbeln und 1. Lendenwirbel leichte Geschwulst mit Ekchymose und grosser Empfindlichkeit. Bei der Betastung aller 3 Wirbel auffallende Beweglichkeit und deutliche Crepitation; vollständige Paralyse der Beine, der Blase und des Mastdarmes. Erbrechen und krampfhafte Contractur des Unterleibes. Ausserdem Fract. colli femoris dextr.

Extension und Contraextension. Nach 8 Tagen Gefühl von Formication, nach 3 Wochen Urinentleerung ohne Katheter; nach 5 Wochen Patient mit Krücken, nach 8 mit einem Stocke gehend.

Patient konnte später mit Hülfe eines Stockes $^1/_2$ Stunde Weges zurücklegen.[2])

Hardwicke und Brodie 1822 (Nr. 258, Gurlt).

Verschüttung in einem Kreidebruch.

Der 1. Lendenwirbel über den 12. Brustwirbel hervorstehend. Reposition des dislocirten Wirbels gelang mit einiger Schwierigkeit unter einem schnappenden Geräusche. Patient konnte nach ungefähr 5 Monaten die Beine im Bette etwas bewegen, aber weder stehen noch gehen, und ohne Katheter keinen Urin entleeren.

---

1) Wenn keine Compression bestand, so war eine Operation auch nicht im Stande Besserung zu bringen.

2) Es trat also noch nach Ablauf von 8 Wochen weitere Besserung ein, die Blasenfunction war schon früher zur Norm zurückgekehrt.

Nach ungefähr 7 Monaten der Zustand ziemlich derselbe. Nach 2 Jahren lebte Patient noch, es hatte aber keine wesentliche Veränderung in seinem Zustande stattgefunden.[1])

Stafford 1820 (Nr. 257, Gurlt).

Die Decke eines Steinbruches dem Patienten auf den Rücken gefallen. Der Proc. spinosus des 1. Lendenwirbels nicht in gleicher Linie mit den anderen, sondern deprimirt und gebrochen. Vollständige Paralyse unterhalb der Verletzung, sowie auch der Blase und des Mastdarmes.

Vom 8. Tage an Incontinenz der Faeces, Katheterismus stets erforderlich; nach ungefähr 3 Monaten die Sensibilität wiederkehrend, mit prickelnden und schiessenden Schmerzen in den Gliedern; bald darauf auch leichte Beweglichkeit der Beine. Nach 6 Monaten konnte Patient ohne Krücken gehen. Blase und Mastdarm erhielten gleichzeitig mit den Beinen ihre Kraft wieder. Behandlung 12 Monate lang.

Später Gang ohne alle Unterstützung, blos einige Schwäche der Beine; die Theile der verletzten Stelle stark verdickt und consolidirt.[2])

Graff 1827 (Nr. 269, Gurlt).

Auf dem Brette eines zusammenbrechenden Gerüstes sitzend, 30 Fuss hoch herab auf das Strassenpflaster gestürzt.

Schmerzen in den Extremitäten, Verletzung der Lendenwirbel; die Proc. spinos. etwas herausgetreten, so dass ein kleiner Höcker entstand. Nach 39 Tagen konnte Patient mit Unterstützung mehrmals eine Zimmerlänge auf- und abgehen.

Nach 4 Monaten: Gehen ziemlich gut, jedoch nicht sehr weit. Während der Rückkehr der Kräfte in den gelähmten Gliedern sehr grosse Schmerzen in denselben. Später erlangte Patient seine frühere Körperstärke wieder.[3])

Brodie 1827 (Nr. 268, Gurlt).

Fractur des 3. und 4. Lendenwirbels mit beträchtlicher Dislocation und deutlicher Formveränderung der Wirbelsäule. Paralyse der Beine. Der Versuch, die Dislocation zu heben, war von einigem Erfolge. Nach 1 Monat leichte unwillkürliche, später willkürliche Bewegung der Beine.

Nach ungefähr 4 Monaten verliess Patient das Hospital.[4])

Lisfranc 182. (Nr. 266, Gurlt).

Fractur in der Höhe des 3. Lendenwirbels mit Gibbusbildung; vollständige Paralyse der Bauchmuskeln, Blase, Rectum.

Am 4. Tage hatten Blase und Mastdarm ihre Functionen wiedererlangt; am 20. konnte Patient den rechten Ober- und Unterschenkel erheben, am 40. jedoch erst die Gliedmassen der linken Seite.

---

1) Es bestand wohl eine ausgedehntere Markverletzung, da nach der Reposition doch kein verengerndes Hinderniss im Wirbelkanale bestehen konnte.

2) Die Besserung der Blasenfunction liess über 1/4 Jahr auf sich warten.

3) Besserung nach länger als 4 Monaten noch eingetreten, allerdings sind keine Symptome von Seiten der Blase oder des Mastdarmes angegeben.

4) Keine Blasenerscheinungen angegeben, bis zum 4. Monate zunehmende Besserung.

Nach 2½ Monaten: Gibbus vorhanden, Patient geht ohne Krücke und Stock.[1])

Ollivier.[2]) Quetschung der Cauda equina. Zuerst vollkommene Paraplegie. Nach 2 Jahren konnte Patient mit Unterstützung gehen. Fussgelenk schlotternd; die Oberschenkel konnten gebeugt, aber nicht gestreckt werden, die Unterschenkel getreckt, aber nicht gebeugt. Nach 2 Jahren Anästhesie der Füsse, der Rückseite der Unterschenkel, der Oberschenkel, des Gesässes, des Penis und Scrotums. Vollkommene Sensibilität der Vorderseite der Beine von der Leistengegend bis zum Fussgelenke. Unfreiwilliger Urin- und Kothabgang.

Der äussere Befund ergab nur eine Contusion der Lumbalregion.

Wakeley und Jackson 1848 (Nr. 263, Gurlt).

1. Patient, auf einem Karren sitzend, beim Durchfahren durch einen niedrigen Thorweg gewaltsam vornüber zusammengepresst.

Beträchtlicher Collaps; vollständige motorische Lähmung der Beine, Sensibilität erhalten; beträchtliche Geschwulst über dem 2. Lendenwirbel. Nach Verminderung der Geschwulst am folgenden Tage zeigte sich der Proc. spinos. des 2. Lendenwirbels ungewöhnlich prominent, von bogenförmigem Aussehen; nach 2 Monaten geringe Bewegung möglich, Patient konnte nach 13 Wochen an Krücken gehen.

Wackeley und Jackson 1849 (Nr. 264, Gurlt).

2. Ein schwerer Kutscherbock dem Patienten auf den Rücken gefallen.

Vollständige motorische Paralyse der Beine; Sensibilität ungestört; leichte Prominenz der Proc. spinos. des 2. und 3. Lendenwirbels. Nach 20 Tagen Patient mit Krücken gehend.

Eigenthümlich watschelnder Gang mit Hülfe eines Stockes; die Zehen etwas einwärts gekehrt und der Körper leicht gebeugt; nach 5 Monaten nicht gerade zu gehen im Stande.

A. Shaw 1845 (Nr. 253, Gurlt).

Patient durch eine ihm über Hinterhaupt und Schultern, bei gebückter Stellung fortrollende, 8—10 Tonnen schwere Holzbohle zusammengebogen. Vom 6. Brust- bis 3. Lendenwirbel ein unregelmässiger Vorsprung, am stärksten durch die Proc. spinosi des 1. und 2. Lendenwirbels und die jederseits durch die zerrissenen Muskelfasern hervorragenden Proc. obliqui gebildet. Unter dem 7. Brustwirbel eine 2″ breite Depression, unter dem 3. Lendenwirbel eine zweite. Nur geringe Taubheit des Gefühls, vollständige Beweglichkeit der Extremitäten.

Viele Klagen über Schmerzen und Prickeln in den Unterschenkeln, das nach 6 Tagen wieder aufhörte; obgleich unfähig, den Urin zu entleeren, empfand er doch das Einführen des Katheters. Die Macht über den Sphincter ani, die sehr geschwächt war, sowie über die Blase kehrte in weniger als 14 Tagen zurück. In der 10. Woche sass er, durch einen Schnürleib unterstützt, täglich einige Stunden lang auf.

Nach 14 Wochen war Patient im Stande herum zu gehen; nach 5 Monaten konnte er mit Hülfe von 2 Stöcken mit einem guten Schritte drei

1) Besserung bis über den 40. Tag hinaus.

2) Traité des maladies de la moelle épinière. Bd. I. Deutsch von Radius. 1824.

(engl.) Meilen weit auf einmal gehen. Nach 2 Jahren verrichtete er leichte Feldarbeit.[1])

Neumeister.[2]) Einem Arbeiter fiel eine schwere Thüre auf den Rücken; zwischen Kreuzbein und Rückenwirbeln zeigte sich 4 Stunden nachher eine grosse, gleichmässige, bestimmt umschriebene, nicht gefärbte, hart anzufühlende Geschwulst. Der Dornfortsatz des 2. Lendenwirbels war so eingedrückt, dass man ihn gar nicht fühlen konnte. Lähmung der Sensibilität in den unteren Extremitäten, Retentio urinae. Nach 14 Tagen war der Zwischenraum zwischen den Dornfortsätzen des 1. und 3. Lendenwirbels mit Callusmasse angefüllt; die genannten Dornfortsätze stärker als gewöhnlich prominent. Vollständige Heilung nach 8 Wochen.

Laugier 1860 (Nr. 250, Gurlt).

Durch herabstürzende Erde stark nach vornüber zusammengebogen. Sofort heftiger Schmerz in der Lumbalgegend, Formication in den Oberschenkeln; Sensibilität vollständig erhalten, Motilität in den Beinen ganz fehlend. Vollständige Paralyse von Blase und Mastdarm; die Proc. spinos. der beiden letzten Brustwirbel und des 1. Lendenwirbels stark hervorspringend. Nach einigen Tagen der Urin ammoniakalisch. Blase bereits ein wenig sich contrahirend. Nach 18 Tagen beginnende Gangrän am Kreuzbeine, die sich unter Temperatursteigerungen vergrösserte; allmähliche Besserung, Urin weniger ammoniakalisch, Blase und Mastdarm wieder functionirend. Wiederkehr der Contractionen der Muskeln des Oberschenkels, Gehen mit Krücken. 19 Wochen Behandlung.

Später: Gang unsicher, Fersengang. Keine Spur mehr von Blasen- oder Mastdarmlähmung. Gibbus fortbestehend.

Leisrink.[3]) Patient wurde durch einen einstürzenden Erdwall verschüttet. Klagen über heftige Kreuzschmerzen, Unmöglichkeit zu gehen. Im Liegen können die Beine beliebig bewegt werden. In der Gegend des letzten Lendenwirbels Anschwellung und abnorme Empfindlichkeit, Crepitation. Fractur des Proc. spinos. vollkommen beweglich. Urinentleerung normal.

Nach 24 Tagen vollkommen geheilt entlassen.

Seeligmüller.[4]) Fall eines schweren Balkens auf den unteren Theil der Wirbelsäule. Nach 18 wöchentlichem Liegen konnte sich Pat. mit Krücken etwas forthelfen, später konnte er ganze Tagesmärsche machen. 6 Wochen lang bestand Blasenlähmung, der Stuhl war lange Zeit angehalten. Potenz vollkommen geschwunden, häufige Pollutionen bei halber Erection.

Bei der Untersuchung: in der Gegend des 1. und 2. Lendenwirbels ein kleiner Vorsprung. Patient gieng mit den Fusspitzen nach einwärts, berührte den Boden nur mit den Fersen. Stehen sehr unsicher.

Gesäss und Wadenmuskeln, namentlich rechts, schlaff und stark atro-

1) Blase nach 14 Tagen gebessert, Motilität bis zu 2 Jahre nach dem Unfalle in Besserung.

2) Neues Repertorium der gesammten deutschen medicinisch-chirurgischen Journalistik. III. Jahrg. 1847. (Ref.)

3) Studien über Fracturen. Langenbeck's Arch. Bd. XIV. 1872.

4) Deutsche med. Wochenschrift. 1877.

phisch. Im Liegen konnte Pat. mit den Unterextremitäten alle Bewegungen, allerdings kraftlos, ausführen.

Hochgradige Hyperalgesie und vermehrte Reflexerregbarkeit beiderseits an den unteren Extremitäten. Anästhetische und analgische Stellen an beiden Beinen, und zwar meist symmetrisch. Patellarreflex vorhanden, Fussphänomene fehlten, ebenso wie der Hodenreflex; der Bauchreflex war rechts wenig, links deutlich ausgesprochen.

Seeligmüller schliesst aus dem Erhöhtsein der Hautreflexe und aus dem geringen Grade der mässigen Ausbreitung der Anästhesie, dass die Läsion wesentlich nur die Vorderseitenstränge des Rückenmarks betroffen habe, wahrscheinlich infolge von Dislocation eines Fragmentes der gebrochenen Wirbelkörper.

Guermonprez.[1]) Fall auf den Rücken aus einer Höhe von 4 Metern. 4 Finger breiter Vorsprung, entsprechend dem 12. Brust- und 1. Lendenwirbel. Sensibilität und Motilität der unteren Extremität vollkommen geschwunden, geringe Reflexerregbarkeit nur in den Muskeln des Fusses. Reduction der Fragmente, worauf die Paraplegie sofort schwand.

De Reynier (l. c.). Pat. fiel von einem Wagen herunter, das hintere Rad soll ihm, während er auf dem Bauche lag, über die Lenden gefahren sein.

Nach 6 Tagen: Der obere Lendentheil kyphotisch, besonders 1. und 2. Lendenwirbel; Druck auf dieselben schmerzhaft.

Unmöglichkeit, die Beine zu bewegen, beim Versuche contrahirt sich nur der Sartorius.

Sensibilität am rechten Beine gut erhalten, links gestört.

Pat. kann unterstützt aufsitzen und ohne Schmerzen in dieser Stellung bleiben. Lähmung der Sacralnerven. Katheter nöthig.

Nach 10 Tagen Cystitis, später Incontinentia alvi. Nach 4 Wochen Cystitis geheilt.

Nach 4 Monaten: Gutes Allgemeinbefinden; schmerzlose Kyphose der 2 ersten Lendenwirbel. Sensibilität zurückgekehrt, ausgenommen den Nerv. peroneus links. Der Bewegung sind nur der Sartorius und die Flexoren beiderseits, die oberflächlichen Wadenmuskeln links und andeutungsweise rechts fähig. Pat. liegt noch zu Bett, konnte aber aufsitzen. Langsame Heilung des Decubitus.

De Reynier (l. c.). Fall aus einer Höhe von 15 Fuss auf festgestampfte Erde. Einige Stunden bewusstlos.

Der 2. Lendenwirbel vorn bedeutend vorstehend, der 1. auch, aber weniger, der 3. dagegen scheint eingesunken zu sein.

Beide Beine können nicht gut bewegt werden, besonders nicht das rechte; Beugen des Knies am meisten beeinträchtigt. Sensibilität intact; Reflexerregbarkeit an der rechten Fusssohle vermehrt. Katheterismus für 4 Tage nothwendig.

Nach 20 Tagen Motilität wieder vollständig zurückgekehrt.

Nach 2 Monaten Gehen mit Hülfe eines Stockes. Gehbewegungen

---

1) Gaz. des Hôpit. 1873. Ref. Schmidt's Jahrb.

noch schwach und unsicher. Wenn Pat. auf dem Rücken liegt, kann er die Beine vollkommen kräftig bewegen.[1])

Horzetzky.[2]) 1. Luxation und Fractur des 2. und 3. Lendenwirbels. Pat. kam unter sein sich bäumendes und überschlagendes Pferd. Unmöglichkeit sich zu erheben; Lähmung der unteren Extremitäten, sowie von Blase und Mastdarm. In der Folge Atrophie der unteren Gliedmaassen, manchmal reissende Schmerzen in denselben.

Pat. konnte einige Stunden lang im Armstuhle sitzen; keine Besserung der Lähmung.

2. Sturz aus dem Fenster, Aufschlagen des Rückens gegen einen Fenstersims. Im oberen Bereiche der Lendenwirbelsäule bestand eine abnorme Erhöhung, bedingt durch stärkere und zugleich von der Richtung der übrigen Dornfortsätze etwas nach links abweichende kyphotisch scoliotische Lageveränderung der drei oberen Lendenwirbel. Lähmung der unteren Extremitäten, Sensibilität in allen Theilen wohl erhalten, Blase und Mastdarm functionirten gut. Allmähliche Wiederkehr der Motilität. Nach 4 Monaten vollkommene Heilung.

Kahler.[3]) Fall auf das Gesäss aus einer Höhe von 9 Metern. Die unteren Extremitäten waren zuerst vollkommen gelähmt und anästhetisch; es trat bald Besserung ein, so dass der Pat. nach 7 Monaten mit Hülfe von Krücken gehen konnte.

2 Jahre nach dem Falle ausgesprochene Lordose der Wirbelsäule; 2. Lendenwirbel an richtiger Stelle, 3. eingedrückt, 4. noch mehr, der 5. konnte wegen seines tiefen Sitzes nicht mehr gefühlt werden. Harnincontinenz, ebenso unfreiwillige Kothentleerung. Atrophie des Tensor fasciae, der hinteren Oberschenkelmuskeln und der Glutaei, ferner aller Muskeln unterhalb des Knies. Füsse in Spitzfussstellung. Abduction und Flexion in der Hüfte gut, Extension und Adduction schwach. Streckung im Knie gut ausführbar, Beugung fast unmöglich. Lähmung der Fuss- und Zehenmuskeln. Patellarreflex war erhalten, Plantarreflex fehlte, Fussclonus schwach. Anästhesie über den beiden Glutäen, an der Hinterseite des Oberschenkels und der oberen Hälfte des Unterschenkels; die untere Hälfte des letzteren und die Füsse hatten vollkommen die Sensibilität verloren; dazu kam noch Anästhesie des Penis und Scrotum. An die anästhetische Zone schloss sich nach oben eine hyperästhetische an. Kahler nimmt an, dass es sich um eine Verletzung der 5. Lumbalwurzel handle.

Osler.[4]) Fall von einer Brücke auf das Gesäss; zuerst Lähmung der Unterschenkel, Blase und Rectum. Lähmung der unteren Glieder verschwand allmählich. 16 Jahre nach der Verletzung geringe Schwäche und Atrophie der linken unteren Extremität. Blasen- und Mastdarmlähmung, Impotenz; Reflexe waren erhalten. Anästhesie der unteren Glutäalregionen, der Rückseite der Oberschenkel, ferner des Scrotums,

1) Rasches Zurückgehen der Blasenerscheinungen.

2) Ueber Wirbelerkrankungen Erwachsener, namentlich auch von Soldaten, und deren Ursachen. Deutsche militärärztliche Zeitschrift. XVI. 9, 10. S. 383. 1887.

3) Casuistische Beiträge. Prager medicinische Wochenschrift. 1882.

4) Medical News. December 15. 1888.

Perineums und Penis bis zu seiner Wurzel. Urethra war ebenfalls gefühllos.

Hutchinson.[1]) 1. Fractur in der Lumbarregion, mit Prominenz in dieser Gegend.

Lähmung der Unterschenkel; am 8. Tage konnte Patient die Unterschenkel anziehen, den rechten mit grösserer Schwierigkeit als den linken. Anästhesie der Genitalien. Schmerzgefühl beim Eindringen des Katheters in die Blase. Am 8. Tage vollkommenes Gefühl an der Vorderseite der Oberschenkel. Am 39. Tage Gefühl an der Vorderseite der Ober- und Unterschenkel, der Regio hypogastrica und dem Scrotum, gute Sensibilität in der ersten und zweiten Zehe, theilweises Gefühl in den anderen. Vollkommene Anästhesie der Hinter- und Innenseite der Oberschenkel. Urinretention, unfreiwillige Defäcation, eine Zeit lang Cystitis. Am 39. Tage Urindrang, aber Unmöglichkeit der Harnentleerung.

Der Autor verlegt den Sitz der Fractur nach den Symptomen in den 4. oder 5. Lendenwirbel.

2. Prominenz des 3. Lendenwirbels:

Paralyse der unteren Extremitäten, gefolgt von Atrophie, besonders der Glutäi, Anästhesie des Scrotums, Penis und Urethra, theilweise der Oberschenkel, völlige der Unterschenkel. Nach 3 Monaten Anästhesie der Füsse, Hinterbacken und Perineum. Taubheit des Penis, Scrotum und Urethra. Ziemlich gutes Gefühl in den Oberschenkeln; Gefühl besser in den Fusssohlen als im Fussrücken, an der Innenseite des Unterschenkels besser als an der Aussenseite. Koth- und Urinretention.

Bernhardt.[2]) Ein Maurer fiel aus der Höhe von 2 Stockwerken auf das Gesäss. Sofort nach dem Sturze bestand Lähmung der Blase und des Mastdarmes. Am 10. Tage constatirte Bernhardt Anästhesie der Aftergegend, des Dammes, des Penis und des Scrotum (nicht der Hoden), der Harnröhre und des Rectum, eines Streifens an der medialen Seite des Hinterbackens und der hinteren Seite des Oberschenkels, Harnverhaltung, unwillkürlichen Stuhlabgang, Schmerzen in den unteren Theilen der Wirbelsäule; sonst keine wesentlichen Störungen. Einige Wochen später war der Patient ganz wohl, hatte keine Schmerzen, ging herum. Keine objective Veränderung an der Wirbelsäule. Der Kranke konnte den Coitus ausführen und empfand das Wollustgefühl, der Samen tropfte aber erst nach der Cohabilation langsam aus der Harnröhre ab (Lähmung des M. levat. ani und des M. bulbocavern.). Die Lähmung und Anästhesie im Gebiete der unteren Sacralnerven blieben bestehen, doch gelang es, dem Kranken später zeitweise den Urin im dünnen Strahle zu entleeren und den Stuhl eine Zeit lang willkürlich zurückzuhalten.

Huber.[3]) Ein 24 Jahre alter Mann war aus der Höhe von 5 bis

---

1) Cit. Thorburn.

2) Klinischer Beitrag zur Lehre von der Innervation der Blase, des Mastdarmes und der Geschlechtsfunction (beim Manne). Berliner klinische Wochenschrift. XXV. 32. 1888.

3) Ein bemerkenswerther Fall von traumatischer Blasen- und Mastdarmlähmung mit umschriebener Anästhesie. Wiener med. Wochenschrift. XXXVIII 39, 40. 1888.

6 Metern mit dem Gesäss auf die gepflasterte Strasse gefallen. Sofort Unfähigkeit zu harnen und unfreiwilliger Stuhlabgang. Heftige Schmerzen im Gesäss. Parästhesien und Schwäche der Beine.

Nach etwa 4 Wochen bestanden noch Lähmung der Blase und des Darmes, Anästhesie des Gesässes, der Geschlechtstheile, der hinteren Fläche des Oberschenkels. Auch die Schleimhaut der Harnröhre und des Mastdarmes war wenig empfindlich. Nur halbe Erectionen und gelegentlich in der Nacht langsames Abfliessen von Samen. An der Wirbelsäule keine Deformität.[1])

A. Kohler. In dem Berichte über 88/89 Charité-Annalen. XV. 1890. S. 4351 figuriren folgende Fälle:

1. 18 Jahre alte Frau; Fall aus der 4. Etage; benommen, mit vielfachen Sugillationen, Blutung aus Riss- oder Quetschwunden in der Umgebung des Afters, Sphincterenlähmung 6 Tage lang, schmerzhafte Vorwölbung des 2. und 3. Lendenwirbels; nach 8 Tagen beschwerdefrei und nach 5 Wochen mit fester Kyphose der Lendenwirbelsäule entlassen.

2. 29 Jahre alter Mann; Fall aus dem 3. Stock; kurze Zeit bewusstlos, nachher unfähig, sich aufzurichten, spontan Urin zu lassen (2 Tage lang); mit deutlich vorspringendem Winkel zwischen letztem Brust- und erstem Lendenwirbel, nach 7 Wochen geheilt (mit fortbestehender Deformität) entlassen.

3. 37 Jahre alter Mann; Fall von einer Leiter 2 Meter tief auf den Rücken. Patient ging in das Krankenhaus. Heftige Schmerzen im Kreuz, Sugillationen in der Regio lumbalis, Empfindlichkeit des Proc. spinos. vertebr. III. lumbalis. Nach 3 Wochen frei von Beschwerden entlassen.

4. 35 Jahre alter Mann; Fall vom 2. Stock herunter; 3 Wochen Unvermögen, den Urin spontan zu entleeren. Letzter Lendenwirbel stark hervorragend; keine Lähmung der Beine. Nach 4 Wochen Urin- und Stuhlentleerung normal; Kreuzbeinschmerzen bei fortbestehender Deformität.

Albin Lang.[2]) Sturz auf das Trottoir aus einer Höhe von 10 Metern.

Deformität in der Gegend des letzten Brust- und 1. Lendenwirbels; starke Prominenz der betreffenden Dornfortsätze, bei Druck auf dieselben Beweglichkeit und deutlich wahrnehmbare Crepitation; Weichtheile seitlich infiltrirt.

Schmerzen in beiden Beinen, im Abdomen, besonders in der Lendengegend. Motilität und Reflexthätigkeit beider Unterextremitäten aufgehoben, Sensibilität nicht gestört; Katheterismus nothwendig, Stuhlgang angehalten. In der Folge noch Decubitus über dem linken Trochanter.

Nach 3 Monaten Urin spontan entleert.

½ Jahr nach der Verletzung: Urin spontan unter Mitwirkung der Bauchpresse entleert; starke Callusbildung über letztem Brust- und 1. Lendenwirbel. Kyphose der Lendenwirbelsäule und leichte Scoliose.

Die Diagnose lautete: Fractur des 12. Brust- und 1. Lendenwirbels mit Verletzung des Rückenmarkes.

---

1) Keine Besserung der Blasenfunctionen.

2) Beitrag zur Casuistik der Wirbelfracturen. Dissert. Würzburg 1881.

Mills.[1]) Patient fiel mit einer Last aus einer Höhe von 25 Fuss auf die Füsse; Unfähigkeit zu gehen. Grosse Schmerzen im Rücken bei Bewegungsversuchen. Nach 15 Stunden Schmerzen im linken Fusse und Unterschenkel, darauf auch in der rechten Seite. Anschwellung und Cyanose beider Beine bis zur Hüfte; ferner bestand Harnincontinenz. Langsame Besserung im Laufe der Zeit, doch bestand noch nach mehr als 6 Monaten zeitweise Incontinenz der Faeces. Prickelndes Gefühl in den Beinen und in beiden Nates. Beiderseits verstärktes Kniephänomen. Keine Atrophie in den Unterextremitäten. Störung der Sensibilität vom Kreuzbeine abwärts an der Hinterseite beider Beine, ferner am Perineum und Scrotum.

Afficirt waren nach Mills alle Nervenstämme vom 5. Lumbal- bis zum Coccygealsegmente.

Es handelte sich nach ihm um eine Hämorrhagie, bei welcher eine Trepanation mit Aspiration des Blutes vielleicht die Degeneration durch Compression verhindert hätte; eine Deformität der Wirbelsäule wurde nicht gefunden.[2])

Mills (l. c.). Quetschung des Rückens durch einen Kohlenwagen; Unmöglichkeit zu sitzen und zu stehen. Erst nach 4 Monaten kam die Fähigkeit zu stehen allmählich wieder. Nach dieser Zeit noch Stuhlverstopfung, der Abgang der künstlich herbeigeführten Entleerung wurde nicht bemerkt; Katheterismus nothwendig; bei stark gefüllter Blase können geringe Mengen spontan entleert werden. Potenz vermindert. Anästhesie im Bereiche der Glutäi und des Perineum.

Es bestand eine Deformität in der Gegend des 1. Lumbalwirbels. Mills nimmt an, dass es sich um eine Fractur der Bogen handelte. Die Symptome waren entweder durch eine Dislocation oder eine Blutung in die Cauda equina bedingt. Von einer Operation hoffte Mills Besserung der anovesicalen, sexualen und sensiblen Symptome.[3])

Mills (l. c.). Fall von einem Dache. Sofortige motorische Lähmung. Anästhesie über den Glutäen, dem Perineum, Genitalien, der Hinterseite der Oberschenkel und über dem ganzen Bereiche der Unterschenkel. Lähmung von Blase und Mastdarm. An der Wirbelsäule eine Prominenz, vom 6. Brust- bis zum 2. Sacralwirbel reichend. Es handelte sich nach Mills um ein Befallensein aller motorischen und sensorischen Sacralnerven und bis zu einem gewissen Grade auch der Lumbalsegmente, bedingt durch eine Fractur der Wirbelsäule oberhalb der Sacralsegmente, oder um eine Quetschung der ganzen Lumbosacralportion des Rückenmarkes.[4])

1) Lesions of the cauda equina. The medical News. 1890.

2) Ich glaube nicht, dass eine Operation von Erfolg gewesen wäre, falls es sich um eine Blutung handelte. Viel plausibler scheint es, eine directe Verletzung der Cauda anzunehmen, die von einer Compressionsfractur des Wirbelkörpers ausgieng; aus der Aetiologie der Verletzung ist ja auf eine solche zu schliessen.

3) Die Entstehungsweise der Verletzung spricht wohl für eine Fractur der Bogen mit Verletzung der Cauda equina durch die Fragmente; in diesem Falle ist Mills beizustimmen, dass eine Operation Besserung bringen kann.

4) Bei der Annahme einer Quetschung in solcher Ausdehnung ist von einer Operation keine Besserung zu erwarten.

Starr.[1]) Patient fiel auf einer Maschine sitzend 30 Fuss hoch herunter und erlitt eine Contusion in der Lumbarregion.

Objectiv eine geringgradige Hervorragung des 1. und 2. Lumbalwirbels. Verlust der Controle über Blase und Mastdarm; im Bette konnte Patient die Beine bewegen. Nach 5 Wochen Gehen möglich, nach 8 Monaten die Motilität vollkommen hergestellt. Sensibilitätsstörung in der unteren Sacralregion, dem Perineum und dem Scrotum. 4 Monate lang nach dem Unfalle Katheterismus nothwendig, nebenbei unbemerkter Abgang von Stuhl. Bei der Cohabilation frühzeitiger Samenerguss.

Nach 8 Monaten Besserung der Blasen- und Mastdarmfunctionen, doch keine Wiederherstellung.

Starr glaubt, dass es sich um eine Hämorrhagie in den untersten Theilen des Markes handelt.[2])

Ziegler.[3]) Sturz 2 Stock hoch herunter auf das Gesäss; im ersten Momente bewusstlos. Die Untersuchung ergab neben einer Fractur der 4. Rippe äusserst heftige Schmerzen und erhebliche Druckempfindlichkeit am unteren Theile der Wirbelsäule vom 3. Lenden- bis 3. Kreuzbeinwirbel, besonders am 5. Lenden- und 1. Kreuzbeinwirbel; Deformität, abnorme Beweglichkeit oder Crepitation fehlten. Es bestand Unvermögen, das linke Bein zu heben; am folgenden Tage war dies möglich, dagegen das rechte Bein gelähmt; ebenso waren die Rückenstrecker gelähmt. Nach 1 Monat waren die Motilitätsstörungen behoben.

Was die Sensibilitätsstörung anlangt, so bestand symmetrisch eine vollständige Anästhesie von der Höhe des 2. Kreuzbeinwirbels nach abwärts, über beide Glutäalgegenden, nach aussen bis 2 Querfinger medialwärts der Trochanteren, über die Hinterfläche der Oberschenkel bis 5 Cm. von der Kniekehle entfernt, über den ganzen Damm, über das Scrotum mit Ausnahme der vordersten Partien und über der vorderen Hälfte des Penis mit Glans und Präputium.

Im Laufe der Zeit bildeten sich spastische Erscheinungen aus, von den anfangs vollkommen erloschenen Reflexen stellte sich allmählich der Patellarreflex wieder ein, zuerst links, langsam auch rechts. Im Vordergrunde der Erscheinungen standen die Blasen-Mastdarmstörungen. Anfangs bestand neben vollkommener Retentio urinae hochgradiger Harndrang. Stuhl musste künstlich herbeigeführt werden, ging ohne dass Patient es merkte, ab; die Schleimhaut des Mastdarms war anästhetisch, der Sphincter vollkommen schlaff. Der Retention des Urins folgte nach 4 Wochen die Incontinentia.

Nach mehreren Monaten war der Ernährungszustand gebessert, die Sensibilitätsstörungen ausgebreiteter. Der unwillkürliche Urinabgang gebessert, Stuhl alle 2—4 Tage künstlich und dann unwillkürlich. Ausser-

1) Local anaesthesia as a guide in the diagnosis of Lesions of the lower spinal cord. American Journal of the med. sciences. 1892.

2) Bei Annahme dieser Anschauung kann zu einer Operation keine Veranlassung bestehen.

3) Ueber Läsionen im Sacraltheile des Rückenmarkes. Langenbeck's Archiv. Bd. XLIII. 1892.

dem bestanden Störungen in der Geschlechtssphäre (unvollständige Erectionen, welchen rasch der Abgang des Samens folgt, der ohne Ejaculation unter Schmerzgefühl abfloss, mit Urin vermischt).

Ziegler ordnet die angeführten Symptome einer Affection im Gebiete des 3.—5. Sacralnerven unter, der nach erfolgter Ausdehnung der Anästhesie das Gebiet bis zum 5. Lumbalnerven beizugeben ist. Den Sitz der Erkrankung sucht er im Conus, nicht in der Cauda.

Valentini.[1]) 1. Fall auf die Füsse aus einer Höhe von 5—6 Metern. Verlust des Bewusstseins. Beim Aufwachen Unmöglichkeit, die Beine zu bewegen und sich im Bette aufzurichten. Verlust der Sensibilität an den hinteren Flächen der Oberschenkel. Retentio urinae et alvi. Katheterismus.

Nach 1/4 Jahre konnte Pat. mit Hülfe von Krücken gehen, Besserung der Sensibilität. Coitus möglich, die Ejaculation nicht bemerkt.

Bei der Aufnahme: Klagen über mangelhafte Urinentleerung und Störungen der Bewegung und Empfindung in den unteren Extremitäten. Pat. kann nur mit Krücken unter Nachschleifen der Beine gehen. Stehen ohne Krücken möglich. Lähmung der gesammten Unterschenkel- und Fussmusculatur. Adductoren und Extensoren des Oberschenkels intact; Beuger schwach. Glutäalmusculatur gelähmt. Herabsetzung der Sensibilität an den Hinterbacken, dem Damme, der Hoden- und Penishaut und der Hinterseite der Oberschenkel. Hoden auf Druck empfindlich. An den Unterschenkeln die Herabsetzung der Empfindung links stärker als rechts. Urinentleerung besorgt Pat. vom Mastdarme aus durch Fingerdruck; Urin klar. Geringe Schwäche des Sphincter ani.

12. Brustwirbel wenig prominent, auf Beklopfen intensiv schmerzhaft. 1. Lendenwirbel ein wenig prominent, auf Druck schmerzhaft. 2. und 3. Lendenwirbel bei Beklopfen ebenfalls schmerzhaft, aber nicht prominent.

2. Sturz von einem Gerüste herab 4 Etagen hoch; bewusstlos. Absolute Lähmung der Beine, Sensibilitätsstörung bis zum Knie, Blasen-, aber keine Mastdarmlähmung. Allmähliche Besserung.

Nach 12 Jahren: An der Wirbelsäule keine Anomalien. Absolute Lähmung des Tibial. antic., Extens. halluc. long., der kurzen Muskeln der Fusssohle mit erloschener elektrischer Reaction, während die anderen Muskeln des Fusses und des Unterschenkels, ebenso wie die Beuger des Oberschenkels und die Glutäalmusculatur sehr schwach, der Quadriceps femoris und die Adductoren auffallend stark entwickelt sind. Blasen-, Mastdarm- und Geschlechtsfunction intact. Sensibilitätsstörung reicht circulär bis zum Knie.

Eigenthümlicher Gang; indem Pat. „unter schlangenartigen Bewegungen seinen Oberkörper und Füsse hin und her wälzt, kommt er auch ohne Stock, wenn auch unsicher und langsam, weiter.“ Starkes Pendeln des Beckens.[2])

---

1) Erkrankungen des Conus terminalis und der Cauda equina. Zeitschrift für klinische Medicin. Bd. XXII. 1893.

2) Die Rückbildung der Symptome war in diesem Falle eine sehr erhebliche. Die Blasenstörung ging vollkommen zurück, die Sensibilitätsstörung besteht nur

3. Fall von einem Wagen mit dem Rücken auf einen spitzen Stein. Sofortige Lähmung der Beine und Anästhesie derselben. Erst Urinretention, später Incontinentia urinae et alvi.

Nach 10 Monaten: Wirbelsäule über dem 1. Lendenwirbel sehr schmerzhaft, der Proc. spinos. des letzteren prominirend. Musculatur des Beckens und der Beine absolut gelähmt. Es bestand eine schlaffe Lähmung mit hochgradiger Atrophie. Auf den faradischen Strom keine Reaction. Erlöschen sämmtlicher Reflexe. Sensibilität vorn bis zum Mons pubis und Lig. Pouparti, hinten bis zum 5. Lendenwirbel verloren, darüber befand sich eine 4 Cm. breite hyperäthetische Zone. Die sexuellen Functionen total erloschen. Incontinentia urinae. Harn klar.

Schultze.[1]) Fall aus einer Höhe von 8 Metern auf die Hüften. Unfähigkeit zu gehen, Gefühl von Taubsein bis zu den Knien herauf, Incontinenz von Blase und Mastdarm.

Nach 9 Monaten Stehen und Gehen mit Hülfe von Krücken möglich. Nach 3 Jahren Gehen ohne die Hülfe eines Stockes unmöglich, mit diesem schwankend. Starker Schwund der Unterschenkelmusculatur. Glutäalgegend sehr atrophisch. Es bestand also: starkes Ergriffensein des Ischiadicusgebietes und des Nerv. glutaeus sup. und inferior., bei Freibleiben der Cruralis- und Obturatoriusmusculatur. Ferner bestanden unwillkürliche Zuckungen in einzelnen atrophischen Muskeln.

Patellar-, Achillessehnen und Plantarreflexe fehlend, Cremasterreflex schwach vorhanden.

Incontinenz nur bei grösseren körperlichen Anstrengungen, ausserdem Schwäche des Detrusor vesicae.

In der sensiblen Sphäre Erkrankung im Gebiete des N. ischiadicus, Freibleiben der Cruralis- und Obturatoriusausbreitungen, Mitbetheiligung des Spermaticus externus und besonders des Cutaneus fem. post.

Es ist nach Schultze im Allgemeinen bei der Lähmung seitens des Plexus lumbalis nur der Cutaneus fem. post. und der Spermaticus ext. betheiligt, alle übrigen gelähmten Nervengebiete stammen aus dem Plexus ischiadicus.

Erections- und Ejaculationsfähigkeit erhalten.

Processus spinos. des 2. Lendenwirbels nach hinten zu deutlich, wenn auch nicht sehr erheblich hervorragend. Bei Druck auf die Gegend vom 8. Brustwirbel an abwärts besteht stärkere Empfindlichkeit.

VII. Operirte Fälle.

1. Fälle, in welchen nach der Operation Heilung eintrat.

Tyrrell.[2]) Verletzung des unteren Abschnittes der Wirbelsäule. Guter Wundverlauf während der ersten 3 Wochen.[3])

Lloyd siehe Text.

---

noch in geringen Resten an den Unterschenkeln und Füssen, und eine ganze Anzahl von Muskeln, die von dem Plexus sacralis versorgt werden, functioniren.

1) Zur Differentialdiagnostik der Verletzungen der Cauda equina und der Lendenanschwellung. Deutsche Zeitschrift für Nervenheilkunde. Bd. VIII. 1894.

2) The Dubl. quart. Journ. of Med. Sc. 1866. Ref.

3) Zu ungenaue Angaben.

University of California LIBRARY

2. Fälle, bei welchen die Laminectomie Besserung brachte.

Eving Mears.[1]) Fractur des 1. Lendenwirbels. Vollkommene motorische und sensible Lähmung. (Datum der Operation nicht angegeben.) Abtragung des 1. Lumbalwirbelbogens. Pulsation der Dura fehlte. Unmöglichkeit, die Fractur des Wirbelkörpers zu reponiren. Der Kranke konnte mit Hülfe von Krücken gehen, als er nach Hause zurückkehrte.[2])

Wyeth.[3]) Stoss von dem Puffer einer Locomotive. Fractur des 2. Lumbalwirbels, vollkommene Paralyse der tiefer gelegenen Theile.

Nach 2 Jahren Abtragung der Bogen des 1. und 2. Lumbalwirbels. Die Meningen durch den dislocirten Körper des 2. Lumbalwirbels comprimirt. Resection der vorspringenden Partie. Schluss der Wunde.

6 Stunden nach dem Eingriffe begann die Besserung, und 1 Jahr darnach konnte der Patient sich aufrecht erhalten.[4])

Lauenstein.[5]) Fall 40 Fuss hoch vom Maste herab; 12 Stunden lang bewusstlos; Lähmung der unteren Extremitäten, Incontinenz von Harn und Koth. Gibbus vom 9. Brustwirbel bis zum 2. Lendenwirbel. 4 Wochen lang Corsettbehandlung; keine Besserung, Aufhören der Sensibilität im rechten Oberschenkel. 9½ Wochen nach stattgehabtem Trauma Operation: Längsschnitt über die Dornfortsätze des 9. Brust- und 2. Lendenwirbels. Abhebelung der Musculatur und des Periostes. Entfernung des 12. Brustwirbelbogens. Dicht unter dem erwähnten Bogen lag das Lendenmark mit dem Beginne der Cauda equina, die Dura war mit dem Knochen verwachsen. 11. und 12. Brustwirbel standen weit von einander ab. Es wurde noch der Bogen des 1. Lendenwirbels entfernt, da dieser das Rückenmark zu comprimiren schien. Heilung verlief ohne Störung; langsame Besserung.

Patient konnte nach einiger Zeit den ganzen Tag über ausserhalb des Bettes sein, mit Hülfe eines Stockes gehen und sogar Stiegen steigen. Die Anästhesie war geringer geworden; 3—4 Stunden konnte der Urin zurückgehalten werden, Stuhldrang kam zum Bewusstsein des Patienten.

Lauenstein stellt die Regel auf, dass man, wenn nach 8 Wochen die Erscheinungen der Blasen- und Mastdarmlähmungen noch nicht geschwunden sind, operiren solle.

Urban (siehe Text).

Blackman 1854 (Gurlt).

Vollständiger Verlust der Sensibilität und Motilität in den unteren Extremitäten; Incontinentia urinae et alvi; einige Unregelmässigkeit am oberen und hinteren Theile des Kreuzbeines.

---

1) Medical News. 1890. Chipault (l. c.).

2) Weitere Angaben fehlen.

3) Operative treatment in diseases and injuries of the Spinal cord and Spine. New-York medical Journal. 1892. Ref. Chipault (l. c.).

4) Die Besserung schloss sich also unmittelbar an die Operation an und war anhaltend, so dass hier bei einer Verletzung der Cauda dem Eingriffe ein entschiedener Nutzen zugesprochen werden muss.

5) Compression des Rückenmarkes infolge von Wirbelfractur. Operative Hebung der Compression. Deutsche med. Wochenschrift. 1886. Nr. 42.

Operation 4 Jahre 5 Monate nach der Verletzung. Es wurde ein $1^3/_4$″ langes Stück aus der oberen und hinteren Kreuzbeinwand entfernt, welches deprimirt war. Nach einigen Stunden kam dem Patienten der Abgang des Urins zum Bewusstsein; am nächsten Tage eigenthümliche Empfindungen am Rectum, auch der Abgang der Faeces bemerkt.

Sensibilität in den Beinen kehrte zurück, und nach 5 Wochen hatte Patient erheblich an willkürlicher Beweglichkeit derselben gewonnen.

Eine permanente Erleichterung resultirte nicht, Patient war nicht im Stande, die unteren Extremitäten zu bewegen.

3. Fälle, bei welchen schon vor der Laminectomie Besserung bestand.

Edwards 183. (Gurlt) nahm die Erhebung eines deprimirten Wirbelbogens mit Erfolg vor. Es waren die gewöhnlichen Erscheinungen der Compression des Rückenmarkes vorhanden. — Paralyse der Bewegungsorgane, des Rectum, der Blase; rücksichtlich der Operation, die sehr spät ausgeführt wurde, war die Lage der Verletzung ungünstig, nämlich in der Lumbargegend; der hintere Bogen des Wirbels wurde emporgehoben, die Erscheinungen von Compression hörten auf, der Patient genass. (Weitere Details fehlen.)

Hier dürfte es sich wohl um eine Compression der Cauda equina gehandelt haben.

M'Donnell.[1]) Fractur in der oberen Lumbalregion. Zuerst Lähmung der unteren Gliedmassen, am Ende des 2. Monates vollkommene Lähmung unterhalb des Knies und sehr geringe Kraft in den Oberschenkelmuskeln, mit Ausnahme des Sartorius. Keine Reflexe unterhalb des Knies, verstärkte in den Oberschenkeln. Im Anfange Anästhesie der unteren Gliedmassen. Am Ende des 2. Monates bestand Anästhesie der Füsse, unbestimmtes Gefühl vom Knöchel bis zum Knie, besonders auf der linken Seite; Hyperästhesie der Oberschenkel, besonders auf der rechten Seite. Retention des Urins, der nach 4—5 Tagen Incontinenz folgte. gelegentlich Priapismus, Atrophie der unteren Gliedmassen, Schweissbildung an den Füssen und Knöcheln, Oedem von Penis und Scrotum. Urethritis, Cystitis, Decubitus am Rücken.

Eine Trepanation der Wirbelsäule brachte Besserung einzelner Symptome innerhalb 1 Jahres.[2])

Gordon.[3]) Lähmung der unteren Gliedmassen, der Blase und des Rectums. Decubitus. Nach 8 Wochen totale Lähmung der unteren Extremitäten, mit Ausnahme der Oberschenkel, welche nur paretisch waren; Sartorius nicht afficirt. Anästhesie der Füsse; weiter oben Taubheit. Hyperästhesie des rechten Oberschenkels, keine Reflexe unterhalb des Knies.

1) Dublin. Quart. Journ. Med. Soc. 1866.

2) Nachdem schon vorher geringgradige Besserung eingesetzt hatte, ist der Effect sicher nicht hoch anzuschlagen, und es dürfte auch die Anschauung nicht ganz von der Hand zu weisen sein, dass dasselbe Resultat sich auch ohne den Eingriff eingestellt hätte.

3) Dub. Journ. Med. Soc. 1865. Thorburn.

Operation am 68. Tage:

Resection des 1. Lumbar- oder 12. Brustwirbeldornfortsatzes. Dura blieb uneröffnet. Urin sauer 4 Tage nach der Operation. Am 26. Tage normale Urinentleerung. Nach 8 Wochen Wiederkehr der Sensibilität und theilweise Wiederkehr der Motilität in den unteren Extremitäten. Decubitus geheilt. Nach 6 Monaten Aufsitzen möglich, es bestand noch Kothincontinenz. Abstossung eines Knochensplitters. [1])

Dandridge. [2]) Lähmung, Incontinentia urinae et alvi. Sensibilität langsam wiederkehrend. Nach 5 Monaten werden Dornfortsätze nebst ihren Basen vom 10.—12. Brustwirbel und 1. Lendenwirbel entfernt.

Lähmung dauert fort; Besserung der Functionen der Blase und des Masdarmes. [3])

Korteweg (Chipault Nr. 3.) 1889.

Sturz aus einer Höhe von 3 Stockwerken. Man constatirte eine Fractur der Wirbelsäule im dorsolumbalen Theile; zugleich theilweise Lähmung der unteren Gliedmassen mit totaler Anästhesie bis zum Knie, Incontinentia urinae et alvi. Während der ersten Monate trat eine ganz leichte Besserung ein, dann blieb der Zustand stationär.

13 1/2 Monate nach der Verletzung wurden die Bogen vom 1. Brust- und 1. Lendenwirbel resecirt; man fand gespannte und resistente Meningen vor, die aber nicht eingeschnitten wurden.

Es stellte sich eine geringe Besserung der Schenkelmuskeln ein, die dem Kranken gestattete, in einem Apparate zu gehen; die übrigen Symptome blieben unverändert. [4])

Thorburn (siehe Text).

van Kleef. [5]) Nach einem Falle vollkommene Lähmung der unteren Extremitäten mit Anästhesie bis zur Mitte des Beines und Hyperästhesie auf der Vorderseite der Schenkel; Lähmung von Blase und Mastdarm.

Nach 6 Wochen Resection der Bogen des 12. Brust- und 1. Lendenwirbels. Das Rückenmark war durch die Fragmente der Bogen comprimirt. Es trat während der ersten Tage nach der Operation eine entschiedene Besserung ein.

Die Sensibilität wurde in den unteren Extremitäten normal, der Patient konnte mit Hülfe von Krücken gehen.

---

1) Unvollkommene Heilung; der Nutzen der Operation wird dadurch etwas fraglich, dass schon vor derselben geringe Besserung bestand. Immerhin glaube ich, den Fall den gebesserten beirechnen zu dürfen.

2) Journ. of the Med. Assoc. Americ. 1889. Ref. Jaeger.

3) Wie erwähnt, waren schon vor der Operation geringe Spuren von Besserung, es ist daher nicht ausgeschlossen, dass Blasen- und Mastdarmfunctionen auch ohne sie gebessert worden wären. Wir finden Fortschritte derselben nach 5 Monaten (Lente l. c.) und sogar noch nach 8 Monaten (Starr l. c.).

4) Auch hier trat kein hervorragender Effect zu Tage; ferner hat schon während der ersten Monate etwas Besserung stattgefunden, wenn sich dann eine Zeit des Stillstandes einstellte, so beweist dies noch nicht, dass der Fortschritt abgeschlossen war; wir finden ohne Eingriff noch Besserung nach 18 Monaten (Thorburn und Lente l. c.).

5) Chipault Nr. 10. 1892.

Blasen- und Mastdarmlähmung blieben bestehen, ebenso die Paralyse der Füsse.[1])

Starr und Mc. Burnay (l. c.).

Fractur der Lendenwirbelsäule; sofortige Lähmung beider Beine, Verlust der Sensibilität in denselben. Incontinenz von Harn und Koth.

Nach 4 Monaten: Totale motorische Lähmung der unteren Extremitäten, Entartungsreaction. Verlust der Sensibilität an beiden Beinen, rechts etwas höher hinaufragend als links; längs der Vorderseite des linken Beines ein hyperästhetischer Streifen. Blasenlähmung, Stuhlverhaltung, Decubitus über dem Sacrum und den Fersen. Am 1., 2. und 3. Lumbalwirbel ausgesprochene Deformität.

Bei der Operation Entfernung der Dornfortsätze und Bogen obengenannter Wirbel. Der Körper des 2. Lumbalwirbels war gebrochen. Die Cauda equina war durch den in den Kanal vorragenden Wirbelkörper comprimirt. Nach Eröffnung der Dura sah man die Nervenstämme degenerirt.

3 Monate nach der Operation Besserung der Functionen von Blase und Mastdarm; die übrigen Symptome waren unverändert; seit der Operation starke Schmerzen in den Beinen.[2])

Moullin.[3]) Sturz aus einer Höhe von 25 Fuss. Erst vollkommene Lähmung; nach einigen Stunden erhielt das rechte Bein seine Motilität zum Theil wieder. Auf der rechten Seite bestand in leichtem Grade Abschwächung der Sensibilität, links starke Verminderung derselben. Zwei Tage lang Urinretention.

Untersuchung am 7. Tage: Dislocation der Wirbelsäule in der Gegend des 2. Lendenwirbels. Im Liegen mit der rechten unteren Extremität einzelne Bewegungen ausführbar. Keine Sensibilitätsstörungen. Harnentleerung etwas verlangsamt, Stuhlverhaltung. Nach 3 Wochen Besserung der Motilität in dem rechten Beine, einige Bewegungen auch mit der linken unteren Extremität im Liegen ausführbar. Am linken Beine nur in geringer Ausdehnung Sensibilitätsstörung. Mit Ausnahme des Tibialis anticus reagirten alle Muskeln auf den faradischen und galvanischen Strom. Bis zur Operation nach 9 Wochen trat keine weitere Aenderung ein. Bei dieser wurde der Wirbelkanal entsprechend dem 2. und 3. Lendenwirbel in grosser Ausdehnung freigelegt. Der 2. und 3. Lendenwirbel war gebrochen. Am übernächsten Tage geringe Beweglichkeit der Extensoren der rechten Zehen und der Peronealmuskeln auf beiden Seiten. Dann kehrte die Function der übrigen Muskeln zurück, mit Ausnahme des Tibialis anticus und der Strecker der linken Zehen. 8 Monate nach der Operation Gehen mit Hülfe eines Stockes möglich.[4])

---

1) Da wir mehrfach Besserungen der Sensibilität und Motilität auch später als nach 6 Wochen auftreten sahen, da ferner Blasen- und Mastdarmfunction unbeeinflusst blieben, so ist kein zwingender Grund vorhanden, einen besonderen Nutzen der Operation anzunehmen.

2) Die Besserung von Blase und Mastdarm konnte auch spontan eintreten, die übrigen Symptome blieben, wie erwähnt, unverändert.

3) Fracture dislocation of the second lumbar vertebra. Lancet. 1892.

4) In diesem Falle bestand schon vor der Operation eine ziemlich bemerkenswerthe Rückbildung der Erscheinungen. Wir sahen, dass noch später als nach

4. Fälle, welche ohne Erfolg operirt wurden.

David L. Rogers.[1]) Fall von einem dreistöckigen Hause herab auf einen Kohlenkasten. Fractur des Proc. spinos. des 1. Lendenwirbels und eine Depression desselben auf die Medulla spinalis; deutlicher Zwischenraum zwischen dem letzten Brust- und 2. Lendenwirbel. Lähmungserscheinungen.

Operation am 2. Tage: Entfernung verschiedener Bruchstücke des Proc. spinos. des letzten Brustwirbels; der deprimirte Proc. spin. war ohne Schwierigkeit emporzuheben, fand sich auch überall getrennt, ausgenommen an den Proc. obliqui. Das Rückenmark wurde mehrmals mit scharfen Knochenkanten „berührt". Die auf ungefähr 2″ freigelegte Medulla fand sich mit festen Blutcoagulis bedeckt, die entfernt wurden. 15 Minuten nach der Operation Pat. sehr erleichtert, die Sensibilität in den Unterextremitäten wiederkehrend. Am Abende Schmerzen, Katheterismus nothwendig. Gangrän des rechten Fusses (Comminutivfractur). Tod 8 Tage nach der Operation.

Section: Wunde im Rücken zur Hälfte durch gute Granulationen geschlossen. Der 1. Lendenwirbel, von dem der Proc. spinos. entfernt worden war, war durch seinen Körper gebrochen, jedoch ohne Dislocation. Die Medulla erschien von guter Beschaffenheit. Meningitis (letztere bei Chipault angegeben.[2])

M'Donnell.[3]) Prominenz des 1. und Depression des 2. Lumbalwirbeldornfortsatzes.

Operation am 37. Tage: Resection des letzten Dorsalwirbelbogens (?). Dura uneröffnet. Am 1. Tage Wiederkehr des Gefühles in den Sohlen und der Kraft in den Oberschenkeln; am 4. Tage war die Sensibilität normal, am 7. Tage kehrten die Reflexe wieder. Besserung des Decubitus. Besserung der Blasenfunction. Ausgesprochene Motilität in den Oberschenkeln, keine unterhalb des Knies. Dann Schüttelfröste, Diarrhöen, plötzlicher Tod am 17. Tage.

Obductionsbefund: Fractur des ersten Lumbalwirbels; Dislocation des 12. Dorsalwirbels nach vorn; Rückenmark comprimirt, aber nicht entzündet. Cystitis, Pyelonephritis u. s. w.[4])

Willard.[5]) Vollkommene motorische und sensible Lähmung der Beine, Retentio urinae.

Nach einigen Stunden Abtragen des Bogens des 2. Lendenwirbels, welcher fracturirt war.

Keine Besserung. Tod am 12. Tage.

---

9 Wochen Besserung auftreten kann; ich glaube, dass ein Nutzen des Eingriffes nicht mit Sicherheit bewiesen ist.

1) New-York 1834. American Journ. of the Med. Soc. 1835. Nach Gurlt.

2) Der Effect der Operation ist sehr gering; eine bescheidene Besserung der Sensibilität, die auch ohne Eingriff erfolgen konnte; Blasenstörung bestand trotzdem weiter. Das Leben wurde nicht erhalten.

3) Dublin. Journ. Med. Soc. 1865. Thorburn.

4) Allerdings Besserung, dann aber doch tödtlicher Ausgang, bedingt durch die schon vorher bestehende Cystitis und Pyelonephritis.

5) Ref. bei Jaeger (l. c.). 1872.

Duncan.[1]) 1. Vollkommene Paraplegie, Urinretention, Prominenz des 3. Lendenwirbels, tiefer Collaps. Am folgenden Tage Operation: Entfernung der Bögen des 2. und 3. Lendenwirbelkörpers des ersteren ungefähr 1 Zoll nach vorn dislocirt. Die Meningen bläulich, gespannt. Dura eröffnet, Austritt von Blut und Gerinnseln. Cauda wenig afficirt. Wunde der Dura wurde geschlossen. Die dislocirten Knochen wurden reponirt; die reponirten Theile durch Polsterung in ihrer Lage erhalten.

Am folgenden Tage gutes Aussehen der Wunde; Rückkehr der Sensibilität bis beträchtlich unter das Knie, die Athmung wurde plötzlich behindert, Cyanose; Tod am 2. Tage.

Die Obduction ergab eine Fractur des 3. und eine Dislocation des 2. Lendenwirbels nach vorn. Die Difformität war ausgeglichen, die Cauda geringgradig gequetscht; ausserdem bestand Zwerchfellruptur, Magen und grosses Netz lagen in der Pleurahöhle. Der Tod war also durch anderweitige Verletzungen bedingt; die Chancen waren für eine Besserung günstig gelegen.

2. Vollkommene Lähmung bis in die Höhe der Leistengegend. Erst Harn- und Kothretention, dann Incontinenz; Collaps. Grosses Blutextravasat am Rücken. Prominenz des 2. Lumbalwirbeldornfortsatzes. Operation nach 36 Tagen: Entfernung der Bogen der ersten 3 Lumbalwirbel; 1. Lumbalwirbel war ungefähr 1 Zoll nach vorn dislocirt. Rückenmark zur Hälfte durchgerissen und 2 mal rechtwinklig geknickt. Die Meningen oberhalb und unterhalb der verletzten Gegend verändert. Einige Cerebrospinalflüssigkeit floss ab. Besserung erst am 17. Tage; zu dieser Zeit bestand noch Abfluss der Cerebrospinalflüssigkeit, allerdings vermindert. Endresultat unbekannt.[2])

Chipault. Keine Spur von Besserung, Tod 9 Monate nach der Operation.

Anger (Chipault Nr. 6. 1890).

Patient fiel von einem Gerüste, durchschlug während seines Sturzes ein Glasdach und fiel auf Steinpflaster. Während des Falles durch das Glasdach stiess er mit seiner Wirbelsäule auf eine Eisenstange, und hierbei zog er sich die Wirbelfractur zu.

Verlust des Bewusstseins; vollkommene Lähmung der unteren Extremitäten, Retention von Urin und Faeces, nach 8 Tagen Incontinenz. Nach 14 Tagen stellten sich Cystitis, im Weiteren Pyelonephritis und Oedem der unteren Extremitäten ein.

Nach etwa 4 Wochen Operation: Abtragung der Bogen des letzten Brust- und 1. Lendenwirbels. Man constatirte durch die Dura hindurch,

---

1) Edinb. Med. Journ. 1889.

2) Nach der Ausdehnung der Verletzung kann von einer weitergehenden Besserung gar keine Rede sein. Wenn das Mark zur Hälfte durchgerissen war, bestanden jedenfalls auch auf dem übrigen Querschnitte Degenerationserscheinungen, ausserdem müssen letztere noch eine Strecke auf- und abwärts von der Verletzungsstelle sich finden, im Gebiete der traumatischen Degeneration. Weiter ist noch mit kleinen Degenerationsherden zu rechnen, die in einiger Entfernung von der Stelle der Läsion auftreten können. Ich glaube, dass ich nicht fehl gehe, wenn ich hier der Operation keinen Nutzen zuspreche.

dass das Rückenmark an einer Stelle fast vollkommen zerstört war, und dass diese einem spitzen Knochenvorsprunge entsprach, der wahrscheinlich durch die obere Kante des 1. Lendenwirbels gebildet wurde. Ungestörte Wundheilung.

Am 6. Tage trat an einer kleinen Stelle der inneren Seite des Oberschenkels Sensibilität auf. Nach 3 Wochen stellten sich geringe Erscheinungen von Motilität in den unteren Extremitäten ein. 4 Wochen nach der Operation erfolgte der Tod an Pyelonephritis.

Bei der Obduction fand man eine Luxation des 1. Lendenwirbels nach hinten; das Rückenmark war fast vollkommen durchtrennt; auf- und absteigende Degeneration in demselben.[1])

Jaboulay (Lyon méd. 1891).

Sturz aus der 5. Etage. Fractur im lumbodorsalen Theil der Wirbelsäule. Nach 4 Monaten Oedem der Beine mit sensibler und motorischer Lähmung. Abmagerung bis zum Skelett. Decubitus am Sacrum. Nicht consolidirte Fractur am unteren Ende des Unterschenkels.

Nach 4 Monaten Operation: Bogen des 12. Brustwirbels, 1. und 2. Lendenwirbels entfernt. Ein Fragment war nach vorne gegen den Wirbelkörper verschoben und musste das Lumen völlig verdeckt haben. Das Mark war zerfliessend, der untere Theil des Markes war umgeben von 80 Grm. Liquor cerebrospinalis.

1 Monat nach der Operation verschwand das Oedem der Beine. Tod im 5. Monate.[2])

Roux (siehe Text).

Chipault.[3]) Fall von einem Dache aus einer Höhe von 5 Metern.

Bei der Untersuchung 1 Monat nach der Verletzung: vollkommene Lähmung der unteren Extremitäten, Anästhesie in denselben bis auf eine halbovale Zone unterhalb des Lig. Pouparti. Anästhesie des Scrotum, typischer Hodenschmerz auslösbar, Decubitus. Incontinenz von Harn und Koth, Gibbus im Bereiche des 1. Lendenwirbels 2 Monate nach stattgehabtem Trauma.

Operation: Entfernung der Bogen des 11., 12. Brust- und 1., 2., 3. Lendenwirbels. Keine Pulsation der Dura im Niveau des 1. Lendenwirbels noch tiefer unten. Abtragung des prominirenden Randes eines Lumbalwirbels. Incision der Dura, das Rückenmark in der Höhe der Compression in der Richtung von vorne nach hinten abgeplattet. Naht der Dura, ungestörte Heilung.

Am anderen Tage war die Anästhesie weniger ausgedehnt, nach einigen Tagen besserte sich der Decubitus.

1 1/2 Jahre nach der Operation keine weitere Besserung in Sensibilität und Motilität; Cystitis konnte fast vollkommen vermieden werden.[4])

---

1) Die ausgedehnte Verletzung des Rückenmarkes hinderte jeden Effect; ausserdem bestand schon vor der Operation Pyelonephritis.

2) Also kein Effect, da die ausgedehnte Rückenmarkszerstörung bestand.

3) l. c. 1891.

4) Eine bemerkenswerthe Besserung kann demnach nicht constatirt werden, die Operation hatte keinen Effect.

Boiffin.[2]) 26jähriger Mann mit allen Symptomen von Compression des Markes.

Operation 3 Monate nach dem Unfalle. Entfernung der Dornfortsätze und der hinteren Bogentheile vom 2. und 3. Lendenwirbel. Die Sensibilität und geringe Motilität, sowie die Function der Blase kehrten zurück. Der Kranke geht trotzdem an der bereits vorher erfolgten Infection der Harnwege unter den Erscheinungen der Pyelonephritis zu Grunde, und zwar zwei Monate nach der Operation (Chipault).

Die Dura war zwischen den Bogen und dem unteren Bruststücke des 2. Lendenwirbels abgeplattet.[3])

Chipault (siehe Text).

Zavaleta.[4]) Fractur des 1. Lendenwirbels. Das obere Fragment nach rechts, das untere nach links verschoben. Lähmung von Blase und Mastdarm. Am 7. Tage nach dem Trauma Freilegung der Dura; man fühlt durch dieselbe hindurch die Quetschung des Rückenmarkes. Resection einiger Knochenstücke, die in den Wirbelkanal vorsprangen, Naht der Wunde. Extension.

Baldiges Auftreten von Decubitus, es stellte sich aufsteigende Myelitis ein. Tod am 43. Tag nach der Operation.[5])

5. Fälle, in welchen die Operation Schaden brachte.

Tyrell.[6]) Motorische und sensible Lähmung, Incontinenz von Harn und Koth. Depression im Bereiche des 12. Brustwirbels.

Operation nach 2 Tagen. Resection der Bogen des 12. Brust- und 1. Lendenwirbels. Fractur des 12. Brust- und 1. Lendenwirbels, Verletzung des Rückenmarkes. Sofortige Wiederkehr der Sensibilität an der Innenseite der Oberschenkel, am nächsten Tage auch in den Zehen. Tod am 13. Tage an Infection.[7])

Tyrell.[7]) Nach Auffallen eines schweren Stückes Bauholz auf den Rücken, bedeutende Geschwulst in der Gegend der letzten Brustwirbel.

---

1) Congrès français de chirurgie. 1892. Ref. Centralblatt für Chirurgie. 1892. Nr. 52.

2) Dem Patienten erwuchs also nur ein vorübergehender Nutzen aus der Operation.

3) Chipault (l. c.). 1892.

4) Operation ohne Nutzen, wegen Quetschung der Medulla.

5) Chipault (l. c.). 1824.

6) Die Wiederkehr der Sensibilität braucht durchaus nicht als Resultat der Operation betrachtet werden, die Lähmung derselben konnte lediglich durch Commotion bedingt sein und wäre auch ohne Eingriff bei Cessiren des letzteren aufgehoben worden. Eine vollkommene Wiederherstellung war ausgeschlossen infolge der Verletzung des Rückenmarkes. Ausserdem glaube ich, dass ohne Operation dem Patienten ein längeres Leben beschieden gewesen wäre, und dass der Verletzte infolge der Resection zu Grunde ging; allerdings dürfen wir das Fehlen der Antiseptik nicht ausser Acht lassen.

7) The Lancet. Vol. II. 1827. Thorburn.

Proc. spinos. des letzten Brustwirbels scheinbar zurückgewichen, der 1. Lendenwirbel vorgetrieben. Keine Crepitation. Motorische und sensible Lähmung der unteren Extremitäten bis zu den Trochanteren. Harn und Kothincontinenz.

Operation am folgenden Tage: Entfernung des Proc. spinos. des letzten Brustwirbels und des Bogens desselben. Letzterer drückte bedeutend auf das Rückenmark, da der letzte Brustwirbel soweit nach vorn gedrängt war, dass der Proc. spinos. desselben den inneren Rand des Bogens des 1. Lendenwirbels berührte; kein Blutextravasat, und kein sonstiges Hinderniss im Rückenmarkskanal.

Die Sensibilität kehrte in den oberen zwei Dritteln der Schenkel zurück; Katheterismus. In den ersten Tagen das Befinden leidlich. Am 6. Tage Verschlimmerung, Athembeschwerden, Pleuritis. Tod am 8. Tage an Infection; keine Section.[1])

Tillaux (siehe Text).

Abbe (siehe Text).

Church und Eisendraht (l. c.).

Fall aus einer Höhe von 36 Fuss auf den Boden, die Füsse voran. Bewusstlosigkeit. Zuerst vollkommene Lähmung der unteren Extremitäten, Schmerzen im Rücken. Anästhesie der Beine bis zur Schenkelbeuge. Retentio urinae; beim Katheterismus bemerkte man Anästhesie des Scrotum und Penis. Unbemerkter Abgang von Stuhl. Nach 14 Tagen Harnincontinenz. Langsame Besserung der Symptome.

Nach 1¾ Jahren: Stehen mit gespreizten Beinen möglich, Gang schwankend. Anästhesie über den Nates, an der Rückseite der Oberschenkel und im oberen Theile der Unterschenkel; der Rest der Unterschenkel und die Füsse waren vollkommen anästhetisch; ferner fehlte die Sensibilität am Damme, Scrotum und Penis.

Fuss- und Wadenmuskeln weisen verminderte elektrische Erregbarkeit auf. Atrophie der Glutäalmuskeln. Cremasterreflex vorhanden, die übrigen Reflexe fehlen. Anästhesie der Mastdarmschleimhaut.

Operation 2 Jahre nach der Verletzung: Entfernung des Steissbeines; Eröffnung des Wirbelkanales in der Höhe des 1. Sacralwirbels. Die Nervenstränge der Cauda unterhalb dieser Stelle vollkommen zerstört; Entfernung eines abgebrochenen Knochenstückes aus dem Kreuzbeine.

3 Wochen nach der Operation: Besserung der Sensibilität, die anästhetische Zone bedeutend eingeschränkt. Gefühl des Stuhlabganges. Motilität ebenfalls etwas gebessert. Atrophie der Glutäalmusculatur unverändert.

Nach 8 Wochen keine weitere Besserung der Sensibilität und Motilität (linker Unterschenkel vollkommen gelähmt, wahrscheinlich infolge

1) Da schon so früh an die Resection herangegangen wurde, zu einer Zeit, als der Shok noch bestehen konnte, so muss die Wiederkehr der Sensibilität nicht nothwendige Folge der Operation sein, wenn auch die Verlagerung und der Druck des Bogens dafür sprechen. Bei dem „bedeutenden Drucke" musste eine Läsion des Markes stattgefunden haben, welche die Vorhersage eines Eingriffes bedeutend trübt. Die Infection wurde durch die Operation bedingt.

von Nervenverletzung bei der Operation, rechtes Bein gut beweglich). Geschlechtsfunction gestört.[1])

Verdelet et Venot.[2]) Rechtsseitige Monoplegie, ohne Störung der Sensibilität. Vorspringen des 1. Lendenwirbels. Retention von Urin und Faeces. Am 3. Tage Lähmung des linken Beines. In der 3. Woche Atrophie der Musculatur. Baldiges Eintreten von Incontinenz, Cystitis.

Operation 1 1/2 Monate nach dem Unfalle. Entfernung eines Knochensplitters. Ein wenig unterhalb des Ursprunges der Cauda bestand Compression; der 1. Lendenwirbel war fracturirt. Keine Besserung; Verschlimmerung der Cystitis. Tod am 12. Tage.

Meinem hochverehrten Chef, Herrn Geheimrath Helferich, sage ich für die Ueberlassung des Falles, sowie für die Durchsicht der Arbeit meinen wärmsten Dank.

1) Es fand also nur eine Besserung der Sensibilität statt, die Motilität ist eher schlechter geworden, und zwar, wie der Autor selbst angiebt, infolge der Operation.

2) Fracture de la colonne vertebrale. Journal de Médecine de Bordeaux. 1892. Ref. Chipault.

XIV.

Bericht über die chirurgische Klinik in Strassburg i. E. vom 20. Februar bis 1. October 1894.

(Die Krankenbewegung, Operationen und Bemerkungen über die Wundbehandlung daselbst; die Narkose und ihre Zufälle; nebst Mittheilung einiger wichtiger Fälle.)

Von
Prof. Dr. Fritz Fischer
in Strassburg i. E.

Bald nach dem Tode von Albert Lücke wurde mir der Auftrag zu theil, die Leitung der Strassburger chirurgischen Universitätsklinik zu übernehmen, bis Lücke's Lehrstuhl wieder besetzt würde. In den nachfolgenden Blättern möchte ich einen Bericht über einen Theil der von mir geleisteten Arbeit — und zwar die nach Operationen erreichten Resultate — geben.

Der Bericht soll kurz sein, ich habe deshalb Abstand davon genommen, im Einzelnen über alle behandelte Kranken zu berichten, dies soll nur betreffend einiger, mir besonders wichtig scheinender Fälle geschehen.

Wie reichhaltig das Material der Klinik war und wie die Erfolge, lässt sich aus folgenden Zahlen ersehen:

Am 20. Februar 1894, dem Todestage Lücke's, waren in der Klinik 151 Kranke; aufgenommen wurden vom 20. Februar bis 1. October 1894, an dem Tage, an welchem ich die Direction niederlegte, 583 Kranke, somit sind 734 Kranke unter meiner Leitung in der Klinik behandelt worden, der Bestand am 1. October 1894 betrug 91 Kranke; entlassen wurden 643 Kranke, davon sind gestorben 37 = 5,9 Proc. Die Uebersicht über die Todesfälle giebt Aufschluss über die Todesursachen.

Uebersicht der Todesfälle.

Die Zahl der Todesfälle, welche in der Zeit vom 20. Februar bis 1. October 1894 vorgekommen sind, beträgt: 37.

I. Verletzungen: a) Gestorben an den directen Folgen der Verletzung.

1. Frau, 62 Jahre alt, von der Pferdebahn überfahren, complicirte Unterschenkelfractur, eingeliefert in Shok, starb 3 Stunden nach der Aufnahme in die Klinik. Fettembolie, Lungenödem.

2. Mann, 46 Jahre alt, complicirte Luxation des Fussgelenkes. Sturz vom Pferd, wird moribund in die Klinik gebracht, starb 1/2 Stunde nach der Aufnahme: Fettembolie der Lunge.

3. Mann, 50 Jahre alt, Schnittwunde des Larynx. Suicidium. Verletzung vor 3 Tagen, starb 10 Stunden nach der Aufnahme: Bronchopneumonie.

4. Knabe, 6 Jahre alt, Zerreissung der Bauchdecke, Prolaps der Därme, Naht der Bauchwunde, starb 18 Stunden nach der Verletzung. Anämie.

5. Knabe, 9 Jahre alt, complicirte Fractur des Ober- und Unterschenkels. Fall von der Mauer. Verletzung vor 2 Tagen, starb 16 Stunden nach der Aufnahme: Fettembolie der Lungen.

6. Mann, complicirte Fractur des Fussgelenkes. Fractura humeri, starb in der Aethernarkose. Fettembolie, fettige Degeneration des Herzmuskels. Fettleber.

7. Mann, 39 Jahre alt, Fractur und Luxation des 3. Halswirbels, Quetschung des Halsmarks, starb 2 Tage nach der Aufnahme: Compression des Halsmarks.

8. Mann, 30 Jahre alt, complicirte Fractur des Oberarms. Fractura Sterni et costarum Delirium tremens, starb 3 Tage nach der Aufnahme. Lebercirrhose.

9. Mann, 45 Jahre alt, Varix aneurysmaticus der Carotis interna, Schädelfractur vor 8 Wochen, starb 1 Tag nach der Aufnahme. Schädelbasisfractur. Hirnhämorrhagie.

10. Frau, 28 Jahre alt, Schussverletzung des Gehirns, 2 1/2 Monat nach der Aufnahme: Hirnabscess.

b) Gestorben an, von der Verletzung unabhängiger Krankheit.

11. Mann, 72 Jahre alt, Querfractur der Patella, starb 3 Monate nach der Aufnahme: Bronchopneumonie.

12. Mann, 80 Jahre alt, Fractura colli femoris, starb 1 1/2 Monat nach der Aufnahme: Pyelonephritis.

II. Acute Entzündungen.

13. Mann, 39 Jahre alt, vernachlässigte Phlegmone des Unterschenkels, pyämisch eingeliefert, starb 1 Monat nach der Aufnahme: Pyämie.

14. Mädchen, 4 Jahre alt, Abscess am Becken und Vorderarm, pyämisch eingeliefert, starb 3 1/2 Wochen nach der Aufnahme: Pyämie, Thrombose der Vena cava inferior.

15. Mädchen, 3 1/2 Jahre alt, vernachlässigter Abscess der Wange und Halsseite, starb 3 Tage nach der Aufnahme: Sepsis.

III. Chronische Entzündungen.

16. Mädchen, 10 Jahre alt, Coxitis, Resectio capitis femoris im December 1893, starb 7 Monate nach der Aufnahme an Lungentuberculose.

17. Frau, 26 Jahre alt, Tuberculose des Ellbogengelenkes, starb 1 1/4 Monat nach der Aufnahme: Lungentuberculose und Verkäsung der Bronchialdrüsen (Fall von Tetanie).

18. Frau, 22 Jahre alt, Tuberculöse Mastdarmfistel. Phthisis pulmon., starb 2 1/2 Monat nach der Aufnahme: Cavernen in beiden Lungenspitzen, käsige Bronchopneumonie.

19. Knabe, 14 Jahre alt, Recidiv nach Coxitis, vor 3 Jahren Resectio coxae, starb 2 Monate nach der Aufnahme: Amyloide Degeneration der Bauchorgane.

20. Mädchen, 10 Jahre alt, Tuberculose des Jochbeins, starb 2½ Wochen nach der Aufnahme in der Klinik. Chloroformtod: Totale Synechie des Herzbeutels.

21. Mann, 53 Jahre alt, Periproctitischer Abscess, starb 1½ Monat nach der Aufnahme: Lungen und Darmtuberculose.

22. Mädchen, 5 Jahre alt, Coxitis, starb 1½ Monat nach der Aufnahme: Miliartuberculose.

23. Mann, 60 Jahre alt, Empyem, starb 7 Tage nach der Aufnahme: Rippenresection. Vereiterte Pneumonie.

24. Mann, 53 Jahre alt, Prostatahypertrophie, starb 7 Tage nach der Aufnahme: Cystitis, Pyelonephritis.

IV. Tumoren.

25. Frau, 58 Jahre alt, Carcinom der Brustdrüse (Recidiv), starb 2 Monate nach der Aufnahme: Allgemeine Carcinose.

26. Knabe, 14 Jahre alt, Ileus, starb 8 Tage nach der Aufnahme: Enterostomie. Carcinom des Colon ascendens.

27. Mann, 48 Jahre alt, Blasencarcinom, starb 7 Tage nach der Aufnahme: Blasenblutungen, Carcinom der Blase und des Rectum.

28. Mann, 46 Jahre alt, Ileus. Enterostomie, starb 2½ Wochen nach der Aufnahme: Perforationsperitonitis, Carcinom des Colon ascendens.

29. Mann, 41 Jahre alt, Ileus. Enterostomie, starb 3 Wochen nach der Aufnahme: Perforationsperitonitis, Carcinom des Colon ascendens.

30. Frau, 33 Jahre alt, Ileus. Enterostomie, starb 12 Tage nach der Aufnahme: Peritonitis carcinomatosa. Carcinom der Flexura sigmoidea.

31. Knabe, 5½ Jahre alt, Sarkom der Dura mater, Versuch der Exstirpation, starb 1 Tag nach der Operation: Sarkom der Dura. Anämie.

32. Frau, 58 Jahre alt, Carcinom des Augenlids. Exstirpation, starb 4 Wochen nach der Aufnahme: Lungenembolie.

V. Verschiedenes.

33. Mann, 62 Jahre alt, gangränöse Littre'sche Hernie. Darmresection, starb 3 Tage nach der Aufnahme: Gangränöse Pneumonie.

34. Mann, 55 Jahre alt, gangränöse Leistenhernie. Herniotomie, starb 2 Tage nach der Aufnahme: Peritonitis.

35. Frau, 32 Jahre alt, Tetanus, starb 10 Stunden nach der Aufnahme: Inficirte Wunde am Damm und in der Vagina.

36. Kind, 4 Jahre alt, Noma nach Scharlach, starb 11 Tage nach der Aufnahme: Bronchopneumonie.

37. Mann, 76 Jahre alt, Gangrän des Unterschenkels. Amputatio femoris, starb 4 Tage nach der Aufnahme: Nephritis, Aneurysma der A. iliaca.

Ein Blick auf die folgende Operationstabelle, welche ich nach dem von Socin benutzten Schema entworfen habe, wird leicht erkennen lassen, wie die Resultate nach den Operationen waren.

Uebersicht der an stationär behandelten Kranken ausgeführten Operationen.

Art der Operation	Geheilt	Gebessert	Ungeheilt	Gestorben	In Behandlg.	Total
Amputationen und Exarticulationen						
Amputation des Oberarmes	1	—	—	—	—	1
" " Vorderarmes (2 Hautcarcinome)	7	—	—	—	1	8
" der Mittelhand	1	—	—	—	—	1
Exarticulation des Oberschenkels (Sarkom)	—	—	—	—	1	1
Amputation des Oberschenkels (2 Sarkome)	9	—	—	1	2	12
" " Unterschenkels (1 Hautcarcinom)	2	—	—	—	5	7
" nach Pirogoff	—	—	—	—	1	1
Exarticulation des Fusses nach Chopart	1	—	—	—	—	1
" " " " Lisfranc	—	—	—	—	1	1
" und Amputationen der Finger und Zehen	16	-	—	-	2	18
Resectionen, Arthrectomien und Arthrodesen						
Resection des Schultergelenks	—	—	—	—	1	1
" " Ellbogengelenks	5	-	—	1	4	10
" " Handgelenks	1	—	—	—	—	1
" der Metacarpalknochen	2	—	—	—	—	2
" " Rippen (incl. Empyem 7 Fälle)	9	—	—	1	-	10
" " Wirbelsäule	—	—	—	—	1	1
" des Hüftgelenks	3	—	—	—	4	7
" " Kniegelenks	3	—	2	—	2	7
" " Sprunggelenks	1	—	1	—	4	6
" von Tarsalknochen (inclusive Talusexstirpation bei Klumpfuss)	4	—	—	—	1	5
" " Metatarsalknochen	3	—	—	—	1	4
Arthrectomie des Kniegelenks	2	—	—	—	—	2
Arthrodese des Kniegelenks	2	—	—	—	—	2
" " Sprunggelenks	1	—	—	—	—	1
Auskratzungen						
Gesichtsknoten	5	—	—	1	1	7
Brustbein und Rippen	4	—	—	—	—	4
Ellbogen, Vorderarm und Hand	12	2	1	—	—	15
Hüfte, Knie, Unterschenkel und Fuss	18	4	2	—	8	32
Weichtheile	—	—	—	—	—	—
Uebrige Operationen an Knochen und Gelenken						
Operation von offenen Brüchen der Gesichtsknochen	2	—	—	—	—	2
" " " " " oberen Extremität	5	—	—	—	—	5
" " " " " unteren "	4	—	—	—	1	5
Naht der Patella	1	—	—	—	—	1
Osteoplastischer Verschluss bei Schädeldefect	1	—	—	—	—	1
Trepanation des Processus mastoideus	1	—	—	—	1	2
Incision und Aufmeisseln bei acuter infectiöser Osteomyelitis	5	—	—	—	2	7
Sequestrotomie am Radius	1	—	—	—	-	1
" " Oberschenkel	5	—	—	—	3	8
" " Unterschenkel	2	—	—	—	5	7
Operation einer Pseudarthrose	—	—	1	—	—	1
Keilexcision nach Resection des Knies	1	—	—	—	—	1
Osteotomie des Femur	1	—	—	—	1	2

Art der Operation	Geheilt	Gebessert	Ungeheilt	Gestorben	in Behandlg.	Total
Osteotomie der Unterschenkelknochen	5	—	—	—	4	9
Osteoklasien	7	—	—	—	—	7
Reduction von Luxatio humeri	4	—	—	—	1	5
" " " cubiti	3	—	—	—	—	3
Exstirpation von Geschwülsten						
Carcinom der Ohrmuschel	2	—	—	—	—	2
" " Nase	1	—	—	—	—	1
" des Augenlids (Plastik)	2	—	—	1	—	3
" der Wangenschleimhaut	—	2	—	—	—	2
" des Oberkiefers	—	1	—	—	—	1
" der Unterlippe	8	—	—	—	1	9
" des Halses (branchiogen)	1	—	—	—	—	1
" der Brustdrüse	7	—	—	—	1	8
" " Thoraxhaut	1	—	—	—	—	1
" des Rectum [1])	4	—	—	—	—	4
Sarkom der Dura mater	—		—	1		1
" " Orbita	2	—	—	—	—	2
" " Halslymphdrüsen	—	—	—	—	1	1
" " Brustdrüse	—	—	—	—	1	1
" des Hodens	2	—	—	—	—	2
Cystosarkom der Brustdrüsen	1	—	—	—	—	1
Lipom	2	—	—	—	—	2
Angiom	3	1	—	—	1	5
Lymphangiom	1	—	—	—	1	2
Atherom	4	—	—	—	—	4
Dermoid	3	—	—	—	—	3
Epithelioma folliculare	1	—	—	—	—	1
Endotheliom	1	—	—	—	—	1
Adenom der Brustdrüse	2	—	—	—	—	2
Exostose	1	—	—	—	—	1
Plastische Operationen						
Cheiloplastik	4	—	—	—	—	4
Meloplastik (Defect nach Stomatitis ulcerosa)	1	—	—	—	—	1
Operation der Hasenscharte	8	—	—	—	—	8
Plastik wegen Narbencontractur	2	—	—	—	—	2
" bei Ektropie der Blase	—	1	—	—	—	1
Transplantationen nach Thiersch	3	—	—	—	1	4
Laparotomien und Operationen am Magen und Darm						
Zweizeitige Gastrostomie	1	—	—	—	1	2
Laparotomie bei Zerreissung der Bauchdecken	—	—	—	1	—	1
" " Tuberculose der Synchondrosis sacroiliaca	1	—	—	—	—	1
" zum Versuche der retrograden Dilatation von Strictura oesophagi	—	—	1	—	—	1
Exstirpation eines subserösen Lipoms und Netzstück in Linea alba	1	—	—	—	—	1
Incision bei tuberculöser Peritonitis	1	—	—	—	—	1
Enterostomie bei Dickdarmcarcinom	—	—	—	3	—	3
Operation bei Atresia ani	1	—	—	—	—	1

1) Geschwülste der Extremitäten siehe Amputation und Exarticulation.

Art der Operation	Geheilt	Gebessert	Ungeheilt	Gestorben	in Behandlg	Total
Prolapsus ani et recti (nach Thiersch)	1	—	—	—	—	1
Operation der Hämorrhoiden	5	—	—	—	—	5
Spaltung von Anusfisteln	8	—	—	—	—	8
Narbenstrictur des Rectum (Exstirpation Recti)[1]	—	—	—	—	1	1
Hernienoperationen						
Herniotomie bei eingeklemmten Leistenbrüchen	6	—	—	1	—	7
" " " " mit Darmresection	—	—	—	1	—	1
" " " Schenkelbrüchen	3	—	—	—	—	3
Radicaloperation bei Leistenbrüchen	5	—	—	—	—	5
" " Schenkelbrüchen	2	—	—	—	—	2
Operationen an den Harn- und männlichen Geschlechtsorganen						
Nierenexstirpation (Rhabdomyosarkom)	—	1	—	—	—	1
Fixirung der Wanderniere	1	—	—	—	—	1
Incision bei paranephritischen Abscessen	2	—	—	—	—	2
Cystotomia suprapubica (Blasentumor)	1	—	—	-	—	1
Urethroraphie bei Harnröhrendurchschneidung	—	—	1	—	—	1
Urethrotomia externa	2	—	—	—	—	2
Urininfiltration (Incisionen)	2	—	—	—	—	2
Radicaloperation der Hydrocele n. v. Bergmann	4	—	—	—	—	4
Punction der Hydrocele	2	—	—	—	—	2
Operation der Varicocele	1	—	—	—	—	1
Castratio	5	—	—	—	—	5
Exstirpation von Elephantiasis der Vorhaut	—	—	—	1	—	1
Reduction der Paraphimose (Incision)	1	—	—	—	—	1
Phimosenoperation	2	—	—	—	—	2
Uebrige Operationen						
Nervenextraction des N. infraorbitalis n. Thiersch	1	—	—	—	—	1
Operation bei Aktinomykose des Kiefers	1	—	—	—	—	1
Offene Durchschneidung des Kopfnickers n. v. Volkmann	1	—	—	—	—	1
Struma-Enucleation	2	—	—	—	—	2
" halbseitige Exstirpation	5	—	—	—	—	5
Exstirpation von tuberculösen Lymphdrüsen am Hals	25	—	—	—	3	28
" " " " an andern Körperstellen	5	—	—	—	—	5
Oesophagotomie	—	—	—	—	1	1
Excision von Geschossen	1	—	—	—	1	2
Exstirpation von Aneurysma des Radialis	1	—	—	—	1	2
" Ganglion des Handrückens	3	—	—	—	—	3
Sehnennäthe	2	—	—	—	1	3
Auskratzen von Weichtheiltuberculose	4	2	—	—	1	7
Incision und Ausräumen von Abscessen	30	—	—	3	4	37
Punction von tuberculösen Abscesse mit Injection von Jodoformglycerin	—	6	—	—	1	7
Exstirpation des präpatellaren Hygroms	3	—		—	—	3
Subcutane Tenotomie	3	—	—	—	—	3
Operation des eingewachsenen Nagels	4	—	—	—	—	4
Summa:	376	20	9	16	80	501

1) Operationen bei Carcinoma Recti siehe Geschwulstexstirpationen.

Bevor ich auf die Besprechung einiger Fälle eingehe, mögen folgende Bemerkungen über die Methode der Wundbehandlung, wie sie Lücke während seiner letzten Lebenszeit in der Klinik übte, und über die Narkose und deren Zufälle, welche ich in der genannten Zeit beobachtete, hier Raum finden.

Bei Operationen und Verbandwechsel hatte Lücke die strenge Asepsis nicht durchgeführt, das in der Klinik geübte Verfahren war folgendes:

Desinfection der Hände nach Fürbringer; das Operationsfeld wird abgeseift, rasirt, mit Alkohol und Aether gereinigt und mit Sublimatlösung 1 pro Mille desinficirt, durch Einschliessen mit feuchten sublimatdurchtränkten Tüchern auf impermeabeler Unterlage wird das Operationsterrain von der Umgebung abgeschlossen. Die Instrumente werden in Sodalösung gekocht und in $2^1/_2$ proc. Carbol gelegt. Zur Unterbindung und Naht wurde nur Seide benutzt, die nach Czerny's Vorschrift zubereitet war. Zum Abtupfen von Blut dienten sterilisirte Musselinbäusche, Schwämme sind nur bei Operationen im Munde verwendet worden. Während der Operation wurde die Wunde mehrmals mit Sublimatlösung berieselt; es wird ein in 1 pro Mille Sublimatlösung getauchtes Tuch über der Wunde ausgedrückt und die Flüssigkeit abgetupft; Irrigation der Wunde unter hohem Druck vermied Lücke. Auf die peinlichste Blutstillung wurde das grösste Gewicht gelegt und nicht eher geruht, bis die Wunde vor Anlegung der Naht völlig trocken war. Alle Operationswunden, bei welchen eine prima intentio zu erwarten war, wurden sofort nach Beendigung der Operation undrainirt geschlossen; schon seit 3 Jahren hatte Lücke die Drainage solcher Wunden mit Gummidrains verlassen; so sind z. B. alle Amputationen, Kniegelenkresectionen u. s. w. behandelt worden.

War eine stärkere Wundsecretion mit Sicherheit zu erwarten, z. B. bei Mamaexstirpation mit Ausräumung der Axelhöhle, so wurde in den unteren Wundwinkel ein Streifen Jodoformgaze eingeführt und dafür gesorgt, dass zwischen den einzelnen Knopfnähten grosse Zwischenräume blieben, um dem Wundsecret leichten Abfluss zu verschaffen.

Wurde wegen Gelenk- oder Lymphdrüsentuberculose operirt, rieben wir die Wunde mit 10proc. sterilisirter Jodoformglycerinmischung vor Anlegen der Naht aus; bei Hüft- und Ellbogenresection wurde die Wundhöhle mit Jodoformgaze, die in der Jodoformglycerinmischung getränkt war, fest austamponirt und zum Theil durch die Naht geschlossen.

Diese Jodoformtampons blieben 4—5 Tage lang liegen und wurde die Wunde in der Folgezeit 2—3 Wochen lang bei jedem Verbandwechsel wieder leicht mit Jodoformgaze gefüllt.

Zum Verband brauchten wir ausschliesslich Musselin und Watte, die in Lautenschläger'schem Apparat sterilisirt und in den bekannten runden Blechkasten aufbewahrt werden.

Der erste Verband blieb, wenn irgend möglich, 8—10 Tage lang liegen, hohe Morgentemperatur über 38 war aber stets Indication zum Verbandwechsel. Es ist zuweilen vorgekommen, dass wir beim ersten Verbandwechsel einen blutig-serösen Erguss in der geschlossenen Wunde fanden, dieser konnte stets leicht durch Einführen einer Hohlsonde zwischen die weit gelegten Nähte entleert werden; war die Secretion der Wunde beträchtlicher oder fanden wir eine Retention von Secreten, die ab und zu beobachtet wurde, entfernten wir am tiefsten Punkte der Wunde eine oder zwei Nähte und führten in die Wunde einen Streifen Jodoformgaze ein, nachdem vorher die Wundhöhle mit der Sublimatlösung ausgespült war. Nur in wenig Fällen war der Wundverlauf in der Art gestört, dass ich zu Gummidrains greifen musste; in keinem Falle aber war durch die Secretretention das Leben des Patienten bedroht oder gefährdet worden. Um einige Zahlen für die Durchschnittszeit der Heilungsdauer zu geben, führen wir an, dass die 12 Amputationen des Oberschenkels im Durchschnitt in 24 Tagen soweit geheilt waren, dass die Kranken ohne jeden Verband aus der Klinik entlassen werden konnten; dass von 7 Amputationen der Brustdrüsen mit Ausräumung der Axelhöhle, vorausgesetzt, dass die Wunde völlig geschlossen wurde, konnten die Kranken 20—28 Tagen nach der Operation völlig geheilt die Klinik verlassen.

Wurden Kranke mit inficirten Wunden, Phlegmonen u. s. w. in die Klinik gebracht, machten wir ausgiebige Incisionen, um dem Eiter und dem nachfolgenden Wundsecrete nach Möglichkeit Abfluss zu verschaffen, legten Gummidrains ein und machten zahlreiche Incisionen, welche die oberflächliche Fascie spalteten, soweit die entzündliche Schwellung der Haut reichte. Die Wunden werden reichlich mit Sublimatlösung überrieselt und mit Musselin, welcher mit Burow'scher Lösung getränkt war, verbunden, täglich wurde in den ersten Tagen nach solcher Operation der Verband gewechselt, die Wunde, resp. die Drains mit schwacher Sublimatlösung ausgespült. Ausser bei Phlegmonen wurden die Gummidrains bei eitrigen Ergüssen in die grosse Körperhöhle, bei Empyem, Peritonitis und Gelenkvereiterungen benutzt.

Bei den Empyemoperationen wurden niemals Ausspülungen der

Pleurahöhle vorgenommen, wohl aber bei allgemein eitriger Peritonitis spülte Lücke stets mit schwacher Borsäurelösung; in den Douglas wurde ein dickes Drain eingeführt, alle 3 Fälle von diffuser eiteriger Peritonitis: eine eingeklemmte Hernie des Coecum mit Gangrän des Processus vermiformis, der resecirt wurde, und zwei andere Fälle eingeklemmter Hernien mit eiteriger Peritonitis, ohne dass Gangrän vorlag, konnten geheilt entlassen werden. In allen 3 Fällen wurden bei der bacteriologischen Untersuchung Reincultur von Bacterium coli commune gefunden.

Erysipelas ist im Laufe der 8 Monate nicht in der Klinik beobachtet worden. — Pyämisch eingeliefert wurden 6 Kranke, von denen 3 der Infection erlagen. Einen Fall von Trismus beobachteten wir bei einem Kranken: complicirte Fractur des Unterschenkels mit ausgedehnter Gangrän der Haut, weshalb wir die Amputation des Oberschenkels vornehmen mussten; die Fractur war durch Ueberfahren eines mit Mist beladenen Wagens zu Stande gekommen. In dem amputirten Gliede und im Blut des Kranken gelang es uns nicht die charakteristischen Mikroorganismen nachzuweisen. Behandelt wurde der Trismus mit grossen Gaben von Extr. opii. aq.

Zur Immobilisation wurden ausser den Lücke'schen Resectionsschienen für die Ober- und Unterextremitäten Pappschienen und gestärkte Gazebinden sehr oft benutzt: bei Fracturen des Unterschenkels Gypsverbände, bei denen des Oberschenkels Extensionsverband, Fracturen der oberen Extremität wurden mit Pappschienen und Organtinbinden fixirt.

Zur Narkose wurde in der Klinik Chloroform und Aether benutzt. Die Aethernarkose, welche seit dem Wintersemester 1892/93 in der Klinik eingeführt war, wurde bevorzugt. — Lücke war ein Anhänger der Aethernarkose geworden; nur bei Erkrankungen der Luftwege: bei frischer Bronchitis, Kehlkopfkrankheiten und bei Operationen in Gesicht und Mund wurden die Kranken chloroformirt.

Die Chloroformnarkose. Chloroform wurde bei 101 Kranken (40 Männern, 24 Frauen und 37 Kindern) zur Narkose verwendet, das Präparat war von E. Merk bezogen. Die klinischen Kranken waren zur Narkose vorbereitet: sie blieben am Tage der Operation nüchtern, bei Erwachsenen wurde stets ½ Stunde vor Beginn der Narkose 0,01 Morph. hydrochl. und 0,001 Atropin. sulf. subcutan injicirt.

Lücke war ebenfalls der Ansicht, dass durch diese Injectionen der Verbrauch des Chloroforms während der Operation geringer sei (vergleichende Zahlen stehen mir nicht zu Diensten), dass das Aufregungsstadium bei Alkoholikern von nur sehr kurzer Dauer oder

vollkommen fehlte, dass durch die Injection die Gefahren, vor Allem die plötzliche Synkope des Herzens, welche die Chloroformnarkose mit sich bringt, verringert werde. Erbrechen nach der Chloroformnarkose wurde in der Hälfte der Fälle beobachtet. Zur Chloroformirung wurde die Esmarch'sche Maske und die continuirliche Tropfmethode benutzt. Von den 101 Chloroformnarkosen dauerten nur zwei länger wie 45 Minuten. Uebele Zufälle haben wir nur zwei beobachtet: beide Male leicht Asphyxie, welche schnell zu beheben war.

Einen Todesfall in der Chloroformnarkose haben wir zu beklagen: Bei einem 8jährigen Mädchen, welches an Tuberculose des Jochbeines litt, wurde Abmeisselung und Auskratzen des Knochens vorgenommen. Die Narkose verlief ohne jede Störung. Dauer der Narkose 25 Minuten, verbrauchte Chloroformmenge 20 Grm. Der Verband wurde schon angelegt, es war bereits 3 Minuten lang die Maske weit weggelegt, als plötzlich der Radialpuls schwach und aussetzend wurde, die Respiration war langsam und oberflächlich, Pupillen mittelweit, Cornealreflex fehlte. Keine Cyanose. Nach $^1/_2$ Minute blieb der Radialpuls ganz aus, Tieflegen des Kopfes, künstliche Respiration, auch die Herzcompression hatte keinen Erfolg, der Puls kehrte nicht wieder, während das Kind noch hier und da spontane, nicht tiefe Athembewegungen machte. Künstliche Athmung, Herzcompression wurde $2^1/_4$ Stunden lang fortgesetzt, erst als nach Ablauf dieser Zeit keine spontane Respirationsbewegungen gemacht wurden, der Puls seit 2 Stunden verschwunden war, die Pupillen sich ad maximum erweiterten, wurde der Exitus angenommen.

Aus dem Sectionsprotokoll hebe ich Folgendes hervor:

Herzbeutel total mit dem Herzen verwachsen, die Adhäsionen, welche sich auch auf das Pericard der grossen Gefässstämme erstrecken, sind nur schwer zu lösen, keine Knötchen auf dem Pericard. Im rechten Herzen wie in der Pulmonalis hat das Blut schaumige Beschaffenheit, linkes Herz frei von Luftblasen. Herz schlaff, Ventrikel weit, Myocard blass, keine fettige Einlagerungen, Klappen intact. Lungen stark gebläht, Tracheal- und Bronchialschleimhaut mit Schleim besetzt, der aber, wie auch die mikroskopische Untersuchung zeigt, kein Mageninhalt ist. Lunge überall gut lufthaltig. Trotz der durch die Section nachgewiesenen schweren Erkrankung des Herzens, die ja leider vorher nicht zu diagnosticiren ist — wir hatten das Kind einige Tage lang in der Klinik beobachtet, es genau untersucht und konnten nichts Abnormes am Herzen finden, — ist doch wohl als directe Todesursache die Narkose zu bezeichnen.

Die Aethernarkose. Aether wurde bei 397 Kranken (159 Männern, 124 Frauen, 117 Kindern) zur Narkose benutzt. Der Aether war von Böhringer in Mannheim bezogen. Die Vorbereitungen zur Narkose waren dieselben wie beim Chloroform, bei Erwachsenen wurde ebenfalls $^1/_2$ Stunde vor Einleiten der Narkose die Atropin-Morphiumlösung injicirt. Der Aether wurde mittelst der Juilliard-schen Maske gereicht, nach den bekannten Vorschriften; nur bei

Kindern haben wir mit den ersten 20—30 Ccm. Aether, die auf die Maske gegossen waren, Anästhesie erreicht. Bei Erwachsenen war stets ein nochmaliges Aetheraufgiessen nöthig, bis die Kranken schliefen; sobald die Sensibilität an der Conjunctiva bulbi sich wieder herstellte, wurden 20—25 Ccm. Aether weiter auf die Maske gegossen —, wir hatten stets diesen Reflex geprüft, wenn auch dadurch die Maske etwas häufiger vom Gesicht entfernt werden musste. — Trotz der, vor Beginn der Narkose subcutan injicirten Atropin-Morphiumlösung, welche ja nach der Empfehlung von Dastre die starke Schleimsecretion herabsetzen und das Erbrechen in und nach der Narkose verhindern soll, haben wir stets eine Vermehrung der Schleimabsonderung beobachtet, und mussten häufig genug den Rachen mit Stielschwämmen vom Schleim befreien. Hustenreiz haben wir fast in der Hälfte der Fälle, besonders stark bei Kindern beobachtet, dieser pflegte aber bald zu schwinden, ohne dass dadurch die Fortsetzung der Narkose gestört wurde. Das Excitationsstadium bis zur Toleranz war auch bei Aether von kurzer Dauer; und glauben wir diese Abkürzung der Aufregung der vorhergegangenen Morphiuminjection zuschreiben zu können. Bei Männern aber haben wir heftige, sehr starke Aufregung beobachtet, die bis zu 20 Minuten lang dauerte, in einem Falle (Ausschälen der dilatirten Venen bei Varicocele) wurden während der Narkose, als schon der Conjunctivalreflex länger fehlte, clonische Muskelzuckungen in der unteren Extremität und der Bauchmusculatur beobachtet, die das Anfangen der Operation nicht gestattete, die Zuckungen schwanden erst nach sehr reichlichem Aetherverbrauch, 120 Ccm., in 30 Minuten, traten aber sofort wieder ein, sobald die Narkose weniger tief wurde.

Länger dauerndes Erbrechen nach der Aethernarkose haben wir in Fällen, 3 Männer und 2 Frauen, zu notiren gehabt, sonst befanden sich die Kranken nach der Narkose wohl, und dauerte das Erwachen aus derselben bei Erwachsenen gewöhnlich ½ Stunde (wohl Morphium-Nachwirkung). Nachtheilige Folgen, welche auf den Aethergebrauch zurückzuführen sind, wie Bronchitis oder Bronchopneumonie haben wir nicht gesehen, trotzdem wir Aether bei 7 Herniotomien, 4 Laparotomien, 7 Strumaoperationen zur Narkose verwendeten.

Auch beim Aethergebrauch haben wir einen Todesfall während der Narkose zu beklagen.

Am 22. September Morgens wurde der 59jährige R. L., Locomotivführer, wegen complicirter Fractur des rechten Fussgelenks und Fractur des linken Oberarmes in die Klinik gebracht. Der Kranke war 5 Stunden vor der Aufnahme in die Klinik von der Locomotive überfahren worden.

L. war ein ausserordentlich fetter Mensch (Körpergewicht 160 Kilo), er war bei vollem Bewusstsein, Puls war, trotz des Blutverlustes kräftig, also keine Shokerscheinungen mehr vorhanden; die Untersuchung der Lunge und des Herzens ergab nichts Abnormes. Da uns L. als starker Potator bekannt war — L. war vor 2 Jahren wegen Strictura urethrae in der Klinik in Behandlung gewesen, — und wir bei dem fetten Menschen die Chloroformnarkose nicht für angezeigt hielten, wurde Aether gereicht. 30 Minuten vor Einleiten der Narkose wird die Atrop.-Morphiumlösung injicirt. Nachdem der Patient circa 50 Ccm. Aether inhalirt hatte, trat ein sehr starkes Excitationsstadium auf, bis zur Muskelerschlaffung waren 120 Ccm. nöthig, und waren 20 Minuten verflossen, als die Anästhesie erreicht und der verletzte Unterschenkel gereinigt war, wurde plötzlich das Gesicht des L. sehr stark cyanotisch, der Puls an der Radialis war klein und schwach, die Respiration oberflächlich, sehr starkes Schleimrasseln, durch Vorschieben des Unterkiefers, Reinigen des Mundes wurde dieser asphyktische Anfall bald überwunden, die Aethermaske war selbstverständlich während dieser Zeit weggelegt worden. Da Patient stark reagirte, musste wieder Aether gegeben werden, nach Einathmen von weiteren 40 Ccm., stellten sich heftige clonische Zuckungen der Körpermusculatur ein, die nach weiterem Aetherdarreichen überwunden wurden. — Die nöthige Operation, Resection des Fussgelenks, konnte ich ohne Zwischenfall ausführen und den Verband anlegen. Bis dahin waren 200 Ccm. Aether verbraucht. — Ich schritt nun zur Untersuchung des verletzten linken Armes, und da Patient wieder reagirte, wurde die Maske mit 25 Ccm. Aether befeuchtet und vorgehalten. Der Radialpuls an dem verletzten Arm war gut und kräftig. Kaum hatte Patient wieder Aether inhalirt, als sein Gesicht sehr stark cyanotisch wurde; von diesem Moment ab war der Radialpuls nicht mehr zu fühlen, die Pupillen waren eng, die Respiration setzte aus. Der Kopf wird tief gelegt, die künstliche Respiration, welche sofort eingeleitet wird, lässt sich nicht ausführen, der Thorax ist nicht zu comprimiren, ist völlig starr, schnell wird die Tracheotomie, während gleichzeitig Herzcompression gemacht wird, ausgeführt; aus der Trachea liess sich nur wenig blutiger Schleim aspiriren, Lufteinblasen in die Lunge ist ohne Erfolg, ebenso die faradische Reizung des Nervi phrenici, Kampheröl und die Herzmassage. — Die Wiederbelebungsversuche werden $1\frac{3}{4}$ Stunden lang fortgesetzt; die Starre des Thorax schwand nach $\frac{1}{2}$ Stunde und liess sich jetzt die künstliche Respiration leicht ausführen; trotz der Herzcompression, die während der ganzen Zeit gemacht, stellte sich der Puls nicht wieder ein. Da sich die sicheren Zeichen des Todes einstellten, die Pupillen sich stark dilatirten, die Cornea schlaff wurde, keine Herztöne mehr zu hören waren, wird der Exitus angenommen und von weiteren Wiederbelebungsversuchen Abstand genommen.

Die Section wurde 48 Stunden post mort. gemacht, und hebe ich aus dem sehr ausführlichen Protokolle nur das Wichtigte hervor:

„Sehr fetter Mann, Fettpolster der Bauchdecken $7\frac{1}{2}$ Cm. hoch. In der Bauchhöhle keine Flüssigkeit, Zwerchfellstand beiderseits im 5. Intercostalraum. Lungen stark gebläht, überlagern das Herz zum grössten Theile. Im Herzbeutel wenig klare Flüssigkeit. Herz schlaff, gross,

Spitze zum Theil vom rechten Ventrikel gebildet, viel Fett auf dem Herzen; Ekchymosen auf dem Pericard und Lunge. Nur wenig dunkles flüssiges Blut im linken Herzen, ebenso im rechten Herzen, keine Speckhaut; Musculatur des Herzens schwach und schlaff, Herzmuskel dünn, gelblich, trüb, blass. Klappen normal. Im Kehlkopf und Trachea wenig schaumig, hellrothe Flüssigkeit, Schleimhaut der Trachea und der grösseren Bronchien stark geröthet. Lungen beide gebläht, blutreich, in den Unterlappen Oedem von schaumig blutiger Beschaffenheit, theilweise luftleer. Oberlappen frei, schlaff und blutarm. Leber sehr gross, Fettleber. Nieren normal. Gehirn weich, sehr blass, zeigt sonst nichts Abnormes.

Bei der mikroskopischen Untersuchung wurde gefunden: In der Lunge Fettembolie mässigen Grades, Fetttropfen in den Capillaren und kleinen Arterien, vielfach ausgedehnte Netze bildend. Im Herzen weit verbreitete fettige Degeneration der Muskelfasern und starke Zerklüftung. Lösung der Fasern in den Kittlinien von einander, an anderen Stellen Muskelfasern vereinigt, die Kittsubstanz stark verbreitert und hyalin.

Mit voller Absicht habe ich den Verlauf der Narkose möglichst ausführlich gegeben, es drängt sich selbstverständlich die Frage auf, ist dieser Todesfall allein der Narkose, dem Aethergebrauch zuzuschreiben oder sind hier noch andere Factoren in Betracht zu ziehen? Ich glaube die Frage in folgender Weise beantworten zu können.

In unserem Falle haben eine ganze Reihe unglücklicher Verhältnisse zusammen gewirkt, welche den Exitus herbeiführten.

Bei dem ausserordentlich fetten, an reichlichen Alkoholgenuss gewöhnten Menschen, mussten wir einen geschwächten Herzmuskel unbedingt annehmen. — Die Section und die mikroskopische Untersuchung des Herzens haben die Annahme bestätigt, auch musste das Nachklingen des traumatischen Shok mit erwogen werden, wenn auch der Puls gut war; ich war aus diesen Gründen wohl berechtigt, ja verpflichtet, den Aether zur Narkose zu benutzen, empfiehlt doch auch Garré, der Aethernarkose den Vorzug nach Verletzungen zu geben, da „bei traumatischem Shok der Aether anregend auf die Herzaction wirkt, und deshalb wohl eine Aethernarkose, niemals aber eine Chloroformnarkose riskirt werden darf". Wir mussten die Narkose trotz der schweren Zufälle, welche sich im Verlaufe derselben ereignet hatten, fortsetzen, um die Fragmente des gebrochenen linken Oberarmes in richtige Stellung zu bringen; erst jetzt versagte das an sich schwache Herz den Dienst, der Verletzte starb in der Narkose, Herz und Respiration hörten zur gleichen Zeit auf zu functioniren. — Einen Theil der schweren Zufälle während der Narkose, die starke Asphyxie im Beginn derselben, dürfen wir wohl auf die Fettembolie der Lungen beziehen; wir hatten diese Complication, die so häufig nach schweren Verletzungen zu beobachten ist, wohl erwogen, und

doch den Aether zur Narkose aus den oben angeführten Gründen bevorzugt. — Sicher ist nicht zu viel Aether gegeben worden, 180 Cm. in 1¼ Stunden ist wohl keine zu grosse Menge. Auch der vor Beginn der Narkose gegebenen Atrop.-Morphiuminjection dürfen wir keine Schuld für den Exitus zuschreiben, da gerade bei notorischen Potatoren diese combinirte Injection besonders empfohlen wird, um die zur Anästhesie nöthige Menge des Narcoticum herabzusetzen und durch die Combination von Atropin und Morphium die schädliche Wirkung des Morphium eliminirt werden soll. Der Puls ist während der Narkose genau beobachtet worden, es hat sich derselbe, nachdem die Anästhesie eingetreten war, sehr gehoben, er war während der Operation gut und kräftig gewesen, selbst kurz vor dem Exitus war der Puls an der Radialis, wie ich mich selbst überzeugte, gut und regelmässig. Ich komme also zu dem Schluss, dass bei dem durch die Verletzung geschwächten und dem Alkohol sehr ergebenen Mann, bei welchem fettige Degeneration des Herzmuskels und Fettembolie der Lunge nachgewiesen wurde, die Aethernarkose den Exitus beschleunigt hat, der aber unserer Ansicht nach sicher auch bei Chloroformanwendung eingetreten wäre. — Wichtig und besonders hervorheben möchte ich noch, dass in unserem Falle das Aufhören der Herzaction und der Respirationsstillstand fast gleichzeitig beobachtet wurde, dass bei der Autopsie fettige Degeneration des Herzmuskels constatirt wurde, es wird wohl der Herzstillstand zum grossen Theile auf die fettige Degeneration zu beziehen sein.

I. Osteoplastischer Verschluss eines Schädeldefects.

Der Minenarbeiter O., 33 Jahre alt, aus Ingweiler, erlitt am 6. November 1893 bei einer Rauferei eine complicirte Fractur der linken Seite des Stirnbeins. Nach dem Berichte des behandelnden Arztes wurden bei dem nicht mehr bewusstlosen Kranken mehrere völlig gelöste Knochenstücke vom Stirnbein entfernt, die Dura mater war verletzt, das Gehirn lag frei. Die Wunde heilte unter Eiterung und wurde Pat., da sich Störungen in der geistigen Function einstellten, am 23. Februar 1894 der hiesigen psychiatrischen Klinik überwiesen. Hier wurde neben dem gleich zu beschreibenden Defecte am Stirnbein Folgendes beobachtet:

Die Stimmung des Kranken ist deprimirt, er klagt über heftige Kopfschmerzen und Schwindelgefühl; der Gang des Kranken ist unsicher, Motilität und Reflexe sind intact, ebenso Blase und Mastdarm; es besteht Gedächtnissschwäche, alle Antworten erfolgen langsam.

An der linken Seite der Stirn 3 Cm. oberhalb des Margo supraciliaris fast bis zur Mittellinie reichend ist eine horizontal verlaufende 6 Cm. lange und 4 Cm. breite tiefeingezogene Narbe, welche in ihrer Mitte deutlich Pulsationen erkennen lässt. Im Stirnbein ist ein Defect im Knochen 4 Cm. lang und 3 Cm. breit. Druck auf die Narbe wird sehr schmerzhaft em-

pfunden, beim Vornüberbeugen des Kranken werden die Pulsationen noch deutlicher. Der Kranke wurde am 7. März der chirurgischen Klinik überwiesen, am 14. März wurde in Chloroformnarkose die Narbe excidirt, was ohne Verletzung der Dura mater sich bewerkstelligen liess; in dem Defect des Stirnbeines wurde nach den Vorschriften von König ein Hautperiostknochenlappen implantirt, welcher aus der Stirn genommen war. Ohne grosse Schwierigkeit gelang es in der ganzen Ausdehnung des Lappens die Corticalis und einen Theil der Diploë mit dem Meissel flach abzutragen. Der Hautknochenlappen passte gut in den Defect und wurde mit Seidenknopfnähten fixirt, keine Drainage; der durch den Hautknochenlappen bedingte Defect liess sich durch einige Entspannungsschnitte und Hautverschiebung leicht schliessen.

Der Kranke vertrug den Eingriff gut, nur an den ersten beiden Tagen nach der Operation war der Puls verlangsamt und das Sensorium mehr benommen als vor der Operation; ich glaube, dass wir diese Erscheinungen als leichte Commotio cerebri aufzufassen haben, welcher durch die Meisselschläge veranlasst war. Die Heilung erfolgte ohne Zwischenfall und konnte Pat. am 20. April aus der Klinik entlassen werden.

Alle Beschwerden, über welche der Kranke vor der Operation klagte, sind geschwunden, der Gang ist normal, die Stimmung zuversichtlich, es will Pat. sofort seine Arbeit wieder aufnehmen. Der frühere Defect am Stirnbein ist mit festen Knochen gefüllt, Druck und Beklopfen dieser Stelle ist nicht schmerzhaft.

II. Trepanation der Wirbelsäule bei spondylitischer Lähmung.

Paulin, Marie, 35 Jahre alt, aus Hampont (Lothringen), wurde am 26. Juli 1894 in die hiesige psychiatrische Klinik aufgenommen und am 31. Juli auf die chirurgische Klinik verlegt.

Die Familienanamnese ist ohne Belang. Pat. fiel vor circa 1 Jahr von einer Leiter 3 Meter hoch herab mit dem Rücken auf einen Haufen Steine; sie verspürte wohl Schmerzen in der Wirbelsäule, konnte aber noch gehen und am nächstfolgenden Tage schon wieder ihre Arbeit verrichten.

6 Monate nach dem Falle, Februar 1894 traten spontane Schmerzen in der Mitte der Brustwirbelsäule und im Epigastrium auf, die nach dem Nacken und in die linke Seite des Bauches ausstrahlten; die Schmerzen stellten sich Anfangs nur Nachts ein, um später auch Tags über, besonders nach leichten Anstrengungen, wie Bücken stärker zu werden. Pat. konnte sich noch herumbewegen, bemerkte aber schon seit dieser Zeit Zittern und Schwäche der Beine, so dass sie nur kurze Strecken gehen und im Haushalte sich beschäftigen konnte. Die Schwäche und das Zittern nahm schnell zu, es trat Gürtelgefühl, Steifigkeit in den Bewegungen der Beine auf, schon Mitte April war ihr das Gehen nicht mehr möglich. Die unteren Brustwirbel waren auf Druck schmerzhaft und soll erst zu dieser Zeit ein Hervorstehen der Dornfortsätze bemerkt worden sein. Im Mai stellten sich Beschwerden beim Urinlassen ein, häufiger Urindrang, welcher nur selten befriedigt werden konnte, Stuhl war angehalten, erfolgte nur nach Abführmittel. Die Behandlung bestand in Bettruhe und Lagerung auf Rolle, ohne dass Besserung eintrat.

Bei der Aufnahme wurde folgender **Status praesens** aufgenommen: Anämisch schlecht genährte Frau; Pat. kann nicht aufrecht im Bett sitzen, leichte Kyphose in der Höhle des 8.—10. Brustwirbels, Druck auf die Processus spinosi schmerzhaft, bei Compression der Wirbelsäule (Druck auf den Kopf), keine Schmerzensäusserungen. Spitzenstoss verstärkt, an der Herzspitze deutliches systolisches Geräusch, Verstärkung des zweiten Pulmonaltones, die anderen Brustorgane nachweisbar nicht erkrankt. — Abdomen etwas aufgetrieben, Leber und Milz nicht vergrössert, Blase nicht gefüllt, Urinträufeln, Urin sauer, kein Eiweiss, Blasenkatarrh. Decubitus von Zweimarkstückgrösse am Kreuzbein, Stuhl angehalten; nirgends Lymphdrüsenschwellung, kein Fieber. Totale Paraplegie beider Beine, Musculatur der Beine wenig atrophisch, Untersuchung mit dem galvanischen Strom kein abnormes Verhalten. Patellarreflex und Fussphänomen gesteigert, rechts stärker wie links. Es besteht totale Empfindungslähmung für alle Qualitäten bis zu einer Linie, welche die beiden Spinae anteriores superiores verbindet und am Rücken in derselben Höhe herumreicht. Eine Herabsetzung der Empfindung ist bis zur Höhe des Nabels nachzuweisen. Der Flanken- und obere Bauchreflex ist vorhanden, der untere Bauchreflex nicht auszulösen.

Die Kranke war vom 26.—31. Juli in der psychiatrischen Klinik beobachtet worden und wurde während dieser kurzen Zeit ein Fortschreiten der Blasenlähmung und das Auftreten einer Mastdarmlähmung constatirt. Pat. klagte über heftige spontan auftretende Schmerzen in der Wirbelsäule und zunehmendes Gürtelgefühl, welche ihr die Nachtruhe raubten. Es wurde deshalb beschlossen, das Rückenmark an der kyphotischen Stelle freizulegen, da ein directer Druck auf das Mark wohl anzunehmen war. Eine sichere Diagnose, ob Fractur der Wirbelsäule oder Tuberculose des Wirbels mit Entwicklung eines interspinalen rasch wachsenden Exsudates liess sich, auch nach der Ansicht des Herrn Prof. Fürstner, nicht stellen.

Am 1. August wurde zur Operation geschritten. Aethernarkose. In linker Seitenlage der Patientin wurde ein Schnitt von circa 15 Cm. Länge in der Mittellinie über die Höhe des Gibbus geführt, der Processus spinosi des 8.—10. Brustwirbels wurden freigelegt, die Weichtheile zu beiden Seiten, ohne dass starke Blutung auftritt, mit Messer und Periostschabern vom Knochen abgelöst bis zu den Querfortsätzen, die Processus spinosi der drei Wirbel mit der Knochenzange an der Basis abgetragen und die betreffenden Wirbelbogen bis dicht an den Processus articularis vorsichtig mit dem Meissel durchtrennt.

In dem auf eine Strecke von 10—12 Cm. freigelegten Wirbelkanal fanden sich weder Granulationen noch Narbengewebe vor; das das Rückenmark umgebende Fettgewebe war sehr atrophisch und blutete beim Einschneiden nicht. An dem so völlig freigelegten Mark fehlte die Pulsation vollständig. Patientin wurde jetzt auf den Bauch gelegt und zwei Kissen, wie dies Chipault empfiehlt, eins oberhalb, das andere unterhalb der Operationsstelle unter den Körper der Patientin gelegt, um so das Rückenmark nach hinten auszubiegen, auch jetzt trat die Pulsation nicht ein. Mit einer leicht gebogenen Hohlsonde gelang es, die beiden seitlichen Partien des Markes zu untersuchen und dasselbe soweit zwischen zwei

Nervenwurzeln zu mobilisiren, dass wir auch die vordere Partie des Wirbelkanals untersuchen konnten, wenn auch eine weite Verschiebung des Markes nach rechts oder links so nicht möglich wurde; wir konnten auch an der vorderen Seite der Wirbelsäule nichts Abnormes finden; die nicht verdickte, weisse Dura mater wird, soweit sie freigelegt war, in der Mittellinie gespalten, nur wenig Tropfen von Arachnoidealflüssigkeit fliessen ab, auch die völlig normal aussehende Arachnoidea wird durchtrennt, an dem so blossgelegten Marke liess sich krankhafte Veränderung nicht constatiren, wir fanden keine Verminderung des Volumen oder Veränderung in der Consistenz des Markes. Von weiterem Eingriffe wird deshalb Abstand genommen, die Dura mater nicht genäht. Vorsichtige lockere Tamponade der Wunde mit in Jodoformglycerin getränkter Jodoformgaze.

Verschluss der Hautwunde, nur der untere Winkel bleibt offen, aus dem die Jodoformgaze herausgeleitet wird. Verband. — Auch während der tiefen Narkose war keine Verminderung der Reflexerregbarkeit der unteren Extremität nachweisbar.

Aus der Krankengeschichte, welche ich hier in extenso nicht bringe, erwähne ich Folgendes:

In den ersten Wochen nach der Operation konnten wir bei normaler Temperatur und reactionslosem Wundverlaufe eine Verminderung der hochgradig gesteigerten Reflexe an der unteren Extremität nachweisen, auch hatten wir eine Besserung der Blasen- und Mastdarmlähmung zu notiren; Patientin konnte Urin und Stuhl einige Stunden halten; die heftigen Schmerzen im Rücken hatten aufgehört. Langsam stellte sich auch eine Besserung in der Sensibilität ein, 17 Tage nach der Operation werden tiefe Nadelstiche gefühlt, und konnte sie auch an beiden Beinen richtig localisiren. Die Operationswunde war in 3 Wochen völlig vernarbt, so dass ein Verband nicht mehr nöthig war. Die Besserung in der Sensibilität blieb erhalten, leider trat aber keine Veränderung der motorischen Lähmung trotz Anwendung des galvanischen Stroms ein. Der Decubitus am Kreuzbein, welcher in den ersten beiden Wochen sich reinigte und verkleinerte, wurde dann schnell grösser; auch konnte Patientin seit Anfang September den Urin und Stuhl nicht mehr halten; die Cystitis, welche bei täglichem Ausspülen der Blase sich gebessert hatte, verschlimmerte sich wieder. Husten, ohne Auswurf, stellte sich ein, über der linken Lungenspitze leichte Dämpfung; Exspirium abgeschwächt.

Seit dem 18. September Abends Fieber bis zu 39° und heftige Durchfälle. Patientin magerte sehr ab, die Kräfte schwanden. Durch den Decubitus wurde das Kreuzbein blossgelegt. Am 14. October trat der Exitus ein.

Aus dem Sectionsprotokolle interessirt wohl vor Allem der Befund an der Wirbelsäule und Rückenmark. Am unteren Theile der Brustwirbelsäule ist eine 9 Cm. lange weissliche Narbe genau medial gelegen, in deren oberem Theil die Haut fest an der Unterlage haftet, im mittleren Theile der Narbe feste Verbindung der Wirbelbogenreste mit der Dura mater. Im Duralsack klare gelbe Flüssigkeit. Innenfläche der Dura blass, Duralsack weit. Im oberen Theile des Rückenmarkes ist die Dura mit der Arachnoidea leicht verbunden durch wenige weissliche, netzför-

mige Verdickungen. Die Vorderfläche der Dura des Brustmarkes, entsprechend der Hautnarbe, haftet an den Wirbelkörpern fest an; nach der Auslösung des Markes findet sich an der Vorderfläche der Wirbelkörper am 9. Brustwirbel eine knöcherne Prominenz im Wirbelkanal, die eine Stufe bildet, infolge deren der obere Theil der Wirbelkörperreihe weiter nach hinten vorsteht, als der untere. Auf dieser knöchernen Prominenz liegen weiche käsige Massen und ebensolche sind in der Ausdehnung von 3 Cm. als flaches Polster auf der entsprechenden Stelle der Dura vorhanden, in demselben ein kleiner Knochensequester. Die Stufe ragt 6 bis 7 Mm. in den Wirbelkanal hinein; entsprechend diesem Vorsprung bildet die ganze Wirbelsäule eine leichte winklige Knickung. Da, wo die käsigen Auflagerungen der Dura aufliegen, ist diese bis zu 3 Mm. verdickt und durch Stränge mit dem Rückenmarke verbunden, aber nicht flächenhaft verwachsen. Nach Lösung der Adhäsionen erscheinen auf der Innenfläche der Dura stark injicirte Auflagerungen, und sind die weichen Rückenmarkshäute netzförmig bindegewebig verdickt.

Am Rückenmarke ist hier eine circuläre Einschnürung in einer Längsausdehnung von 14 Mm., die Breite des Markes ist an dieser Stelle nur 11 Mm. direct darüber, im intacten Theile 14 Mm.; es entspricht die stärkst verjüngte Stelle genau der Verwachsung der Dura am Wirbelkörper, die Verwachsung hat nur geringe Längsausdehnung, ca. 8 Mm. Eine deutliche Aenderung in der Consistenz des Rückenmarkes ist an der verjüngten Stelle nicht wahrzunehmen. In dem Querschnitte durch das Mark oberhalb der Einschnürungsstelle ist keine deutliche Grauverfärbung der weissen Substanz; im Halsmarke scheinen die Goll'schen Stränge etwas mehr weiss als die Burdach'schen; auf einem Schnitte unterhalb dicht unter der Lendenanschwellung ist die Substanz weich, besonders im rechten Seitenstrange, im linken Seitenstrang eine keilförmige graue Stelle, die mit ihrer Basis die Pia erreicht, die Spitze medialwärts gekehrt. — Bei der Betrachtung von vorn erscheint die Wirbelsäule in der Höhe des mittleren Brustwirbels nach beiden Seiten stark aufgetrieben, diese Auftreibungen fluctuirten deutlich und sind nur von der Pleura und einer dünnen Membran überzogen, beim Einschneiden derselben kommt eine reichliche Menge Eiter hervor. Die Auftreibung reicht nach unten bis zum unteren Rande des ersten Lendenwirbelkörpers rechts, links bis zum Ende des 12. Brustwirbels, an der Vorderfläche des 12. Brustwirbels ist eine fluctuirende Vortreibung, die nach rechts in die seitliche Vortreibung übergeht. Im Grunde dieses Abscesses liegt der Knochen des 12. Brustwirbels frei zu Tage, von diesem nach oben geht an der Vorderfläche der Wirbelkörper der Abscess weiter bis zur Höhe des 6. Brustwirbels, in der Höhe des 10. Brustwirbels füllt er eine grosse Höhle, welche an der Stelle dieses Wirbels liegt, in verticaler Richtung 2,5 Cm. klaffend; nach beiden Seiten reicht die Höhle bis unter die Pleura, und ihr entsprechen die oben beschriebenen stärksten Vorwölbungen. Die Höhle ist nach unten von einer horizontalen, sehr rauhen Knochenfläche begrenzt, oben von einer schrägen nach hinten abwärts gerichteten Fläche, die in scharfer Leiste endet, und unterhalb dieser Leiste mündet die Höhle frei in den Wirbelkanal. Die Leiste selbst entspricht der früher beschriebenen Prominenz im Wirbelkanal. Nach dem Aufsägen des Wirbel-

körpers in sagitaller Richtung zeigt sich, dass die beschriebene Höhle an Stelle des 10. und 12. Brustwirbels liegt; vom 10. Wirbel sind nur wenig käsig infiltrirte Reste vorhanden, welche der Bandscheibe aufliegen, vom 9. Brustwirbel ist ein, in der Sägefläche keilförmig erscheinendes Stück, dessen Basis nach oben gekehrt, fest mit der Bandscheibe zusammenhängt, dessen Spitze nach unten gekehrt ist, vorhanden und der mehrfach beschriebenen, in den Wirbelkanal vorspringenden Leiste entspricht; es ist also der hintere obere Abschnitt des 9. Wirbels enthalten und mit ihnen ist der zum 9. gehörige Wirbelbogen noch in festem Zusammenhange, der Wirbelbogen des 10. Brustwirbels ist völlig gelöst und vor ihm sieht das Rippenköpfchen frei in die Höhle herein. Der 11. Wirbelbogen ist wieder in fester Verbindung mit seinem Wirbelkörper. Im Körper des 11. Wirbels ist ein käsiger Herd, der bis zur halben Höhe des Wirbels reicht. Die Bandscheibe ist bis auf ihren hintersten Abschnitt völlig erweicht, käsig umwandelt, von ihr aus dringt in den oberen Theil des 12. Wirbels ein mit breiter Basis aufsitzender Herd nach unten. Im 7. Brustwirbelkörper ist ein gelber käsiger Erweichungsherd eingelagert, der etwas zackig gestaltet den vorderen Theil des Wirbels einnimmt.

Auch in den übrigen Organen wurden noch wichtige pathologische Veränderungen gefunden; es wird aber genügen, wenn ich die pathologisch-anatomische Diagnose hier anführe.

Leptomeningitis cerebralis tuberculosa, symmetrische Erweichungsherde beider Corpora striata, Hydrocephalus internus. — Endocarditis chronica et acuta valvulae mitralis et tricuspidalis. — Bronchiektasie der rechten Lungenspitze, käsig Bronchopneumonie beiderseits. Cystitis diphtheritica. Pyelitis sinistra, catarrhalische Geschwüre im Darm.

Wir wurden in unserem Falle zur Operation gedrängt, da sich zu der totalen Lähmung der Beine seit kurzer Zeit die Blasenlähmung hinzugesellt und Decubitus am Kreuzbein schon begonnen hatte, Momente, welche sicherlich, falls kein Eingriff gemacht würde, das Leben der Kranken auf das Schlimmste bedrohten, und war doch die Möglichkeit, dass durch den operativen Eingriff eine Besserung ja Heilung der Lähmung herbeigeführt würde, nicht ganz von der Hand zu weisen. — Wie wir schon oben sagten, war vor der Operation eine exacte Diagnose, wodurch die Compression des Markes veranlasst wurde, nicht gestellt worden; wir mussten die Frage offen lassen, ob infolge der Tuberculose der Wirbelsäule sich im Rückgratskanale ein eitriges Exsudat oder fungös-tuberculöse Massen entwickelt haben und so eine Raumbeschränkung, eine Compression des Markes im Wirbelkanal veranlassten; oder ob nach dem Falle auf den Rücken, Juli 1893, bei der Patientin eine Infraction der Wirbelkörper an ihrer hinteren Partie entstanden sind, eine Infraction, welche eine Ostitis in der Spongiosa der Körper herbeigeführt hatte. Infolge dieser Ostitis konnte sich dann eine allmähliche Raumbeschränkung im Wirbelkanal

einstellen, es traten die Symptome der Rückenmarkscompression nach und nach ein, und auch spät erst wird die Kyphose bemerkt.

Zur Stütze dieser letzten Ansicht erinnere ich an die von Middeldorpf und in jüngerer Zeit von Verneuil beschriebenen Fälle, in welchen die Diagnose auf Fractur resp. Infraction der Wirbelkörper sofort nach der Verletzung nicht zu stellen war. Mit voller Absicht führe ich die Fälle von Verneuil an, in welchen die Verletzung durch Muskelzug, durch Ueberstreckung der Wirbelsäule entstanden war, weil in unserem Falle die Verletzung, wenn auch nicht allein durch Muskelzug, so doch sicherlich durch Ueberstreckung der Wirbelsäule veranlasst sein konnte (Patientin fiel 3 Meter hoch herab, mit dem Rücken auf einen Haufen Steine), und sich so die supponirte Absprengung resp. Compression eines an der hinteren Peripherie des Wirbelkörpers gelegenen Knochentheiles erklären liess.

Aus den sich langsam einstellenden Schmerzen im Rücken, dem Gürtelgefühl und der langsamen Entwicklung der Kyphose kann, wie Verneuil dies besonders betont, die Diagnose auf Wirbelinfraction erst nachträglich gestellt werden, wenn sonst Zeichen von Tuberculose fehlen. Da wir nun bei unserer Kranken keine objectiven Zeichen von Tuberculose in anderen Organen, vor Allem nicht in der Lunge nachweisen konnten, Fieber u. s. w. fehlte, so war die Annahme einer Infraction des Wirbelkörpers mit nachfolgenden Compressionssymptomen nicht so ganz von der Hand zu weisen, doch möchte ich hier nochmals hervorheben, dass eine sichere Diagnose vor der Operation nicht gestellt war.

Auch nachdem das Rückenmark bei der Operation freigelegt war, konnten wir die Diagnose nicht weiter fördern. Die Annahme, dass der Wirbelkanal durch Knochenwucherung verengt war, wurde bei der Operation nicht bestätigt. Wir konnten keine Hervorragung an der hinteren Partie der Wirbelkörper finden. Ich will durchaus nicht leugnen, dass ich bei der Mobilisation des Markes sehr vorsichtig zu Werke ging, glaubte aber doch, dass ich das Mark hinlänglich weit zur Seite gezogen hatte, um die Wirbelkörper zu Gesicht zu bekommen; ich konnte mich aber nicht dazu entschliessen, einen austretenden Nerv zu durchschneiden, wenn auch Urban angiebt, die Durchschneidung der Nerven habe keine grosse Bedeutung, da die durchschnittenen sich nachträglich wieder nähen liessen. Ich hatte auch meiner Ansicht nach genügend von den Wirbelbögen weggemeisselt, wir konnten die vordere Wand des Wirbelkanals völlig übersehen.

Zur Freilegung des Rückenmarkes benutzte ich, nachdem die die Wirbel bedeckenden Weichtheile und auch das Periost zur Seite prä-

parirt, die Processus spinosi mit der Knochenscheere an ihrer Basis abgetragen waren, Hammer und Meissel, ich entfernte den ganzen Wirbelbogen bis zu seiner Verbindung mit dem oberen Gelenkfortsatze.

Die temporäre Resection der Wirbelbögen, nach Urban's Vorschlag halte ich aus folgenden Gründen nicht für zweckmässig: da 1. bei der Durchmeisselung des ersten Wirbelbogens das Rückenmark oder die austretenden Nerven verletzt werden können, — Urban selbst giebt dies zu; 2. weil ich fürchtete, dass durch das Zurückklappen und die nicht genügende Fixation der resecirten Wirbelbögen, schon sehr bald eine Compression des Markes wieder eintreten oder nachträglich durch stärkere Knochenwucherung an der Operationsstelle das Mark von Neuem niedergedrückt werden kann, und 3. vor der Operation nicht zu bestimmen ist, wie viele Bogen temporär zu reseciren sind, und durch eine ausgedehnte Resection die spätere Festigkeit der Wirbelsäule leiden kann, da eine knöcherne Verbindung der resecirten Bogen nicht unbedingt eintreten muss.

Das völlige Fehlen der Pulsation an dem blossgelegten Marke fiel uns bei der Operation ganz besonders auf. Die Pulsation stellte sich auch nicht wieder ein, als die Kranke in die Chipault'sche Lage gebracht war, kehrte auch nach der Mobilisation des Markes nicht wieder. Wir incidirten, da wir keine Ursache für die Rückenmarkscompression fanden, die Dura mater spinalis, soweit sie durch die Resection der Wirbelbogen freigelegt war, an ihrer hinteren Seite in der Mittellinie und konnten wir an dem nun völlig freigelegten Marke keine Veränderung des Volums noch der Consistenz finden. Es gab also die Operation, wie schon gesagt, keinen Anhaltspunkt für die Erklärung der Lähmung.

Erst im weiteren Krankheitsverlaufe wurde die Diagnose der Tuberculose der Wirbel immer wahrscheinlicher, ein absolut beweisendes Moment aber für bestehende Tuberculose konnte nicht erbracht werden; die geringfügigen Veränderungen an der linken Lunge, die wir später fanden, konnten wir nicht sicher auf Tuberculose beziehen, da jeder Auswurf fehlte, die Tuberkelbacillen also nicht nachweisbar waren und die Temperatursteigerungen sich eben so gut aus dem Grösserwerden des Decubitus erklären liessen.

Die so ausgedehnte Zerstörung der Wirbel, wie sie durch die Section nachgewiesen ward, und das Hereinwachsen der fungös-tuberculösen Massen in den Rückgratskanal ist zweifellos erst einige Zeit nach der Operation eingetreten, ich glaube diese Annahme durch Folgendes stützen zu können:

Eine so glatte und vollständige Heilung der Operationswunde, wie wir sie bei der Kranken beobachten konnten, wäre wohl nicht möglich gewesen, wenn schon bei der Operation oder einige Tage nach derselben der Wirbelkanal durch das Hereinwuchern von tuberculösen Granulationen inficirt worden wäre, es würde, wie dies von anderen Autoren berichtet wird, eine tuberculöse Infection der Wunde eingetreten oder doch sicher eine Fistel zurückgeblieben und wohl schwerlich die tuberculöse Infection der Rückenmarkshäute ausgeblieben sein, da ja durch die Wunde in der Dura mater spinalis den Tuberkelbacillen der Weg frei zum Rückenmark und Gehirn war, es würde sich wohl schnell eine tuberculöse Entzündung des Rückenmarks und der Gehirnhäute bemerkbar gemacht, die Kranke würde wohl kaum noch $2^1/_2$ Monat nach der Operation gelebt haben. Bei der Section ist an den Häuten des Rückenmarks nichts von Tuberculose gefunden worden, nur war Tachymeningitis tuberculosa *externa* da, welche sich ja ohne Weiteres aus dem Befunde im Wirbelkanal erklärt. Wir müssen also annehmen, dass die weissen käsigen Massen, welche der Dura spinalis auflagen, erst einige Zeit nach der Operation in den Wirbelkanal hineingewuchert sind. Auch die völlige Lösung des nur noch zum Theil erhaltenen linken Wirbelbogens des 10. Brustwirbels, die das Sectionsprotokoll beschreibt, konnten zur Zeit der Operation noch nicht bestanden haben, es würde uns sonst wohl nicht eine abnorme Beweglichkeit des Bogentheiles bei dem Wegmeisseln entgangen sein, da wir, um das Mark möglichst weit freizulegen, nach der Eröffnung des Wirbelkanals an der rechten und linken Seite des Wirbelbogens Knochenstücke abgemeisselt haben. Die Leptomeningitis cerebralis tuberculosa ist wohl als selbständige, nicht von dem Rückenmarke aus fortgeleitete Erkrankung aufzufassen.

Die Lähmung der unteren Extremität war bei der Kranken zum grossen Theile durch *directe* Compression des Markes bedingt; es fand sich, entsprechend einer Leiste im Wirbelkanal, welche von dem zerstörten 9. Brustwirbel gebildet war, eine Formveränderung, eine beträchtliche Verjüngung des Markes; neben der Zerstörung des Wirbelkörpers haben wohl die käsigen Massen, welche der Dura auflagen, mit zu Circulationsstörungen beigetragen und die Lähmung im weiteren Krankheitsverlaufe mit unterhalten. — Der Befund am 9. Wirbelkörper bestätigt zwar zum Theil unsere, vor der Operation gestellte Diagnose, wir hatten ja Compression des Markes angenommen und wollten durch den operativen Eingriff diesen schädlichen Druck beseitigen, wie es ja *Urban* in seinen Fällen geglückt ist; leider fanden wir bei der Operation nichts, was diese Annahme bestätigte,

mit Ausnahme des Fehlens der Pulsation des Markes, und konnten wir deshalb nicht weiter activ vorgehen. — Einen wesentlichen Erfolg, eine Besserung der Lähmung konnten wir nach Beendigung der Operation nicht erwarten, war doch die Ursache der Rückenmarkscompression nicht gefunden worden. Der operative Eingriff wurde reactionslos vertragen, der einzige Erfolg ausser der eine Zeit lang beobachteten Besserung der Sensibilitätsstörung und der Blasen- und Mastdarmlähmung war, dass die Kranke von den heftigen Schmerzen im Rücken befreit war und befreit blieb.

Zu einem nochmaligen operativen Eingriffe, wie ihn Minaut mit gutem Erfolg bei einem Falle machte, in welchem die Heilung sich nicht besserte, hielt ich mich nicht für berechtigt, da der Kräftezustand unserer Kranken schon vier Wochen nach der Operation schlechter wurde; durch ein nochmaliges Freilegen des Rückenmarkes würden wir den Exitus nur beschleunigt haben.

Bei der Section wurde Tuberculose der Wirbelsäule nachgewiesen und ist diese sicher die Ursache der Paraplegie gewesen. Ich möchte nun annehmen, dass das Trauma, auf welches die Patientin den Beginn ihrer Krankheit bezog, doch von sehr grosser Bedeutung für die Entstehung der Lähmung war. Neben der grossartigen tuberculösen Zerstörung des 9. und 10. Brustwirbelkörpers wurden noch in anderen Wirbeln käsige Herde gefunden. Die Annahme, dass im 9. und 10. Brustwirbel ebenfalls käsige Herde schon vor dem Trauma bestanden, kann nicht zurückgewiesen werden, und ist es recht gut möglich, dass die in dem 9. und 10. Brustwirbel vorhandene Käseherde ebenso wenig Erscheinungen machten, wie die übrigen Herde, dass sie völlig reactionslos dalagen, nur eins fehlt, die Angabe der Kranken, dass sie in früherer Zeit Schmerzen in der Wirbelsäule gehabt habe (trotz mehrfachen Fragens gab die Kranke stets zur Antwort, sie sei früher gesund gewesen, über die Unzulässigkeit anamnestischer Daten von Seite der Kranken brauche ich wohl keine weiteren Bemerkungen zu machen). Oft genug wird bei der Tuberculose der Knochen und Gelenke beobachtet, dass Herde, welche längere Zeit völlig symptomlos bestanden, plötzlich durch ein Trauma neu belebt werden und der Ausgangspunkt einer erneuten schweren Erkrankung werden; wir können das Wiederaufflackern der Tuberculose uns auch bei unserer Kranken auf diese Weise erklären. Das einzige, was wir als auffallend bezeichnen müssen, ist das langsame Auftreten der krankhaften Erscheinungen, nachdem das Trauma eingewirkt hatte.

III. Sarkom der Niere bei einem dreijährigen Kind. Exstirpation.

Die Resultate der Nierenexstirpation wegen maligner Tumoren im Kindesalter sind jüngst von Döderlein zusammengestellt worden, günstig waren die Erfolge bisher nicht. Von 47 Fällen sind nur 3 längere Zeit recidivfrei geblieben, 19 starben bei oder sehr bald nach der Operation, bei 25 trat schon nach sehr kurzer Zeit Recidiv ein. Israel hat noch über zwei weitere Fälle berichtet, von denen der eine geheilt blieb, der andere an Recidiv zu Grunde ging. Auf eine weitere Vervollständigung der Statistik will ich hier verzichten.

Wir beobachteten und operirten im Sommer 1894 ein Sarkom der Niere bei einem 3jährigen Kinde, dessen Krankengeschichte hier Platz finden möge.

Marie B., 3 Jahre alt, aus Marmerspach. Wurde am 28. April 1894 in die chirurgische Klinik aufgenommen.

Die anamnestischen Angaben, welche wir über den Krankheitsverlauf bekamen, waren sehr ungenau: bei dem von gesunden Eltern stammenden Kinde, welches bisher noch keine Krankheiten durchgemacht hatte, wurde seit 4 Wochen eine Anschwellung der linken Seite des Bauches beobachtet, die schnell grösser geworden sein soll, ohne dass das Allgemeinbefinden der Kleinen gestört war.

Status praesens. Gut genährtes kräftiges Kind. Brustorgane gesund. Die linke Seite des Bauches ist stark aufgetrieben und fällt besonders eine kugelförmige Vorwölbung der Bauchdecken auf, die in der Mitte zwischen Rippenbogen und Spina ant. sup. gelegen ist, bei der Respiration sich nicht mitbewegt; an dieser Stelle schimmert durch die Bauchhaut ein Netz von dilatirten Venen durch. Bei der Palpation des Abdomens ohne Narkose liess sich im linken Hypochondrium eine kinderkopfgrosse Geschwulst nachweisen, die nach unten 3 Querfinger unterhalb des Nabels herabreicht, die Mittellinie nicht überschreitet nach oben ins Epigastrium und unter den Rippenbogen sich verfolgen lässt, nach hinten keine bestimmten Grenzen zeigt. Die Geschwulst, die ziemlich hart ist und glatte Oberfläche hat — nur an der kugligen Hervorwölbung hat man das Gefühl der undeutlichen Fluctuation —, ist im Bauche verschiebbar, durch leichten Druck von der linken Nierengegend aus kann sie nach vorn und rechts über die Mittellinie hinübergedrängt werden. Bei Bauchlage ist die linke Nierengegend, selbst wenn man die Geschwulst dort hindrängt, eingesunken. An der medialen Seite des Tumors fühlt man einen fingerdicken Strang schräg über den Tumor hinziehen. Bei Eingiessung von 1 Liter Wasser per rectum liess sich dieser Strang sicher als Colon descendens nachweisen, während der Darm mit Wasser gefüllt war, war der mediale Rand des Tumors weniger gut fühlbar und im Ganzen nach aussen und hinten gedrängt. Kohlensäure, Auftreibung des Magens war bei dem Kinde nicht möglich.

Ueber dem Tumor ist der Percussionsschall dumpf. Wir unterlassen es, die übrigen Ergebnisse der Percussion des Bauches hier näher zu be-

schreiben, da dieselben keinen weiteren Aufschluss über die Lage und die Art des Tumors geben. — Urin ist klar, frei von Eiweiss, enthält kein Blut und wird in normaler Menge abgesondert, specifisches Gewicht 1017, kein Fieber. Untersuchung des Blutes, keine Vermehrung der weissen Blutkörperchen.

Schon nach diesem Befunde war ein Milztumor bei dem Kinde nicht anzunehmen, da Blutbefund normal, der Tumor glatte Oberfläche zeigte u. s. w.

Auf die weitere differenzielle Diagnose anderer Tumoren will ich nicht eingehen, da bei der weiteren Beobachtung des Kindes die Annahme eines Nierentumors immer sicherer wurde. Es traten beträchtliche Schwankungen in der täglichen Urinmenge ein. In den ersten Tagen nach der Aufnahme des Kindes wurden 800—1000 Ccm. Urin entleert, es sank dann die tägliche Urinausscheidung auf 400—500 Ccm., bei gleicher Menge von Flüssigkeitsaufnahme, um nach 3—4 Tagen wieder zur normalen Menge zu steigen. Wurde nur wenig Urin entleert, war dieser klar, enthielt keine körperlichen Elemente, an dem Tage, an welchem die Urinmenge stieg, war der Urin leicht trüb, es schied sich ein Sediment ab, in dem wir Leukocyten, vereinzelte rothe Blutkörperchen nachwiesen, in dem kleine weissliche Krümelchen besonders auffielen, die sich bei der mikroskopischen Untersuchung als nicht weiter zu differenzirende Zellenconglomerate mit zerfallenem Inhalt erwiesen. — Von einer Volumsabnahme des Tumors konnten wir uns, wenn plötzlich viel Urin entleert wurde, nicht überzeugen. — Diese Beobachtung liess wohl die Vermuthungsdiagnose auf eine zeitweise Verstopfung des Ureter der erkrankt angenommenen Niere stellen, wenn auch das Kind während dieser Periode, in welcher nur wenig Urin entleert wurde, nicht über Schmerzen klagte, der Schlaf, das Allgemeinbefinden nicht gestört war und die Temperatur nicht stieg.

Wir entschlossen uns deshalb zur Probepunction des Tumors, welche in Narkose vorgenommen wurde. Die dicke Punctionsnadel dringt in lockeres Gewebe, ein Hohlraum wurde bei zweimaligem Einstechen nicht getroffen und aspirirten mit der Nadel Gewebspartikelchen, in denen bei der mikroskopischen Untersuchung kleine rundliche Zellen mit deutlichem Kerne und Gebilde gefunden wurden, die nur als quergestreifte embryonale Muskelfasern anzusprechen waren und stark glykogenhaltig sich erwiesen, wie Jodzusatz zeigte.

Auf Grund dieses Ergebnisses der Probepunction wurde ein solider Tumor der linken Niere angenommen und die Freilegung resp. Exstirpation des Organs beschlossen.

Das Kind hatte die Narkose gut vertragen, infolge der Punction traten keine Reactionserscheinungen ein, der Urin blieb in den nächsten Tagen nach der Punction klar, keine Beimischungen von Blut, kein Eiweiss.

Operation 11. Juni 1894. Aethernarkose, die gut verläuft. Schrägschnitt von der Mitte der 12. Rippe bis zur Grenze zwischen mittleren und äusseren Drittel des Lig. Poupart. ca. 20 Cm. lang. Freilegen der Niere, Fettkapsel derselben dünn. Unterhalb des Rippenbogens gelingt es leicht die Geschwulst auszulösen, an der Stelle, wo die Geschwulst die stärkere Vorbuchtung der Bauchdecken bildete, ist der Tumor fester

mit dem Peritoneum parietale verwachsen, es reisst hier das Bauchfell an mehreren Stellen ein, diese Risse werden sofort durch die Naht geschlossen. Der Tumor lässt sich, nachdem seine hintere Fläche ebenfalls freigelegt ist, nicht aus der Wunde herauswälzen, deshalb 5 Cm. langer Schnitt, parallel der 12. Rippe. Jetzt gelingt es leicht die Geschwulst bis auf die Gefässe zu isoliren und vorzuschieben. Der Ureter wird isolirt und unterbunden, um die Gefässe zunächst Massenligatur, Abtragen der Niere und hierauf isolirte Unterbindung der Arterie und Vene. Im Ureterstumpf finden sich noch Geschwulstmassen, es wird deshalb, soweit sich der Harnleiter vom Peritoneum frei präpariren lässt, noch ein Stück von 5 Cm. Länge exstirpirt und nochmals unterbunden. Auch in diesem Stück des Ureters sind noch Geschwulstmassen. Vergrösserte retroperitoneale Lymphdrüsen wurden nicht gefunden. Blutung während der Operation sehr gering. Nur einmaliges Auswischen der grossen Wundhöhle mit 2 proc. Borlösung, leichtes Ausstopfen der Wunde mit sterilisirter Gaze. Die durchschnittenen Muskeln durch versenkte Seidennähte vereinigt und schliesslich die Hautwunde. Verband. Dauer der Operation $1^1/_2$ Stunde. Aetherverbrauch 100 Ccm.

Befinden des Kindes nach der Operation befriedigend. In dem bis Abends aufgesammelten, leicht trüben Urin viel Urate, kein Eiweiss und einige Gewebspartikelchen, die mikroskopisch ähnliche Bilder geben, wie die bei der Probepunction gewonnenen Gewebsfetzen.

In den ersten Tagen nach der Operation wurden nur 400—500 Ccm. Urin gelassen, entsprechend der nicht zu reichlich gereichten Flüssigkeit: vom 6. Tage ab war die Urinmenge normal und schwankte zwischen 900—1000 Ccm. Der Urin blieb klar, eiweissfrei, zellige Elemente wurden nicht mehr beobachtet.

Der weitere Verlauf war gut, fieberfrei. Am 2. Juli war die Wunde völlig vernarbt. Bei der Entlassung, am 7. Juli, war nichts, was auf Geschwulstentwicklung hinwies, zu fühlen.

Der anatomische Befund der exstirpirten Niere war folgender: Der Tumor hat die Grösse eines Mannskopfes, ein Gewicht von 1200 Grm., inclusive Niere; er gehört im Wesentlichen der lateralen Partie der Niere an, so zwar, dass er von dem Nierenbecken aus gegen den convexen Rand gewachsen zu sein scheint; dabei hat er die Niere selbst von vorn nach hinten stark auseinandergedrängt, so dass die vordere und hintere Fläche des Organs wie zwei dünne Schalen dem Tumor vorn und hinten aufsitzen. Das Nierenbecken ist etwas erweitert, in ihm finden sich bis haselnussgrosse polypenähnliche Tumormassen, von graurother Farbe, die frei in dasselbe hineinragen, mit ähnlichen Massen ist der sich an das Nierenbecken anschliessende Theil des Ureter ausgestopft.

Die Farbe des Tumor ist zum grössten Theile eine rein weisse. Im Centrum jedoch finden sich blaurothe, ziemlich weisse Massen, sonst hat der Tumor die Consistenz eines Uterus-Myoms und zeigt auch eine ähnliche faserige Beschaffenheit. An dem unteren und vorderen Theile der Geschwulst kann man sogar bis zu 5 Cm. lange Fasern sehr leicht mit der Pincette isoliren.

Die Nierenkapsel überzieht Niere und Tumor. Mikroskopisch bestand der Tumor aus einem faserigen Gewebe, in welchem viele Zellen

eingelagert waren. Die Fasern zeigen zum grössten Theile eine deutliche Querstreifung und erwiesen sich als quergestreifte Muskelfasern, boten aber erhebliche Differenz bezüglich der Breite und Länge. — An richtigen Zellen waren: 1. kleine, rundliche mit stark tingirbarem Kerne versehen, zu constatiren, welche dem Gewebe ein exquisit sarkomatöses Gefüge gaben; 2. grosse rundliche oder längliche Riesenzellen ähnliche Gebilde, welche meist 3—6 Kerne tragen und einen stark blasigen Charakter zeigten. Diese grossen Zellen liessen oft eine deutliche Querstreifung erkennen, entsprachen also zweifellos einer abnormen Form von quergestreiften Muskelfasern; sie sowohl, wie die oben notirten Muskelfasern zeigten einen starken Glykogengehalt. — Ganz vereinzelt fanden sich kleine Inseln von Knorpelgewebe innerhalb der sarkomatösen Theile. Die centralen braunrothen Partien des Tumors zeigten starke Hämorrhagien und Nekrose.

Diagnose: Rhabdo-chondromyosarcoma striocellulare. Herr Dr. Manasse, der so liebenswürdig war uns diesen Bericht zu geben, wird über die histologische Structur des Tumors noch ausführlicher berichten.

Die während der klinischen Beobachtung constatirten Schwankungen in der täglich ausgeschiedenen Urinmenge bei dem Kinde, erklären sich nach dem Operationsbefunde leicht, aus dem Hineinwuchern der Tumormassen in den Ureter; der von der erkrankten Niere secernirte Urin konnte in dem etwas erweiterten Nierenbecken gestaut werden: war doch in der Periode, in welcher wenig Urin ausgeschieden wurde, dieser völlig klar, ohne jede fremde Beimengung, wurde dann wieder plötzlich mehr Urin gelassen, fanden wir in dem leicht trüben Urin, neben Leukocyten die beschriebenen Krümelchen. Längere Zeit vor der Operation wird dieser vorübergehende Verschluss des Ureters nicht haben bestehen können, da die Dilatation des Nierenbeckens nur eine geringe war; auffallend bleibt bei diesem Ureterbefund das Fehlen von grösseren Blutbeimischungen im Urin.

Die Probepunction bei Nierentumoren ist von manchen als sehr gefährlich völlig verworfen worden. In unserem Falle gab sie ein positives Resultat und ist durch dieselbe die Diagnose auf den richtigen Weg geleitet worden, man muss sich nur genau an die von Israel angegebenen Vorschriften halten.

Die Operation wurde in Aethernarkose vorgenommen und ist der günstige Verlauf, nach dem doch für das junge Kind immerhin schweren Eingriff zum grossen Theil auf dieses Narcoticum zu beziehen, und in der extraperitonealen Operationsmethode vor Allem, da die Exstirpation des Tumors sich nicht schnell ausführen liess. Leider konnten wir uns des günstigen Erfolges der Operation nicht lange erfreuen. Schon am 19. September 1894 wurde die kleine

Patientin der Klinik wieder zugeführt; das Aussehen des Kindes war in den letzten Wochen schlechter geworden, in der linken Bauchseite, mitten zwischen Spina anterior superior, war ein überapfelgrosser Tumor zu fühlen, der nach keiner Seite hin beweglich, das Colon descendens fest mit dem Tumor verwachsen, wie dies durch die Darmeingiessungen sich nachweisen liess. Wir schlugen den Eltern des Kindes den Versuch der Exstirpation des Recidivs vor. Da der Urin klar war, kein Eiweiss enthielt, war sicher die rechte Niere normal anzunehmen. Wir bekamen aber leider nicht die Einwilligung zur Operation.

Wir müssen wohl annehmen nach diesem Befunde, dass das Recidiv sich in dem Ureterstumpf entwickelt hat. In dem dem Nierenbecken zunächst gelegenen Theile des Ureters waren ja schon Tumormassen hineingewuchert und hatten das Lumen des Harnleiters zum Theil verlegt; wir versuchten bei der Operation möglichst viel von dem Ureter zu entfernen, exstirpirten noch ein Stück desselben und glaubten völlig im Gesunden operirt zu haben.

Das schnelle Auftreten des Recidivs zeigt, dass diese Annahme nicht richtig war. — Das Mitbetheiligtsein des Ureters bei malignen Nierentumoren ist noch nicht häufig beobachtet, soweit mir die Literatur bekannt ist. Man wird auf den Ureter, wie dies auch jüngst Roosing betont hat, noch grössere Aufmerksamkeit bei der Nierenexstirpation zu legen haben, wie dies bisher geschehen ist. Von dem Lumbalschnitte aus lässt sich der Ureter mit grosser Leichtigkeit bis zu dessen Eintritte ins kleine Becken freilegen, ohne dass das Bauchfell verletzt zu werden braucht, wie ich mich durch mehrfache Untersuchungen an der Leiche habe überzeugen können.

IV. Tuberculose des Ileo-sacralgelenkes. Laparotomie.

S., Emilie, 39 Jahre alt, aus Lobstein, stammt aus gesunder Familie und will bis vor 3/4 Jahren stets gesund gewesen sein; sie hat 8 Kinder geboren, alle Geburten und Wochenbetten verliefen normal. Das Leiden, welches die Kranke in die Klinik führte, begann vor ca. 8 Monaten, 5 Wochen nach der letzten Geburt, ohne dass Patientin eine Ursache für dasselbe angeben kann: es stellten sich Schmerzen im Unterleibe ein, welche Patientin nicht genau localisiren konnte; bei Bettruhe liessen die Schmerzen bald nach und konnte die Frau ihren Haushalt wieder besorgen.

Mitte Mai 1894 verspürte Pat. Schmerzen in der linken Kreuzbeingegend und in der Hüfte, nachdem sie einige Tage vorher eine schwere Kiste gehoben hatte. Die Schmerzen wurden so heftig, dass die Frau 3 Wochen lang zu Bette liegen musste und hat sie seit dieser Zeit ein deutliches Sinken ihrer Kräfte und eine bedeutende Abmagerung beob-

achtet. Nach Ablauf von 3 Wochen konnte die Frau wieder ausser Bett sein, Schmerzen in der Kreuzbeingegend bestanden fort und strahlten in den linken Oberschenkel aus, und hinderten sie im Gehen und in der Arbeit, konnte aber ohne Hülfe eines Stockes und ohne zu hinken sich herumbewegen. 3 Wochen vor der Aufnahme in die Klinik bemerkte sie in der linken Seite des Beckens eine Anschwellung im Abdomen, die spontan und auf Druck schmerzhaft war. Gleichzeitig stellten sich Beschwerden beim Wasserlassen und häufiger Urindrang und Obstipation ein. — Sie suchte Hülfe in der hiesigen gynäkologischen Klinik und wurde am 22. August 1894 in die chirurgische Klinik transferirt.

Bei der Aufnahme wurde folgender Status aufgenommen: Sehr stark abgemagerte und früh gealterte Frau mit welker, trockener Haut und blassen Schleimhäuten. Untersuchung des Thorax ergiebt über beide Lungen hellen, vollen Percussionsschall und überall reines Vesiculärathmen. Herzdämpfung normal, Herztöne rein. Abdomen nicht aufgetrieben, auch in der linken Beckengegend, die Patientin als schmerzhaft bezeichnet, keine Vorwölbung, keine Asymmetrie zu finden. Leber und Milzdämpfung nicht vergrössert. Die Palpation des Bauches ist nur in der linken Regio sacro-iliaca schmerzhaft, es lässt sich hier bei tiefen Eindrücken eine Resistenz fühlen, deren Grenzen sich nicht genau abtasten lassen, die inguinalen Lymphdrüsen nicht vergrössert. Die Bauchmusculatur straff angespannt. Spinae anteriores superiores stehen gleich hoch, Oberschenkel leicht abducirt, Bewegungen in beiden Hüftgelenken frei. In der Glutäal- und Kreuzbeingegend nichts von Anschwellung zu finden, Haut hier normal, kein Oedem, Compression des Beckens, von dem Cristae aus nicht schmerzhaft. — Bei der Rectaluntersuchung fühlt man in der Höhe des 2. Kreuzbeinwirbels eine derbe Geschwulst, die von links und hinten in das kleine Becken hineinragt, das Rectumlumen verengert und von normaler Schleimhaut bedeckt ist; Druck auf dieselbe ist nicht schmerzhaft. Die obere Grenze des Tumors lässt sich mit dem Finger nicht erreichen. Befund der äusseren und inneren Genitalien normal. Urin trüb, sauer, im Sedimente reichliche Menge von Eiterkörperchen und Blasenepithelien; im filtrirten Urin nichts Abnormes.

Um uns über die Grenzen und Beschaffenheit des Tumors genauer zu unterrichten, untersuchten wir die Frau in Aethernarkose; bei der Palpation vom Abdomen her gelangten wir von der linken Darmbeingrube auf einen halbkugelförmigen, festen, dabei etwas beweglich scheinenden Tumor mit glatter Oberfläche, der bis zum inneren Drittel des Os ilei sich erstreckte, die Mittellinie nicht überschritt, nach oben bis zur linken Seite des 5. Lendenwirbelkörpers reichte und mit breiter Basis in der Gegend der Gelenkverbindung von Kreuz- und Darmbein aufsitzt. Die untere Grenze des Tumors lässt sich nur vom Rectum aus bestimmen, sie reicht bis zur Höhe des 2. Kreuzbeinwirbels. Bimanuell kann man den Tumor, der nur die linke Beckenhälfte einnimmt, etwas auf der Unterlage vorschieben, durch Druck lässt sich das Volum des Tumors nicht verkleinern, an keiner Stelle konnte Fluctuation gefühlt werden. An den Grenzen des Tumors keine Verdickung des Periostes, keine Vergrösserung der iliacalen und lumbalen Lymphdrüsen.

Nach diesem Befunde glaubte ich ein parostales Sarkom des Hüft-

beines annehmen zu dürfen, da der Knochen an der Grenze der Geschwulst nicht aufgetrieben, nicht verdickt, der Tumor in der letzten Zeit schneller grösser geworden war. Die Tuberculose der Kreuzdarmbeinfuge glaubte ich ausschliessen zu dürfen: wir fanden bei der Untersuchung in Narkose keine Fluctuation an der Geschwulst, auch die Angaben der Kranken, gesunde Eltern u. s. w. und der objective Befund sprachen nicht für die Annahme eines tuberculösen Processes, die Untersuchung der Lunge ergab normale Verhältnisse, Fieber bestand nicht, locale Entzündungserscheinungen am Becken waren nicht vorhanden, der Gang der Kranken war nur wenig behindert, Druck auf die Darmbeinkämme war nicht schmerzhaft, jede Muskelatrophie fehlte, kurz die Symptome, welche für die chronisch entzündlichen Processe in der Articulatio sacro-iliaca angegeben sind, waren nicht zu constatiren. — Gegen die Annahme einer Vereiterung des Gelenkes im Anschluss an das letzte Wochenbett sprach die Anamnese und der Verlauf der Krankheit.

Die Frau wünschte sehnlichst von ihren Beschwerden befreit zu werden. Welche Operationsmethode gab es nun, um den supponirten Tumor gründlich zu exstirpiren, ohne dass bei der Operation die Blutung beträchtlich wurde? Wir konnten die Geschwulst von der hinteren Fläche des Kreuzbeins freilegen; durch die osteoplastische Resection des Kreuzbeins oder durch die Resection der Articulatio sacro-iliaca, wie sie jüngst von Bardenheuer bei Tuberculose dieses Gelenkes mit Erfolg ausgeführt worden ist, wir verwarfen diese Operationsmethode, weil der Eingriff doch immerhin ein sehr blutiger ist, und wir die Ueberzeugung hatten, dass auf diese Weise der Tumor nicht genügend freigelegt werden könne, vor Allem aber, da wir bei der Untersuchung der Frau absolut keinen Anhaltspunkt dafür fanden, dass der Tumor die Knochen des Beckens schon zerstört hatte, und da die hintere Beckengegend frei von jeder Anschwellung war. — Von der Bauchseite den Tumor extraperitoneal freizulegen durch einen Schnitt, wie er bei der Unterbindung der A. iliaca communis angegeben wird, glaubten wir trotz des glänzenden Resultates, welches v. Bergmann in einem Falle erzielt hatte, abstehen zu müssen, weil wir fürchteten durch diese Schnittführung doch keinen genügenden Raum für die Exstirpation des Tumors zu haben, der so tief in das kleine Becken hineinreichte. — Wir entschlossen uns zur Laparotomie, durch diese konnte der Tumor freigelegt und alles Krankhafte mit der grössten Sicherheit entfernt werden.

Am 23. August 1894 führten wir die Operation in gut verlaufender Aethernarkose aus, unter der gütigen Assistenz des Herrn Prof. Freund, der mir ebenfalls zur Laparotomie rieth. Beckenhochlagerung, Schnitt in der Linea alba von der Symphyse bis zur Höhe des Nabels. Nach Eröffnung der Bauchhöhle und Beiseiteschieben der Därme zeigte sich der das Peritoneum vordrängende Tumor in der linken Darmbeingrube; das etwas verdickte Peritoneum über dem Tumor wird gespalten und zurückpräparirt. Der Tumor fühlt sich weich an, eine mit dem Potain'schen Apparate vorgenommene Punction ergiebt weisslichen, dicken Eiter. Nach sorgfältigem Abschluss der Peritonealhöhle mit Mullcompressen wird der Abscess incidirt und der in ihm noch vorhandene Eiter ausgetupft. In der Tiefe des Abscesses fühlt man eine Knochenhöhle, in der ein frei-

bewegliches Knochenstück liegt. Der tuberculöse Sequester hatte Taubeneigrösse. Die Abscess membran wird, soweit es möglich ist, exstirpirt und die Knochenhöhle, die der Synchondrose entspricht, mit dem scharfen Löffel ausgekratzt. Von der Abscesshöhle aus wird eine Kornzange durch das Foramen ischiadicum majus geführt und eine Contraincision in der Gegend des hintern Randes des M. Glutaeus medius angelegt. Die Höhle wird mit Jodoformglycerin ausgerieben, mit Jodoformgaze, die aus der Contraincisionsöffnung herausgeleitet wird, gefüllt. Das Peritoneum wird über der Abscesshöhle wieder geschlossen. Auswischen des Douglas, der durch Eiter nicht beschmutzt war. Schluss der Bauchwunde durch Etagennaht.

Die Kranke hat den Eingriff gut überstanden. Fieberloser Verlauf. Am 29. September 1894 konnte die Frau von ihren Beschwerden befreit die Klinik verlassen. — Auf Agar und Gelatine konnten von dem Eiter keine Mikroorganismen cultivirt werden. Leider haben wir keine Thierexperimente gemacht. Tuberkelbacillen wurden nur in geringer Menge im Eiter nachgewiesen.

Ich habe die ausführliche Beschreibung des Falles hier gegeben, da er grosse diagnostische Schwierigkeiten bot; die richtige Diagnose konnte erst bei der Operation gestellt werden. — Besonderes Interesse bietet wohl auch die bacteriologische und mikroskopische Untersuchung des Eiters, der frei von den gefürchteten Mikroorganismen, den Staphylococcus und Streptococcus war. Dieser Befund ist, meiner Ansicht nach, auch für den günstigen Ausgang nach der Laparotomie in Betracht zu ziehen; wir hatten, wenn ich so sagen darf, einen völlig sterilen Eiter in der Abscesshöhle angetroffen. Der Fall lehrt auch, dass man mit Erfolg Eiterungen der Synchondrosis sacroiliaca ohne Schonung des Bauchfelles aufsuchen darf.

XV.

Aus der Strassburger chirurgischen Klinik (Prof. Madelung).

Zur Statistik der totalen Entfernung des Schulterblattes.

Von

Dr. Wilhelm Schultz

in Strassburg i. E.

Im Frühjahre 1895 war ich zugegen, als Herr Prof. Madelung in der Strassburger chirurgischen Klinik die vollständige Exstirpation des Schulterblattes wegen Sarkom ausführte. Durch diese Beobachtung wurde mein Interesse für diese grosse chirurgische Operation erweckt, und wurde ich veranlasst, mich mit der betreffenden Literatur zu beschäftigen. Hierbei kam ich zu der Ansicht, dass es nicht unwichtig sein würde, die grundlegenden statistischen Zusammenstellungen Adelmann's[1]) bis zur Gegenwart fortzuführen, und dass es im Besonderen Interesse darbieten würde, auf Grund einer solchen vervollständigten Statistik zahlenmässig festzustellen, welche Aenderung in den betreffenden Heilungsresultaten die Einführung der modernen Wundbehandlungsmethoden bedingt hat.

Seit 1879, bezw. 1888, den Jahren, in welchen Adelmann seine casuistischen Zusammenstellungen abschloss, sind von mehreren Bearbeitern desselben Themas casuistische Sammlungen gemacht worden. Besonders hebe ich hier von denselben Folgende hervor:

P. Berger: „L'amputation du membre supérieur dans la contiguité du tronc (amputation interscapulo-thoracique)." Paris 1887.
Gies, Deutsche Zeitschrift für Chirurgie. Bd. XII. 1880.
Poinsot, Revue de chirurgie. 1885.
K. Doll, Archiv für klinische Chirurgie. Bd. XXXVII.
Neubeck: „Zur Casuistik der Exarticulationen von Humerus und Scapula wegen maligner Neubildung." I.-D. 1892.

1) „Zur Geschichte und Statistik der theilweisen und vollständigen Schulterblattresection" in der Prager Vierteljahrsschrift für Heilkunde. Berlin 1879. Bd. CXLIV und: „Die operative Entfernung des knöchernen Brustgürtels", in Langenbeck's Archiv für klinische Chirurgie. Bd. XXXVII. 1888.

Hausmann: „Totalexstirpation der Scapula.“ I.-D. 1892.
Nasse[1]): „Die Sarkome der langen Extremitätenknochen“ in v. Langenbeck's Archiv für klinische Chirurgie. Bd. XXXIX.
Nasse, in v. Volkmann's Sammlung klinischer Vorträge. N. F. 86. 1893.
Lesshafft, Deutsche militärärztliche Zeitschrift. 1895. 1. Heft.
A. Köhler: „Ein Fall von Exarticulation des Armes mit Entfernung des Schulterblattes und der lateralen 2 Dritttheile des Schlüsselbeines“ in Berliner klinische Wochenschrift. 1895. Nr. 48. S. 1044 u. ff.

Durch die Benutzung der genannten Zusammenstellungen ist mir meine Arbeit wesentlich erleichtert worden. Leider fehlt in einigen der erwähnten Schriften die Angabe der Literaturstellen, denen die Fälle entnommen waren; so bei Gies. Nicht in allen Fällen konnte ich daher die Originalmittheilung nachsehen.

Mit Adelmann unterscheide ich die Fälle von totaler Exstirpation des Schulterblattes ohne Entfernung der oberen Extremität und solche von operativer Entfernung des knöchernen Brustgürtels, d. h. Exstirpation der Scapula, des ganzen Armes und von Theilen des Schlüsselbeines.

Zu den totalen Exstirpationen rechne ich auch solche, in welchen ein Fortsatz des Schulterblattes in dem Körper des Patienten zurückgelassen wurde. Ich befolge, wie Adelmann, die chronologische Anordnung bei Aufstellung meiner Tabellen und unterscheide, wie er, Operations- und Recidivtod.

Partielle Resectionen der Scapula schliesse ich bei meiner Arbeit aus.

I. Fälle von Totalexstirpation der Scapula (ohne Entfernung der oberen Extremität), **welche theils nicht von Adelmann erwähnt sind, theils nach seiner zusammenstellenden Arbeit (von 1879) mitgetheilt worden sind.**

1. Syme 1836. — M. ? Enchondrom. Exstirpatio totalis scapulae cum resectione capitis humeri. Unbekannter Erfolg. — Gies, Deutsche Zeitschrift für Chirurgie. Bd. XII. 1880. S. 562 ff. Nr. 68.

2. v. Langenbeck 7. Juni 1848. — M. 32. Comminutivfractur der Scapula und Pars acromialis claviculae durch Granatschuss am 5. Juni. Exstirpatio scapulae et partis acromialis claviculae. Tod am 28. Juni, also 21 Tage nach der Operation an „Phlebitis“. Grosse Eitersenkungen bis zur Crista ossis ilei. — Petruschky: „De resectione articulorum extremitatis superioris.“ I.-D. Berlin 1851. S. 30. Vgl. auch Verhandlungen der Gesellschaft für deutsche Chirurgie.

3. v. Bruns 1853. — W. 15. Carcinom der Scapula. Total-

1) Herr Privatdocent Dr. Nasse hat die Güte gehabt, auf meine diesbezügliche Anfrage hin mir über die in seinem Vortrage berührten Fälle brieflich nähere Mittheilungen zu machen, so dass ich dieselben für meine Zusammenstellung verwenden konnte.

exstirpation bis auf die Endpunkte des Proc. acromialis und coracoideus. Heilung der Wunde; Tod an Recidiv. — Gies, l. c. Nr. 32.

4. Thornton 1855. — M. 25. Schusswunde durch Bombe. Exstirpatio totalis scapulae cum resectione capitis humeri. Tod gleich nach der Operation. — Gies, l. c. Nr. 70.

5. Pirrie 1856. — W. 70. Totalexstirpation der Scapula. Heilung. Erträgliche Gebrauchsfähigkeit des Armes. — Gies, l. c. Nr. 35.[1])

6. Prince 1863. — M.? Schussverletzung. Totalexstirpation der Scapula. Heilung. Nicht invalide. — Gies, Nr. 41.

7. Dysort 1864. —? Totalexstirpation mit gleichzeitiger Resectio capitis humeri. Unbekannter Erfolg. — Gies, Nr. 74.

8. Ross 1864. — M.? Schussverletzung. Totalexstirpation. Tod. — Gies, Nr. 42.

9. Whelan 1864. — M.? Schussverletzung. Totalexstirpation. Heilung. Arm unbrauchbar. — Gies, Nr. 43.

10. Thompson 1864. — M.? Schussverletzung. Totalexstirpation. Heilung. Arm gänzlich unbrauchbar. — Gies, Nr. 44.

11. Bennet 1864. — M.? Schussverletzung. Totalexstirpation. Heilung. — Gies, Nr. 45.

12. Douglas 1864. — M.? Schussverletzung. Totalexstirpation. Tod an Erysipelas. — Gies, Nr. 46.

13. ? 1864. — M. 21. Schussverletzung. Totalexstirpation. Heilung. Beweglichkeit des Armes gehemmt. — Gies, Nr. 47.

14. ? 1864. — M.? Schussverletzung. Totalexstirpation. Heilung. Arm für Handarbeit unbrauchbar. — Gies, Nr. 48.

15. ? 1864. — M.? Schussverletzung. Totalexstirpation. Tod. — Gies, Nr. 49.

16. M. Clellan 1865. — Knabe. Nicht näher bezeichneter Tumor. Entfernung von Scapula und Clavicula. Heilung der Wunde. Tod an Recidiven in anderen Körpertheilen. — The Lancet. Vol. II. 1865. p. 592.

17. Krakowitzer 1868. — M.? Enchondrom. Exstirpatio totalis scapulae. Tod 7 Tage nach der Operation an Erschöpfung. — Gies, S. 566.

18. King. ? — Totalexstirpation der Scapula. Erfolg unbekannt. — Liverpool and Manchester Reports 1874; Poinsot*[2]), Revue de chirurgie 1885. p. 214. No. 27.

19. Orlowski[3]) 1877. — M. 25. Nekrose der Scapula nach eitriger

---

1) Vielleicht ist dieser Fall identisch mit dem sub Nr. 37 bei Gies angeführten, von Syme operirten, der bei Adelmann in der Tabelle von 1879 sub Nr. 15 verzeichnet ist; es ist dasselbe Operationsjahr, in beiden Fällen handelt es sich um eine 70jährige Frau; bei dem von Adelmann erwähnten Falle gab ein Cystosarkom der Scapula die Indication zu dem operativen Eingriffe.

2) Für die mit * bezeichneten Citate lagen die Originalmittheilungen mir nicht vor.

3) Der Fall scheint mit dem von Adelmann sub Nr. 63 angeführten identisch zu sein; derselbe ist veröffentlicht im Centralblatte für Chirurgie. 1878. Nr. 28. Allerdings führen sowohl Hausmann, als Gies 2 Fälle von Orlowski aus dem Jahre 1877 an, letzterer giebt als Alter des einen Patienten 35 Jahre (vielleicht Druckfehler?) an. Jedenfalls wäre es ein eigenthümliches Spiel des Zufalls, dass

Periostitis. Subperiostale Totalexstirpation der Scapula. Heilung nach einigen Monaten bis auf eine Fistelöffnung. Pat. konnte einige Bewegungen mit der Hand ausführen. — Medycyna, No. 26; Sitzungsberichte der Warschauer ärztlichen Gesellschaft. Hausmann*. I.-D. S. 31.

20. Spence 1877. —? Exstirpatio totalis scapulae. Tod wahrscheinlich an Recidiven. — Spence, Lectures and principles of surgery. p. 967. Poinsot*, Revue de chirurgie. 1885. No. 31.

21. O'Grady 1878. — M. 25. Totalexstirpation. Heilung; Pat. ist wieder im Stande, seine Arbeit als garçon de ferme aufzunehmen. Einige Monate vorher Resectio capitis humeri. — Brit. med. Journ. 1881 (3. Dec.).

22. Heath vor 1879. —? Totalexstirpation. Tod. — Brit. med. Journ. 1879.

23. Agnew.? — Totalexstirpation. Tod. Keine näheren Angaben. — Poinsot, Revue de chirurgie 1885. p. 216. No. 43.

24. Hill Berkeley 23. April 1880. — M. 25. Sarkom der Scapula. Totalexstirpation der Scapula. Tod 45 Stunden nach der Operation an Septicämie. Durch Nachblutung bedingter Collaps wurde mehrmals durch Bluttransfusion, doch immer nur für kurze Zeit bekämpft. — Brit. med. Journ. 1880. I. p. 478.

25. Bellamy 2. October 1880 und 28. October 1880. — M. 14. Rundzellensarkom, den Humerus von der Scapula abdrängend, so dass der Eindruck einer Luxation resultirt; Tumor von Kindskopfgrösse.

1. Operation: Totalexstirpation der Scapula mit Belassung des Acromion; 2. Operation: Entfernung des mit Recidiv behafteten Acromion. Nach der 1. Operation Heilung der Wunde per primam, jedoch schon nach wenig Tagen Recidiv am Acromion sichtbar; nach der 2. Operation Heilung mit sehr gutem functionellen Resultat. Im August war kleine Schwellung über der Mitte der Scapula bemerkt worden; dann war der Tumor in 2 Monaten zu Kindskopfgrösse angewachsen. — Bellamy: „On a case of excision of the scapula" in Lancet. 1880. II. p. 889.

26. D'Ambrosio 1880. — ? Myxosarkom der Scapula. Entfernung der Scapula und eines Theiles der Clavicula. Erfolg unbekannt. — Conklin beschreibt a. a. O. einen Fall von Totalexstirpation der Scapula (vgl. Adelmann 1888, Tabelle Nr. 48) und in einer tabellarischen Zusammenstellung erwähnt er den Fall von D'Ambrosio, aber ohne Quellenangabe. — Conklin, The American Journal of med. sciences. Bd. LXXXV. Jahrg. 1883. p. 102.

27. Nixon 1881. — M.? Sarkom. Totalexstirpation der Scapula. Heilung. — Brit. med. Journ. 1882 (31. Dec.). p. 1057.

28. Caccioppoli Giuseppe 1883. — M. 32. Enchondrom der Scapula, vom Periost ausgehend, mit zahlreichen Nekrotisirungen im Inneren. Totalexstirpation der Scapula. Heilung in nicht ganz 2 Monaten. Heilung constatirt nach 13 Monaten. Die Geschwulst war von Hühnereigrösse in 20 Monaten zum Umfange von 70 Cm. gewachsen; an verschiedenen Knochen des Skeletes (Sternum, Oberarm, Ober- und Unterschenkel fanden sich kleine harte Geschwülste von unbekannter Entstehung. — Il Morgagni 1883; Febbrajo 122; Aprile e Maggio 248.

derselbe Operateur in demselben Jahre unter ganz gleichen Verhältnissen diese immerhin seltene Operation 2mal auszuführen veranlasst gewesen sein sollte.

29. Poinsot 6. September 1884. — M. 52. Myxosarkom der Scapula mit ausgedehnten Ossificationen und Verfettungsvorgängen und theilweise cystischer Entartung. Exstirpation der Scapula unter Compression der Art. subclavia ohne erhebliche Blutung. Dauer etwa 25 Minuten; 3 Cm. von der Clavicula mit entfernt. Resection des Caput humeri. Tod nach 3 Tagen an acuter Sepsis unter Delirien und hohem Fieber. Ausgangspunkt der Geschwulst wahrscheinlich vom Acromion. Beginn des Leidens vor 2 Jahren. Einige Monate vorher Schlag auf die Schulter. Langsames Wachsthum des anfangs halbnussgrossen, harten, indolenten, unbeweglichen Tumors. Allgemeinzustand gut. Beweglichkeit des Armes wenig beschränkt. — Poinsot, Revue de chirurgie. 1885.[1]) p. 201.

30. Czerny 9. October 1884. — W. 14. Rundzellensarkom der Scapula von weicher Consistenz (Diagnose vor der Operation durch Probepunction gesichert). Exstirpatio scapulae mit Belassung des Armes; Ausschälung der Scapula, von der Spitze her beginnend. Mitentfernung des von Tumormassen durchsetzten M. subscapularis. Exstirpation der Axillarlymphgefässe von hinten her. Heilung mit gutem functionellen Resultat; aber schon kurz vor der Entlassung Recidiv in der Fossa supraclavicularis; Wiedervorstellung 2 Monate nach der Operation: Hand mit Unterarm gut brauchbar, nur rasche Ermüdung, in der Narbe keine verdächtige Härte; Gegend der Fossa supraspinata aber prall vorgebuchtet, ebenso die Gegend des Pectoralis major. Ein Jahr später briefliche Mittheilung des Vaters der Pat.: Das Recidiv hat sich zu einer von der Schulter bis zur Hüfte reichenden Geschwulst ausgedehnt. Beginn des Leidens vor 6 Wochen; Anschwellung allmählich, in den letzten 14 Tagen schnell gewachsen. In den letzten Tagen, besonders Abends, subjective Fiebererscheinungen. — K. Doll, Archiv f. klin. Chirurgie. Bd. XXXVII. S. 146.

31. Schulz 1885. — M. 16. Acut entstandene Periostitis des Schulterblattes, verbunden mit Eiterung, hohem Fieber u. s. w. Totalexstirpation der Scapula mit Resection des Oberarmkopfes und des Acromialendes der Clavicula. Heilung der Wunde in 2 Monaten, bis auf die Drainstellen; freie Beweglichkeit des Vorderarmes und der Hand. Der Arm reicht für die Beschäftigung als Schreiber völlig aus. Vor der Operation entsprechende Behandlung, um den Kräftezustand zu heben (Chinadecoct, Fowler'sche Lösung). — Schulz, Deutsche Zeitschr f. Chirurgie. Bd. XXIII. S. 291.

32. Elder George 1885. — W. 23. Rundzellensarkom der linken Scapula. Totalexstirpation der Scapula. Heilung; gut brauchbarer Arm. T förmiger Schnitt; beträchtliche Blutung. — Lesshafft, Deutsche militärärztliche Zeitschrift. 1895. 1. Heft. Tabelle S. 127.

33. Symonds Charters 1. April 1886 und 9. Mai 1886. — M. 34. Osteosarkom der Scapula. 1. Operation: Entfernung der ganzen Scapula

1) Es wird dort von einem Falle von Michel in Nancy aus dem Jahre 1874 berichtet mit folgenden Worten: „Tout au moins n'en existe-t-il qu'un seul fait publié en France et appartenant à Michel de Nancy (1874): l'exstirpation totale de l'omoplate avec conservation du membre supérieur." Wahrscheinlich ist dies der von Michel in Strassburg 1868 operirte Fall, der im Jahre 1874 in der Gazette hebdomadaire de Paris veröffentlicht ist.

mit Ausnahme des Acromion und Processus coracoideus; 2. Operation: Entfernung der ganzen Gelenkoberfläche.

Nach der 1. Operation Temperaturerhöhung, allmählich hektischen Charakter annehmend, bedingt durch Eiterung; 24. April Gegeninicision; nach der 2. Operation Heilung in 22 Tagen; keine Zeichen von Metastasen; Heilung im December 1887 constatirt; gute Gebrauchsfähigkeit des Armes. 5 Monate vor der Aufnahme Fall auf die Schulter, 8 Fuss hoch; danach kleine Anschwellung; 1 Monat lang behandelt (Schwellung als Muskelzerreissung aufgefasst). — Symonds Charters: „A case of removal of the scapula for osteosarcoma". Clin. Soc. Transactions. XX. 1887. p. 24.

34. Trendelenburg November 1886. — M. 42. Rundzellensarkom der Scapula (mikroskopische Untersuchung des Ergebnisses einer Probepunction vor der Operation). Exstirpation der ganzen Scapula; bedeutende Blutung. Glatte Heilung; Februar 1887 Exstirpation von 2 faustgrossen Recidivknoten, die sich in der Gegend der Probepunction gebildet hatten. Bewegungen im Schultergelenke nicht sehr ausgiebig. Die Geschwulst war in den drei letzten Monaten gewachsen und hatte das linke Schulterblatt vom Thorax abgehoben. Beweglichkeit des Armes nicht wesentlich eingeschränkt, Haut unverändert. — Ad. Trottmann: „Ueber die Exstirpation der Scapula". Inaug.-Diss. Bonn 1887.

35. Ceci 1886. — M. 17. Nekrose der Scapula, im Verlaufe eines Typhus entstanden. Subperiostale Entfernung der Scapula vom medialen Rande nach dem lateralen hin. Heilung der Wunde per primam; schon in der 3. Woche an der Stelle der Scapula Gewebe von Knochenhärte; Regeneration der Scapula in 7 Wochen; sehr gutes functionelles Resultat. Aeusserst schmerzhafte fluctuirende diffuse Anschwellung hatte sich besonders über der Scapula ausgebildet. Der Oberarmkopf befand sich an normaler Stelle, aber Knarren bei passiven Bewegungen. — Ceci[1]: „Estirpazione totale della scapola con conservazione del braccio". Communic. alla adunanza della soc. chirurg. ital. a Roma 1886. Centralbl. für Chirurgie*. 1887. S. 730.

36. Helferich, Greifswald 17. Juni 1887. — M. 22. Fibrosarkom über der linken Scapula von 18 Cm. Durchmesser. Exstirpatio scapulae (Spontanfractur der Spina scapulae bemerkt); Mitexstirpation der Gelenkkapsel; keine primäre Naht; Jodoformgazetamponnade; secundäre Naht am 4. Tage nach der Operation. Heilung mit gutem functionellen Resultat. Vor 1 Jahre Fall vom Pferde. Seitdem Schmerzen in der linken Scapulagegend; nur allmählich geringe Schwellung. Vor 4 Wochen neues Trauma; seitdem rasches Wachsthum des Tumors. Beschränkung in den Bewegungen. — Bierbaum: „Ein Fall von totaler Exstirpation der Scapula." Inaug.-Diss. Greifswald 1887.

37. Ceci 1887. — M., jugendlich. Acute Osteomyelitis der linken

1) An der Hand dieses Falles und des Studiums der einschlägigen Literatur kommt Ceci zu folgendem Ergebnisse: Durch Anwendung der Antisepsis ist die Mortalität bei completen Resectionen (d. h. Totalexstirpationen) der Scapula auf 20 Proc. gesunken. Wie weit diese Angabe zutrifft, werden wir am Schlusse unserer Arbeit auf Grund des vorliegenden Materiales zu untersuchen haben.

Scapula. 1 Monat nach Beginn der Erkrankung Totalexstirpation der Scapula; subperiostale Auslösung. Schnelle Heilung. Pat., mit Ulcus molle und entzündlicher Phimose, sowie mit gonorrhoischer Strictur behaftet, erkrankte 5 Tage nach der Circumcision. — Centralblatt für Chirurgie. 1887. S. 952.

38. Escher, Triest 1887. — W. 12. Caries der Fossa subscapularis und des Proc. coracoideus. Totalexstirpation der Scapula. Heilung der Wunde, aber Bildung massenhafter fungöser Granulationen, die eine Regeneration hinderten. Pat. lebt noch zur Zeit des Berichts, siecht aber an multipler Caries und Amyloidleber dahin; immerhin Besserung der Gebrauchsfähigkeit des Armes. — Centralblatt für Chirurgie. 1887. Nr. 51. S. 952.

39. Paci Agostino 1887. — W. 17. Caries und Nekrose der linken Scapula. Vollständige, grösstentheils subperiostale Exstirpation der Scapula. Heilung durch Eitersenkungen sehr verzögert, erst in 6 Monaten vollendet. Leidliche Gebrauchsfähigkeit. — Lo Sperimentale 1887. Bd. LX. p. 399. 484.

40. Sendler, Magdeburg 2. Mai 1888. — W. 23. Sarcoma scapulae (Diagnose durch Probepunction und mikroskopische Untersuchung des Ergebnisses derselben vor der Operation sichergestellt). Exstirpatio totalis scapulae. Heilung der Wunde. Verlauf anfangs günstig; dann Verschlechterung des Allgemeinbefindens; Tod 15 Tage nach der Operation an Metastasen in den Lungen. Anfang Januar 1888 leichter Stoss gegen die linke Seite des Rückens; 2 Monate darauf Beginn der Beschwerden. Arm schliesslich nur noch passiv zu bewegen. — Archiv für klinische Chirurgie. Bd. XXXVIII. 1889. S. 300.

41. Southam, Manchester 14. Juni 1889. — M. 14. Rundzellensarkom der Fossa infraspinata scapulae. Totalexstirpation der Scapula mit Belassung von Acromion und Proc. coracoideus. Heilung der Wunde, aber Auftreten von Metastasen in den Rückenwirbeln. Tod 8 Wochen nach der Operation. (Secundäre Sarkome der Körper des 6.—8. Rückenwirbels, auf den Wirbelkanal und das Rückenmark verbreitet; secundäre Ablagerungen in Leber, Lungen und Pleura.) Pat. früher stets gesund; erst wenige Tage vor der Aufnahme Geschwulst bemerkt. — Brit. med. Journ. 1889. II. p. 1333—1334.

42. Périer, Paris 14. October 1889. — M. 53. Sarkom, von der Spina scapulae ausgehend. Exstirpation der Scapula; antiseptischer Salolverband. Heilung; die Bewegungen des Armes sind ausser der völlig unmöglichen Abduction nur beschränkt; fortschreitende Besserung der Function. Geplant war nur die Resection der Spina und des Acromion; bei der Operation zeigte es sich aber als nöthig, dass die ganze Scapula fortgenommen wurde. — Le mercredi médical. 1890. p. 51.

43. Putti 1889. — M. ? Osteosarkom der Scapula. Exstirpatio totalis scapulae. Heilung; gutes functionelles Resultat. Pat. konnte leichte Erdarbeiten verrichten. 14 Monate nach der Operation Tod an Enterocolitis. — Soc. med. di Bologna. Sitzung vom 10. April 1891; Rif. med. 1891. 1. Mai. Centralblatt für Chirurgie*. 1891. S. 622.

44. Helferich, Greifswald 31. October 1890. — W. 19. Kindskopfgrosses Fasciensarkom an der vorderen Seite der Scapula: Spindel-

zellen, an wenig Stellen Rundzellen. Totalexstirpation der Scapula nach Unterbindung der Vasa subclavia. Heilung; nach 14 Monaten kein Recidiv. Im 14. Jahre Schmerzen in der rechten Schulter, im 17. Jahre Tumor in der Achselhöhle fühlbar, der langsam anwuchs. — Von Schwannhäuser mitgetheilt im Greifswalder medicinischen Vereine (Sitzung vom 16. Januar 1892). Referat über den Vortrag in der deutschen medic. Wochenschrift. 1892. Nr. 13.

45. Ollier 1890. — W., jugendlich. Tuberculöse Entzündung des Schultergelenkes. Gelenkhöhle stark verändert. Käsige Fungositäten erstrecken sich bis zum Processus coracoideus und unter das Schulterblatt. Subperiostale Resection des ganzen Schulterblattes. Zweimal vorher waren am oberen Ende des Humerus Resectionen ausgeführt worden in der Länge von 42, resp. 29 Mm. Schnelle Vernarbung bis auf eine kleine Fistel. Regeneration der Scapula in ihren wichtigsten Theilen. Pat. kann die Hand nach vorn bringen, auf die gesunde Schulter legen. Einige Abduction ist vorhanden. Bei der letzten Resection des Oberarmkopfes wurde die Veränderung des Schulterblattes erkannt. — Lyon médical. 1890. Bd. L. p. 515.

46. Hadra, Berlin 13. Januar 1891. — M. 59. Sarkomatöser Tumor, durch welchen die Fossa supraspinata stark vorgewölbt wird. Totalexstirpation der Scapula. 10 Wochen nach der Operation wird Pat. mit gut granulirender Wunde bei zeitweisen Delirien auf seinen Wunsch entlassen; Tod wenige Tage später. Vor 4 Wochen Beginn des Leidens mit Schmerzen in der rechten Schulter; dann Schwellung des Gelenkes. Autopsie nicht gestattet. — Hausmann. Inaug.-Diss.

47. Heineke, Erlangen 14. Februar 1891. — M. 33. Wie ein weiches Chondrom aussehende Geschwulst. Exstirpation der Scapula, Resection des Oberarmkopfes und eines Theiles der Clavicula. Heilung in 2 Monaten; Erhebung des Armes fast bis zur Horizontalen möglich; Abduction ziemlich ausgiebig. Pat. war früher stets gesund. Seit dem 32. Lebensjahre hat er nach Influenza 1 Jahr am Arme gelitten. Anfang November 1890 bemerkte er ein „Gewächs", welches faustgross wurde und schmerzhaft war. — Hausmann. Inaug.-Diss.

48. Jaboulay, März 1891. — M. 16. Osteomyelitis acuta der rechten Scapula. Subperiostale Entfernung der ganzen Scapula. Heilung; langsame Reconvalescenz; 3 Wochen lang bedeutende Temperaturerhöhungen (bis 40°). Oedem der Ellbogengegend. Vernarbung nach 52 Tagen. Totale Regeneration der Scapula; gute Erhaltung und Beweglichkeit der Musculatur. Die Affection begann vor etwa 16 Tagen mit Fieber und heftigen Schmerzen. — Lyon médical. 1891. p. 325.

49. Putti 1891. —? Osteochondrosarcoma myxomatodes. Totalexstirpation der Scapula. Mitfortnahme grosser, in Mitleidenschaft gezogener Muskelpartien. Heilung mit gutem functionellen Resultat. — Soc. med. di Bologna. Sitzung am 10. April 1891. Rif. med. 1891. (1. Mai.) Centralblatt für Chirurgie*. 1891. S. 622.

50. Golding-Bird, 28. März 1893. — W. 14. Sarkom, die Gegend der linken Scapula einnehmend. Totalexstirpation der Scapula und Resection des äusseren Drittels der Clavicula. Heilung per primam; sehr gutes functionelles Resultat. (Gegen Ende der Operation Collaps.) Die

Geschwulst bestand seit 2 Monaten. Schnelles Wachsthum, auch während der Zeit der Beobachtung. — Golding-Bird, Clin. Soc. Transactions XXVI. 1893. p. 242.

51. Ceci 1893. — W. 27. Tuberculöse Caries. Subperiostale Totalexstirpation der rechten Scapula, Resection des Caput und Collum chirurgicum humeri, der zwei äusseren Drittel der Clavicula und 5 Cm. der 3. Rippe. Die verschiedenen Operationen lagen 2 Jahre auseinander und führten zu vollständiger Heilung. — Costa: „Contributo allo studio degli esiti definitivi nelle principali operazioni sulla spalla." Archivio di ortopedia. X. 1893. Jahresber.* der Fortschr. der ges. med. Wissensch. 1893. 2.

52. Duplay 1893. — ? Ostitis, sehr circumscript unterhalb der Spina scapulae; Abscess in der Rückenregion und Fossa subscapularis. 1. Operation: Eröffnung des Abscesses und Auskratzung. 2. Operation: Abtragen der Fungositäten. 3. Operation: Exstirpation der Scapula. Heilung. Die Begrenzung des Processes wurde erst erkannt, als die totale Wegnahme bereits ausgeführt war. — Thévenard, Bulletins de la société anatomique de Paris 1893. V. Ser. 7. p. 77.

53. Peters, 13. November 1893. — M. 21. Nekrose des rechten Schulterblattes. Totalexstirpation der Scapula. Heilung; am 1. April 1894 als geheilt entlassen (hat seit dem Tage der Operation 32 Pfund an Körpergewicht zugenommen). Regeneration des Schulterblattes; gute Gebrauchsfähigkeit des Armes. — Lesshafft, Deutsche militärärztliche Zeitschrift. 1895. 1. Heft.

54. Phelps 1893. — M. 42. Fibrom der linken Scapula. Totalexstirpation der Scapula. Heilung; nur der gebildete Hautlappen wird zum Theil nekrotisch. — Phelps, Philadelphia med. and surg. Reporter 1893. p. 9. Centralbl.* für die medicinischen Wissenschaften. 1894. S. 713.

55. A. Marmaduke Sheild, 13. August 1894. — M. 10. Spindelzellensarkom an der rechten Schulter, in manchen Theilen fibröse Structur zeigend. Bei dem Versuche einer Lostrennung der Geschwulst von der Pleura und den Intercostales wird die Thoraxhöhle eröffnet; der hineinfühlende Finger kann sich überzeugen, dass der Tumor bereits Lungen und Rippen ergriffen hat. Pneumothorax, Dislocation des Herzens. Tod am folgenden Tage ohne Zeichen von Shock. Der Tumor ist entstanden im Musc. subscapularis; die Thoraxwunde und 1. und 2. Rippe waren ganz mit demselben verwachsen. Die Eröffnung des Thorax hatte im 3. Intercostalraum stattgefunden. Die ersten Anfänge des Leidens datiren 12—15 Monate vor der Aufnahme des Pat. — The Lancet. 1894. II. 13. p. 741.

56. Watson Cheyne 1894. — M. 50. Grosses Enchondrom der Scapula, nach vorn bis in die Achselhöhle sich erstreckend. Exstirpatio totalis scapulae nach vorheriger Unterbindung der Art. subscapularis. Heilung per primam. Entlassen 16 Tage nach der Operation, fortschreitende Besserung der Gebrauchsfähigkeit des Armes. — Brit. med. Journ. 1894 (17. November). p. 1109.

57. Madelung, Strassburg 5. März 1895. — Frau H., Ehefrau, 23 Jahre alt, aus Pleisweiler bei Bergzabern, trat am 1. März 1895 in die chirurgische Klinik ein. Die Eltern der Pat. leben und sind gesund,

ebenso 7 Geschwister. Die Pat. selbst hatte im 16. Jahre eine leichte fieberhafte Krankheit durchgemacht; sonst war sie stets gesund, bis auf ihre jetzige Erkrankung. Patientin ist seit 1½ Jahren verheirathet und hat ein gesundes Kind. Schwangerschaft, Geburt und Wochenbett verliefen damals durchaus normal. Zur Zeit ist sie wiederum schwanger, und zwar im 4.—5. Monat. Die jetzige Erkrankung begann vor beiläufig 6 Wochen. An der rechten Scapula, und zwar ungefähr am oberen äusseren Winkel der Fossa infraspinata trat eine Verdickung auf, welche bald rascher, bald langsamer zunahm. In den letzten Wochen vor ihrer Aufnahme bemerkte Pat. eine Verdickung am rechten Ellbogengelenke, welche wieder nach einem Tage schwand. Im rechten Arme hatte Pat. ziehende Schmerzen, welche sich in verschiedener Stärke empfindlich machten.

Pat. ist eine mittelgrosse, leidlich gut genährte Person von anämischem Aussehen, welche in ihren inneren Organen keine besonderen Veränderungen darbietet. Aus den Brüsten lässt sich Collostrum ausdrücken; der Uterus ist gut palpabel. Die Wirbelsäule weicht in ihrem mittleren Dorsaltheile skoliotisch nach links ab, während sich die Lendenwirbelsäule compensatorisch nach rechts verbogen hat. Die ganze Schultergegend erscheint stark verdickt, besonders die Scapulagegend; der Schultertheil des Oberarmes ist nicht an der Verdickung betheiligt; auch seine Bewegungen sind leidlich frei. Die Schwellung erstreckt sich vorn bis zur Mamillarlinie, in der Achsel bis zur 3. Rippe, während sie auf der Rückseite die ganze Scapulagegend einnimmt. Das Ganze stellt einen über kindskopfgrossen Tumor dar; derselbe ist in allen seinen Theilen von derber, fester Consistenz, an einzelnen Stellen etwas derb elastisch. An der Uebergangsstelle der rechten Schulterpartie in die seitliche Partie des rechten Oberarmes erscheint die Haut etwas braun verfärbt und von einzelnen, blau schimmernden, erweiterten Venen durchzogen. Irgend welche entzündlichen Erscheinungen sind nicht zu finden. Die Haut ist auf dem Tumor, soweit es die pralle Spannung zulässt, verschieblich. Der Tumor ist auf der Unterlage so weit beweglich, als die Scapula beweglich ist; er füllt die Fossa supra- und infraspinata, besonders die erstere, voll aus; die Spina scapulae lässt sich mit Sicherheit nicht mehr nachweisen. Von hinten her ragt die Geschwulst mit einem etwa eigrossen Fortsatze in die Achselhöhle hinein; dieser Theil der Geschwulst lässt eine leicht höckerige Oberfläche erkennen, die an Drüsen denken lässt; doch ist keine sichere Abgrenzung nach dem Scapulatheile der Geschwulst zu finden. Nach vorn zu lässt sich der Achselhöhlentumor unter der Brustmusculatur bis zur Mamillarlinie des Thorax verfolgen. In der Fossa supra- und infraclavicularis sind vergrösserte Drüsen nicht vorhanden. Von der Scapula als solcher ist der Tumor nicht abhebbar. Derselbe ist auf Druck empfindlich; zeigt keine Temperaturerhöhung. Oedem des Armes fehlt; dagegen scheinen anfallsweise Parästhesieen aufzutreten, besonders im Daumen, Zeige- und Mittelfinger. Nach diesem Befunde wurde die Diagnose auf Sarkom der Scapula gestellt, und demgemäss am 5. März 1895 zur Operation geschritten.

Ein von dem Acromion, ungefähr der hinteren Axillarlinie entsprechend, abwärts verlaufender Schnitt liess sofort die Richtigkeit der Diagnose erkennen: weiches Gewebe drängte sich aus der Wunde hervor. Nach beiden

Seiten werden nun die Weichtheile zurückpräparirt. Die Musculatur bleibt, soweit sie von Tumormassen durchsetzt ist, mit der Geschwulst in Zusammenhang. Bis zur Gelenkkapsel gelangt, erkennt man, dass auch diese von Tumormassen durchsetzt ist. Das Gelenk wird also eröffnet; der Processus coracoideus muss geopfert werden, das Acromion wird mit der Stichsäge von der Scapula abgetrennt und bleibt zunächst in Zusammenhang mit der Clavicula. Nachdem der grösste Theil der Geschwulst freigelegt ist, wird die Scapula am Angulus mit einem starken Haken gefasst und vom Thorax abgezogen. Auch der Musculus subscapularis ist bereits ganz von Tumormassen durchwachsen; deshalb wird die Scapula sammt der ihr auflagernden Musculatur schrittweise vom Thorax abpräparirt. Dabei zeigt es sich, dass es nicht gerathen ist, das Acromion an seiner Stelle zu belassen. Es wird also von seiner Verbindung mit der Clavicula gelöst. Der Kopf des Humerus erscheint zwar an sich gesund, muss aber auch entfernt werden, da nicht bestimmt zu erkennen ist, ob in die an ihn sich ansetzenden Gelenkbänder Geschwulst eingedrungen ist. Der Humerus wird also im Collum chirurgicum durchtrennt. Die Achselhöhle liegt nun, von hinten her eröffnet, frei, und von hier aus werden die geschwollenen Achsellymphdrüsen entfernt. Jetzt wird der Humerusschaft mit Silberdrahtnaht an das acromiale Ende der Clavicula befestigt. Die Patientin hatte zeitweilig während der Operation einen sehr kleinen Puls, so dass eine Campherinjection erforderlich wurde. Nach gründlicher Blutstillung wurde das ganze Operationsfeld mit Jodoformgaze austamponirt, eine Gegenöffnung angelegt ungefähr in der Gegend, wo normaler Weise der mediale Scapularand sich befindet, dann die Wunde genäht.

Das Befinden der Patientin nach der Operation ist ein relativ gutes. Vier Tage nach der Operation, am 9. März, wird der Verband zum ersten Male gewechselt; die Wunde ist vollständig reactionslos. Ein zweiter Verbandwechsel fand am 12. März statt. Die Patientin ist andauernd fieberfrei und bietet ein gutes Allgemeinbefinden. Am 22. März werden die ersten Nähte, am 26. alle übrigen Nähte herausgenommen. Am 4. April wird der Silberdraht entfernt. Am oberen Wundwinkel hat sich ein kleiner Abscess gebildet, welcher durch eine Incision eröffnet wird. Pat. wird mit geheilter Wunde und bei leidlichem Allgemeinbefinden entlassen. Nach der pathologisch-anatomischen Untersuchung stellt sich der Tumor als ein kleinzelliges Rundzellensarkom heraus. Die Geschwulst ist, wie schon bei der Operation sich zeigte, nach beiden Seiten hin in die Musculatur eingedrungen, aber auch der Humeruskopf zeigt eine verdächtige Stelle: auf der Sägefläche erscheint nämlich eine eindrückbare Stelle, und auf Druck entleert sich dort eine weiche Masse; es ist also mit grosser Wahrscheinlichkeit anzunehmen, dass auch der Humerus mit ergriffen war, und um so mehr rechtfertigt sich dadurch das Vorgehen, wonach der obere Theil des Humerus resecirt wurde.

Bereits am 26. April kam Pat. wieder in die Klinik, da sich in der Narbe ein bedeutendes Recidiv entwickelt hatte. Durch einen T-Schnitt wurde dasselbe exstirpirt, die Kranke nach einigen Tagen wiederum zur Heimath entlassen. Am 10. Juni stellte sich Pat. wiederum vor: abermals war ein Recidiv aufgetreten. Von nochmaliger Operation wurde indess Abstand genommen.

Um das weitere Schicksal der Patientin zu erfahren, wandte ich mich brieflich an den behandelnden Arzt, Herrn Dr. Stähler in Bergzabern, der mir unter dem 16. Juli folgende diesbezügliche Angaben zu machen die Geneigtheit hatte: „Frau H. lebt wohl zur Zeit noch, doch ist ein Recidiv fast im ganzen Verlaufe der Operationsnarbe aufgetreten in Gestalt mehr oder weniger weicher Knoten, von denen einige zu exulceriren drohen. Die äussere Bedeckung ist fest verwachsen mit den Rippen, welche zum Theil auch schon der Destruction durch das Sarkom verfallen sind. Ebenso ist das centrale Ende des Humerus und äussere Ende der Clavicula in den Process mit einbezogen und die schmerzhafte Schwellung am Rande des Cucullaris und oberen Theile des Latissimus dorsi-Randes kennzeichnet das Weiterschreiten der malignen Neubildung.“ Der letale Ausgang erfolgte, wie mir Herr Dr. Stähler am 11. December mittheilte, am 10. August.

II. Fälle von operativer Entfernung des ganzen knöchernen Brustgürtels, welche (vor 1888 operirt) in der Adelmann'schen Sammlung fehlen, oder nach 1888 operirt sind.

1. Larrey 1812. — M. ?. Schussverletzung. Entfernung der Scapula und oberen Extremität. Heilung. Nach 35 Tagen auf dem Wege der Besserung. — Gies, l. c. S. 562. Nr. 2.

2. Larrey 1814. — M. ?. Schussverletzung. Entfernung der Scapula, der Pars acromialis claviculae und der oberen Extremität. — Gies, l. c. Nr. 3.

3. Frederico Fornari 1884. — M. 21. Gangrän der linken oberen Extremität, entstanden durch einen Schuss in den Oberarm mit kleinen Projectilen; Nekrose der Scapula. 1. Operation: Exarticulatio humeri mit Resection des Acromion und Proc. coracoideus; 2. Operation: Totalexstirpation der Scapula. Nach der 1. Operation Abscess an der Spina scapulae, nach der 2. Operation Heilung. — Fornari, Raccoglitore medico. 1884. (20. April.) p. 358. Hausmann*, Inaug.-Diss. S. 13.

4. Jeannel 1887. — M. ?. Ausreissung des linken Armes durch einen Löwen. „Amputation interscapulo-thoracique“ nach zuvoriger Ligatur der Art. subclavia. Tod 2 1/2 Stunden nach der Operation an foudroyanter Septicämie.[1]) Der Arm war bis zur Schulter im Rachen des Thieres, alle Muskeln zerrissen; die Operation wurde am folgenden Tage ausgeführt. — P. Berger, Bullet. et mém. de la société de chirurgie de Paris. T. XIII. 1887. p. 499.

---

1) Im Originale wird die Annahme dieser Todesursache folgendermaassen begründet: „S'il est impossible d'affirmer que le shock opératoire venant s'ajouter au shock initial produit par le traumatisme n'ait pas eu quelque influence sur cette terminaison rapide, il est certain qu'il n'en fut pas le seul facteur, car l'opéré revint à lui, reprit sa connaissance: il put parler, exprimer sa reconnaissance etc. La raison véritable de cet insuccès doit être cherché dans le développement d'une septicémie presque foudroyante, déclarée déjà quand M. Jeannel put intervenir et manifestée par l'élévation immédiate de la température et l'infiltration de gaz putrides tout autour de la plaie.“

5. May, Birmingham 1887. — W. 21. Periostales Sarkom am oberen Humerusende. Subperiostale Resection der Clavicula, Exstirpatio scapulae cum humero nach vorheriger Ligatur der grossen Gefässe. Heilung in 3 Wochen; aber Tod an Recidiven in den Cervicaldrüsen. Geschwulst im Verlaufe von 2 Jahren zu Cocosnussgrösse angewachsen; Lymphdrüsen geschwollen. — Annals of Surgery. Vol. VIII. p. 434.

6. May, Birmingham 1887. — M. 17. Sarkom des rechten Humerus. Exarticulatio humeri et scapulae. Heilung. Nach 8 Monaten recidivfrei. — Neubeck, Inaug.-Diss. S. 16.

7. van Iterson, Leyden, 26. August 1887. — M. 49. Centrales Osteosarkom des Humerus, auf die Schulterblattmusculatur übergreifend. Exarticulatio humeri et scapulae nach Unterbindung der Vasa subclavia. Heilung; ungestörter Heilungsverlauf; nach 8 Monaten kein Recidiv. Seit $3^1/_2$ Jahren bestanden Schmerzen, seit 3 Monaten Anschwellung. Der Tumor hatte einen Umfang von 50 Cm. — Centralbl. f. Chirurgie. 1889. S. 608.

8. Bourgougnon, 25. Januar 1888. — M. 13. Comminutivfractur der Scapula und des Humerus durch Maschinengewalt; Arm vom Körper völlig getrennt. Entfernung des knöchernen Brustgürtels ohne Narkose (Shock). Heilung nach 30 Tagen. — Bourgougnon, Gazette des hôpitaux. 1888.

9. Sondermayer Roman, Krakau, 23. März 1888. — W. 44. Spindelzellensarkom des Humerus, das auch den M. subscapularis in Mitleidenschaft gezogen hat; Spontanfractur des Humerus in der Gegend des Collum chirurgicum. Entfernung der oberen Extremität mit der Scapula; Nachoperation am 20. April: Abtragen des äusseren Drittels der Clavicula. Nach der 1. Operation wird der das Claviculaende bedeckende Hautlappen nekrotisch, sonst tritt überall Heilung per primam ein; nach der 2. Operation Heilung; nach 9 Monaten constatirt. Nach einem Falle auf die rechte Schulter entstandene und allmählich bis Kindskopfgrösse angewachsene Schwellung. — Sondermayer, Wiener medicin. Wochenschr. Nr. 29. S. 1120.

10. Watts, London, 13. April, 30. Mai und 22. Juni 1888. — M. 14. Sarkom des oberen Endes des Humerus, auf die Schultermusculatur übergreifend. 1. Operation: Exarticulatio humeri. 2. Operation: Exstirpation der ganzen Scapula und des äusseren Drittels der Clavicula. 3. Operation: Excision eines Recidivs. Nach der 1. Operation Recidiv in der Wunde und an der Scapula; nach der 2. Operation Recidiv in der Wunde; nach der 3. Operation Recidiv an der Clavicula; Tod am 23. September. Seit Januar 1888 Schmerzen, seit März Schwellung am linken Oberarme bemerkt. — S. Bartholom.-Hospital-Reports. 1888. p. 207. Neubeck*, Inaug.-Diss. p. 16.

11. Trendelenburg, 30. Mai 1888. — M. 47. Kleinzelliges Rundzellensarkom, ausgehend von der Scapula, über mannskopfgrosse Geschwulst. Entfernung der Scapula mit der oberen Extremität. Tod am folgenden Tage: Der rasche Exitus letalis war bedingt durch eine Complication der sarkomatösen Affection mit hochgradiger myelogener Leukämie. Vor $^3/_4$ Jahren spürte Patient bei harter Arbeit öfters reissende Schmerzen in der linken Schulterblattgegend; vor 6 Wochen kleine Geschwulst bemerkt, welche schnell wuchs. Auf der Kuppe ulcerirte die Geschwulst. — Keller:

„Ueber die Totalexstirpation der Scapula". Inaug.-Diss. Bonn 1889. S. 28 bis 34.

12. Watts, London, 13. März 1886 und 8. Juni 1888. — M. 31. Spindelzellensarkom am oberen Ende des Humerus. 1. Operation: Exarticulatio humeri; 2. Operation: Entfernung der Scapula und Resection des äusseren Drittels der Clavicula. Nach der 1. Operation Recidiv an der Scapula, nach der 2. Operation Heilung der Wunde; aber Recidive an der rechten Scapula und Clavicula und am linken Femur. Weitere Angaben fehlen, aber voraussichtlich Tod an Recidiven. — S. Bartholom.-Hospital-Reports. 1888. p. 207. Neubeck*, Inaug.-Diss. p. 16.

13. von Bergmann, Berlin, 24. Juli 1888. — M. 10. Grosses, periostales, weiches Osteoidsarkom des linken oberen Humerusdrittels: die obere Hälfte des Humerus zu einem kindskopfgrossen Tumor angeschwollen. Entfernung des knöchernen Brustgürtels. Heilung der Wunde. Patient wird 13 Tage nach der Operation geheilt entlassen; Tod nach 10 Monaten an Recidiv. Seit Weihnachten 1887 zunehmende Schwäche des Armes; später nach einem Falle Schmerzen und Anschwellung. — Nasse: „Die Sarkome der langen Extremitätenknochen" in v. Langenbeck's Archiv für klinische Chirurgie. Bd. XXXIX. 1889. S. 919 und Tabelle S. 942, Nr. 32.

14. Parkes, Chicago, 11. December 1888. — M. 18. Vom rechten Humeruskopf ausgegangenes Osteosarkom, das auf die Gelenkkapsel übergegriffen hatte. Entfernung von Scapula und Humerus mit Resection des äusseren Drittels der Clavicula. Heilung per primam; 8 Wochen nach der Operation war überall feste Vernarbung eingetreten; nach 4 Monaten Heilung constatirt. Schwellung war bemerkt seit August 1888; dann traten Schmerzen auf, und Patient magerte ab. — Ochsner, Archiv f. klinische Chirurgie. 1889. Bd. XXXIX. S. 442.

15. Heath, London, 1888. — M. 16. Spindelzellensarkom der rechten Scapula und des Humerus. Exstirpation des Humerus und der Scapula. Heilung der Wunde, aber Recidiv in der Narbe; $7^1/_2$ Monate nach der 1. Operation Entfernung des Knotens; $2^1/_2$ Jahre später Recidiv im M. pectoralis major; Exstirpation der Härte; darauf Heilung; 2 Jahre später constatirt. Schwellung seit 2 Jahren nach einem Falle bemerkt. — The Lancet. 1889. p. 3.

16. Parkes, Chicago, 18. December 1888 und 7. Januar 1889. — M. 35. Kindskopfgrosses Sarkom über dem acromialen Ende der Spina scapulae. 1. Operation: Ausschälung der Geschwulst aus der Umgebung, so gut dies möglich (Verweigerung einer eingreifenderen und verstümmelnden Operation). 2. Operation: Abtragung des ganzen Schultergürtels. Nach der 1. Operation sehr bald umfangreiches Recidiv; nach der 2. Operation Tod im Collaps 56 Stunden nach der Operation. Vor 9 Monaten war eine kleine Geschwulst bemerkt worden, welche anfangs nur langsam, später aber sehr schnell wuchs. Ochsner, Archiv f. klin. Chirurgie. 1889. S. 442.

17. Chavasse, Birmingham, Januar 1889. — M. 40. Grosses Osteochondrom des oberen Humerusendes; Schultergelenk intact. Geschwulstoberfläche unter Blutungen exulcerirt. 1. Operation: Entfernung des Humerus und der Scapula. Resection des äusseren Endes der Clavicula. 2. Ope-

ration (21 Tage nach der ersten ausgeführt): Resection eines weiteren Stückes der Clavicula, Unterbindung der Subclavia dicht unter dem Scalenus. Nach der 1. Operation Nachblutung nach 16 Tagen, so dass eine erneute Ligatur erforderlich wurde; nach der 2. Operation Heilung; nach 1 Jahre constatirt. — Brit. med. Journ. 1890. p. 131.

18. Küster, 20. Februar 1889. — W. 29. Sarkom der Scapula und des oberen Humerusendes; rechter Arm im Schultergelenke ankylotisch; Verkürzung von 6 Cm. Exstirpation der ganzen Scapula mit der oberen Extremität und Resection der Clavicula nach einer ungewöhnlichen Methode. Heilung per primam; nach 17 Tagen vollständige Vernarbung. Vor 10 Jahren Fractur des Oberarmes durch Fall auf die Schulter; 1½ Jahre später nochmalige Fractur an derselben Stelle durch ganz unbedeutendes Trauma. 3. Fractur am 10. Februar 1881; danach blieb der Arm steif. 4 Jahre später Geschwulst von Apfelsinengrösse, von der Fracturstelle ausgehend, entfernt (Fibrom). ½ Jahr später Entfernung eines in der Incisionsnarbe gebildeten Recidivknotens. Im Juli 1888 wurde wiederum die Entwickelung einer Geschwulst bemerkt; diesmal weiter nach hinten in der Schultergegend. Schnelles Wachsthum, besonders in den letzten Monaten. — Finkelstein: „Ueber einen Fall von Exstirpation des Brustgürtels nach einer neuen Methode". Inaug.-Diss. Berlin 1889.

19. v. Bergmann, Berlin, 2. Juli 1889. — W. 38. Sarkom des rechten oberen Humerusendes, nach den Muskeln der Scapula sich fortsetzend; Spontanfractur des Humerus dicht unterhalb des Gelenks. Abtragung der oberen Extremität mit der Scapula; Versuch einer totalen Ausrottung aller Geschwulstkeime: Resection eines Theiles des Sternum und der ersten Rippe und Unterbindung der Vena cava superior und Anonyma sinistra. Die rechte Vena subclavia war in ihrer ganzen Länge mit Geschwulstgewebe erfüllt, und auch die ganze Vena anonyma war voll Tumormassen, die sich bis in die Vena cava superior hinein vorwölbten. Tamponade des Mediastinums. Tod nach 2 Stunden im Collaps. Die allmählich zunehmende Schwellung hatte vor 1½ Jahren begonnen. — Nasse: „Die Sarkome der langen Extremitätenknochen", in v. Langenbeck's Archiv für klin. Chirurgie. Bd. XXXIX. S. 919 und Tabelle S. 938—939. Nr. 19.

20. Southam, Manchester, 25. August 1889. — W. 11. Rundzellensarkom, ausgegangen vom Periost der Scapula (Fossa subscapularis). Entfernung des Schulterblattes mit dem Arme und Resection der äusseren Hälfte der Clavicula. Heilung per primam. Aus der Behandlung 6 Wochen nach der Operation entlassen. Nach Fall auf die Schulter vor 1¼ Jahren entstanden. — British med. Journ. II. 1889. S. 1333—34.

21. v. Eiselsberg, Wien, 26. August 1889. — M. 40. Grosses Chondrosarkom der Schulter. 1. Operation (im Jahre 1887 ausgeführt): Exarticulatio humeri; 2. Operation: Resection der Clavicula und Totalexstirpation der Scapula. Nach der 1. Operation rasche Heilung, aber bald Entwickelung von Recidivknoten, die rasch zu einer doppeltmannskopfgrossen Geschwulst heranwuchsen und die ganze Schultergegend verunstalteten; nach der 2. Operation Heilung per primam. — v. Eiselsberg in der Wiener klin. Wochenschr. 1890. Nr. 13.

22. v. Eiselsberg, 1. December 1889. — M. 63. Complicirte

Splitterfracturen des Oberarmes, der Scapula und Clavicula durch Ueberfahrenwerden von Tramwayzug. Entfernung des Armes mit der Scapula und Resection der äusseren 2 Drittel der Clavicula nach Unterbindung der Vasa subclavia ohne Narkose. Ein bedrohlicher Collapszustand wird durch Stimulantien und eine Autotransfusion mittelst der Esmarch'schen Binde wirksam bekämpft. Im Verlaufe der Heilung trat eine Jodoformintoxication ein. Langsame aber vollkommene Heilung. — Wiener klin. Wochenschrift. 1890. Nr. 13. S. 253.

23. Lewis, Brooklyn, 1889. — M. 47. Osteosarkom des oberen Humerusendes, auf die Schulter übergreifend. Entfernung der ganzen oberen Extremität sammt Scapula und äusserer Hälfte der Clavicula. Heilung; nach 8 Monaten constatirt. Vor 2 Jahren hatte sich Patient durch Sturz aus einem Wagen eine Fractur des Humerus zugezogen; seitdem war der Arm zum Arbeiten unbrauchbar. — Annals of Surgery. 1890. S. 88—92.

24. v. Bergmann, 1889. —? Verbrennung (Verkohlung der Weichtheile bis auf den Knochen) an Oberarm und Schulter. Entfernung des knöchernen Brustgürtels. Heilung. — Nasse: „Die Exstirpation der Schulter und ihre Bedeutung für die Behandlung der Sarkome des Humerus", in v. Volkmann's Sammlung klinischer Vorträge. N. F. 86. Leipzig 1893.

25. v. Bergmann, 1890. —? Sarcoma humeri, noch vollständig abgekapselt, obwohl vom Periost ausgehend. Exarticulatio humeri et scapulae. Heilung; noch im Jahre 1893, $3^1/_3$ Jahre nach der Operation constatirt. — Nasse, l. c.

26. Wyeth, New-York, October 1890. — M. 44. Sarkom der Schulter. Entfernung des knöchernen Brustgürtels. Heilung. Im selben Jahre hatte sich Patient schon einen Sarkomknoten aus dem langen Tricepskopfe entfernen lassen; es trat aber bald ein Recidiv auf. — The New-York med. Journ. T. 81. p. 57. Gazette hebdomadaire*. 1891. p. 93.

27. Körte[1]), Berlin 1890. — M. 6. Sarkom der Scapula. Entfernung des Schultergürtels. Heilung in 14 Tagen, aber Tod an Recidiven und Metastasen in den Nackenmuskeln, in den Lungen und im Gehirne. Deutsche medic. Wochenschrift. 1892. Nr. 12.

28. Joseph Bell, Edinburgh vor 1891. —? Exstirpation des Schulterblattes mit der oberen Extremität. Heilung. — Mc Leod beschreibt in The Lancet. 1891. II. p. 117 einen Fall von Totalexstirpation der Scapula mit Entfernung der oberen Extremität (s. Nr. 29) und erwähnt dort eingangs einen Fall von Jos. Bell, welcher dieselbe Operation ausführte mit Hülfe der von Mc Leod angegebenen Methode der Blutstillung.

29. Monod, Bordeaux, Februar 1891. — M. 20. Periostsarkom des oberen Humerusendes, das bis in die Achselhöhle und unter die Scapula reichte und die Schultermusculatur ergriffen hatte. Entfernung des knöchernen Brustgürtels. Heilung der Wunde; aber Tod an Lungen-

1) Körte hielt in der freien Vereinigung der Chirurgen Berlins einen Vortrag, worin er über einen Fall von Exarticulation des Armes mit theilweiser Entfernung der Scapula und Clavicula wegen einer Knorpelgeschwulst des Oberarmes berichtet. Dabei erwähnt er den oben angeführten Fall.

metastasen 3 Monate nach der Operation. Die Geschwulst bestand seit 3 Monaten. — Le mercredi médical. 1891. p. 93.

30. Mc Leod, 23. März 1891. — W. 15. Spindelzellensarkom am rechten Arme und an der Schulter. Entfernung der oberen Extremität mit der Scapula unter künstlicher Blutleere nach einem von dem Autor angegebenen Verfahren („A combination of skewers and elastic cord for the purpose of preventing hemorrhage in removing tumours"). Heilung per primam. Die Schwellung hatte vor 3 Monaten begonnen. — The Lancet. 1891. II. p. 117.

31. Treves, 5. Juni 1891. — W. 43. Rundzellensarkom, ausgehend vom oberen Ende des Humerus. Entfernung des knöchernen Brustgürtels bei sehr geringer Blutung. Heilung per primam. Pat. fühlte sich seit 18 Monaten in den Bewegungen des rechten Armes beschränkt. — The Lancet. 1891. II. p. 1158.

32. Treves, 3. Juli 1891. — W. 57. Grosses exulcerirtes Carcinom (Recidiv) in der Achselhöhle. Entfernung der oberen Extremität mit Scapula und äusserer Hälfte der Clavicula. Heilung per primam. Am 15. August 1889 war wegen eines seit 18 Monaten bestehenden Mammacarcinoms die Brustdrüse exstirpirt und die rechte Achselhöhle ausgeräumt; danach war Heilung eingetreten, 14 Monate später trat die Schwellung in der Achselhöhle auf, verbunden mit Steifigkeit des Armes. — The Lancet. 1891. II. p. 1158.

33. Ochsner, Chicago, August 1891. — W., jugendlich. Osteosarkom des Humerus mit Ankylose des Schultergelenkes. Entfernung der oberen Extremität, der Scapula und des äusseren Theiles der Clavicula. Heilung nach 5 Wochen beendet. Bildung des Tumors im Verlaufe von 3 Jahren. — Centralblatt für die gesammte Medicin. 1892. Nr. 1.

34. Polaillon, 1. December 1891. — M. 46. Osteosarkom der linken Scapula und des linken Radius. Entfernung der oberen Extremität mit der Scapula und äusseren Claviculahälfte. Tod im Shok wenige Stunden nach der Operation. Beginn des Leidens etwa vor 8 Monaten mit dumpfen Schmerzen an der hinteren Partie der rechten Schulter; Schwellung vor etwa 3 Monaten zum ersten Male bemerkt. — Polaillon: „Affections chirurgicales des membres. Statistique et observations." Paris 1895. p. 778.

35. Delorme, Paris 1891. — M. 20. Osteosarkom des Oberarmkopfes. Entfernung des knöchernen Brustgürtels. Heilung. Entstanden nach einem Stosse vor 2 Jahren. — La semaine médicale. 1892. p. 252.

36. v. Bergmann, Berlin vor 1892. — ? Sarkom der Schultergegend. Entfernung des Schulterblattes. Nach der 1. Operation (Exarticulatio humeri) war Recidiv aufgetreten; nach der 2. Operation Heilung der Wunde, aber Tod an Metastasen. — Nasse, v. Volkmann's Sammlung klinischer Vorträge. N. F. 86. 1893.

37. v. Bergmann, Berlin vor 1892. — ? Sarkom des Humerus, welches die Schultermusculatur mit ergriffen hatte. Entfernung des knöchernen Brustgürtels. Heilung der Wunde, aber Tod an Recidiv. — Nasse, l. c.

38. v. Bergmann, Berlin vor 1892. — ? Sarkom des Humerus; die Schultermusculatur war freigelassen; aber das Sarkom hatte nicht nur die Muskeln des Armes ergriffen, sondern auch die Venen in weiter Aus-

dehnung erfüllt. Entfernung des knöchernen Brustgürtels. Heilung der Wunde, aber Tod an Metastasen. — Nasse, l. c.

39. v. Bergmann, Berlin 1892. —? Sarkom des oberen Humerusendes, cystisch degenerirt. Spontanfractur. Entfernung des knöchernen Brustgürtels. Heilung; 1 Jahr später constatirt. Pat. ist gestorben; Todesursache unbekannt. — Nasse, l. c.

40. v. Bergmann, Berlin 1892. —? Sarkom des oberen Humerusendes. Entfernung des knöchernen Brustgürtels. Heilung; 1 Jahr später noch constatirt. — Nasse, l. c.

41. v. Bergmann, Berlin 1892. —? Schwere phlegmonöse Eiterung: Nekrosen des Humerus und der Scapula und Vereiterung des Ellbogen- und Schultergelenkes. Entfernung des knöchernen Brustgürtels. Heilung. — Nasse, l. c.

42. Chavasse, Thomas, 20. Mai 1892. — M. 21. Vom Musc. infraspinatus ausgegangenes, kleinzelliges Rundzellensarkom, vom oberen Rande der Scapula bis zum unteren Winkel derselben und nach hinten bis nahe zu den Rückenwirbeln sich erstreckend. Entfernung der Scapula, des Armes und der halben Clavicula. Heilung; 3 Monate später constatirt. Die Schwellung war ohne voraufgegangenes Trauma entstanden und 5 bis 6 Wochen vor der Aufnahme des Patienten bemerkt worden. — Chavasse: „On the interscapular thoracic amputation with the record of a successful case". The Lancet. 1892. II. p. 471.

43. v. Bergmann, Berlin 1893. —? Faustgrosse Geschwulst am oberen Ende des Humerus, anscheinend noch gut begrenzt; hatte die Musculatur noch nicht ergriffen. Exarticulatio humeri et scapulae, resectio claviculae. Heilung. Geschwulst war in kaum einem Monate gewachsen. Im Verlaufe des nächsten Jahres wurde ein Recidiv in den Muskelresten der Schulter exstirpirt. Der weitere Verlauf des Falles ist nicht bekannt. — Nasse in v. Volkmann's Sammlung klin. Vorträge. N. F. 86. 1893.

44. Poncet 1892. —? Maligner Tumor. Entfernung des knöchernen Brustgürtels. Heilung der Wunde; 1 Jahr später Tod an Lungenmetastasen. — Rivière: „Note sur les résultats éloignés de l'amputation interscapulo-thoracique pour tumeurs malignes de l'omoplate" in Arch. prov. de chirurgie. T. II. 1893. Köhler*, Berliner klin. Wochenschrift. 1895. Nr. 48. S. 1046.

45. Keen, 20. November 1893. — W. 20. Myeloidsarkom der Schulter: Humerus und Scapula ganz von Tumormassen infiltrirt. Entfernung von Arm und Scapula, sowie fast der Hälfte der Clavicula (während der Operation auftretende Shokerscheinungen werden durch Strychnin bekämpft). Heilung; nur einmal war geringe Eiterung am unteren Wundwinkel aufgetreten. Heilung; nach $^1/_2$ Jahre constatirt. Seit 4 Jahren bestand Ziehen vom rechten Ellbogen zur Schulter; Schwellung begann vor 3 Jahren. — American Journal of medical sciences. N. S. 107. 1894. p. 680 ff.

46. Ceci 1893. — M. 29. Spindelzellensarkom. Nach vergeblichen Versuche, den Tumor zu exstirpiren, Totalexstirpation der Scapula mit Entfernung der oberen Extremität. Heilung in 2 Monaten. Tod nach $1^1/_2$ Jahren an schwerer Cystitis (kein Recidiv). — Costa, Archivio di

ortopedia. X. 1893. Köhler*, Berliner klin. Wochenschr. 1895. Nr. 48. S. 1046.

47. J. Boeckel, Strassburg 1894. — W. 24. 1. Operation: Enucleation der scheinbar eingekapselten Geschwulst am Oberarme; 2. Operation: Exstirpation des Schultergürtels; 3. Operation: Entfernung eines Recidivs. Auch nach der 3. Operation Entstehung von Geschwulstmassen, diesmal inoperabel; Tod an Recidiven. — Boeckel, 9. franz. Chir.-Congr. La semaine médicale. 1895. p. 469.

48. Dubar 1894. — M. 27. Grosser, die linke Schulter einnehmender Tumor. Resection des äusseren Drittels der Clavicula, Fortnahme der ganzen oberen Extremität mit der Scapula. Günstige Heilung. Pat. wird mit einer Prothese und einer künstlichen oberen Extremität entlassen. — Dubar, Bulletins de l'académie de médecine. 1894. p. 470.

49. Keen 1894. — M. 21. Tumor der Schultergegend. Entfernung des knöchernen Schultergürtels. Heilung per primam, nach 1/2 Jahre Heilung constatirt. Zwei Monate nach einem Schlüsselbeinbruche hatte sich an der Fracturstelle ein schnell wachsender Tumor gebildet; nach Exstirpation desselben schnelles Recidiv. — Keen, American Journal of Surgery. Mai 1895. Köhler*, Berliner klin. Wochenschr. 1895. Nr. 48. S. 1046.

50. Roth, Lübeck 1893. —? Sarkom des oberen Humerusendes. Fortnahme der ganzen Extremität mit der Scapula. Glatte Heilung; nach 2 Jahren constatirt. — Mitgetheilt in der 67. Versammlung deutscher Naturforscher u. Aerzte. Münchener med. Wochenschr. 1895. Nr. 40. S. 940.

51. Roth, Lübeck 1895. —? Sarkom des oberen Humerusendes. Exstirpation des ganzen Schultergürtels. Glatte Heilung. 14 Tage nach der Operation entlassen. Münchener med. Wochenschr. 1895. Nr. 40. S. 940.

52. Dircksen, 23. August 1895. — M. 34. Ueber kindskopfgrosser prallelastischer, stellenweise fluctuirender Tumor; Oedem des linken Armes; Spontanfractur des Oberarmes. Resection des mittleren Drittels der Clavicula, Entfernung von Schulterblatt und Arm. Heilung per primam trotz starker Spannung der deckenden Haut. Entlassen 2 1/2 Monate nach der Operation mit vollkommen fester Narbe. Seit fast 1 Jahre hatten Schmerzen im linken Schultergelenke bestanden. — Köhler, Berliner klin. Wochenschr. 1895. Nr. 48. S. 1044.

53. v. Bergmann, Berlin, November 1895. —? Sarkom des oberen Humerusendes. Entfernung des knöchernen Schultergürtels. Heilung per primam. — Briefliche Mittheilung von Herrn Privatdocent Dr. Nasse *in* Berlin.

Nicht sicher bin ich, ob der Fall von Le Dentu in die Statistik aufzunehmen gewesen wäre. In der Société de chirurgie de Paris (Bulletins et mémoires. T. XIII. p. 522) wurde über den Fall Kirmisson berichtet (in der Adelmann'schen Arbeit vom Jahre 1888, S. 703 verzeichnet). In der Discussion sagte Le Dentu: „Jai présenté au congrès pour l'avancement des sciences en 1878 un cas d'amputation de l'épaule nécessitée par un emphysème septique. Le malade guérit." Unter amputation de l'épaule haben wir wahrscheinlich die Entfernung des ganzen knöchernen Brustgürtels zu verstehen, da ja auch der erwähnte Fall von Kirmisson unter diese Rubrik fällt.

Einige Fälle, welche Hausmann in seiner mehrfach angeführten Dissertation als „Totalexstirpationen" aufgezählt hat, habe ich nicht aufnehmen können, da sie sich bei Nachprüfung des Originals als „partielle Exstirpationen" erwiesen. So wird der von Billroth im Jahre 1876 operirte in v. Langenbeck's Archiv f. klin. Chirurgie Bd. XXI, S. 849 beschriebene Fall von Hausmann zu den Totalexstirpationen gezählt, obwohl schon Adelmann in seiner Tabelle 1879 ihn unter die partiellen Resectionen eingereiht hat. Dasselbe gilt von den Fällen von Pollock (1865), Henry Smith (1874), Lossen (1876), Gies (1877), Neudörfer (1888), Morf (1889), H. de Zwaan (1888). Meine eigene Zusammenstellung macht nicht den Anspruch, vollständig zu sein. Mehrere citirte Schriften waren mir trotz der Reichhaltigkeit der Strassburger Bibliothek unzugänglich. So konnte ich z. B. die Arbeit von Tiberio de Almeida[1]): „Desarticulação escapulo-humerale", veröffentlicht in „Bol. da Soc. de med. e cir. do Rio de Janeiro" III. 10. p. 250 nicht einsehen. Das Gleiche gilt von der Arbeit von J. v. d. Hoeven: „Een geval van osteosarcoma scapulae" in Nederl. Weekbl. II. 16. 1890, angezeigt in Schmidt's Jahrbüchern. Bd. CCXXVIII. S. 317.

Es soll nunmehr meine Aufgabe sein, an der Hand des gesammelten Materiales einen Schluss zu ziehen betreffs der Prognose der Totalexstirpation der Scapula. Dabei wird es zweckmässig sein, die Fälle nach dem Leiden, welches die Indication zur Operation abgab, zu sondern in solche, die 1. wegen Verletzungen, 2. wegen Caries und Nekrose, 3. wegen maligner Tumoren operirt sind.

Schon oben (S. 448) ist bemerkt worden, dass Ceci bei Gelegenheit des von ihm berichteten Falles die Mortalität berechnete, und fand, dass dieselbe seit Einführung der Antisepsis auf 20 Proc. gefallen sei. Auch ich nehme hierauf, wie ich schon in der Einleitung bemerkte, Bedacht. Wir können wohl den Beginn der neuen Wundbehandlungs-Aera in das Jahr 1875 verlegen. So wird sich uns von selbst die Aufgabe stellen, die Fälle einmal nach den drei oben skizzirten Gruppen und zweitens, je nachdem sie vor oder nach 1875 operirt sind, zusammenzustellen und die Resultate zu ziehen. Dabei werde ich die Adelmann'schen Zusammenstellungen aus dem Jahre 1877, bezw. 1888 mit A 79 und A 88 bezeichnen, die von mir gesammelten Fälle dagegen mit I, wenn sie der ersten, mit II, wenn sie der zweiten Tabelle angehören. Es schien mir zweckmässig, bei den Adelmann'schen Fällen eine kurze Notiz, betreffend Indication und Resultat der Operation hinzuzufügen.

---

1) Angezeigt in Schmidt's Jahrbüchern. Bd. CCXXI. S. 316. Auch ein Referat über die Arbeit konnte ich nirgends finden.

1. Vor 1875 ausgeführte Totalexstirpationen der Scapula wegen maligner Tumoren.

1. A 79, Nr. 2. Grosse fibröse Geschwulst. Heilung mit gebrauchsfähigem Arme. — 2. I 1. — 3. A 79, Nr. 11. Erweichtes Enchondrom der Scapula. Tod nach 17 Stunden (Chloroformvergiftung?). — 4. I 3. — 5. A 79, Nr. 12. Osteosarkom der Rückseite der Scapula. Tod nach 109 Tagen an Recidiv und secundären Ablagerungen. — 6. A 79, Nr. 15. Cystosarkom der Scapula. Tod nach 2 Monaten an Altersschwäche. — 7. A 79, Nr. 20. Medullarsarkom der Scapula. Soll an Recidiv gestorben sein. — 8. A 79, Nr. 22. Osteocarcinom der Scapula. Heilung; Arm brauchbar. — 9. A 79, Nr. 23. Osteoencephaloid der linken Scapula. Heilung mit brauchbarem Arme; aber Tod an Recidiv nach 10 Monaten. — 10. A 79, Nr. 26. Osteocarcinom der Scapula. Heilung mit sehr brauchbarem Arme. — 11. A 79, Nr. 29. Bösartige Geschwulst der Scapula; Ausdehnung derselben bis zum Halse der Scapula und zum Humeruskopfe. Heilung; brauchbarer Arm. — 12. A 79, Nr. 31. Markschwamm der Scapula und ihrer Muskeln. Heilung der Wunde, aber Tod an Recidiven im Mediastinum nach 10 Monaten. — 13. A 79, Nr. 34. Encephaloid der rechten Scapula. Heilung nach 1 Monate; gute Beweglichkeit des Armes von vorn nach hinten. — 14. I 16. — 15. A 79, Nr. 39. Knochenkrebs der linken Scapula. Encephaloidform. Heilung; 6 Monate später Tod an Recidiven. — 16. A 79, Nr. 41. Ossificirtes Enchondrom der Scapula. Vollkommene Heilung mit gebrauchsfähigem Arme. — 17. A 79, Nr. 43. Myeloplaxtumor der rechten Scapula. Heilung in 2 Monaten, Arm völlig gebrauchsfähig. — 18. I 17. — 19. A 79, Nr. 44. Enchondrom von 10½ Pfund links. Tod durch Shock nach 5 Tagen. — 20. A 79, Nr. 45. Vasculartumor der rechten Scapula. Tod nach 6 Tagen (schon bestehende Bronchitis wird durch Chloroform vermehrt). — 21. A 79, Nr. 49. Encephaloidgeschwulst der Scapula. Heilung nach 7 Wochen; Tod nach 5 Monaten durch Recidiv an der Operationsstelle. — 22. A 79, Nr. 51. Medullarähnliche Geschwulst der rechten Scapula. Heilung nach 3 Monaten, Tod nach wenig Monaten an Bronchitis capillaris. — 23. A 79, Nr. 53. Sarkom der linken Scapula. Heilung binnen 6 Wochen, Recidiv in loco 4 Monate nach der Operation, gleichzeitig in der Tibia; Tod 1½ Monate später.

Es starben also im Anschlusse an die Operation die Fälle Nr. 3, 18, 19, 20, d. h. 4 Fälle oder 17,39 Proc.

An Recidiven oder Metastasen sind gestorben: 4, 5, 7, 9, 12, 14, 15, 21, 23, d. h. 9 Fälle oder 39,13 Proc.

Aus anderen Ursachen, die mit der Operation nicht in Zusammenhang stehen, sind gestorben: Nr. 6 und 22, also 2 Fälle oder 8,70 Proc.

Als Heilungen sind verzeichnet: 1, 8, 10, 11, 13, 16, 17, also 7 Fälle oder 30,43 Proc. Davon sind später noch als Heilungen constatirt: Keine.

Der Erfolg ist unbekannt bei Nr. 2, also in 1 Fall, d. h. in 4,35 Proc.

Zählt man die beiden Fälle Nr. 6 und Nr. 22, wovon der eine Patient an Altersschwäche, der andere an Bronchitis capillaris zu Grunde ging, noch mit zu den Heilungen, so erhöht sich der Procentsatz der letzteren von 30,43 auf 39,13.

2. Nach 1875 ausgeführte Totalexstirpationen der Scapula wegen maligner Neubildungen.

1. A 79, Nr. 58. Encephaloid. Zustand bei Bericht befriedigend. — 2. A 79, Nr. 59. Myxochondrom. Heilung bevorstehend. — 3. A 79, Nr. 61. Lymphosarkom der rechten Scapula. Heilung. — 4. I 20. — 5. A 79, Nr. 65. Medullarsarkom der rechten Scapula. Heilung. — 6. I 24. — 7. I 25. — 8. I 26. — 9. I 27. — 10. I 28. — 11. I 29. — 12. I 30. — 13. I 32. — 14. I 33. — 15. I 34. — 16. I 36. — 17. I 40. — 18. I 41. — 19. I 42. — 20. I 43. — 21. I 44. — 22. I 46. — 23. I 47. — 24. I 49. — 25. I 50. — 26. I 54. — 27. I 56. — 28. I 57.

Der Fall I 55 darf nicht mit in Rechnung gebracht werden, weil der Tumor inoperabel war, und der Exitus letalis nicht auf Conto der Operation zu setzen ist, sondern vielmehr durch das weite Fortgeschrittensein des Neoplasma und den beim Versuche, die Geschwulst vom Körper zu trennen, eintretenden Pneumothorax bedingt wurde.

Es starben also unmittelbar im Anschlusse an die Operation folgende Fälle: Nr. 6 und Nr. 11, also 2, d. h. 7,14 Proc.

An Recidiven oder Metastasen sind gestorben: Nr. 4, 12[1]), 17, 18, 28, also 5 Patienten, d. h. 17,86 Proc.

Aus Ursachen, die mit der Operation nicht zusammenhängen, starben 2 Fälle (Nr. 20 und 22), also 7,14 Proc.

Heilung dagegen trat ein in 18 Fällen, nämlich Nr. 1, 2, 3, 5, 7, 9, 10, 13, 14, 15, 16, 19, 21, 23, 24, 25, 26, 27, also in 64,29 Proc., und zwar sind davon Nr. 10, 14 und 21, also 3 Fälle oder 10,71 Proc. constatirte Heilungen. Der Erfolg ist endlich unbekannt in 1 Fall (Nr. 8), d. h. in 3,57 Proc.

Zählen wir auch hier wieder die beiden Fälle Nr. 20 und 22, die an einem Leiden zu Grunde gegangen sind, welches zu dem Neoplasma oder zur Operation in keiner nachweislichen Beziehung

1) Es ist zwar von dem von Czerny am 9. October 1884 operirten Falle nicht mitgetheilt, dass der Tod eingetreten ist; aber aus der brieflichen Mittheilung des Vaters vom 19. December 1885, wonach sich das eingetretene Recidiv zu einer von der Schulter bis zur Hüfte reichenden Geschwulst ausgedehnt hatte, geht hervor, dass an eine Heilung gar nicht gedacht werden kann, sondern dass die Patientin ihrem Leiden nach kürzerer oder längerer Dauer erlag.

stand, zu den Heilungen, so erhöht sich der Procentsatz derselben von 64,29 auf 71,43. Allerdings ist die Sache bei Nr. 22 sehr zweifelhaft, ob nicht doch Metastasen, z. B. im Gehirne, die Ursache der Delirien, unter denen Pat. zu Grunde ging, und somit auch die Todesursache waren. Eine Section konnte in dem Falle nicht gemacht werden, und so muss jedenfalls die Möglichkeit offen gelassen werden, dass der Fall statt zu den Heilungen zu den an Recidiv oder Metastasen Gestorbenen gehört.

Es ist ferner hervorzuheben, dass manche als Heilungen verrechnete Resultate sich bei genauerer Prüfung als an Recidiven oder Metastasen zu Grunde gegangen herausstellen würden; daran ist natürlich die meist zu kurze Beobachtungszeit Schuld. Dasselbe Verhältniss besteht jedoch auch für die vor 1875 ausgeführten Operationen, so dass dies als Fehlerquelle kaum angesehen werden kann.

Wir wenden uns zu einer zweiten Kategorie: Totalexstirpation der Scapula wegen Caries und Nekrose.

1. Vor 1875 operirte Fälle.

1. A 79, Nr. 16. Caries der Scapula, des Oberarmgelenkes und Humeruskopfes. Tod 9 Tage nach der Operation an Erschöpfung in Folge der Eiterung. — 2. A 79, Nr. 18. Caries der Scapula. Heilung. — 3. A 79, Nr. 19. Chronische Ostitis durch Tragen eines schweren Kindes; Nekrose der Scapula und Clavicula. Heilung; nach 6 Jahren noch constatirt. — 4. A 79, Nr. 36. Nekrose der Scapula nach Flintenschussverletzung. Heilung. — 5. A 79, Nr. 42. Necrosis scapulae dextrae totalis. Heilung. Regeneration der Scapula binnen 3 Monaten. — 6. A 79, Nr. 50. Omarthritis und Caries des linken Humerus nach Trauma; Caries necrotica scapulae. Heilung. — 7. A 79, Nr. 52. Caries necrotica scapulae sinistrae. Entlassen auf dem Wege der Heilung. — 8. A 79, Nr. 56. Omarthritis und Caries mit späterer Caries necrotica scapulae. Patient bei Bericht, 10 Tage nach der Operation, in Besserung fortschreitend.

Danach hätten wir 1 Todesfall (Nr. 1) also **12,50** Proc. und 7 Heilungen (Nr. 2, 3, 4, 5, 6, 7, 8), also **87,50** Proc.

2. Nach 1875 operirte Fälle.

1. A 79, Nr. 60. Rechtsseitige Omarthritis nach Typhus; später Caries necrotica scapulae. Heilung, gebrauchsfähiger Arm. — 2. A 79, Nr. 63.[1]) Caries necrotica scapulae; Heilung, theilweise Regeneration der Scapula in 4 Monaten. — 3. A 79, Nr. 64. Necrosis scapulae dextrae. Heilung, brauchbarer Arm. — 4. A 79, Nr. 66. Periostitis purulenta; Necrosis scapulae dextrae. Heilung, Regeneration, brauchbarer Arm. —

1) Mit diesem Falle scheint, wie oben bereits erwähnt, der in meiner Tabelle I Nr. 19 aufgeführte Fall von Orlowski identisch zu sein, deshalb rechne ch hier nur den einen Fall von Orlowski.

5. I 31. — 6. I 35. — 7. I 37. — 8. I 38. — 9. I 39. — 10. I 45. — 11. I 48. — 12. I 51. — 13. I 52. — 14. I 53.

Also sämmtliche 14 Fälle verliefen durchaus günstig; wir hätten demnach **100 Proc. Heilungen.**

Der Fall von O'Grady 1878 (I 21) blieb bei diesen Berechnungen unberücksichtigt, weil das Leiden nicht angegeben ist, welches die Indication zum Eingriffe abgab. Aus der Bemerkung, dass einige Monate vorher Resectio capitis humeri ausgeführt worden war, kann man vielleicht den Schluss ziehen, dass es sich entweder um eine Caries der Schulter oder um eine Neubildung handelte. Jedenfalls würde der Fall, da er in Heilung überging, den Procentsatz von Heilungen nicht herabmindern können.

Endlich die Totalexstirpation der Scapula wegen Verletzungen oder aus anderen Indicationen.

1. Vor 1875.

1. I 2. — 2. I 4. — 3. A 79, Nr. 14. Risswunde der Schulter durch Eisenbahnverletzung. Tod durch Shock, wahrscheinlich infolge der Verletzung. — 4. I 6. — 5. I 7. — 6. I 8. — 7. I 9. — 8. I 10. — 9. I 11. — 10. I 12. — 11. I 13. — 12. I 14. — 13. I 15. — 14. A 79, Nr. 40. Comminutivfractur des Schulterblattes. Tod durch Shock nach 24 Stunden. — 15. I 18. — 16. I 22. — 17. I 23.

Davon sind an den Folgen der Operation gestorben: Nr. 1, 2, 3, 6, 10, 13, 14, 16, 17, also 9 Fälle oder **52,94 Proc.**

Geheilt sind: Nr. 6, 7, 8, 9, 11, 12, 14, also 7 Fälle oder **41,18 Proc.**

Der Erfolg ist unbekannt in 1 Fall (Nr. 5), also in **5,88 Proc.**

Auf den ersten Blick auffallend ist die Thatsache, dass bei Verletzungen die Prognose der Totalexstirpation der Scapula als eine so schlechte sich herausstellt (über 50 Proc. Mortalität), obgleich dieselbe Operation, bei Caries und Nekrose ausgeführt, relativ so günstige Resultate liefert. Der Grund dieser Erscheinung dürfte wohl zum grossen Theile darin zu finden sein, dass eine Reihe der hier aufgeführten Fälle der Kriegschirurgie entstammen, so der v. Langenbeck'sche aus dem Jahre 1848, ferner mehrere Fälle aus dem Jahre 1864.

Allerdings sind im Feldlazarethe die Chancen, die eine immerhin eingreifend zu nennende Operation bietet, weniger günstige, als in dem wohl eingerichteten Krankenhause der Friedenszeit.

Was unseren Vergleich mit der antiseptischen Periode angeht, so müssen wir für diese Gruppe darauf verzichten, weil Totalexstirpationen, die nach 1875 ausgeführt worden wären, in der Literatur nicht verzeichnet sind.

Entfernung des ganzen knöchernen Brustgürtels wegen maligner Tumoren.

1. Vor 1875.

1. A 88, Nr. 2. Maligne Geschwulst. Tod an Recidiv nach einigen Monaten. — 2. A 88, Nr. 3. Osteoma scapulae (alias Chondroma). Heilung; nach 30 Jahren noch constatirt. — 3. A 88, Nr. 4. Bösartige Geschwulst. Tod an Recidiv. — 4. A 88, Nr. 5. Carcinoma medullare. Tod nach 6 Monaten an Recidiv. — 5. A 88, Nr. 7. Osteosarcoma sinistrum; Heilung; nach 3 Jahren constatirt. — 6. A 88, Nr. 8. Cancer. Heilung; nach 20 Jahren constatirt. — 7. A 88, Nr. 9. Osteoidcarcinom. Heilung; nach 9 Jahren constatirt. — 8. A 88, Nr. 14. Tumor fibroplasticus dexter. Tod an Recidiv. — 9. A 88, Nr. 15. Fibrosarkom der oberen Epiphyse des Humerus. Tod nach $1^1/_2$ Jahren durch Recidiv in den Lungen. — 10. A 88, Nr. 17. Osteosarcoma humeri sinistri. Heilung, 6 Jahre später Tod an Typhus. — 11. A 88, Nr. 18. Encephaloid. Heilung; nach Monaten constatirt. — 12. A 88, Nr. 19. Osteoid. Fibrocartilaginöse Geschwulst der linken Schulter. Heilung; nach 1 Jahre noch constatirt. — 13. A 88, Nr. 20. Bösartige Geschwulst. Tod nach einigen Monaten durch Recidiv in den Lungen. — 14. A 88, Nr. 21. Osteoid. Tod an Recidiv nach einigen Monaten. — 15. A 88, Nr. 23. Osteosarcoma dextr. Heilung. — 16. A 88, Nr. 24. Encephaloidtumor des rechten Armes. Tod bald nach der Operation. — 17. A 88, Nr. 25. Enchondroma molle dextr. Tod nach 5 Tagen. — 18. A 88, Nr. 26. Osteosarcoma sinistr. Tod nach 4 Tagen. — 19. A 88, Nr. 27. Enchondrom. Tod nach 7 Tagen. — 20. A 88, Nr. 31. Osteophyt. Heilung; nach 6 Jahren noch constatirt. — 21. A 88, Nr. 33. Colloidtumor rechts. Heilung (?). — 22. A 88, Nr. 34. Sarcoma fasciculatum. Zur Zeit der Veröffentlichung in Nachbehandlung. — 23. A 88, Nr. 35. Encephaloid linksseitig. Zur Zeit des Berichts war ein Recidiv aufgetreten. — 24. A 88, Nr. 37. Osteosarcoma rechtsseitig. Tod an Metastasen. — 25. A 88, Nr. 38. Gefässreiches Sarkom der ganzen Schultergegend. Tod nach 5 Tagen an Verblutung. — 26. A 88, Nr. 39. Myxosarkom der rechten Achselhöhle. Zur Zeit des Berichts in Reconvalescenz.

Es starben mithin im Anschlusse an die Operation die Fälle 16, 17, 18, 19, 25, also 5 Fälle, d. h. 19,23 Proc.

An Recidiven oder Metastasen sind gestorben: Nr. 1, 3, 4, 8, 9, 13, 14, 23, 24, also 9 Fälle, d. h. 34,62 Proc.

Heilung ist erzielt in den Fällen Nr. 2, 5, 6, 7, 10, 11, 12, 15, 20, also auch in 9 Fällen oder 34,62 Proc.; und zwar sind später noch als Heilungen constatirt: Nr. 2, 5, 6, 7, 10[1]), 11, 12, 20, also 8 Fälle, oder 30,77 Proc.

1) Fall 10 ist unter die constatirten Heilungen zu rechnen, weil ausdrücklich angegeben ist, dass die Patientin nach der 2. Operation (in einer früheren Operation war der linke Arm, der der Sitz der Erkrankung war, mit den infiltrirten Achseldrüsen entfernt worden) noch 6 Jahre als Fabrikarbeiterin gearbeitet hat und dann an Typhus zu Grunde ging.

Der Erfolg muss als unbekannt betrachtet werden, weil zwischen der Operation und der Veröffentlichung eine zu kurze Beobachtungszeit verflossen war, in den Fällen Nr. 21, 22, 26, also in 3 Fällen oder **11,54 Proc.**

2. Nach dem Jahre 1875.

1. A 88, Nr. 41. Sarcoma fasciculatum dextr. Tod nach 18 Tagen an Infectio purulenta. — 2. A 88, Nr. 42. Chondrosarcoma molle dextr. Tod am nächsten Tage durch Blutverlust. — 3. A 88, Nr. 43. Chondroma sinistrum. Tod nach 1 Jahre an Metastasen in den Wirbelkörpern. — 4. A 88, Nr. 44. Sarcoma fibroplasticum sinistrum. Heilung. — 5. A 88, Nr. 45. Tumor links. Tod nach 6 Tagen an Gangrän. — 6. A 88, Nr. 46. Sarcoma fasciculatum sinistrum. Tod am Tage der Operation an Shock. — 7. A 88, Nr. 47. Osteosarcoma dextrum. Tod nach 7 Monaten an Recidiv. — 8. A 88, Nr. 48. Osteosarcoma sinistrum. Tod nach 25 Monaten durch Metastasen in den Lungen. — 9. A 88, Nr. 49. Enchondroma rechts. Heilung, nach 4 Jahren constatirt. — 10. A 88, Nr. 50. Sarcoma ossificans dextr. Heilung nach 57 Tagen; unbekanntes Endresultat. — 11. A 88, Nr. 51. Bösartige Geschwulst. Tod nach 2 Jahren an Recidiv. — 12. A 88, Nr. 52. Osteosarkom rechterseits. Tod an Recidiv. — 13. A 88, Nr. 55. Spindelzellensarkom. Heilung. (Pat. starb später an Larynxphthise.) — 14. A 88, Nr. 56. Sarcoma dextr. Heilung; constatirt nach 1 1/2 Jahren. — 15. A 88, Nr. 57. Carcinoma mammae dextr.; auf Achsel und Schultergelenk ausgedehnt. Tod nach 4 Stunden an Shock. — 16. A 88, Nr. 58. Sarcoma periostale des rechten Humerus und der Scapula. Heilung. — 17. A 88, Nr. 59. Sarcoma sinistr. Heilung. — 18. A 88, Nr. 60. Sarcoma myeloides sinistr. Heilung. — 19. A 88, Nr. 61. Sarcoma humeri sinistr. Tod durch Recidiv in Pleura und Lungen. — 20. A 88, Nr. 62. Enchondroma molle humeri sinistri nach Stoss. Heilung. — 21. A 88, Nr. 63. Sarkom des linken Armes. Heilung. — 22. A 88, Nr. 64. Sarkom. Tod nach 3 1/2 Monaten an Recidiv in der Pleura. — 23. A 88, Nr. 65. Sarcoma fusiforme sinistr. Tod nach 11 Monaten an Lungenmetastasen. — 24. A 88, Nr. 67. Sarcoma emollitum sinistr. Heilung. — 25. A 88, Nachtrag (Alfonso Poggi). Fibrosarcoma dextr. Heilung; constatirt. — 26. II 5. — 27. II 6. — 28. II 7. — 29. II 9. — 30. II 10. — 31. II 11. — 32. II 12. — 33. II 13. — 34. II 14. — 35. II 15. — 36. II 16. — 37. II 17. — 38. II 18. — 39. II 19. — 40. II 20. — 41. II 21. — 42. II 23. — 43. II 25. — 44. II 26. — 45. II 27. — 46. II 29. — 47. II 30. — 48. II 31. — 49. II 32. — 50. II 33. — 51. II 34. — 52. II 35. — 53. II 36. — 54. II 37. — 55. II 38. — 56. II 39. — 57. II 40. — 58. II 42. — 59. II 43. — 60. II 44. — 61. II 45. — 62. II 46. — 63. II 47. — 64. II 48. — 65. II 49. — 66. II 50. — 67. II 51. — 68. II 52. — 69. II 53.

Im Anschlusse an die Operation starben die Fälle Nr. 1, 2, 5, 6, 15, 31, 36, 39, 51; also 9 Fälle oder **13,04 Proc.** Dabei ist der Fall Nr. 39 mitgerechnet, wo man während der Ope-

ration fand, dass das Sarkom in der Vena subclavia und anonyma bis in die Vena cava superior gewachsen war. Nasse, der diesen Fall in seinem Vortrage (1893) erwähnt, sagt selbst darüber Folgendes: „Aber ihr Tod kann schwerlich der Amputation zur Last gelegt werden; denn die Geschwulst war überhaupt inoperabel."

An Recidiven oder Metastasen sind gestorben: Nr. 3, 7, 8, 11, 12, 19, 22, 23, 26, 30, 32[1]), 33, 45, 46, 53, 54, 55, 60, 63; also 19 Fälle, d. h. 27,54 Proc.

Heilung ist erzielt worden in den Fällen Nr. 4, 9, 13, 14, 16, 17, 18, 20, 21, 24, 25, 27, 28, 29, 34, 35, 37, 38, 41, 42, 43, 44, 47, 48, 49, 50, 52, 56, 57, 58, 59, 61, 62, 64, 65, 66, 67, 68, 69, d. h. in 39 Fällen oder 56,52 Proc.

Die 3 Fälle 13, 18 und 62 sind an intercurrenten Krankheiten (Laryngophthise, Erkältungspneumonie, Cystitis) zu Grunde gegangen ohne dass zur Zeit ihres Todes etwas von Recidiven oder Metastasen zu bemerken gewesen wäre.

Der Erfolg ist unbekannt in 2 Fällen: Nr. 10 und Nr. 40, also in 2,90 Proc.; denn der Patient Nr. 10 wurde zwar 57 Tage nach der Operation geheilt entlassen; zur Zeit der Veröffentlichung aber waren Knötchen in der Narbe fühlbar.

Fall Nr. 40 wurde ebenfalls als geheilt entlassen, aber der Autor hebt ausdrücklich hervor, dass die Prognose eine ungünstige ist.

Unter den geheilten Fällen sind folgende später noch als geheilt constatirt: Nr. 9, 14, 25, 27, 28, 29, 34, 35, 37, 42, 43, 56, 57, 58, 61, 65, 66, also 17 Fälle oder 24,64 Proc.

Entfernung des knöchernen Brustgürtels wegen entzündlicher Processe (Caries und Nekrose).

1. Vor dem Jahre 1875.

1. A 88, Nr. 11. Caries des Humerus und der Scapula. Heilung.
2. A 88, Nr. 40. Gangrän des Armes, partielle Nekrose des Schulterblattes infolge einer Schussverletzung. Heilung.

Also 2 Heilungen oder 100 Proc.

2. Nach 1875.

1. Le Dentu (vgl. S. 461). Septisches Emphysem. Heilung. — 2. A 88, Nr. 53. Caries scapulae et humeri (Osteomyelitis sinistr.).

1) Der Fall 32 ist als an Recidiv gestorben betrachtet, obgleich sein Ableben nicht berichtet wird. Vielmehr lebte der betreffende Patient noch zur Zeit der Veröffentlichung, hatte aber bereits ein ziemlich ausgedehntes Recidiv, so dass über den Ausgang kein Zweifel obwalten kann.

Heilung. — 3. II 3. — 4. A 88, Nr. 66. Caries humeri et scapulae sinistr. Heilung. — 5. II 41.

Auch hier ist in allen 5 Fällen, also in **100 Proc. Heilung** erzielt worden.

Entfernung des knöchernen Brustgürtels wegen umfangreicher Verletzungen.

1. Vor 1875.

1. A 88, Nr. 1. Schussverletzung. Heilung. — 2. II 1. — 3. II 2. — 4. A 88, Nr. 6. Schussverletzung durch Explosion einer Kanone. Heilung. — 5. A 88, Nr. 10. Comminutivfractur durch Maschinengewalt. Tod im Shock bald nach der Operation. — 6. A 88, Nr. 12. Zerschmetterung der Schulter. Tod durch Blutsturz aus Zerreissung der Lunge. — 7. A 88, Nr. 13. Zerschmetterung der rechten Schulter und des Armes durch Maschine. Heilung. — 8. A 88, Nr. 16. Comminutivfractur durch Maschine. — 9. A 88, Nr. 12. Comminutivfractur durch Puffer. Tod durch Erschöpfung. — 10. A 88, Nr. 28. Zermalmung durch Maschine. Tod nach 12 Tagen. — 11. A 88, Nr. 29. Zermalmung durch Maschine. Tod am 8. Tage. — 12. A 88, Nr. 30. Zerreissung des Armes durch Maschine. Heilung. — 13. A 88, Nr. 32. Abreissung des rechten Armes und Schulterblattes von der Clavicula (Maschine). Heilung. — 14. A 88, Nr. 36. Comminutivfractur und Abreissung des linken Humerus durch Maschine. Heilung.

Geheilt sind also die Fälle Nr. 1, 2, 3, 4, 7, 8, 12, 13, 14, d. h. **64,29 Proc.**

Gestorben sind: Nr. 5, 6, 9, 10, 11, also 5 Fälle = **35,71 Proc.**

2. Nach 1875.

1. A 88, Nr. 54. Zerreissung durch Maschinengewalt. Heilung. — 2. A 88, Nachtrag (Gaëtano Mazzoni). Comminutivfractur durch Ueberfahren. Tod nach 30 Stunden. — 3. A 88, Nachtrag (Kirmisson). Schussverletzung, Bruch der Clavicula, Emphysem des Armes. Tod. — 4. II 4. — 5. II 8. — 6. II 22. — 7. II 24. — 8. II 27.

Gestorben sind: Nr. 2, 3, 4, also 3 Fälle oder **37,50 Proc.**

Geheilt sind die Fälle Nr. 1, 5, 6, 7, 8, also 5 Fälle = **62,50 Proc.**

Dabei ist allerdings der Fall von Jos. Bell in Edinburgh (II 27) mitgezählt, obwohl das Leiden, welches die Indication zu dem operativen Eingriffe abgegeben hat, unbekannt ist.

Stellen wir nun in Kürze das Ergebniss unserer Untersuchungen zusammen, so ergiebt sich Folgendes.

A. Totalexstirpationen der Scapula (mit Belassung des Armes).

1. Wegen maligner Tumoren.

	a) vor 1875	b) nach 1875
Heilungen	30,43 Proc.	64,29 Proc.
davon, und zwar längere Zeit, constatirt	0	10,71 =
Tod im Anschlusse an die Operation	17,39 Proc.	7,14 =
Tod an Recidiv oder Metastasen	39,13 =	17,86 =
Unbekannter Ausgang	4,35 =	3,57 =
Tod aus Ursachen, die mit der Operation nicht zusammenhängen	8,70 =	7,14 =

2. Wegen entzündlicher Processe (Caries und Nekrose).

	a) vor 1875	b) nach 1875
Heilungen	87,50 Proc.	100 Proc.
Tod	12,50 =	0

3. Wegen Verletzungen.

Heilungen	41,18 Proc.
Tod	52,94 =
Unbekannter Ausgang	5,88 =

(Nach 1875 kein Fall bekannt.)

B. Entfernung des knöchernen Brustgürtels.

1. Wegen maligner Tumoren.

	a) vor 1875	b) nach 1875
Heilungen	34,62 Proc.	56,52 Proc.
davon constatirt		
a) weniger als 6 Monate	0 =	4,35 =
b) längere Zeit	7,69 =	14,49 =
c) dauernd	23,08 =	5,80 =
Tod im Anschlusse an die Operation	19,23 =	13,04 =
Tod an Recidiv oder Metastasen	34,62 =	27,54 =
Unbekannter Ausgang	11,54 =	2,90 =

2. Wegen entzündlicher Processe.

	a) vor 1875	b) nach 1875
Heilungen	100 Proc.	100 Proc.

3. Wegen Verletzungen.

	a) vor 1875	b) nach 1875
Heilungen	64,29 Proc.	62,50 Proc.
Tod	35,71 =	37,50 =

Von einer Besserung der Prognose kann also in der letzten Kategorie (Entfernung des knöchernen Brustgürtels wegen Verletzungen) keine Rede sein; im Gegentheile; und rechnet man den zweifelhaften Fall Nr. 7 ab, wo gar nicht ausgemacht ist, ob eine Verletzung vorgelegen hat, so erhalten wir für die Zeit nach 1875 noch eine höhere Mortalitätsziffer. Dies lässt sich unschwer erklären, und zwar auf zweierlei Weise. Einmal sind die in Vergleich gebrachten Zahlen, namentlich nach 1875, zu klein, so dass dem Spiele des Zufalles ein zu weiter Spielraum bleibt; dann aber, und das ist das Entscheidende, waren die 3 Verletzungen, die den Tod herbeiführten, so gewaltige, dass eine Heilung nur versucht werden konnte, freilich mit äusserst geringen Chancen.

So der von Gaëtano Mazzoni in Rom im Jahre 1886 operirte 18jährige Mann, welcher sich eine Comminutivfractur des linken Armes und der Scapula zugezogen hatte. Er hatte durch den Unfall einen sehr bedeutenden Blutverlust erlitten, so dass eine Autotransfusion durch Einwickeln der unteren Extremitäten erforderlich wurde; aber weder diese, noch die gemachten Aetherinjectionen und starken Weine waren im Stande, das Leben zu erhalten; der Verletzte ging an Lungenödem und Anämie zu Grunde, und Niemand wird behaupten wollen, dass der operative Eingriff als solcher den Exitus letalis herbeigeführt habe. Das Gleiche gilt von dem von Kirmisson im Jahre 1887 in Paris operirten 28jährigen Jagdhüter, der ebenfalls eine starke Wundblutung erlitten hatte, und der, wie ausdrücklich betont wird, weder durch das Emphysem, noch durch die Operation gestorben ist, sondern durch den Traumatismus. Und auch beim Dritten in der Reihe, bei dem von Jeannel operirten Manne, hat nicht die Operation den letalen Ausgang herbeigeführt; er starb bereits 2½ Stunden nach derselben, und zwar an foudroyanter Septicämie; die Zähne des Löwen hatten wie ein Kamm die grossen Schultermuskeln von oben nach unten durchfurcht.

XVI.

Ueber die Behandlung der Kinderlähmung mit Functionstheilung und Functionsübertragung der Muskeln.

Von

Dr. T. Drobnik.

Als ich im November 1892 im Posener Aerzteverein über einen Fall von Pes equino-varus paralyticus, der von mir mittelst Sehnenplastik operirt wurde, referirte, war ich der Ueberzeugung, dass die Idee der Behandlung dieses Leidens auf dem Wege der Uebertragung der Function eines gesunden Muskels auf den gelähmten neu und originell sei.

Ich habe während meiner mehrjährigen Assistentenzeit in Königsberg nie von dieser Art der Behandlung von Kinderlähmungen gehört, auch ist mir während meiner ganzen chirurgischen Thätigkeit in den letzten Jahren in der Literatur nichts derartiges aufgefallen. Deshalb habe ich auch mit ruhigem Gewissen bei der Publication des ersten Falles in der Gazeta lekarska, die im Februar 1893 erfolgte, keinen Autor citirt. Erst im vorigen Jahre fand ich im Centralblatte für Chirurgie ein Referat von der Arbeit von Phocas, wonach derselbe eine ähnliche Idee hatte. Phocas verpflanzte die Sehne des gelähmten Muskels auf einen gesunden mit gutem Resultate, welches zu weiteren Versuchen ermunternd gewesen sein sollte. Phocas citirt auch keinen Autor, auch er glaubte, der Erste in dem Bestreben, Kinderlähmungen mittelst Muskelplastiken zu behandeln, zu sein. Der Referent der Phocas'schen Arbeit erwies sich als ein besserer Kenner der Literatur, indem er in einer eigenen Notiz den Autor darauf aufmerksam machte, dass bereits 1882 Nicoladoni[1]) im Archiv für Chirurgie einen Aufsatz publicirte, worin er einen Fall von *Pes calcaneus paralyticus* mittheilt, indem er die durchtrennten Sehnen der Peronealmuskeln an die ebenfalls durchtrennte Achillessehne annähte und einen guten Erfolg erzielte. Hoffa[2]), der die Sehnentransplantation zum Zwecke der Behandlung der Kinderlähmungen als eine „Erfindung Nicoladoni's" betrachtet, hält „dieses Operationsverfahren für noch weiter ausbildungsfähig". Doch scheint der Vorgang Nicoladoni's andere Chirurgen zur Ausbildung dieser Methode wenig aufgemuntert zu

1) Nachtrag zum Pes calcaneus und zur Transplantation der Peronealsehnen. Archiv f. klin. Chirurgie. Bd. XXVII.

2) Lehrbuch der orthopädischen Chirurgie. 1891. S. 157.

haben. Denn bis zum Jahre 1892 finden wir nur von Hacker[1]) 1886 eine ähnliche Operation ebenfalls mit gutem Resultate ausgeführt. Im Jahre 1892 verpflanzte Parisch[2]) bei Pes talus paralyticus die Sehne des M. extensor hallucis auf den M. tibialis anticus, und im Jahre 1894 machte Winckelmann[3]) bei einem Falle von Pes varus paralyticus die Tenotomie der Achillessehne, trennte den äusseren Theil derselben ab und vernähte dieses Segment mit dem M. peroneus longus. In der 14. Nummer des Centralblattes für Chirurgie 1895 theilt Dr. Caesare Ghillini aus Bologna einen Fall von Lähmung des M. tibialis anticus mit, in dem er die Sehne des gelähmten Muskels mit dem kräftigen Bauche des Peroneus longus verband und ein gutes Resultat erzielte.

Aus den oben angeführten Fällen von verschiedenen Autoren ersieht man, dass die Behandlung der Kinderlähmungen mittelst Sehnenplastik und der damit verbundenen Functionsübertragung der gesunden Muskeln auf die gelähmten eine äusserst selten ausgeführte Operation war, und dass bei der Behandlung bis dahin jede einheitliche Methode fehlt. Die Sehnenplastik Nicoladoni's oder die Functionsübertragung der Muskeln, wie ich sie seit 1892 nannte, als Hülfsmittel bei der Behandlung der Kinderlähmungen ist aus dem Bereiche der grob empirischen, sehr vereinzelten Versuche noch nicht herausgekommen und ist deswegen nicht im Stande, die Chirurgen zur Nachahmung aufzumuntern. Dies kann nur die Publication einer ganzen Reihe von Fällen, in denen die obengenannte Behandlungsweise systematisch angewendet wurde, erreichen. Die Fälle müssen selbstverständlich genau analysirt sein, das Wesentliche des erzielten Erfolges will streng darauf geprüft sein, ob es auch wirklich von der Hauptoperation abhängig zu machen sei. Aus diesem Grunde habe ich mich ursprünglich entschlossen, die von mir mit Hülfe der Functionsübertragung behandelten Fälle von Kinderlähmung nicht chronologisch mitzutheilen, sondern dieselben in natürliche Gruppen getheilt vorzuführen. Bei genauerer Ueberlegung jedoch kam ich zu der Ueberzugung, dass dies noch nicht zweckmässig sei, weil es vorläufig hauptsächlich darauf ankomme, die in Ausbildung begriffene Methode mit anatomischen und physiologischen Erfahrungen zu begründen. Dies ist bis dahin unmöglich oder an einem gruppenweise angeordneten Materiale sehr schwierig, weil die Methode sich nicht an einer speciellen Erscheinung der Kinderlähmung, also z. B. nicht blos an Pes varus paralyticus ausbildete, sondern an verschiedenen Krankheitsbildern erprobt werden musste. Ausserdem sehe ich schon jetzt ein, dass die specielle

1) Wiener med. Presse. 1886.
2) New-York. Med. journ. 1892 (referirt von Ghillini).
3) Deutsche Zeitschrift für Chirurgie. Bd. XXXIX.

Anwendung der Functionsübertragung der Muskeln bei den einzelnen Formen der essentiellen Kinderlähmung noch vielfacher Aenderungen bedarf und fähig ist, dass für weitgehende, berechtigte Versuche auf diesem Gebiete noch ein weites Feld offen sei, während ich die Methode und das Princip der Behandlung dieses Leidens nach meinen Erfahrungen bereits als wohl begründet und discussionsreif darstellen möchte. Aus diesem Grunde werde ich meine Fälle in dieser Arbeit als Illustrationen der sich von einfacher Sehnenplastik bis zur Functionstheilung der Muskeln bei Behandlung der Folgen der essentiellen Kinderlähmung entwickelnden Methode der Kritik des Lesers vorführen und in derselben Weise, wie in einer Publication von 1894 [1]) und auf dem Aerztecongresse in Lemberg 1894 die Materie behandeln.

Die Behandlung der Kinderlähmungen war mir hauptsächlich lästig zur Zeit, wo ich Assistent an der chirurgischen Klinik in Königsberg war. Die klinischen Kranken gehörten den armen Volksklassen an, für welche fortwährend sich wiederholende, relativ sehr hohe Ausgaben für orthopädische Apparate einfach unmöglich sind. Wie war da den Patienten zu helfen? Man machte Tenotomien, legte Gypsverbände an, stellte mit vieler Mühe möglichst billige Maschinen her und entliess die Kranken in leidlichem Zustande, doch mit der inneren Ueberzeugung, dass, wenn die Maschinen schadhaft geworden, das Leiden recidiviren werde. Ich habe die Maschinen, welche von besten Bandagisten unter Aufsicht der tüchtigsten Aerzte und Orthopäden hergestellt worden waren, doch nur relativ wenig Nutzen bringen sehen. Meine eigenen Bemühungen, bei manchen Formen von Kinderlähmung durch orthopädische Apparate eine wesentliche Hülfe zu bringen, waren von keinem besonderen Erfolge gekrönt. Namentlich war es der Pes equino-varus paralyticus, der mich besonders durch seinen zwar nur äusseren, aber doch in mancher Beziehung engen Zusammenhang mit Pes equino-varus congenitus, mit dem ich mich als klinischer Assistent in der letzten Zeit sehr eingehend beschäftigte, interessirte. Die guten Resultate der Behandlung der angeborenen Klumpfüsse mittelst Tenotomien des M. tibialis posticus und des M. flexor digitorum pedis longus und nachfolgendem, elastischem Redressement bildeten immer einen sehr starken Gegensatz zu der rein orthopädischen Behandlung des paralytischen Klumpfusses. Am besten gelang es noch, die Patienten mit paralytischen Klumpfüssen auf einer Sandale gehen zu lassen. In einem mit seitlichen Schienen

1) Drobnik, Weitere Erfahrungen über die Behandlung von Kinderlähmungen mit Functionsübertragung der Muskeln (polnisch) in Nowinylekarskie. 1894.

versehenen Schuhe gingen die Patienten schlecht, der Fuss drehte sich in dem Schuhe, mochte er noch so fest geschnürt gewesen sein. Die Hauptschuld daran trug der M. extensor halucis. Dieser Muskel hat bei Lähmung des mächtigen Hebers des Fussrückens — des M. extensor digitorum pedis communis — die, so zu sagen, fehlerhafte Tendenz, bei Bewegungen des Fusses die Kraft des gelähmten Zehenstreckers zu ersetzen, und da er ein Antagonist desselben ist, so verstärkt er nur die Action der MM. tibiales und trägt das Seinige zu der fehlerhaften Stellung bei. Dies geschieht bei jedesmaligem Auftreten. Dabei ist der Strecker der grossen Zehe bei der isolirten Lähmung des Zehenstreckers und des M. peroneus tertius (dieser, wenn vorhanden, ist als ein Anhängsel des M. extensor digitorum pedis communis zu betrachten) verkürzt und hypertrophisch. Zugleich treten beim Auftreten auch die Flexoren der Zehen in Kraft, nicht systematisch, sondern zusammen mit ihren Antagonisten, gleichsam als ob das Gefühl der Unsicherheit im Centrum beim Auftreten, erregt durch den Ausfall der Function wichtiger Muskelgruppen, ein Allarm an alle Muskeln des Fusses erregen wollte. Die Wirkung auf die grosse Zehe ist beim Aufsetzen des paralytischen Klumpfusses die, dass die erste Phalanx derselben flectirt ist, die zweite sehr stark extendirt, so dass dieselben rechtwinklig zu einander stehen und in keine Fussbekleidung passen. Mein Versuch, die Zehe mittelst eines Bandes an die Sohle anzubinden, gelang nicht, der Muskelzug hatte eine durch das Band bewirkte ulcerirende Einschnürung über dem Phalangealgelenke zur Folge. Es blieb nichts Anderes übrig, als die kräftige Sehne des M. extensor halucis zu durchschneiden. Da nun einmal durch die Tenotomie des M. extensor balneis zum grossen Theile ausser Function gesetzt wird, so lag es nahe, den ziemlich überflüssigen Bauch desselben mit der Sehne des gelähmten M. extensor digit. pedis zu vereinigen. Schaden konnte man doch nicht. Ich wartete nun auf einen geeigneten, möglichst einfachen Fall, um die Functionsübertragung des gesunden Muskels auf den gelähmten zu versuchen.

1. Im October 1892 kam in meine Behandlung Domicela N. aus Rawitsch, Prov. Posen, ein 8 Jahre altes Mädchen, welches seit 5 Jahren an einem stetig sich verschlimmernden Pes equino-varus paralyticus litt. Die Eltern schonten weder Mühe, noch Kosten, um die Deformation des Fusses zu verhindern. Das Kind war mit Elektricität, Bädern, Gypsverbänden und orthopädischen Apparaten in Breslau ohne besonderen Erfolg behandelt worden. Die Stellung des Fusses und der Gang verschlimmerten sich fortwährend. Die Pat. zeigt einen hochgradigen Pes equino-varus, tritt auf den äusseren Rand des Fussrückens, wo die Haut sohlenartig verdickt ist, auf. Gelähmt erscheint nur der M. extensor digitorum pedis.

der mächtige Heber des Fussrückens nach aussen, während die MM. peronei durch Dehnung atrophisch sind und schwache Reaction zeigen. Die in Breslau angefertigte Klumpfussmaschine erschwert den Gang und macht das Kind nervös durch Druck und Reiben an den Knöcheln und an der grossen Zehe, die bei jedem Auftreten in die Höhe schnellt, während die übrigen Zehen sich krallenförmig beugen. Die Eltern entschlossen sich zu einer operativen Behandlung des Kindes, und ich nahm am 14. October 1892 zunächst nur die Tenotomie der Achillessehne mit Redressement und Gypsverband vor. Am 29. October führte ich oberhalb des Sprunggelenkes, 1½ Cm. seitwärts von der Crista tibiae, einen 6 Cm. langen Schnitt durch die Haut und die Unterschenkelfascie, durchschnitt die Sehne des M. extensor halucis und nähte den centralen Theil an die äussere Seite der Sehne des M. extensor digitorum pedis mit Seidenfäden an. Die Unterschenkelfascie zog ich ebenfalls mit Seidenfäden nach Möglichkeit zusammen, und die Hautwunde schloss ich genau mit Silberdrähten. Die Sehnennaht erfolgte in stark redressirter Stellung des Fusses und durch Zug an der Sehne etwas gehobenen Zehen. Nach Schluss der Wunde zeigte sich ein geringes Zurückfallen des Fusses nach der pathologischen Richtung dadurch bedingt, dass die Unterschenkelfascie sich nicht vollständig durch Naht schliessen liess und infolge dessen die Sehnen nicht fest genug zurückhielt. Eine gute Stellung des Fusses liess sich jedoch leicht durch einen gewöhnlichen Contentivverband aus Gazebinden herstellen und der Fuss in annähernd normaler Lage erhalten. Am 5. November wurde der Verband entfernt, die Silbernähte herausgenommen und bis zur Herstellung eines Schienenschuhes ein Gypsverband angelegt. Nach Abnahme desselben wurde sofort der Schienenschuh angelegt, worin die Patientin nach einigen Tagen ohne Beschwerden herumgehen konnte. Zugleich wurde das Bein elektrisirt und massirt. Dabei konnte ich die sichere Beobachtung machen, dass die Zehen eine geringe Bewegung dorsalwärts ausführen und beim Auftreten (baarfuss) sich nicht mehr krallenförmig flectirten. Patientin trat auf die Fusssohle auf und fing allmählich den Fuss in normaler Weise abzuwickeln an. Ich entliess die Patientin mit der Ordination weiterer Elektricitäts- und Massagebehandlung. Bis zur jetzigen Zeit besserte sich der Zustand dermaassen, dass die Patientin, wie ich erfahren habe, im letzten Winter Schlittschuhlaufen gelernt hat.

Der Erfolg dieser Operation beruht also in der Hauptsache auf der Functionsübertragung eines gesunden Muskels auf den gelähmten. Es darf jedoch nicht vergessen werden, dass schon die Tenotomie des M. extensor halucis neben der Tenotomie der Achillessehne eine bedeutende Erleichterung für die orthopädische Behandlung gewesen wäre. Diese Operationen jedoch würden, wie es mir scheint, nicht die Thatsache erklären können, dass nach vollzogener und gelungener Functionsübertragung des M. extensor halucis auf den gelähmten M. extensor dig. ped. comm., die Flexoren der Zehen beim Auftreten nicht mehr in atypische Function treten und durch Krallenstellung der Zehen die normale Entwicklung des Fusses unmöglich machten. Diese Erscheinung erklärt sich am leichtesten und ungezwungen durch die infolge der Functionsübertragung der Muskeln in den Nervencentren erfolgte Veränderung der reflectorischen Muskelthätigkeit.

Ich bin mir wohl bewusst, dass dieser Schluss ein kühner sei, doch er musste gezogen werden, möchten sich noch so viele physiologische Schwierigkeiten in den Weg stellen, wollte man zu weiteren Versuchen auf dem Gebiete der operativen Behandlung der essentiellen Kinderlähmung Muth fassen. Auf Grund dieses ersten Versuches wurde es mir in hohem Grade wahrscheinlich, dass man im Stande sei, durch wohl überlegte Functionsübertragung der Muskeln bei essentieller Kinderlähmung nicht nur auf rein mechanischem Wege die Function der von der Kinderlähmung befallenen Extremitäten zu verbessern, sondern dass die Besserung der Function hauptsächlich auf einer Erregung oder Ausbildung von Nervencentren beruhe. Wir wissen ja, dass unsere Nervencentra bis zu einem gewissen Grade nicht präformirt oder prädestinirt sind, dass ihre Entwicklung mit der Entwicklung des Individuums fast gleichen Schritt hält, dass die Centra, die das Greifen, Sprechen, Schreiben, Stehen, Tanzen, Springen u. s. w. beherrschen, das Individuum sich selbst ausbilden müsse, und dass ihre Ausbildung von äusseren Reizen, welche das Muskelgefühl treffen, abhänge. Diese physiologischen Thatsachen auf die Erklärung des Erfolges der Functionsübertragung der Muskeln bei der Kinderlähmung übertragen, berechtigen uns zu der Annahme, dass die Nervencentra sich der veränderten Muskelgruppirung in gewissen Grenzen so zu sagen zweckmässig anpassen. Wie weit diese Grenzen sind, d. h. ob z. B. Extensoren die Flexoren ersetzen können oder nicht, dies ist nicht mehr durch theoretisches Raisonnement, sondern durch exacte Versuche zu entscheiden.

Der Erfolg der ersten Operation und die daran sich eng anschliessenden theoretischen Erwägungen bestimmten mich, die Functionsübertragung der Muskeln bei Behandlung der Folgen essentieller Kinderlähmung durch systematische Anwendung zu erproben. Die Fälle liessen nicht auf sich warten. Der Erfolg, der bei dem ersten Falle erzielt wurde, bestimmte die Eltern eines Kindes aus der nächsten Gegend von Rawitsch, auch ihr Kind einer ähnlichen Operation zu unterziehen.

2. M. Lisiecka, 6 Jahre alt, aus Ugodzie bei Rawitsch wurde am 11. Januar 1893 mit einem Pes valgus paralyticus rechterseits in das St. Joseph-Kinderhospital in Posen aufgenommen. Die Paralyse dauerte zur Zeit der Aufnahme bereits 4 Jahre. Da verschiedene Behandlungsmethoden ohne Erfolg blieben, so gaben die Eltern schliesslich jede Behandlung auf, und die Patientin ging auf dem inneren Rande des Fusses sehr unbeholfen umher. In der Gegend des Os naviculare bildete sich auf der Haut eine dicke, sohlenartige Schwiele. Die pathologische Stellung und Gangart beruhte auf der Lähmung des M. tibialis anticus und der Contractur der Mm. peronei. Die Reduction war wegen der Contractur erschwert, das Anlegen eines entsprechenden orthopädischen Apparates fast unmöglich. Ich nahm deswegen die Uebertragung des M. extensor halucis auf den M. tibialis anticus am 18. Januar 1893 vor, indem ich auf der Vorderseite des unteren Drittels des Unterschenkels die Sehnen blosslegte und die vorher schräg durchtrennte Sehne des M. extensor halucis auf die ebenfalls durchtrennte Sehne des M. tibialis anticus in corrigirter Stellung verpflanzte. Am 25. Januar erfolgte die Entfernung der Hautnähte und Anlegung eines Gypsverbandes bis zum

30. Januar, worauf der Gypsverband entfernt und der Fuss mit elastischem Heftpflasterverbande an der inneren Seite des Unterschenkels versehen wurde, indem das Kind zu Gehversuchen und Gehübungen angehalten wurde.

In dem eben beschriebenen Falle beobachtete ich, dass die Contractur der Mm. peronei beim Auftreten die Richtigstellung des Fusses hindere. Im weiteren Verlaufe konnte man ferner bemerken, dass die durchtrennte und an den M. tibialis anticus angenähte Sehne des M. extensor halucis zwar deutlich, wenn auch schwach, den inneren Fussrand hebe, dass aber dabei auch die grosse Zehe leise Bewegungen ausführe. Die Ursache davon war eine Verwachsung der Sehnen an Stelle der Naht und die Folge eine Schwächung des beabsichtigten Effectes. Deswegen behielten die beim Auftreten zur Contractur neigenden MM. peronei immer noch das Uebergewicht, und die Correction konnte nur mit starken elastischen Heftpflasterverbänden erhalten werden. Deswegen entschloss ich mich am 17. März 1895 zu einer Tenotomie der M. peronei. Diese Operation hatte zwar eine sehr gute Einwirkung auf die Function des auf den M. tibialis anticus verpflanzten M. extensor halucis im Sinne der Hebung des inneren Fussrandes. Der Erfolg jedoch, wiewohl er die Eltern als Laien mit Freude erfüllte, war für mich im Vergleiche mit dem vorigen nicht genug exact und rein. Ich betone dies deswegen, weil dieser theilweise Misserfolg mich in einem anderen später zu beschreibenden Falle von Pes valgus paralyticus eine andere Operationsmethode wählen liess, und mich auf Abwege führte.

Der nächste Fall kam am 27. März 1893 auf Empfehlung der vorigen in meine Behandlung.

3. Anna Bojdzinska, 11 Jahre alt, aus Rawitsch leidet seit ihrem 3. Lebensjahre an Pes calcaneus paralyticus, der auf der Lähmung des M. gastrocnemius beruhte. Die Anamnese bietet nichts Merkwürdiges. Der Unterschenkel ist stark atrophisch, die Achillessehne sehr gedehnt, die Fusssohle rechtwinklig durch die Contractur der Mm. peronei und der Zehenbeuger geknickt. Patientin wurde am 5. April 1893 in das St. Joseph-Kinderhospital in Posen aufgenommen und am 10. April von mir operirt. Die Operation bezweckte die Erreichung der Möglichkeit der activen Hebung der Calcaneus. Diesen Zweck suchte ich dadurch zu erreichen, dass ich beiderseits an die angefrischte Achillessehne und an das Periost des Calcaneus, welches ich vom Knochen beiderseits an der Ansatzstelle der Achillessehne abhob, Segmente von functionirenden Sehnen überpflanzte. Als die passendsten Sehnen zu diesem Zwecke erschienen mir einerseits der M. flexor digitorum pedis longus, andererseits der M. peroneus longus. Das Operationsfeld konnte nur mittelst zweier Schnitte, die beiderseits seitlich und längs der Achillessehne verliefen und mit einem kleinen Bogen unterhalb der Malleolen endeten, genügend klargelegt werden. Ich zog zunächst auf der einen Seite die Flexorensehne möglichst weit aus der Fusssohle nach oben, trennte die äussere Hälfte vom Malleolus 10—12 Cm. nach oben von der inneren Hälfte ab und nähte dieses mit dem Muskelbauche zusammenhängende Sehnensegment an das Periost des Calcaneus und mit mehreren Seidennähten an den inneren angefrischten Rand der Achillessehne an. Nachdem dies gemacht war, verfuhr ich auf

dieselbe Weise mit dem M. peroneus longus. Nach vollendeter Operation wurde der Fuss mit Organdinbinden in Spitzfussstellung auf 8 Tage fixirt, worauf die Hautnähte entfernt und der Fuss auf einige Tage in corrigirter Stellung mit circulärem Gypsverbande erhalten wurde. Der Enderfolg war ein den Umständen gemäss möglichst vollkommener zu nennen. Die Patientin begann nach einem Monate ganz sicher aufzutreten, und mehrere Collegen konnten mit mir die Beobachtung machen, dass die Patientin willkürlich den Calcaneus heben konnte, und dass sie beim Gehen den Fuss abwickelte. Die Fusssohle plattete sich während der Beobachtungszeit immer mehr ab, und Patientin verliess das Krankenhaus am 27. Mai 1893 in einem vortrefflichen Zustande. Spätere Erkundigungen bestätigten meine Hoffnung, dass der Gang der Patientin immer sicherer und dem normalen ähnlicher sein werde.

Der oben beschriebene Fall war in mancher Beziehung von Bedeutung für die weitere Entwicklung der operativen Behandlung der Kinderlähmungen.

Zunächst möchte ich bemerken, dass meine Unkenntniss der Nicoladoni'schen Bemühungen, beim Pes calcaneus durch Sehnenplastik eine Besserung herbeizuführen, der Sache gar keinen Nachtheil brachte. Im Gegentheile, wenn ich den Versuch Nicoladoni's gekannt hätte, würde ich, von demselben wahrscheinlich suggerirt, meinen Fall von Pes calcaneus ebenso behandelt haben wie Nicoladoni. Ich glaube aber, mein Operationsverfahren sei rationeller. Der Vorzug des Nicoladoni'schen Verfahrens, welches ich am Anfange dieser Arbeit kurz beschrieben habe, ist die Einfachheit des ganzen Eingriffes. Der Gedanke, die active Beweglichkeit des Calcaneus durch möglichst einfache Operation zu erreichen, lag mir ja auch besonders am Herzen. Meine früheren Erfahrungen bei Pes equino-varus paralyticus und bei Pes valgus paralyticus liessen mich zunächst an die Durchschneidung von Sehnen functionstüchtiger Muskeln und an deren Anheftung an die Achillessehne denken. Als ich jedoch die in Frage kommenden Muskeln, einen nach dem anderen, für die Operation zu wählen begann, da kam ich zu der Ueberzeugung, dass für die spätere Function des Fusses keiner vollkommen zu entbehren sei. Am leichtesten würde man einen von den MM. peronei opfern können. Ich konnte mir jedoch aus der Uebertragung der Function eines dieser Muskeln auf die Achillessehne keine gute Function des Fusses construiren. Aus der vollständigen Functionsübertragung eines dieser Muskeln musste, da die MM. peronei Heber des äusseren Fussrandes sind, ein Pes varus resultiren, und dies in desto höherem Grade, wenn beide MM. peronei dazu benutzt würden. Ganz unbrauchbar für diesen Zweck schien mir der M. flexor digitorum pedis longus, welcher als ein wichtiger Hülfsmuskel bei der Flexion und Innenrotation des Fusses zu betrachten ist. Da ich nun kein Recht hatte, nicht genau und gründlich motivirte Experimente an der Kranken zu machen und mich vor der Eventualität, aus der einen pathologischen Stellung eine andere, womöglich noch schlimmere, zu machen scheute, so nahm ich, offen gestanden, zu einem Auswege Zuflucht. Als ein solcher schien mir die Theilung der Muskelfunction, wenn dieselbe durch Sehnentheilung erreichbar wäre. Wenn die auf die Achillessehne übergetragenen Sehnensegmente aseptisch nekrotisiren, so behält

der Patient seine frühere fehlerhafte Stellung des Fusses, wenn sie aber lebend anheilen, so wird die Contraction der zugehörigen Muskelbäuche eine Hebung des Calcaneus bewirken müssen. Was auch schliesslich aus dieser Functionstheilung resultiren würde, die Hoffnung, dass ich Nutzen bringen würde, war grösser, als die Scheu vor der Möglichkeit eines Schadens. Die Hoffnung erfüllte sich, die Sehnensegmente heilten, wie es scheint, in ihrer ganzen Länge an die Achillessehne und an das Periost des Calcaneus an. Dies zeigte mir, dass es möglich sei, bei ausgedehnten Lähmungen an den Extremitäten durch Theilung der Function wichtiger Muskeln bei der Kinderlähmung die Grenzen der Arthrodese noch mehr einzuschränken.

Der folgende Fall mag, da er ganz ähnlich dem ersten ist, nur der Vollständigkeit halber erwähnt werden. Bedeutung gewinnt er nur deshalb, weil ich, immer mehr auf die Präcision in der Ausführung und Heilung vertrauend, ein bedeutend abgekürztes Verfahren bei diesem Falle zum ersten Male anwendete.

4. Anna Boszynska aus Murowana Goslina, 8½ Jahre alt, lahmt seit mehreren Jahren, nachdem sie in den ersten Lebensjahren vollständig normal entwickelte Füsse hatte. Sie wird am 7. Februar 1894 in die St. Joseph-Kinderheilanstalt aufgenommen und am 16. Februar wegen Pes equino-varus paralyticus operirt. Die Deformität des Fusses beruht auf isolirter Lähmung des M. extensor digitorum pedis. Dies zeigt nicht nur die charakteristische Stellung des Fusses, sondern auch die elektrische Untersuchung. Die beiden MM. peronei befinden sich im Zustande der Atrophie. Sie reagiren schwach auf die elektrische Reizung, sind aber nicht im Stande, activ irgend eine Bewegung auszuführen. Ich führte die Functionsübertragung des M. extensor halucis auf den M. extensor digitorum pedis gleichzeitig mit der Tenotomie der Achillessehne aus. Bereits nach 8 Tagen wurden die Nähte entfernt, der Fuss in einem Contentivverbande auf einige Tage fixirt, und darauf kamen der elastische Heftpflasterverband mit Gehübungen, Massage, Bädern u. s. w. wie gewöhnlich einige Wochen in Anwendung. Das erreichte Resultat war ein sehr befriedigendes.

Bei dem ersten von mir operirten Falle schien mir die Verunstaltung so stark zu sein, dass ich ohne präparatorische Maassnahmen (Tenotomie der Achillessehnen, Fixirung in corrigirter Stellung) nicht an die Hauptoperation zu gehen wagte. Da ich mich jedoch bald überzeugte, dass die Operation von den Kindern sehr gut vertragen werde, so entschloss ich mich in dem letzteren Falle zu einem rascheren Vorgehen. Dies führte ich ohne jeden Schaden für den Patienten aus.

5. Antonina Morison, 4½ Jahre alt, aus der Umgegend von Rawitsch. Die Aufnahme in das St. Joseph-Kinderhospital fand am 6. Februar 1894, die Operation am 27. Februar d. J. statt. Das Kind erkrankte plötzlich in seinem 3. Lebensjahre mit hohem Fieber. Nach 3 Tagen bemerkten die Eltern vollständige Lähmung des linken Armes. Die Lähmung bildete sich bei indifferenter Behandlung zum Theile zurück. Es blieb folgender Zustand, welcher seit einem Jahre sich nicht änderte. Der Oberarm ist frei beweglich, die Beweglichkeit im Ellbogengelenke ist ebenfalls normal. Der Unterarm stark atrophisch, die Hand gegen den Unterarm gebeugt, die Finger in stark flectirter Stellung, der Daumen vollständig gelähmt.

Alle passiven Bewegungen sind leicht auszuführen, activ, ausser Flexion nach vorhergegangener passiver Streckung, nur radiale Extension der Hand möglich. Es war also nur die Function der MM. extensores carpi radiales erhalten. Die Hand war ganz unbrauchbar. Die kleine Patientin konnte mit ihr gar nichts fassen. Es musste daher als Hauptziel das active Oeffnen der Hand erstrebt werden. Dies glaubte ich dadurch erreichen zu können, dass ich einen der beiden MM. extensores carpi radiales auf den gelähmten M. extensor digitorum überpflanzte. Die Operation bestand darin, dass ich den M. extensor carpi radialis longus in der Gegend der Grenze des unteren und mittleren Drittels des Vorderarmes durchtrennte, das obere Segment mit dem Muskelbauche durch ein in die die beiden Muskelgruppen trennende Fascie gebildetes Loch durchsteckte und an die noch nicht vollkommen getheilte Sehne des M. extensor digitorum annähte. Die Heilung erfolgte prompt in hyperextendirter Stellung.

Nach der Abnahme des Verbandes zeigte es sich, dass der in Function tretende Muskel 1) nicht im Stande sei, die Finger vollständig zu strecken, 2) dass die halbe Streckung ungleichmässig sei, und zwar so, dass der Zeige- und Mittelfinger 2 Drittel streckfähig sei, während der Ring- und der kleine Finger nur zur Hälfte durch die Muskelaction gestreckt werden. (Ich nenne halbe Streckung die Stellung eines Fingers, welche aus der vollständigen Streckung der ersten Phalanx resultirt, während die beiden anderen Phalangen in Beugestellung verharren. Zwei Drittel Streckung wäre demgemäss dann, wenn die zweite Phalanx zu der gestreckten ersten bis zu einem Winkel von 135° flectirt erscheint.) 3) konnte man mit Sicherheit feststellen, dass das Mädchen nur in radialwärts extendirter Stellung der Hand die Finger öffnen konnte. Wenn man das Kind die flectirten Finger zu öffnen veranlasste, so konnte sie es nicht thun; sowie man ihr aber die Hand radialwärts heben liess, da öffneten sich die Finger. Die kleine Patientin lernte aber sehr bald diese Bewegung zum Zwecke des Oeffnens der Hand ausführen, und zwar dadurch, dass sie durch Immobilisirung des gesunden Armes gezwungen wurde, das ihr gereichte Spielzeug und Bonbons mit der kranken Hand zu fassen.

Dieses Resultat, wenn es auch, was die Streckung der Finger anbetrifft, nicht vollkommen genannt werden kann, war bei gleichzeitiger Lähmung des M. extensor digitorum communis und der MM. interossei dorsales nicht anders zu erwarten. Wir wissen ja, dass der mächtige M. extensor digitorum communis nicht im Stande sei, ohne Hülfe der kleinen MM. interossei die vollständige Streckung der Finger auszuführen. Duchenne in seinem klassischen Werke: „Physiologie des mouvements", Paris 1867, beschäftigt sich ausführlich mit der Rolle einzelner Muskeln bei den äusserst complicirten Bewegungen der Hand und der Finger, und ich konnte seine Angaben während der Operation bei der Prüfung der einzelnen Sehnen auf ihre Leistungsfähigkeit im Sinne der Extension, der Abduction und Adduction der Finger vollkommen bestätigen. Aber auch der Erfolg meiner Operation ist auch jetzt ein deutlicher Beweis für die Richtigkeit Duchenne's diesbezüglicher Angaben. Wenn ich trotz der während der Operation durch Anfassen der Sehne des M. extensor communis constatirten Unfähigkeit dieses Muskels zur vollständigen Streckung der Finger doch die Functionsübertragung des functionstüchtigen M. ex-

tensor carpi radialis longus auf den gelähmten M. extensor digitorum communis ausführte, so that ich dies in der Erwartung, dass die zur Hälfte beschränkte Streckfähigkeit der Finger doch die Hand zu allerlei Thätigkeit befähige, während die totale Lähmung der Strecker die Hand ganz unbrauchbar mache. Und in der That lernte das kleine Mädchen recht bald verschiedene Gegenstände mit der Hand fassen und dieselben halten. Eine Behinderung im Gebrauche der Hand gaben noch die vollständig gelähmten Extensoren des Daumens. Um nun den wichtigen Gebrauch des Daumens zu ermöglichen, beschloss ich nach Verlauf eines halben Jahres, nachdem die Function des neu gebildeten M. extensor digitorum bereits sich vollkommen ausgebildet haben würde, den M. extensor pollicis longus mit activem Muskelgewebe zu verbinden. Es blieb nur der M. extensor carpi radialis brevis. Da es nun aber gewagt erschien, denselben der Abduction und Extension zu gute ganz zu opfern, so entschloss ich mich, nach dem Vorgange bei Pes calcaneus, zu einer Functionstheilung dieses Muskels. Bei der Operation war mir die breite Sehne des M. extensor carpi radialis brevis gelegen, weil sie sich sehr bequem spalten liess. Je mehr ich mich jedoch dem Muskelbauche näherte, desto mehr fing ich an, zu bereuen, dass ich die Trennung des Muskels von der Sehne aus machte, weil es natürlicher gewesen wäre, den Muskelbauch aufzusuchen und die für den Zweck passende Portion desselben loszupräpariren, um von da aus die in der Sehne den Muskelbündeln entsprechenden zusammenhängenden Faserzüge für die Uebertragung auf den M. extensor pollicis longus von der Sehne zu entnehmen. Da dies in dem Falle nicht mehr möglich war, so behielt ich diese Beobachtung zur Verwerthung für andere Fälle und führte in diesem Falle nur die geplante Functionsübertragung mittelst Sehnenplastik aus. Das Resultat war ein befriedigendes. Der Daumen wurde nach vollständiger Heilung und Anpassung an die neue Function von der kleinen Patientin willkürlich gestreckt und setzte beim Fassen von verschiedenen Gegenständen kein Hinderniss mehr entgegen, im Gegentheile, man konnte recht bald bemerken, dass er beim Festhalten behülflich zu werden anfing.

Wenn ich mich bei diesem eben beschriebenen Falle länger aufhielt, so geschah dies aus dem Grunde, weil ich dabei die Unzulänglichkeit der einfachen Functionsübertragung für viele Fälle einsah. Dieselbe ist sehr gut zu verwerthen bei einfachen Verhältnissen, die immer da gegeben sind, wo ein für die Function wichtiger Muskel gelähmt ist und durch einen vermissbaren ersetzt werden kann. Wo aber bei Lähmungen, die mehrere Muskelgruppen umfassen, nur wenig functionstüchtige Muskelsubstanz zur Disposition vorhanden ist, da steht man rathlos da, weil es keinen Zweck hat, einen bösen Zustand mit einem anderen, ihm gleichwerthigen, zu vertauschen. Für diese Fälle muss anstatt der Functionsübertragung die mehr complicirte Functionstheilung der Muskeln treten. In dieser Meinung bestärkte mich folgender Fall:

6. Max Linnemann aus Sendzin bei Buk, Reg.-Bez. Posen, 4 Jahre alt, leidet seit $2^1/_2$ Jahren an einseitigem Pes equino-varus paralyticus. Der Knabe wurde bereits längere Zeit mit Elektricität, Massage und orthopädischen Apparaten behandelt. Er geht in einer Klumpfussmaschine

sehr unbeholfen und trägt an dem kranken Fusse sichtbare Zeichen von Druckstellen und schmerzhaften Excoriationen, die trotz sorgfältiger öfterer Correctur der Klumpfussmaschine immer wieder sich bilden, wenn der Knabe einige Tage darin herumzugehen versuchte. Die Untersuchung ergiebt Lähmung der beiden MM. peronei und des M. extensor digitorum pedis, während die MM. tibialis anticus und extensor halucis bei jedem Aufsetzen des Fusses sich stark zusammenziehen und die Fusssohle nach innen und oben ziehen. Ich entschloss mich zu einer Functionsübertragung des M. extensor halucis auf den M. extensor digitorum pedis in der Hoffnung, doch dem kleinen Patienten wesentlich zu helfen, ohne mir jedoch zu verhehlen, dass der Erfolg nicht so befriedigend werden kann wie bei isolirter Lähmung des M. extensor digitorum pedis. Am 5. März 1894 machte ich gleichzeitig die Tenotomie der Achillessehne und die beabsichtigte Functionsübertragung. Am 15. März wurde auf einige Tage ein Gypsverband angelegt, worauf mit Massage, Elektricität und Gehversuchen im elastischen Heftpflasterverbande begonnen wurde. Dem Patienten habe ich durch diese Operation entschieden Nutzen gebracht. Das Uebergewicht der Heber des inneren Fussrandes wurde durch Wegfall des M. extensor halucis gemindert, die Hebung des äusseren Fussrandes durch die Functionsübertragung des M. extensor halucis auf den M. extensor digitorum pedis ermöglicht. Dem kräftigen Zuge des M. tibialis anticus wirkte der elastische Heftpflasterverband entgegen, so dass der Kleine mit Hülfe dieses Verbandes in einem einfachen Schnürschuhe sehr bequem und richtig den Fuss aufsetzte.

Der Erfolg war jedoch ein unvollständiger, indem der Patient durch Selbstthätigkeit der Muskeln nicht im Stande war, den Fuss vollkommen richtig aufzusetzen, was doch als Ideal der Behandlung mir vorschwebte. Dass der von mir erzielte Erfolg immerhin ein erheblicher war, beweist der Umstand, dass die Mutter des folgenden Knaben, welche zufällig in demselben Orte zum Besuche war und den Erfolg der Operation beobachtete, mir ihren Sohn, der ebenfalls mit Kinderlähmung an einem Beine behaftet war, zur Behandlung übergab.[1])

7. Carl Freitag aus Kowallen (?) in Ostpreussen, 4 Jahre alt, wurde lange Zeit orthopädisch behandelt und trägt eine in der orthopädischen Anstalt von Dr. Höftmann in Königsberg meisterhaft hergestellte Maschine, in der er, wie es nicht anders möglich war, unbeholfen auftritt und alle Augenblicke stolpert. Die Untersuchung ergiebt Lähmung der MM. extensor digit. pedis, beider Peronei und des M. triceps surae. Functionsfähig, doch infolge der Inactivität schwach, sind nur die MM. extensor halucis und tibialis anticus. Die übrigen Muskeln, namentlich die MM. flexor digitorum comm. long. und tibialis posticus, reagirten schwach auf elektrische Reize, doch waren sie nicht im Stande, sich willkürlich zu

1) Am 26. März 1896 sah ich Max Linnemann wieder. Der Junge geht baarfuss fast vollkommen normal, ebenso in einem Schnürschuhe. In einem Stiefel, der allerdings ziemlich plump gearbeitet ist, geht er beim ruhigen, wenn auch raschen Schritte sehr gerade. Doch giebt die Mutter an, dass, wenn sich der Junge vergisst und wild herumjagt, er doch den äusseren Stiefelrand zu Schanden trete.

contrahiren. Die Folge dieser ausgedehnten Lähmung war eine bedeutende Atrophie des Unterschenkels sowohl, als auch des Fusses und eine Schlottrigkeit des Fussgelenkes. Die Haut des Fusses und Unterschenkels war im Vergleiche zur anderen Seite blass und kalt; eine Hülfe konnte man anscheinend nur von der Arthrodese hoffen. Es schien mir der Fall doch noch nicht ganz aussichtslos für die Functionsübertragung zu sein. Ich machte den Vorschlag, zunächst versuchsweise eine Operation auszuführen, und wenn diese nach einem halben Jahre ein definitives Urtheil erlauben würde, eventuell noch eine zweite hinzuzufügen. Die erste Operation, die im März 1894 von mir ausgeführt wurde, bestand in der einfachen Functionsübertragung des M. extensor halucis auf den M. extensor digitorum pedis, genau in der beim ersten Falle beschriebenen Art und Weise, doch ohne die hier selbstverständlich zwecklose Tenotomie der Achillessehne. Acht Tage nach der Operation erfolgte die Entfernung der Hautnähte und Gypsverband auf einige Tage, worauf, wie sonst, Massage und Gehversuche im elastischen Heftpflasterverbande gemacht wurden.

Der Erfolg dieser ersten Operation war der, dass der Knabe den Fuss nicht mehr machtlos nach innen-unten senkte, sondern dass er ihn in verbesserter Stellung festhalten konnte. Beim Auftreten mit der blossen Fusssohle bemerkte ich, dass der innere Rand des Fusses nach innen-oben gedreht werde, dass aber die Planta pedis in bedeutender Ausdehnung mit dem Fussboden in Berührung trete. Ich verordnete consequente Anwendung von Massage, regelmässige Befestigung des Fussgelenkes beim Gehen mit elastischen Heftpflasterverbänden und Gehen im Schnürschuhe mit etwas erhöhtem Absatze.

Der Erfolg der ersten Operation bestimmte die Eltern, nach einem halben Jahre wiederzukommen, um das Bein womöglich „ganz gut zu machen". Diese Hoffnung der Mutter bezeichnete ich von vornherein als unerfüllbar und untersuchte mit besonderem Interesse das Resultat der einfachen Functionsübertragung und der von den Angehörigen durchgeführten Massagebehandlung. Zunächst war das äussere Aussehen des Fusses und des Unterschenkels ein sehr günstiges. Die blasse Hautfarbe wich einer beinahe normalen Röthung, und von der unangenehmen Kälte der paralytischen Glieder war nichts zu fühlen. Die Angehörigen freuten sich als Laien, dass der Fuss „neues Leben bekam". Der Fuss konnte willkürlich nach innen-oben und, wenn auch verhältnissmässig schwach, doch prompt nach aussen und oben bewegt werden. Die Bewegung des Calcaneus nach oben wurde durch die Function des M. flexor digitor comm. longus schwach bewerkstelligt. Im Ganzen aber waren die Heber des Innenrandes im Uebergewichte im Vergleiche zu den Hebern des Aussenrandes. Deswegen fügte ich zu der ersten Operation noch eine zweite hinzu, die darin bestand, dass ich eine Portion des Muskelbauches des M. tibialis anticus mit den dazugehörigen Sehnenfasern an den M. peroneus longus anheftete. Die Sehne führte ich unter dem M. extensor digitorum pedis und oberhalb des Malleolus externus zur Peroneussehne durch. Der Erfolg war ein für den Laien wenig eclatanter, doch für mich sehr befriedigend, weil ich nun ein fast vollkommenes Gleichgewicht zwischen den Hebern des äusseren und inneren Fussrandes herstellte, welcher trotz der grossen Ausdehnung der Lähmung im Bereiche des

Unterschenkels leichte Feststellung des Fusses durch orthopädische Apparate ermöglichte. Auf Eins möchte ich besonderes Gewicht legen, nämlich auf die Beseitigung der Gelenkschlottrigkeit durch meine operativen Maassnahmen, wodurch dem Kinde ein sicheres Auftreten ermöglicht wurde.[1]) (Nach vollständiger Heilung der Wunde soll auf einer Stelle die Narbe aufgegangen sein, und sich ein Seidenfaden abgestossen haben.)

Die beiden zuletzt beschriebenen Fälle sind für die Entwicklung der operativen Therapie bei der Behandlung der Folgezustände der Kinderlähmung von besonderer Bedeutung, weil sie mir die Unzulänglichkeit der einfachen Functionsübertragung klar vor Augen stellten und auf Vornahme der Functionstheilung direct führten. Ich musste mir offen gestehen, dass ich im Falle Linnemann ein viel besseres Resultat erzielt hätte, wenn ich wenigstens einen von den beiden gelähmten Peronealmuskeln durch functionsfähige Muskelsubstanz wieder zur Ausübung seiner Function angeregt haben würde. Das nöthige Material hätte ich in dem sehr kräftig entwickelten M. tibialis anticus finden können. Doch die Ueberlegung kam zu spät und diente nur den folgenden Fällen.

8. Marie Budzyńska, 10 Jahre alt, aus Glówno bei Posen, leidet seit ihrem 4. Lebensjahre an einem Pes equino-varus paralyticus. Sie wurde am 4. März 1894 in die St. Joseph-Kinderheilanstalt in Posen aufgenommen und bot das Bild einer ganz vernachlässigten Kinderlähmung dar. Das Kind war ärztlich gar nicht behandelt worden, trug auch niemals irgend einen orthopädischen Apparat. Es lief barfuss fast auf dem Fussrücken, der mit dicken Schwielen versehen war. Gelähmt waren der M. extensor halucis und der M. extensor digitorum pedis, während die beiden MM. peronei noch schwach auf elektrische Reize reagirten. Ein Redressement war ohne Tenotomie der Achillessehne unmöglich. Ich unternahm deswegen am 17. Mai 1894 zunächst die Tenotomie der Achillessehne, und nachdem ich mich überzeugt hatte, dass nun ein genügendes Redressement möglich sei, sofort die zweite Operation. Dieselbe bestand darin, dass ich den kräftigen Muskelbauch des M. tibialis anticus aufsuchte, von ihm eine starke Portion bis hoch an die Ursprünge und bis zur Sehne stumpf trennte und dann die den abgelösten Muskelbündeln entsprechenden Faserzüge der Sehne mit Hülfe des Messers weit nach unten ablöste. Darauf zog ich das abgelöste Sehnensegment mit den dazugehörigen Muskelbündeln unter dem gelähmten M. extensor halucis zum äusseren Rande des M. extensor digitorum pedis und befestigte in einer Länge von 10 Cm. das vom M. tibialis ant. gewonnene Sehnensegment mit mehreren feinen Seidennähten in einer hypercorrigirten Stellung an die Sehne des M. extensor digitorum pedis. Nach erfolgter Hautnaht legte ich einen einfachen Organdinverband auf 10 Tage an, worauf die Hautnähte entfernt und der Fuss auf einige Tage im Gypsverbande fixirt wurde. Nach Abnahme des Gypsverbandes wurde der Fuss wie gewöhnlich im elastischen Heftpflasterverbande sichergestellt und die Kranke zu Gehversuchen angehalten. Das Resultat war ein sehr günstiges. Das

1) Frau Linnemann erzählte mir am 26. März 1896, dass der kleine Robert Freitag in einer Maschine ganz gut herumgehe, dass er aber ohne Maschine leicht umfalle durch Umkippen des Fusses.

Mädchen wurde am 24. Juni 1894 nach Hause in einem gewöhnlichen Schnürschuhe entlassen. Sie setzte beim Barfussgehen den Fuss richtig auf und vermochte ihn beinahe normal abzuwickeln.

Bei dem eben beschriebenen Falle konnte ich die Beobachtung machen, dass die anfangs äusserst schwach auf Reize reagirenden MM. peronei im Laufe der Behandlung immer deutlicher in Function traten und und wesentlich zur Erreichung des sehr günstigen Endresultates beitrugen. Diese Beobachtung bestimmte mich, bei den nächsten Fällen auch dem Verhalten der atrophischen, aber nicht gelähmten Muskelgruppen mehr Aufmerksamkeit zu schenken.

Der nächste Fall ist für die Entwicklung der operativen Behandlungsmethode der Kinderlähmung von geringem Interesse. Ich gerieth dabei auf Abwege, deren Beschreibung nur insofern Werth besitzt, weil sie lehrt, wie man bei ähnlichen Fällen nicht vorgehen soll. Es handelte sich um einen sehr veralteten Fall von Pes valgus paralyticus bei einem Jüngling von 19 Jahren. Der theilweise Misserfolg der Functionsübertragung des M. extensor halucis auf den M. tibialis anticus im Falle 2 bestimmt mich, die Fehlerquelle des dabei angewendeten Operationsverfahrens zu meiden. Der Erfolg wurde in Fall 2 durch Verwachsung der am Unterschenkel naheliegenden Sehnen des M. extensor halucis und des M. tibialis anticus beeinträchtigt. Deswegen beschloss ich, am Fussrücken zu operiren. Da mir aber die Sehne des M. tibialis anticus am Fussrücken zu sehr atrophisch erschien, so liess ich sie ganz im Stiche und verpflanzte die Sehne des M. extensor halucis an die Ansatzstelle des M. tibialis anticus.

9. S. Zalewski, 19 Jahre alt, aus Inowrazlaw leidet an einem hochgradigen Pes valgus paralyticus rechterseits seit seiner frühen Kindheit. Er klagt beim Gehen über Müdigkeit und Schmerzen im kranken Fusse. Beim Aufsetzen des Fusses knickt derselbe nach innen um — Talus und Os naviculare berühren dabei mit ihrer Innenfläche den Boden, die Haut ist über diesen Knochen schwielenartig verdickt. Die Sehnen der Mm. peronei sind unterhalb des Malleolus externus durchzufühlen. Verschiedenartige Einlagen in den Schuh, sowie Schienenapparate erwiesen sich als zwecklos. Patient ist geneigt, sich jeder Operation, die seine Beschwerden lindern könnte, zu unterziehen. Am 24. September 1894 wurde von mir die Sehne des M. extensor halucis longus über dem Metatars. aufgesucht, stark vorgezogen und nahe an der 1. Phalanx durchtrennt. Hernach legte ich mir die nach innen gerichtete Fläche des Os cuneiforme I und das dorsale Ende des 1. Metatarsus frei, schnitt in die Knochen nach Ablösung des Periostes eine kleine Rinne ein und nähte die subcutan dorthin durchgeführte Sehne des M. extensor halucis longus in diese Rinne und an das Periost ein. Nach vollständiger glatter Heilung der Wunden begann ich sofort mit elektrischer Reizung des M. extensor halucis longus, dessen Sehne selbstverständlich seinem neugebildeten Ansatze am Innenrande des Fusses in einem Bogen zustrebte. Zunächst bewirkte die Contraction des gereizten M. extensor halucis longus wirklich eine Hebung des inneren Fussrandes. Später aber, als Patient zu gehen anfing und auf meine Verordnung hin Uebungen mit activer Hebung des inneren Fussrandes begann, da flachte sich der Bogen, den die Sehne

ursprünglich im Laufe zu ihrem neuen Ansatze machte, immer mehr ab. Die Sehne ist zu lang geworden und hielt den inneren Fussrand nur mechanisch in die Höhe. Die Besserung des Zustandes muss ich zunächst der energischen Massagebehandlung des Unterschenkels, dann einem guten Schuhe und dem elastischen Heftpflasterverbande, und endlich der Autosuggestion des Patienten zuschreiben. Die in der eben beschriebenen Weise ausgeführte Operation brachte meiner Ansicht nach dem Patienten keinen Nutzen. Sie hätte wahrscheinlich ein besseres Resultat gehabt, wenn ich mit einem Hautschnitte den Ansatz des M. tibialis anticus und die Sehne des M. extensor halucis longus blossgelegt und die letztere in gerader Linie an die Ansatzstelle des M. tibialis anticus angeheftet oder mit der Sehne desselben organisch verbunden hätte.

10. Josepha Kress, 7 Jahre alt, Kreis Jarotschin, Regierungsbezirk Posen, aufgenommen am 15. October 1894, entlassen am 3. December 1894. Das Kind litt an einem linksseitigen Pes equino-varus paralyticus, dessen Ursache die seit 5 Jahren bestehende Lähmung des M. extensor halucis longus und des M. extensor digitorum pedis, sowie einer Parese der MM. peronei war. Am 17. October wurde eine Portion Muskelbauch mit Sehne von M. tibialis anticus getrennt und an dem M. extensor digitorum pedis nach vorher ausgeführter Tenotomie der Achillessehne angeheftet. Nach 8 Tagen wurden die Nähte entfernt, der Fuss sofort in elastischen Heftpflasterverband gelegt, und einige Tage darauf wurde bereits mit Gehversuchen begonnen. Das Endresultat bei der Entlassung war ein ausgezeichnetes.

11. Albert Rolle, 8 Jahre alt, St. Lazarus bei Posen. Der Knabe leidet seit seinem 3. Lebensjahre an paralytischem Klumpfusse und wurde deswegen längere Zeit von Aerzten in Berlin, wo die Eltern früher wohnten, orthopädisch ohne Erfolg behandelt. „Die Maschinen wurden auf die Dauer zu theuer und nutzten auch wenig", sagten mir die Eltern, welche doch immer für gut sitzende gepolsterte Schuhe sorgten, so dass der Klumpfuss zwar sehr stark ausgebildet, doch nicht ganz verwahrlost erschien. Gelähmt waren die beiden MM. peronei und der M. extensor digitorum pedis. Am 28. Januar 1895 nahm ich die Functionsübertragung, combinirt mit Functionstheilung vor. Ich durchschnitt nämlich nach gemachter Tenotomie der Achillessehne die Sehne des langen Streckers der grossen Zehe, theilte den fächerförmigen Muskelbauch in 2 Theile mit dem zugehörigen Sehnensegmente und nähte die beiden Muskelsehnenstücke an die Sehnen der beiden MM. peronei an. Den äusseren Rand des gemeinsamen Zehenstreckers versorgte ich wieder mit einem Muskelsehnenstücke des M. tibialis anticus. Die Nachbehandlung war die der früher beschriebenen Fälle. Der Knabe wurde in einem Schnürschuhe kräftig, sicher und richtig auftretend nach Hause entlassen.

12. Franziska Walezak, 6 Jahre alt, aus Taczanowo, Kreis Pleschen, Regierungsbezirk Posen, leidet seit $2\frac{1}{2}$ Jahren an Lähmungen am rechten Fusse. Als Kind von 3 Jahren lief sie noch sehr munter herum und war ein sehr kräftig entwickeltes Mädchen. Plötzlich erkrankte sie mit Schüttelfrost und hohem Fieber, welches, da die Haut mit einem Ausschlage bedeckt war, als Masern gedeutet wurde. Nach 8 Tagen liess das Fieber nach, das Kind klagte aber über Schmerzen im rechten Unter-

schenkel und konnte das Glied willkürlich gar nicht bewegen. Die Behandlung bestand in Räucherungen, Bädern und allen möglichen Hausmitteln, die eine bedeutende Besserung insofern erzielt haben sollten, als die kleine Patientin allmählich, wenn auch hinkend, doch zu laufen anfing. Allerdings setzte sie immer mehr den äusseren Fussrand auf den Boden, bis sie allmählich die äussere Fläche des Fussrückens beim Gehen zu benutzen anfing. In diesem verwahrlosten Zustande wurde die Kleine am 13. März 1895 im St. Joseph-Hospitale aufgenommen. Ich fand vollständige Lähmung der beiden MM. peronei und anscheinend auch des langen Zehenstreckers. Bei der Operation, die am 17. März 1895 vorgenommen wurde, überzeugte ich mich, dass zwar die beiden MM. peronei wirklich paralytisch und die Muskelbündel vollständig degenerirt waren, dass aber der lange Zehenstrecker noch röthlichen Muskelbauch hatte. Ich theilte nun den M. extensor halucis longus und den M. tibialis anticus jeden in 2 Portionen und übertrug je eine Portion von den beiden Muskeln auf die beiden MM. peronei, während ich den langen Zehenstrecker unbehelligt liess. Nach vollkommener Heilung konnte man im Laufe der Nachbehandlung die Beobachtung machen, dass der lange Zehenstrecker wieder zu leben beginne, und dass auch die neuen MM. peronei schwache, selbständige Bewegungen zu machen anfingen. Das Gehen wurde im elastischen Heftpflasterverbande immer besser, so dass die Eltern das Kind beim Beginne des Frühjahrs nicht mehr in der Anstalt lassen wollten, sondern es am 28. April nach Hause nahmen.

13. Michael Kliks, 5 Jahre alt, aus Stęszewo bei Posen, leidet seit 3 Jahren an einer Lähmung im Bereiche des rechten Unterschenkels, welche, ohne dass die Eltern den Zeitpunkt der Entstehung genau angeben konnten, allmählich entstanden und trotz Gypsverbänden und Schienen nicht heilen wollte. Der Gang wurde immer schlimmer, der Fuss war nicht brauchbar, weil kein Schuh angezogen werden konnte. Der kleine Patient zeigte einen hochgradigen Pes equino-varus paralyticus, der auf der Lähmung der beiden MM. peronei und des langen Zehenstreckers beruhte. Bei der Operation, die am 7. Mai vorgenommen wurde, konnte man auch die vollständige Degeneration der Muskelbäuche der genannten 3 Muskeln bestätigen. In diesem Falle theilte ich den langen Strecker der grossen Zehe in 3 Portionen und heilte zwei von denselben an die MM. peronei an, während ich den langen Zehenstrecker mit einer kräftigen Portion des M. tibialis anticus versorgte. Infolge der Theilung des M. extensor halucis longus in 3 Theile fielen die einzelnen Portionen des Muskels zu schwach aus. Wenn man auch für den Muskelbauch diesen Umstand als weniger bedeutungsvoll betrachten könnte, weil man auf eine spätere Arbeitshypertrophie hoffen kann, so waren die sehnigen Theile in den beiden zu den MM. peronei übergepflanzten Portionen doch anscheinend zu dünn. Ich glaube, diesem Umstande die verhältnissmässig schwache Action der neugebildeten Peronei zuschreiben zu müssen. Der Junge setzt trotzdem den Fuss auf die Planta pedis auf, senkt aber beim Aufsetzen den äusseren Fussrand. Diesem Uebelstande hilft leicht der elastische Heftpflasterverband ab.

14. Boleslaus Tomiak, 7 Jahre alt, aus Piaski, Regierungsbezirk Posen, wurde am 4. Juli 1895 mit einem hochgradigen, vernachlässigten

paralytischen Klumpfusse in das St. Joseph-Kinderhospital aufgenommen. Das Leiden beruhte anscheinend auf der Lähmung der beiden Peronei und auf einer hochgradigen Atrophie des M. extensor digitorum ped. long. Bei der Operation überzeugte ich mich, dass nur der M. peroneus brevis vollständig degenerirt war, während sowohl der M. peroneus longus, als auch der lange Zehenstrecker röthliche Farbe ihrer Muskelbündel zeigten. Ich versorgte daher nur den M. peroneus brevis mit einem starken Muskelsehnenstücke aus dem hypertrophischen M. extensor halucis und befestigte für die Heilungsdauer den Fuss in einer hypercorrigirten Stellung. Der Erfolg der Operation war ein sehr günstiger. Den Gang und die Function des kranken Fusses konnte man nach einigen Wochen wenig von der normalen unterscheiden. Patient wurde am 13. August 1895 nach Hause entlassen mit der nöthigen Vorschrift für weitere Behandlung.

15. Joh. Tomaszewski, 9 Jahre alt, Binikowo p. Schrimm, wurde am 10. November wegen paralytischen Klumpfusses in die St. Joseph-Kinderheilanstalt aufgenommen. Die vorgenommene Untersuchung ergab vollständige Lähmung der beiden MM. peronei und eine sehr schwere Atrophie des M. extensor digitorum pedis. Das Auftreten geschieht auf der äusseren Fläche des Dorsum pedis, wo sich eine dicke Schwiele befindet. Am 23. April führte ich die operative Functionstheilung in der Weise aus, dass ich zwei starke Muskelsehnenstücke vom M. extensor halucis longus und M. tibialis anticus entnahm und an die beiden MM. peronei annähte. Die definitive Heilung erfolgte erst nach einem Monate, weil 3 Seidenfäden in der Hautnarbe zu furunkelartigen kleinen Abscessen Veranlassung gaben, während der Kranke an Scharlach erkrankt war. Trotz dieser unangenehmen Complication war das Endresultat ein gutes, und der Kranke wurde am 10. Februar 1896 mit relativ guter Function der Glieder nach Hause gelassen.

Das Anheften der Sehnen des M. tibialis anticus und des M. extensor halucis longus an die Sehnen der beiden MM. peronei ist eine umständliche Operation. Der Schnitt muss sehr gross sein und schräg von oben innen nach unten aussen oberhalb des Malleolus externus verlaufen. Wenn auch dies von geringer Bedeutung ist, so schien mir diese Operation physiologisch nicht sehr richtig gedacht zu sein. Man bringt doch Theile der Extensoren und gleichzeitig Innenrotatoren in organische Verbindung mit Flexoren und gleichzeitig Aussenrotatoren. Das Resultat dieser Operation ist ein gutes zu nennen. Der Knabe setzt den Fuss auf die Planta pedis auf, wobei allerdings der äussere Rand mehr belastet erscheint. Die Zehen schleifen beim Baarfussgehen nicht mit den Nägeln den Fussboden. Das Auftreten ist sicher und der Kranke kann auf einem Beine, und zwar dem kranken stehen. Mehr kann man wohl von einer Operation bei Kinderlähmung schwer verlangen. Trot zdieses guten Resultates glaubte ich, ein besseres zu erzielen, wenn ich 1. die Operation vereinfachen würde und 2. zum Ersatze der MM. peronei physiologisch und anatomisch denselben nähere Muskelsubstanz verwendete. Dies that ich gleich im folgenden Falle, der glücklicher Weise am 2. März 1896 in meine Behandlung kam.

16. Franziska Dobers, 9 Jahre alt, aus Rogasen, leidet seit 6 Jahren

an Pes equino-varus paralyticus dextr. Sie war viel in Behandlung. In Berlin wurde vor 3—4 Jahren Tenotomie der Achillessehne gemacht und ein Schienenapparat angelegt. Aehnliche Apparate wurden dann nach dem Berliner Muster mehrere Male angelegt. Die Patientin ging darin schlecht und rieb sich die Haut am Fusse öfters wund. Die Untersuchung ergab zunächst einen sehr atrophischen Unterschenkel, und auch die gesunden Muskeln waren schwach entwickelt, weil das Kind das Bein sehr wenig gebraucht hatte. Vollständig gelähmt waren die Peronealmuskeln, der M. extensor digitorum pedis und M. extensor halucis longus reagirten sehr wenig. Der M. tibialis anticus war verhältnissmässig gut erhalten. Ich führte einen Schnitt an der Aussenseite des Unterschenkels zwischen Achillessehne und Fibula, der beinahe über $^2/_3$ des Unterschenkels sich hinzog, trennte ein kräftiges Muskelsehnenstück von M. gastrocnemius ab und nähte dasselbe an die angefrischte Sehne des M. peroneus longus an. Ein zweiter Schnitt auf der Vorderfläche des Unterschenkels legte die Extensorenmusculatur frei. Ich trennte vom M. tibialis anticus ein Muskelsehnenstück ab und nähte es an den äusseren Rand des M. extensor digitorum pedis an. Die Heilung erfolgte ganz glatt, so dass heute, 30. März 1896, sich bereits das Resultat der Operation übersehen lässt.

Trotz vollständig glatter Heilung ist das Resultat nicht besser, wie bei dem Falle 15. Da jedoch die Musculatur im Falle 16 im Allgemeinen viel schwächer war, wie im Falle 15, da namentlich die Atrophie der Zehenstrecker viel mehr ausgesprochen und durch die Gastrocnemiusmusculatur vielleicht infolge der Tenotomie sehr schwach war, so möchte ich kein Urtheil über die Vorzüge oder Vortheile der beiden Operationsmethoden mir erlauben. Ueberhaupt muss man die Resultate der verschiedenen Operationsmethoden bei einzelnen Arten der Kinderlähmungen mit der grössten Vorsicht beurtheilen. Gleiche Fälle giebt es hier sehr wenige, und die anscheinend gleichen sind noch sehr verschieden. Das Resultat wird beeinflusst durch viele Momente, die nur Folge der eigentlichen Lähmung sind, also durch Secundärerscheinungen. In erster Linie ist dazu die Inactivitätsatrophie der Muskeln zu rechnen, welche ausser ihrer Function noch als Hülfsmuskeln der gelähmten dienten. Zweitens sind es die Knochen, deren geringere oder grössere Deformation wesentlich das Resultat beeinflusst. Diese hängt aber von so vielen Nebenumständen ab und ist so verschieden bei den einzelnen gleichartigen Fällen, dass sie beim Vergleiche des Resultates verschiedenartiger Operationen in gleichartigen Fällen sehr ins Gewicht fallen muss. Aus diesem Grunde bin ich entschlossen, bei den nächsten Fällen immer Gypsabgüsse der Füsse vor und nach der Operation zu machen. Zur genaueren Feststellung der Resultate wird es sich späterhin auch empfehlen, den Effect der verschiedenen Operationen durch Sohlenabdrücke zu fixiren.

Die Operation der Functionstheilung der Muskeln.

Obgleich ich bei der Beschreibung der einzelnen Fälle zerstreut bereits Angaben über das von mir angewendete Operationsverfahren machte, so möchte ich doch der Klarheit halber noch einmal alles Gesagte kurz zusammenfassen und das Fehlende ergänzen.

Wenn man auch vor der Operation sich ein klares Bild über den Zustand der einzelnen Muskeln mittelst der uns zu Gebote stehenden Untersuchungsmethoden zu machen sucht, so erweist sich öfters unsere dadurch gewonnene Ansicht über Ausdehnung und Art der Degeneration der Muskeln bei der Operation als unzulänglich. Es ist bei vielen Kindern sehr schwer, durch elektrische Untersuchung festzustellen, welche Muskeln total functionsunfähig sind, und welche noch functionstüchtig werden können. Eine klare Uebersicht dieser Verhältnisse können wir nur, wie ich mich öfters überzeugt habe, mit dem Auge gewinnen. Dazu ist vor Allem ein genügender Schnitt nöthig, der die Bäuche der in Frage kommenden Muskeln aufdeckt. Man sieht dabei in jedem Falle schon an der Farbe der Muskeln, ob dieselben normal, ganz gelähmt oder nur durch Inactivität atrophisch sind. Die Farbe der ersteren ist dunkelroth, der zweiten wachsgelb, der dritten rosaroth. Zur Functionstheilung können selbstverständlich nur die vollständig normalen Muskeln verwandt werden. Ich konnte mich in einigen Fällen davon überzeugen, dass atrophische Muskeln, die nur Spuren von elektrischer Erregbarkeit sehr undeutlich zeigten, nach gelungener Functionstheilung oder Functionsübertragung wieder in Action traten und ihrerseits sehr viel zur Erreichung eines guten Resultates beitrugen.

Meistens genügt, um die betreffenden Muskelbäuche aufzudecken, ein einziger langer, über $^2/_3$ z. B. des Unterschenkels ausgedehnter Schnitt, den man oben wie unten nach Bedarf durch Schrägschnitte erweitern kann, um eine genügende Spalte zum bequemen Operiren zu haben. Genaue Vorschriften lassen sich dabei nicht geben und sind auch meiner Ansicht nach zwecklos, weil fast jeder Fall seine Besonderheiten hat, die der Operateur berücksichtigen muss.

Nach Durchtrennung der Haut und des subcutanen Fettgewebes bis auf die Fascie spaltet man dieselbe in der ganzen Ausdehnung des Hautschnittes und muss immer noch quere Einschnitte in dieselbe wegen ihrer Unnachgiebigkeit machen. Damit hat man das ganze Operationsgebiet klar freigelegt und geht nach sorgfältiger Durchmusterung aller Muskeln auf ihre Functionstüchtigkeit zum wichtigsten Acte der Operation über.

Nicht alle Muskelbäuche eignen sich aber gleich gut zur Functionstheilung. Am besten dienen diesem Zwecke diejenigen, welche fächerförmig mehrere Ursprünge haben. Am Unterschenkel ist z. B. der sehr oft in Frage kommende M. extensor halucis longus viel passender zur Abgabe seiner Theile an andere, als der M. tibialis anticus.

Bei der Trennung des Muskelbauches muss man mit der grössten

Vorsicht stumpf vorgehen und sich genau an die natürliche Gruppirung der Muskelfasern halten, um die Muskelnerven, die öfters unter das Messer kommen, zu schonen. Die stumpfe Trennung geschieht auch, wie man aus den Präparirübungen weiss, leicht bis auf den Knochen, resp. bis auf die Zwischenknochenbänder. Hat man die Trennung des Muskelbauches vollzogen, so beobachtet man noch den Verlauf der Muskelfasern der einzelnen Portionen, um die passendste zur Uebertragung zu wählen. Man wird z. B., so that ich wenigstens, um einen M. peroneus mit einem Theile des M. extensor halucis long. zu versehen, dazu die medial liegende Portion wählen, während die laterale im Zusammenhange mit ihrem Ansatze gelassen wird. Die Muskelfasern liegen auch bei dieser Einrichtung besser, als wenn umgekehrt verfahren worden wäre.

Die Trennung der Sehne geschieht, wie bereits betont, von dem Muskelbauche aus. Die Länge des abzutragenden Sehnensegmentes muss man mit dem Augenmaasse oder, wenn man dem nicht traut, mit einem Seidenfaden bemessen. Die Stärke der Sehnenportion ist eigentlich durch die dazugehörige Muskelportion bestimmt, doch war ich geneigt, bei meinen Operationen die Stärke des zu übertragenden Sehnensegmentes beim Trennen mit dem Messer allmählich auf Kosten ihres zurückbleibenden Theiles zu vergrössern. Dies thue ich hauptsächlich zum Zwecke bequemeren Nähens, aber ich habe immer dabei auch das Gefühl, dass ich damit der zusammenhängenden Sehne wenig schade, während ich der zu übertragenden einen ziemlich wesentlichen Dienst dadurch erweise, dass ich ihre Lebensfähigkeit sicherer stelle.

Das zu überpflanzende Muskelsehnenstück ziehe ich nun in der Höhe des Ueberganges der Muskelbäuche in die Sehnen unterhalb derselben zu seinem Bestimmungsorte. Dies complicirt zwar ein wenig die Operation, sichert aber meiner Ansicht nach die Ernährung des Muskelsehnenstückes.

Die Befestigung des Muskelsehnenstückes geschieht in der Weise, dass ich die Sehne des gelähmten Muskels stark vorziehe und damit die Extremität in hypercorrigirte Stellung bringe. Das zu überpflanzende Muskelsehnenstück wird gleichmässig stark gedehnt, damit es dem Zustande der Erschlaffung des Muskels entspreche. Dann wird die Sehne des gelähmten Muskels an einem Rande angefrischt oder aufgeschlitzt und die zu überpflanzende mit mehreren feinen Seidennähten in genügender Ausdehnung in den Schlitz eingenäht oder an den angefrischten Rand angeheftet. Die erste Naht wird an der Stelle des Ueberganges des Muskelbauches in die Sehne gemacht.

Nachdem dies geschehen, ziehe ich die Fascie mit mehreren Seidennähten lose zusammen. An eine genaue Fasciennaht ist nicht zu denken, weil dieselbe unelastisch ist. Ihre Ränder müssen aber auseinanderstehen, um keinen Druck auf die darunterliegenden verlagerten Sehnen auszuüben.

Die Hautnaht ist einfach. — Jeder macht sie nach seiner Art. Mir scheint die Silbernaht die beste zu sein bei allen aseptischen Operationen, wo der aseptische Wundverlauf als eine Hauptbedingung des guten Erfolges angesehen werden muss.

Lässt man nach beendeter Operation das Glied frei, so sieht man, dass die hypercorrigirte Stellung bedeutend nachlässt. Dies ist durch die ausgedehnte Continuitätstrennung der Fascie, die als kräftiges Retinaculum für die Sehnen, namentlich am Unterschenkel, angesehen werden muss, zu erklären. Dem ist nur durch einen Verband abzuhelfen, der das Glied in hypercorrigirter Stellung bis zur Heilung fixirt.

Als secundäre Erscheinung bei partiellen Paralysen sind Contracturen der entgegenarbeitenden Muskelgruppen anzusehen. Ich habe in den meisten von mir operirten Fällen, um mir die Behandlung zu erleichtern, zu dem bewährten Mittel der Sehnendurchtrennung Zuflucht genommen. Ich glaube aber, dass dies nicht immer nöthig sei, und dass es sogar zweckentsprechender und richtiger wäre, von den Tenotomien möglichst Abstand zu nehmen und die Dehnung des contrahirten Muskels sowohl, als auch die vollständige Correctur der Stellung mit redressirenden Gypsverbänden vor der Operation vorzunehmen. Von zu voreiligen Versuchen in dieser Richtung hielt mich jedoch der Gedanke an die Möglichkeit der Störung in der Nachbehandlung durch gewohnheitsmässige Contractur der Gleichgewichtsmuskeln ab. Unser Augenmerk muss aber während der ersten Zeit der Nachbehandlungsperiode vor Allem auf die Schonung der frisch verlagerten Muskeln gerichtet sein. Immerhin würde es sich in jedem geeigneten Falle empfehlen, die gesunden Muskeln möglichst zu schonen und sie durch Tenotomie nicht zu schwächen. Allerdings braucht man zur Beseitigung der Contractur mit redressirenden Verbänden viel Zeit, die man in vielen Fällen nicht zur Disposition hat.

Die Nachbehandlung

erfordert sehr viel Sorgfalt und ein bedeutendes Anpassungsvermögen des behandelnden Personals an die Eigenart des Kindes. Während man bei vielen Kindern sofort nach der Heilung der Wunden zu allen Uebungen übergehen und in ihnen gewissermaassen das Verständniss für unseren Zweck wecken kann, ist dies bei anderen vollständig

unmöglich. Selbstverständlich erleichtert ein gut erzogenes, intelligentes Kind sehr die Nachbehandlung, namentlich bei der Vornahme activer Bewegungen und bei Gehversuchen. Da man es aber meistens mit kleinen Patienten zu thun hat, bei denen das Interesse für die Leistungsfähigkeit ihrer Interessen sehr schwach ist, so ist man in der Regel gezwungen, den möglichen Erfolg der Operation mit mechanischen Maassnahmen während der Nachbehandlung zu erzielen und die Psyche des Kindes in Ruhe zu lassen. Elektricität, Massage, active und passive Bewegungen sind die Hauptmittel, mit denen wir den Umständen gemäss in kürzerer oder längerer Zeit wirklich die Resultate der Functionsübertragung vervollkommnen können. Die ganze Nachbehandlung sollte eigentlich immer in den Händen des Arztes bleiben, der allein eine richtige Einsicht in die vorliegenden, doch ziemlich complicirten Verhältnisse haben kann. Selten findet man unter den Laien Personen, denen man die Nachbehandlung auf längere Zeit anvertrauen könnte. Ich habe mich öfters überzeugt, dass sogar von intelligenten Laien in der Nachbehandlung der Functionsübertragung viel durch Missverständniss oder Versäumung gesündigt wurde. Leider lassen sich Kranke nicht lange genug in der Nachbehandlung des Arztes festhalten. Meistens begnügen sich die Eltern oder Angehörigen mit dem ersten Erfolge der Operation und verlangen das Kind möglichst bald nach Hause, indem sie darauf drängen, die augenscheinlich so einfachen Maassnahmen der Nachbehandlung selbst oder mit Hülfe von Heilgehülfen weiterführen zu wollen. Von diesem Augenblicke an muss man die fortschreitende eventuelle Besserung in der Function der Extremität nur einzig und allein der Selbstregelung des Organismus anvertrauen. Das kann man öfters ohne sichtlichen Schaden des Patienten thun, manchmal kann aber das Resultat dadurch getrübt werden.

Nicht unwesentlich sind bei der Nachbehandlung die activen Bewegungen. Dazu müssen aber die Patienten einen gewissen Intelligenzgrad erreicht haben, um wenigstens die einfachsten Intentionen des Arztes zu begreifen und ausführen zu können. Bei unvernünftigen oder ungezogenen Kindern muss man natürlich, um sie gewisse Bewegungen activ ausführen zu lassen, zu verschiedenen Hülfsmitteln greifen. Ich bediene mich oft mit gutem Erfolge des Reflexes, und zwar insofern, als ich, wenn ich z. B. eine Bewegung des Fusses nach aussen und oben mit Hülfe des auf den langen Zehenstrecker übergetragenen M. extensor halucis longus auslösen will, die Haut der grossen Zehe oben eventuell unten mit der Nadel oder mit dem elektrischen Strome reize.

Alle Kleinigkeiten der Nachbehandlung kann und brauche ich hier nicht eingehend zu behandeln, weil dieselben jedem Arzte, der mit den Kindern öfters in berufliche Berührung kommt, geläufig sein müssen.

Eine wichtige Frage in der Nachbehandlung sind noch die nach der Operation anzuwendenden orthopädischen Apparate.

Es ist klar, dass man niemals oder nur in den allerseltensten Fällen wird im Stande sein, bei Kinderlähmungen durch die Operation der Functionsübertragung ein vollständiges Gleichgewicht zwischen den sich entgegenarbeitenden Muskelgruppen herzustellen. Dies wäre ein ideales Resultat der Functionsübertragung, welches aber, wie es das Wesen der Kinderlähmung nicht anders zulässt, nur in äusserst seltenen Fällen durch die Operation an und für sich zu erreichen ist. Man muss sich dem Ziele durch allmähliche Kräftigung der mit neuen, ungewohnten Functionen plötzlich beauftragten Muskeltheilen zu nähern suchen und bedarf für die ersten Monate und in vielen Fällen — dies darf man nicht aus dem Auge lassen — für immer zur Unterhaltung und zur Stütze des Gleichgewichtes äusserer Hülfe.

Als eine für alle Fälle, jedenfalls anfangs anwendbare äussere Stütze der neu geschaffenen, noch schwachen Gleichgewichtsmuskeln gegenüber ihren meistens hypertrophischen Gegnern halte ich meinen elastischen Heftpflasterverband. Dieser besteht aus einem 4 Cm. langen Stücke gewirkter Gummiborde und aus daran angenähten Heftpflasterstreifen. Ein Heftpflasterstück wird um den Fuss gewickelt, während man das andere unter entsprechendem Anziehen des elastischen Bandes nach Bedarf an der inneren oder äusseren Seite des Unterschenkels anheftet. Das zur Anheftung an den Unterschenkel zu verwendende Stück kann noch längs gespalten, und auf diese Weise die Zugwirkung mehr geregelt und den Verhältnissen angepasst werden.

Dieser einfache Verband genügt nicht nur in allen Fällen für die ganze Nachbehandlungsperiode, sondern ist auch, namentlich in der ersten Zeit nach der Operation, in der Exactheit seiner Wirkung kaum durch irgend einen orthopädischen Apparat zu ersetzen. Später, wenn die Contractur der einzelnen Muskelgruppen bereits als dauernd überwunden zu betrachten sind, kann man, wenn dies überhaupt in besonderen Fällen nöthig sein sollte, leicht und genau gearbeitete Apparate anwenden. Das Hauptaugenmerk muss man bei denselben auf den Schuh richten. Dieser muss aus weichem Leder gearbeitet sein, er muss eng anliegen und doch nicht drücken. Die Schienen dürfen die Bewegungen der Füsse nicht hemmen, sondern nur leiten. Un-

passende Apparate schaden selbstverständlich mehr als gar keine. Da nun die Anfertigung solcher Apparate immer kostspielig ist, und dieselben auf die Dauer nur für Wohlhabende zu haben sind, so pflege ich für meine Spitalpatienten nie davon Gebrauch zu machen. Die Eltern der Angehörigen werden nur angewiesen, den Kindern möglichst lange den elastischen Heftpflasterverband [1]) anzulegen und sie sonst in einem guten Schnürschuhe gehen zu lassen.

Die ersten Gehversuche, sowie alle wirklichen Gehübungen pflege ich immer barfuss machen zu lassen. Ich bin nicht im Stande, diese Maassnahmen physiologisch genau zu begründen, glaube aber, dass durch das Auftreten der nackten Fusssohle auf den harten Boden die Reflexe viel genauer ausgelöst werden, und dass dies zur rascheren Ausbildung des Gleichgewichtsgefühls auf dem Boden neu geschaffener Muskelgruppirung viel beitrage.

Als die beste Gehübung bei allen möglichen Formen der paralytischen Füsse nach Correctur derselben durch Functionsübertragung erachte ich den genau nach militärischer Vorschrift ausgeführten langsamen Schritt. Beim Auftreten auf das kranke Bein muss das Kind, anfangs wenigstens, entweder selbst sich stützen oder unterstützt werden. Ein Umknicken des Fusses könnte doch in der ersten Zeit nach der Operation eine Lösung der frisch verklebten Sehnen zur Folge haben.

Zum Schlusse möchte ich die Bemerkung hinzufügen, dass mehrere von meinen Fällen vielleicht mit noch besserem Erfolge hätten operirt werden können, und ich bin überzeugt, dass, wenn man genügendes Material von einzelnen Formen der infolge von Kinderlähmungen entstandenen Verkrüppelungen, welche mit Functionsübertragung behandelt wurden, gesammelt haben wird, man Vieles wird zweckmässiger, als ich es gethan habe, machen können. Der Zweck dieser Mittheilung wird erfüllt sein, wenn sie andere Chirurgen zur Prüfung meiner Versuche bewogen haben wird.

---

1) Zu dem elastischen Heftpflasterverbande darf nur das amerikanische Kautschukpflaster angewandt werden, weil es keine Eczeme macht und auch langere Zeit haften bleibt. Der letztere Umstand macht es relativ billig.

XVII.

Aus der chirurgischen Klinik der Universität Göttingen
(Prof. König).

Beitrag zur Casuistik der melanotischen Geschwülste.

Von
Dr. A. A. Ebermann,
St. Petersburg.

Schon seit dem Jahre 1806, als Laënnec[1]) dem Pigmentkrebse den Namen Melanose gab, und der Prioritätsstreit sich zwischen ihm und Dupuytren erhob, der da behauptete, die Krankheit früher gesehen zu haben, ist das Interesse für diese Geschwulsterkrankung wach geworden, und haben sich viele Forscher auf diesem Gebiete verdient gemacht. Allmählich ist man von der Meinung, dass diese melanotische Geschwulstbildung eine Dyskrasie sei, bei der der krankhafte, farbige Stoff aus dem Körper durch Bildung von Tumoren ausgeschieden würde, abgekommen. Virchow's[2]) Untersuchungen haben wir es zu verdanken, dass die zellige Natur dieser Geschwülste zuerst bewiesen, und auch eine histologische Eintheilung dieser Tumoren eingeführt wurde. Virchow theilt die melanotischen Geschwülste in Melanome, Melanosarkome und Melanocarcinome ein. Wenn wir nun die seit der Zeit erschienenen statistischen Beiträge und die zerstreut in der Literatur beschriebenen Fälle von Pigmentgeschwülsten durchmustern, so fällt uns eins auf, dass von Jahr zu Jahr unter den mitgetheilten Fällen die Zahl der Melanosarkome grösser wird, und dass wir immer seltener und seltener Beschreibungen von Melanocarcinomen treffen. Auch die sogenannten Mischformen von melanotischem Sarkom mit Carcinom sind in letzter Zeit viel seltener beschrieben worden. Das will nun durchaus nicht sagen, dass in der Jetztzeit überhaupt weniger Melanocarcinome als früher beobachtet

1) Bulletin de la faculté de médicine de Paris 1806. Nr. 2.
2) Die krankhaften Geschwülste. Berlin 1861.

wurden. Nein, es waren höchst wahrscheinlich auch früher nicht viele Melanocarcinome; aber da nun die Fälle nicht alle mikroskopisch, sondern nur oberflächlich untersucht wurden, so war es den einzelnen Beobachtern freigestellt, diese Pigmentgeschwülste je nach Belieben als Carcinom oder Sarkom zu deuten. Sehen doch ausserdem bei oberflächlicher mikroskopischer Untersuchung zum Beispiel die alveolären Sarkome zuweilen auffallend den Carcinomen ähnlich. So erhebt sich Paget[1]) im Jahre 1870 zu der bestimmten Behauptung: „The melanotic cancers are with rare exceptions medullary cancers." Auch Billroth sagt in seinem Lehrbuche der allgemeinen chirurgischen Pathologie und Therapie, dass die melanotischen Sarkome bedeutend vor den Carcinomen vorwalten. Unter 30 Fällen von Pigmentgeschwülsten aus der chirurgischen Klinik zu Göttingen kommen nur vier melanotische Carcinome auf 26 Sarkome.

Im Sommer 1895 wurde mir von Herrn Geheimrath Prof. Dr. König gütigst die Erlaubniss ertheilt, die Fälle von melanotischen Geschwülsten aus seiner Klinik an der Hand der Krankengeschichten und der in Alkohol aufbewahrten Präparate zu verarbeiten, zugleich aber auch noch einmal Erkundigungen über die operirten Kranken einzuholen. So hatte ich nun 13 Fälle von melanotischen Geschwülsten aus der Universitätsklinik zu Göttingen und zugleich auch noch 2 Fälle aus der Privatklinik überwiesen bekommen. Ausserdem erhielt ich noch einen Fall von Prof. Dr. Hildebrand zur Bearbeitung. Es sei mir gestattet, Herrn Prof. König und Herrn Prof. Hildebrand hier meinen besten Dank für die Ueberlassung der Fälle und ihre liebenswürdige, bereitwillige Unterstützung bei der Ausführung der vorliegenden Arbeit auszusprechen. Da nun im Jahre 1889 aus der Göttinger chirurgischen Klinik die Inaugural-Dissertation von Dr. Zimmermann[2]) erschienen ist, in welcher über 15 Fälle von melanotischen Geschwülsten berichtet wird, so bildet meine Arbeit so zu sagen die Fortsetzung oben genannter, zumal 1 Fall noch einmal von mir besprochen wird, da die Kranke nochmals operirt wurde, und auch noch bis jetzt weitere Nachrichten über ihr Befinden vorliegen. Im Ganzen sind es nun, mit den von Dr. Zimmermann beschriebenen, 30 Fälle aus der Göttinger chirurgischen Klinik. Sie vertheilen sich folgendermassen:

Melanotisches	Rectumcarcinom	4 Fälle,
=	Rectumsarkom	2 =

1) Lectures on surg. pathol. London 1870, citiert nach A. Just.

2) Beiträge zur klinischen Stellung der Pigmentgeschwülste. Inaugural-Dissertation. Göttingen 1889.

Melanotische	Hautsarkome	des Mundwinkels . . .	1 Fall,
=	=	der Parotisgegend . . .	1 =
=	=	der Wange	1 =
=	=	des oberen Augenlides . .	1 =
=	=	des Halses	2 Fälle,
=	=	des Rückens	1 Fall,
=	=	der Inguinalgegend . . .	1 =
=	=	der Schamlippen	1 =
=	=	des Vorderarmes	1 =
=	=	des Oberschenkels . . .	1 =
=	=	des Unterschenkels . . .	3 Fälle,
=	=	der Ferse	2 =
=	=	der Fusssohle	2 =
=	=	der grossen Zehe . . .	2 =
Melanotisches	Sarkom	der Oberkieferschleimhaut . .	1 Fall,
=	=	der Gaumenschleimhaut . . .	1 =
=	Lymphdrüsensarkom		2 Fälle.
			30 Fälle.

Ich lasse nun die Krankengeschichten mit der Beschreibung des mikroskopischen Befundes folgen:

1. Fall. Melanotisches rundzelliges Alveolarsarkom der Haut der rechten Inguinalgegend. Karl R., 26 Jahre alt, Schneider. Aufgenommen am 19. April 1888. Seit langen Jahren hat Patient in der rechten Inguinalgegend einen „Leberfleck", derselbe nahm immer mehr dunkele Färbung an, bis er schliesslich schwarz ward. Nun wurde die pigmentirte Stelle aber auch immer mehr geschwulstartig, in der letzten Zeit vergrösserte sie sich rasch. Es handelt sich um einen leidlich kräftigen Mann. In der Haut der rechten Inguinalgegend befindet sich ein etwa Fünfmarkstück grosser, warziger, mässig erhabener, schwarzgefärbter Tumor, etwa in der Mitte des Ligamentum Poupartii. Noch ein zweiter, etwa Einmarkstück grosser Tumor, befindet sich lateralwärts vom vorhergehenden.

20. April 1888. Excision beider Tumoren weit im gesunden, sammt dem darunterliegenden Fettgewebe und sämmtlichen erreichbaren Lymphdrüsen. Dabei wird die Vena femoralis seitlich angeschnitten. Dieses Loch wird seitlich zugebunden, nachdem der Faden durch Anstechen der Venenwand daran befestigt ist. An der lateralen Seite der Wunde sitzt ein etwa erbsengrosser, melanotischer Knoten im Unterhautzellgewebe, von dem aus ein gefässartiger Strang etwa 12—15 Cm. nach hinten verläuft, der in Abständen von etwa 2—3 Cm. noch mit mehreren solcher schwarzen Knötchen durchsetzt ist. Der ganze Strang wird excidirt. Die Wunde wird vernäht und drainirt.

7. Mai. Die Nähte haben mit Ausnahme derer am lateralen und medialen Ende der Wunde sämmtlich durchgeschnitten; die Hautlappen werden nekrotisch, so dass schliesslich eine über handtellergrosse Granulationsfläche in der üblichen Thiersch'schen Weise durch Epidermispflanzungen zu bedecken war. Die Epidermisscheiben gingen fast sämmtlich an. Mit kleinen Granulationsflächen wird Patient entlassen. Nach

einer im Juli 1895 eingezogenen Erkundigung erweist sich Patient als verstorben, nähere Angaben fehlen gänzlich. Mikroskopisch zeigt sich die Geschwulst als alveoläres Melanosarkom. Die Zellen sind rund oder polygonal, in den kleinen subcutanen Knoten sind sie klein, in den tieferliegenden und in den Lymphdrüsen sind sie grösser. Neben den Bindegewebssträngen findet man auch Spindelzellen. Die Geschwulstknoten zeigen einen alveolären Bau. In den kleinen subcutanen Knoten sind die Fibrillen sehr zart, in den grösseren sind sie sehr derb. Das Pigment liegt in Haufen und Zügen, theils liegt es als körnige Masse in den Zellen oder auch frei, theils färbt es die Zellen diffus. Die Farbe desselben ist gelbbraun. Die pigmenthaltigen Zellen sind stark aufgequollen. Besonders viel Pigment befindet sich in der Nähe der Gefässe. In der primären Warze zeigt sich auch Pigment in den untersten Schichten der Epidermis, jedoch weniger als in den angrenzenden Theilen des Sarkoms. Die epidermalen Zapfen reichen stellenweise tief ins Sarkomgewebe hinein, theilweise sind die Papillen durch das Sarkomgewebe ganz verflacht.

2. Fall. Melanotisches Spindelzellensarkom des Rectum. Ernst A., 65 Jahre alt, Bahnwärter. Aufgenommen am 13. März 1889. Patient erkrankte im Herbste vorigen Jahres an Stuhlbeschwerden; ofter Drang zum Stuhle, Schmerzen bei der Entleerung, Blutungen. Es handelt sich um einen kindsfaustgrossen, höckerigen Tumor, welcher auf der vorderen Wand der Rectalschleimhaut, dicht oberhalb des Sphincter externus sitzt. Links fühlt man durch die Schleimhaut eine fast taubeneigrosse Drüse. Die Neigung zum Bluten ist nicht sehr gross. Keine Urinbeschwerden. Nach üblicher Vorbereitung wird am 22. März 1889 die Operation in Narkose gemacht. Hinterer Schnitt, Exstirpation des Steissbeins, der Darm wird hinten etwa 3 Cm. lang nach oben gespalten; hiernach trennt man die Schleimhaut mittelst circulären Schnittes von der äusseren Haut. Der Tumor lässt sich leicht nach aussen stülpen und wird hier exstirpirt. Sobald ein Abschnitt des Tumors gelöst ist, wird das Defect durch Vernähung der Schleimhaut mit der äusseren Haut sofort gedeckt, was sehr gut gelingt. Danach wird die Drüse exstirpirt. Der Sphincter bleibt erhalten. Der hintere Spalt des Rectum, sowie die Hautwunde werden vernäht. 3 Drainrohre. Die Harnröhre blieb bei der Operation unberührt. Gazeverband.

28. März. Das Befinden des Kranken ist gut, er liegt in Rückenlage. Zwei kurze Rohre sind entfernt. Bis jetzt war noch kein Stuhl. Katheterismus.

29. März ist Stuhl eingetreten.

5. April. Der Koth fliesst aus dem hinteren Drainloche aus. Lässt selbständig Urin.

18. April wird Patient entlassen.

Die im Juli 1895 eingezogenen Erkundigungen ergaben, dass sich bereits 4 Wochen nach dem Verlassen der Klinik im Rectum ein Recidiv gebildet hat, an welchem Patient am 28. Sept. 1889 gestorben ist. Mikroskopisch erwies sich die Geschwulst als melanotisches Spindelzellensarkom. Das Pigment, sehr reichlich, liegt in Haufen oder Zügen, stellenweise frei als körnige Masse, meistentheils aber in Zellen eingeschlossen. Oft sieht man spindelartige Pigmenthaufen. Das Pigment ist braun bis braunschwarz.

University of California LIBRARY

Es liegt unregelmässig vertheilt, auch weit von den Blutgefässen entfernt. Ueber der Geschwulst ist die Schleimhaut nekrotisch. Besonders schwarz gefärbt ist die Drüse.

3. Fall. Melanotisches rundzelliges Alveolarsarkom des Rectum. Auguste St., 59 Jahre alt, Tischlerswittwe, wird am 13. März 1889 aufgenommen. Seit dem Sommer vorigen Jahres hat Patientin Stuhlbeschwerden; es geht ihr viel Schleim, öfters Blut mit dem Stuhle ab. Beim Stuhlgange klagt sie über viele Schmerzen. Seit Weihnachten ist sie stark abgemagert. Bei der Untersuchung des Rectum fühlt man, etwa 2 Cm. über dem Sphincter externus beginnend, einen grossen, unregelmässig höckerigen Tumor, der die ganze Hinterfläche des Darmes einnimmt. Auch seitwärts erstreckt sich die Geschwulst, lässt jedoch die vordere Wand des Rectum frei. Der Tumor reicht weit nach oben, lässt sich aber stark herunterziehen. In der rechten Inguinalgegend sind mehrere harte Drüsen fühlbar, von denen eine wallnussgross ist.

Am 16. März wird Patientin nach üblicher Vorbereitung operirt. Hinterer Schnitt, Exstirpation des Steissbeines. Es gelingt, den Tumor herauszuwälzen. Die Schleimhaut um den Tumor wird ausgeschnitten, und der Tumor exstirpirt. Vorn, ebenso auf der linken Seite, bleibt die Schleimhaut zum Theil erhalten. Vor dem Kreuzbeine findet sich noch eine wallnussgrosse Drüse, die exstirpirt wird. Das Peritoneum wird an einer Stelle in der Ausdehnung von etwa 4 Cm. eröffnet. Die Wunde wird nach Desinfection durch einige Catgutnähte geschlossen. Der Darm wird ringsum an die Haut genäht. Naht des hinteren Spaltschnittes und Einlage von 2 Drains. Die Inguinaldrüsen werden entfernt. Die Blutung während der Operation war ziemlich lebhaft. Gazeverband.

24. März. Patientin befindet sich gut. Einige Nähte haben eingeschnitten, daher werden sie entfernt.

29. März. Die Darmhautnaht hat überall gehalten, der hintere Schnitt klafft. Der Stuhlgang erfolgt ohne Nachtheil. Patientin erholt sich.

16. April. Die Wunde hat sich bedeutend verkleinert. Die Kranke wird entlassen. Der Tumor ist auf der Oberfläche stark zerfallen. Nach den im Juli 1895 eingezogenen Erkundigungen ist Patientin verstorben, nähere Angaben fehlen. Mikroskopisch erweist sich der Tumor als der Hauptsache nach aus grossen runden oder polygonalen Zellen bestehend, das interstitielle Bindegewebe theilt die Zellenhaufen an manchen Stellen in Alveolen. Hier und da findet man in den grossen Zellen Vacuolen. Das Pigment ist ziemlich spärlich vorhanden, und giebt es grosse Schnittflächen, in denen man auf gar kein Pigment stösst. Es liegt in Zellen eingeschlossen oder zuweilen frei als körnige, gelbbraune Masse. Das Pigment lagert sich mit Vorliebe an den Bindegewebssepten und an den Blutgefässen. Ein stark ausgebildetes Capillarnetz durchzieht die Geschwulst, hier und da findet man auch die Capillarendothelien mit körnigem Pigment gefüllt. Die Drüsensubstanz zeigt dasselbe Bild, nur mehr Pigment und von dunkelbrauner Farbe.

4. Fall. Melanotisches rundzelliges Alveolarsarkom der grossen Zehe. Friedrich O., 47 Jahre alt, Hirt, wird am 30. April 1889 aufgenommen. Vor 3 Jahren löste sich ohne bestimmte Veranlassung der Nagel der linken grossen Zehe ab, darunter kam eine nässende

Fläche zum Vorscheine, die sich allmählich vergrösserte; seit 1 1/2 Jahren nahm auch der Umfang der Zehe zu. Die Nagelphalanx der linken grossen Zehe ist verdickt, besonders nach der Basis zu und nach der Nachbarzehe hin. Der Nagel fehlt. Das Nagelbett ist in eine Granulationsfläche verwandelt, die sich auf die der zweiten Zehe zugekehrte Seite und in geringer Ausdehnung auch auf die Innenfläche der Zehe verbreitet und nach oben bis zur Höhe des Interphalangealgelenks reicht. Dieselbe setzt sich aus festen, rothen Wärzchen zusammen, zwischen denen einige derbe, weisse Knöpfe hervorragen, und ist von einem etwas erhabenen, derben Walle umgeben, welcher zum Theil von weisser Epidermis bedeckt wird. Am oberen Umfange desselben befindet sich eine kleine, rauchgraue Stelle. In der linken Inguinalgegend ist ein wallnussgrosses, verschiebliches, und mit der Haut nicht verwachsenes Drüsenpacket zu fühlen.

17. Mai. Es wird in Narkose mittelst eines Längsschnittes das Drüsenpacket in der Inguinalgegend mit umgebendem Fettgewebe exstirpirt. Beim Aufschneiden sind die dasselbe zusammensetzenden, vergrösserten Drüsen theils schwarz, theils rauchgrau verfärbt. Die grosse Zehe wird mittelst Ovalschnittes exarticulirt und darauf subperiostal das Köpfchen des zusammengehörigen Metatarsus amputirt. In die Inguinal- und Fusswunde je ein Drain, Seidennähte, Verband.

9. Juni. Verbandwechsel; die Fusswunde ist vollkommen reactionslos, die Nähte und das Drain werden entfernt. Die Wunde in der Leistengegend ebenfalls äusserlich per primam geheilt; doch fliesst aus der Drainöffnung etwas Eiter heraus, deshalb wird das Drain noch liegen gelassen.

18. Juni. Aus der Tiefe der Wunde in der Leistengegend fliesst nur noch spärlich Secret ab. Es werden die Nähte und das Drain entfernt.

19. Juni. Patient wird entlassen. Erkundigungen über denselben im Juli 1895 blieben erfolglos. Mikroskopisch erwies sich der Tumor als ein melanotisches, alveoläres Rundzellensarkom. Die Zellen sind meist rund, von mittlerer Grösse und werden durch zarte Bindegewebsfasern, die stellenweise etwas derber werden, in Alveolen getheilt. Sie liegen entweder in Haufen oder Zügen angeordnet. Die Epidermis geht nicht über die Geschwulst hinweg, und sind die Zellenhaufen deutlich gegen das Stratum mucosum der Hornhaut abgegrenzt. In der Epidermis ist kein Pigment zu finden. In der Geschwulst findet man sehr spärlich, nur in der Nähe der Blutgefässe, im Bindegewebe gelbes oder hellbraunes Pigment als körnige Masse frei liegen. Die Lymphdrüsen zeigen dasselbe Bild, doch findet man hier mehr Pigment. Meistentheils liegt es als feinkörnige Masse in Zellen eingeschlossen oder in Haufen, die ihrer Form nach an eine Zelle erinnern. Auch hier liegt es in der Nähe der Blutgefässe und des Bindegewebsstromas.

5. Fall. Melanotisches alveoläres Rundzellensarkom der Fersenhaut. Heinrich H., 63 Jahre alt, Schuhmacher; aufgenommen am 7. Januar 1890. Anfang Juni vorigen Jahres wurde dem Patienten ein kleines Melanosarkom der linken Fersenhaut in der hiesigen chirurgischen Poliklinik exstirpirt. Acht Wochen später entstand von der Narbe aus ein neuer schwarzer Fleck, der allmählich zu einer Geschwulst heranwuchs. Im weiteren Verlaufe bildeten sich in dessen Umgebung mehrere braune und schwarze Flecke. An der Innenseite der linken Ferse erhebt

sich von einer linearen Narbe der Haut aus eine schwarzbraun gefärbte Geschwulst, die aus drei durch tiefe Furchen von einander getrennten Lappen besteht. Zwei von den letzteren sind reichlich kirschkerngross, der eine ist grösser und mit röthlichen Granulationen bedeckt; die zwei anderen besitzen intacten Epidermisüberzug. Nach vorn von diesen Tumoren finden sich in der Haut sechs dunkelbraune bis schwarze, linsengrosse, flache Erhebungen. In der linken Leistengegend fühlt man eine Reihe vergrösserter Lymphdrüsen, ebensoviele und ebensogrosse jedoch auch in der rechten.

9. Januar. Die mit den melanotischen Tumoren besetzte Haut wird in Narkose weit im Gesunden umschnitten und von der Unterlage abgelöst. Der kreisrunde Defect wird durch einen gestielten Lappen, der von der Innen- und Rückseite des Unterschenkels entnommen, gedeckt. Seine Basis liegt in gleicher Höhe mit dem unteren Rande des Defectes, sein hinterer Rand fällt in die Mittellinie der Hinterfläche des Unterschenkels. Zum Theil wird dadurch die Achillessehne freigelegt. Der Lappen füllt den Defect gut aus und röthet sich schnell. Die Wunde, die durch das Abpräpariren des Lappens entstanden ist, wird am oberen Ende durch Nähte vereinigt, am unteren Ende werden die Wundränder nur durch Entspannungsnähte genähert, wobei wenigstens die Achillessehne gedeckt wird; der Rest der Wunde wird durch Thiersch'sche Transplantation vom Arme gedeckt. Gazeverband.

17. Januar. Fieberloser Verlauf. Verbandwechsel. Der grösste Theil des Lappens heilt an und ist gut ernährt. Jedoch ist das vordere Segment bläulichroth verfärbt, offenbar nekrotisch geworden. Die Transplantationen am Unterschenkel sind angeheilt.

24. Januar. Die nekrotischen Partien des Lappens sind demarkirt, sie sind nicht ausgedehnt, wie es scheint, betreffen sie nicht die ganze Dicke des Stückes, sondern nur die oberflächliche Schicht des Lappens. Der übrige Theil des Lappens ist angeheilt.

4. Februar. Die nekrotischen, oberflächlichen Stücke haben sich abgelöst, die tieferen Lagen sind auch an dieser Stelle angeheilt. Patient wird entlassen. Auf eine Erkundigung im Juli 1895 hin erwies sich der Patient bereits als gestorben, nähere Angaben fehlen. Mikroskopisch stellte es sich heraus, dass die Tumoren alle nicht tief in das subcutane Gewebe reichen. Die Zellen sind ziemlich gross, rund und polygonal, zuweilen regelmässig sechseckig. Die Zellen haben am Rande eines Haufens, wo sie dem Bindegewebsstroma anliegen, Spindel-, öfters fast Cylinderzellenform, während die Zellen nach dem Centrum der Alveole zu sich abplatten und rundliche Gestalt annehmen. An einzelnen Stellen, wo die centralen Zellen ausgefallen sind, wird man an drüsigen Bau erinnert. Die Tumoren zeigen alle einen exquisit alveolären Bau. Die Maschen des Stromas bestehen zum Theil aus derben Bindegewebszügen, zum Theil sind sie sehr zart. In dem Bindegewebe verlaufen auch die Gefässe. Der warzige Theil ist mit tief in das Corium hineinragenden Epidermiszapfen versehen, zwischen denen die alveolären Sarkomknoten fehlen. Das Pigment liegt entweder in runden oder polygonalen Zellen in der Mitte der Alveolen oder im Bindegewebsstroma in Spindelzellen oder in langgestreckten Haufen, so dass man an mit Pigment verstopfte Gefässe denken

könnte. Das Pigment ist körnig, von brauner, dunkelbrauner bis schwarzer Farbe. Oft liegt das Pigment ganz dicht am Stromatum mucosum, in welchem selbst man aber nur sehr selten Pigment findet.

6. Fall. Melanotisches Rundzellensarkom der rechten Unterkiefergegend. Dorothea H., 63 Jahre alt, Landmanns Frau, wird am 12. Juni 1890 aufgenommen. Seit etwa 2 Jahren bemerkt die Kranke das Wachsen einer Geschwulst in der rechten Unterkiefergegend. Es handelt sich um eine Geschwulst, welche in der rechten Fossa submaxillaris liegt, dieselbe ausfüllt und sich um die hintere Hälfte des Unterkiefers, den Winkel desselben umgreifend, auf die Wange umschlägt und zu Kindsfaustgrösse anschwillt, um in der Höhe des Ohrläppchens jäh abzufallen. Die Geschwulst hat eine höckerige Oberfläche und eine prall elastische Consistenz, doch wechselt dieselbe, an einigen Stellen fühlt sich die Geschwulst weicher, an anderen härter an. Mit der Haut, welche unverändert ist, ist der Tumor nicht verwachsen, auch lässt sich derselbe vom Unterkiefer um 1—1½ Cm. verschieben. Am rechten Mundwinkel sieht man zwei etwa zwanzigpfennigstückgrosse, blauschwarze Flecken, von denen die Kranke behauptet, dieselben erst seit 10 Jahren bemerkt zu haben.

Am 13. Juni wird in Narkose durch einen Längsschnitt die Geschwulst freigelegt, und die sie deckende, verschiebbare Haut von ihr zurückpräparirt. Nach oben reicht die Geschwulst bis an die untersten Lappen der Parotis, mit denen nur die Scheide der Geschwulst verwachsen ist. Die Hauptäste des N. facialis werden mit Leichtigkeit geschont. Nach Unterbindung der A. maxillaris externa und Durchtrennung derselben und eines Theiles des M. masseter, mit dem die Geschwulst verwachsen ist, lässt sich dieselbe verhältnissmässig leicht entfernen. Mit dem Periost des Unterkiefers war die Geschwulst verwachsen. Infolgedessen wird an dieser Stelle das Periost mit der Geschwulst zusammen entfernt. Weiter nach hinten, zum Theil von der Carotis verdeckt, liegt noch eine etwa taubeneigrosse Drüse und mehrere kleine, die alle entfernt werden. Die schwarzen Flecke am Mundwinkel werden weit im Gesunden ausgeschnitten, die Schnittlinie fällt ins Bereich der Mundwinkelschleimhaut, in welcher bis weit nach hinten kleine, tiefblaue Knötchen sichtbar werden, welche man mit entfernt. Schluss beider Wunden mittelst Seiden- und Catgutnähten, Drain. Die Glandula submaxillaris lag ebenfalls der Geschwulst nur auf. Reactionsloser Verlauf.

Am 27. Juni wird Patientin mit geheilter Wunde entlassen. Eingezogene Erkundigungen ergaben, dass weder an der Wunde, noch an der Stelle des Sitzes der Geschwulst etwas gewachsen ist. Patientin starb im November 1893 ohne Recidiv an Altersschwäche. Die flach erhabene, schwarz pigmentirte Schwellung an dem rechten Mundwinkel zeigt mikroskopisch Folgendes: Die Haut ist normal, nur stellenweise ist die Epidermis stark pigmentirt, in dem Stratum papillare corii findet man an vielen Stellen Rundzellenhaufen, auch tiefer trifft man solche Haufen, zuweilen um Blutgefässe herum. Die Pigmentkörner liegen in relativ grossen Zellen auch in diesen Haufen. Auf dem Querschnitte erweist sich die grosse Geschwulst als melanotische, theilweise zerfallene, erweichte Drüsengeschwulst, desgleichen auch die kleineren Drüsen. Die Schnitte

der Drüsen bestehen fast ausschliesslich aus mittelgrossen Rundzellen, das Bindegewebe ist zwischen den Zellen sehr spärlich. Die Sarkomzellen liegen vielfach dicht um Gefässe herum, hierbei findet man das Pigment gewöhnlich in den vom Gefässlumen am entferntesten gelegenen Zellen. Das gelbbraune bis braunschwarze Pigment liegt unregelmässig vertheilt in Körnern meist in den grösseren Zellen. Die Geschwulst besitzt im Ganzen nicht besonders viel Pigment.

7. Fall. Melanotisches alveoläres Rundzellensarkom der Lymphdrüsen des Halses. Friedrich B., 58 Jahre alt, Schmied, wird am 15. April 1891 aufgenommen. Patient giebt an, seit 5 Monaten das allmähliche Wachsthum einer anfangs kleinen Geschwulst an der linken Seite des Unterkiefers bemerkt zu haben. Veranlassung dazu weiss er nicht anzugeben. Es ist ein kräftig gebauter Mann, Lungen gesund. Der Urin ist frei von Eiweiss. In der Gegend des linken Kieferwinkels sitzt eine kindsfaustgrosse, ziemlich derbe Geschwulst, welche gegen den Kiefer ein wenig verschiebbar, die Haut darüber ist etwas livid verfärbt. Gegen die Parotis ist die Geschwulst nicht deutlich abzugrenzen, sie reicht bis nahe an dieselbe heran.

17. April. In Narkose wird ein Schnitt über der Geschwulst angelegt, die Haut wird mit der Geschwulst zusammen abgelöst, der Tumor aus dem Bindegewebe ausgeschält. Sie ist deutlich gegen die Parotis durch Bindegewebe abgegrenzt, ebenso lässt sich ein Zusammenhang mit der Glandula submaxillaris nicht feststellen. Sie sitzt dem Kiefer auf, hängt aber nicht mit ihm zusammen. Der Knochen ist rauh und wird mit dem scharfen Löffel abgekratzt. Nach Entfernung der Geschwulst zeigt sich unter ihr eine stark vergrösserte Drüse, welche auch mit entfernt wird. Dieselbe zeigt sich auf dem Durchschnitte stark pigmentirt. Die Wunde wird mit Jodoformgaze ausgestopft, theilweise vernäht; Verband. Die Operation ist von Dr. Hildebrand ausgeführt worden.

25. April. Verbandwechsel. Nähte und Gaze entfernt.

29. April. Die Wunde hat sich fast ganz geschlossen. Der Patient wird entlassen. Zu Hause war die Wunde nach 3 Wochen ganz geheilt. Bald darauf entstanden wieder zwei kleine Knoten oben und unten an der Schnittnarbe. Sie wurden immer grösser, ihre Farbe war blauschwarz, dann entstanden an diesen Stellen Geschwüre. An anderen Stellen des Körpers wurde nichts bemerkt. Zuletzt konnte der Kranke nichts geniessen, alles war um den Kiefer herum angeschwollen. Unter starken Schmerzen ist Patient im October 1891 gestorben. Der faustgrosse Tumor unterhalb des linken Unterkiefers ist theils stark pigmentirt, theils gar nicht. Mikroskopisch erweist er sich als melanotisches, alveoläres Rundzellensarkom des Zellgewebes der Regio submaxillaris sinistra mit Verschleppung der Tumormassen in die anliegenden Lymphdrüsen. Die Zellen der Neubildung sind sehr gross und meistentheils rund, zuweilen haben sie aber auch polygonale Form, schon dadurch heben sie sich in den Lymphdrüsen von den Zellen derselben enorm ab. Die Zellen bilden Alveolen, das Bindegewebe, welches die Zellenhaufen durchsetzt, ist ziemlich derb, doch findet man auch zwischen den kleinen Zellenhaufen feine Fibrillen, an denen die Zellen wie angeklebt sind. In einer Drüse findet man im Centrum einen nekrotischen Herd. Das Pigment verfärbt die Zellen

zuweilen diffus, an anderen Stellen ist es körnig. Diese körnigen Pigmentmassen liegen in Zellen oder auch frei. Besonders stark ist das Pigment in den Bindegewebsmaschen vertreten, und hier liegt es in Haufen oder in spindelförmigen Zellen; in der Nähe der Blutgefässe liegt mehr Pigment. Die Farbe des Pigmentes ist hell bis dunkelbraun.

8. Fall. Melanotisches, alveoläres Rundzellensarkom, aus einem Papillom der Rückenhaut entstanden. Frau B., 34 Jahre alt, wird im December 1891 in die Privatklinik aufgenommen. Unten am Rücken hat Patientin eine zweihandgrosse schwarze, flache Geschwulst der Haut. Sie besteht aus lauter warzigen Wülstchen und lässt sich mit der Haut emporheben. Sie liegt in der Mittellinie auf dem unteren Brustwirbel und auf dem oberen Lendenwirbel. An ihrem oberen Ende sitzt eine schwarzrothe, grosse Geschwulst auf, welche unlängst erst gewachsen ist, während das Mal angeboren sein soll. Seit einiger Zeit bekam Patientin Drüsen in der rechten Achselhöhle, von welchen vor Kurzem ein Arzt einige entfernt hat.

Am 21. December wird die Geschwulst weit im Gesunden entfernt, ebenso auch die Achselhöhle ausgeräumt. Anfang Januar sind schon wieder einige Pigmentgeschwülste in der Haut entstanden, welche entfernt werden. Nach Heilung der Wunden wird die Kranke entlassen und ist bald darauf gestorben. Mikroskopisch erwies sich die Geschwulst als alveoläres melanotisches Rundzellensarkom, welches sich in den Bindegewebszapfen des Hautpapilloms gebildet hatte. Die Zellen sind rund und liegen in einem derben Bindegewebsstroma. Das Pigment ist sehr feinkörnig, gelbbraun bis dunkelbraun und liegt in den Zellen, sehr spärlich findet man es auch in dem Stratum mucosum der Hornhaut.

9. Fall. Alveoläres, melanotisches Rundzellensarkom der grossen Zehe und der linken Inguinaldrüsen. Johann G., 66 Jahre alt, Ackersmann, wird am 15. Januar 1892 aufgenommen. Laut ärztlichem Berichte wurde dem Kranken im August vorigen Jahres ein eingewachsener Nagel an der linken grossen Zehe entfernt. Die Wunde heilte bis auf eine kleine Stelle am Nagelfalze, wo der Arzt einen kleinen, subcutanen Buckel bemerkte, der „einem Varix nicht unähnlich sah". Diese blaue Stelle soll etwa bis zum December die jetzt bestehende Ausdehnung erreicht haben. Der Nagel der grossen Zehe linkerseits fehlt. Auf dem Rücken der Zehe, in der Gegend des interphalangealen Gelenkes, sitzt ein etwa zwanzigpfennigstückgrosser Defect mit erhabenen Rändern. Die Rückfläche der Endphalanx, sowie die Innenseite derselben ist mit einer Anzahl stecknadelkopf- bis linsengrosser, leicht erhabener, tiefblauer Geschwülste bedeckt, die sich stellenweise noch bis auf die Grundphalanx fortsetzen. Auch der Grund des Defectes ist mit blauen Flecken durchsetzt. In der Schenkelbeuge fühlt man eine grössere Anzahl bohnen- bis haselnussgrosser Drüsen, die bis an das Poupart'sche Band reichen und sich bis ins Becken fortzusetzen scheinen.

Am 18. Januar wird in Narkose unter Blutleere die Exarticulation der grossen Zehe gemacht. Da man aber auf der Innenseite und auf der Plantarfläche, etwa in der Höhe des Metatarsophalangealgelenkes, noch auf kleine subcutane, blaue Knoten stösst, wird auch die zweite Zehe und der erste und zweite Metatarsalknochen ebenfalls exarticulirt und so viel Haut

entfernt, dass gerade noch genug übrig bleibt, um die Wunde gut schliessen zu können. Dann werden die Drüsen in der Schenkelbeuge exstirpirt, hier finden sich noch Ketten kleiner dunkler Knötchen direct auf den grossen Gefässen. Da sich noch kleinere Drüsen bis tief ins Becken hinein erstrecken, die nach Möglichkeit entfernt werden, so ist es wahrscheinlich, dass hier nicht alles Kranke entfernt ist. Schluss der Wunde durch Naht, Drain. Beide Wunden vereitern und werden daher wieder aufgemacht. Es stossen sich zahlreiche Weichtheilnekrosen ab.

16. Februar. Die Wunden sind bis auf kleine Granulationsstellen geheilt. Patient wird entlassen. Nach dem Berichte der Tochter des Kranken erfahren wir Folgendes: Ungefähr nach 4 Wochen haben sich die Wunden geschlossen. Bald schwoll der Fuss an, an den Operationswunden zeigte sich nichts. Der Kranke konnte eine Zeit lang keinen Harn lassen. Dann zeigten sich schwarze Flecke am Körper, deren Zahl immer mehr zunahm. Darauf bekam er Schmerzen im Unterleibe und in der Seite. Ein paar Wochen vor dem Tode fiel die Schwellung des Beines ab, und der Kranke konnte sogar etwas aufstehen.

Am 5. Juli 1892 ist Patient bei vollem Bewusstsein gestorben. Bei der mikroskopischen Untersuchung der Hauttumoren findet man zwischen den normalen Einstülpungen des Deckenepithels längliche, deutlich abgegrenzte Alveolen von kleinen rundlichen Zellen. Die Bindegewebssepten sind ziemlich derbe. In der Epidermis findet man kein Pigment. Das Pigment liegt in den Geschwulstzellen oder frei in Haufen als braune, dunkelbraune bis schwarze, körnige Masse. Die Drüsen zeigen ausgeprägten Bau eines melanotischen Sarkoms. Bei der Untersuchung der aus der Inguinalgegend ausgeschnittenen Ketten erweisen sich dieselben als Venen, welche theils mit melanotischen Sarkomthromben angefüllt, theils in der Adventitia melanotische Sarkomknoten zeigen, wobei das Lumen der Vene frei bleibt.

10. Fall. Melanotisches, alveoläres Spindelzellensarkom des linken Oberkiefers. Ulrike D., 54 3/4 Jahre alt, Landmannsfrau, wird am 27. October 1892 aufgenommen. Seit December 1891 hat Patientin eine Geschwulst am Zahnfortsatze des linken Oberkiefers, dieselbe wurde im Juni und am 21. September 1892 von Dr. Gehle in Bremen operirt. Die Krankheit begann mit einem ganz kleinen Geschwüre am Zahnfortsatze des Oberkiefers. Nach der Operation stellte sich jedoch bald ein Recidiv ein. Bei der Aufnahme findet man bei der blassen, sonst gesunden, gut genährten Frau einen grossen Theil des Alveolarfortsatzes entfernt und am Ende der Narbe eine flache, nicht scharf abgegrenzte Geschwulst. Ausserdem eine Geschwulst in der linken Unterkiefergegend und eine hinter dem Unterkieferwinkel, welche in bedeutende Tiefe zu reichen scheint.

Am 28. October werden in Narkose zunächst die Drüsen exstirpirt, was unter ziemlich starker Blutung anscheinend vollständig gelingt. Der Facialis wird nicht verletzt. Naht der Wunde. Verband. Am Tage nach der Operation hat man Lähmung der Wangen- und der Mundäste des N. facialis bemerkt, die Augenäste waren intact. Heilung per primam. Die Kiefergeschwulst hat sich entschieden sehr vergrössert.

Am 8. November wird in Narkose die Resection des Oberkiefers mit

Erhaltung des weichen Gaumens ausgeführt. Die Schleimhaut des harten Gaumens wird mit entfernt. Die Gaumenplatte wird vom unteren Nasengange der gesunden Seite aus durchsägt. Ziemlich starke Blutung. Tamponade. Das Ende der Jodoformgaze wird am Jochbeine herausgeleitet. Naht; Heftpflasterverband. Der Verlauf war fieberfrei. Heilung des Hautlappens per primam.

Am 19. November wird der Tampon entfernt.

Am 28. November wird Patientin geheilt entlassen. Eine im Juli 1895 eingezogene Erkundigung ergab, dass Patientin bereits gestorben war. Nähere Angaben fehlen. Der Tumor ist vom Periost des Alveolarrandes und des harten Gaumens ausgegangen. Die Kieferhöhle ist frei von Geschwulst, doch ist die Schleimhaut an der Stelle des durch die erste Operation bedingten Knochendefectes etwas durch den Tumor vorgewölbt. Die Schleimhaut ist nicht ulcerirt. Die Geschwulst besteht aus mehreren blaurothen, kugligen Tumoren, die auf dem Durchschnitte zum Theil braunschwarz erscheinen. Der Tumor ist ein melanotisches, alveoläres Rundzellensarkom. Grösstentheils besteht die Geschwulst aus mittelgrossen runden Zellen, stellenweise sieht man aber auch Spindelzellen. Die Bindegewebsmaschen sind theils derb, theils zart. Das spärliche Pigment ist goldgelb bis gelbbraun und färbt die Zellen entweder diffus oder liegt als körnige Masse in den Zellen der Alveolen, zuweilen auch in den Bindegewebszügen. Die Geschwulst ist stellenweise in der Mitte nekrotisch. Sie sitzt unter der normalen Schleimhaut. Die Drüsen zeigen dasselbe Bild.

II. Fall. Melanotisches, alveoläres Rundzellensarkom der Fusssohle. Frau v. Br., 50 Jahre alt, bemerkte bald nach einer, wegen Steifigkeit des rechten Fusses, durchgemachten Massagecur, angeblich im Herbste vor 4 Jahren, einen blaurothen Fleck vorn an der rechten Fusssohle. Ab und zu fiel eine Blutborke von demselben ab, doch hinderte dies die Patientin nicht am Gehen. Seit etwa 3—4 Wochen hat sich ein Knoten in der rechten Leistengegend, oberhalb des Lig. Poupartii, gebildet. Jetzt hat die Patientin eine über zehnpfennigstückgrosse, flache, melanotische Geschwulst etwa in der Mitte der rechten Planta pedis. Ausserdem etwa hühnereigrosse Drüsen in der Fovea ovalis, in der Gegend der Einmündung der Vena saphena, mit der Haut und der Unterlage nicht verwachsen.

29. Juni 1887. Exstirpation beider Tumoren, oben erstrecken sich auch noch Drüsen in das Becken, sie werden auch mit entfernt. Naht, Drainage, antiseptischer Verband. Patientin stellte sich nach einem Jahre wieder vor, sie war in der Zwischenzeit ganz gesund gewesen, bis sich vor 2 Wochen in der Narbe des Fusses ein ganz kleines Pünktchen zeigte.

29. Juni 1888. In der derben Narbe hat sich eine kleine, dunkelpigmentirte, etwa stecknadelkopfgrosse Stelle gebildet. In der Inguinalgegend alles gesund. Es wird die Narbe mit dem Pigmentflecke exstirpirt. Histologisch fand sich zwischen Epidermis und straffem Bindegewebe eine Anhäufung von Rundzellen mit vielem Pigmente.

Am 14. Juli wird die Kranke entlassen. Seit dem Frühjahre 1893 wieder neue Pigmentflecke.

Am 8. Januar 1894 werden entfernt: 1) eine schwarze Warze, aus schwarz pigmentirten Rundzellen bestehend, am rechten Fusse auf dem

Ballen der grossen Zehe; 2) eine nicht pigmentirte Geschwulst, die ein Rundzellensarkom ohne Pigment darstellt, an dem Unterschenkel derselben Seite. Sie ist halbhandtellergross, sitzt an der Mitte des Unterschenkels neben der Tibia und wird mit Muskelsubstanz, in welcher sie fest haftet, entfernt.

Am 14. Februar 1894 wird die Patientin entlassen und ist bis jetzt gesund geblieben. Die Geschwulst erweist sich als alveoläres Rundzellensarkom. Die schwarze Warze der Fusssohle bietet folgendes Bild dar: In der Haut sind tiefe Epidermiszapfen, zwischen ihnen liegen in einem feinen Bindegewebsnetze runde Zellen mit dunkelbraunem, körnigem Pigmente. Auch zwischen den Zellen findet man Pigment in Haufen, besonders in Spalten des Bindegewebes. Das Stratum mucosum der Hornhaut ist auch stellenweise pigmenthaltig. Der kleinapfelgrosse, mit der Haut verwachsene, nicht pigmentirte Tumor des Unterschenkels ist ein alveoläres Rundzellensarkom. In der Geschwulst zahlreiche Hämorrhagien.

12. Fall. Melanotisches Spindelzellensarkom der Gaumenschleimhaut. Hermann Sch., 51 Jahre alt, Landwirth, wird am 14. Januar 1894 aufgenommen. Patient will Weihnachten 1892 zuerst eine geschwulstartige Anschwellung an der Schleimhaut seines harten Gaumens bemerkt haben; der von ihm deshalb consultirte Arzt behandelte ihn während dieses Jahres verschiedentlich mit Aetzungen und Auskratzungen, ohne indess eine dauernde Besserung und Heilung zu erzielen. Die Geschwulst kam immer wieder und wurde auch grösser. Deshalb gab ihm der Arzt den Rath, sich an die hiesige Klinik zu wenden. Kleiner, untersetzter Mann von mässiger Ernährung mit anscheinend gesunden inneren Organen. An der Schleimhaut des harten Gaumens, diese in der Mitte um ca. 2 Cm. überragend, sieht man eine unregelmässige, in ihren seitlichen Partien bläulichschwarze, weiche Geschwulst, die auf der linken Seite vorn fast bis zu den Zähnen, nach hinten etwa bis zu der Grenze des harten Gaumens reicht und sich auf der rechten Seite von vorn nach hinten bogenförmig von der Zahnreihe entfernt, so dass man nur rechts einen Streifen von 1—2 Cm. breiter, normaler Schleimhaut sieht. Die Ränder der Geschwulst grenzen sich für das Auge nicht scharf gegen die Schleimhaut ab, sondern überragen dieselbe wulstförmig. Dass die Geschwulst in die Kieferhöhle oder in die benachbarte Nasen- oder Orbitalhöhle hineingewachsen wäre, dafür fehlt jeder Anhalt, denn Patient hat keine Beschwerden beim nasalen Athmen, noch etwaigen rechtsseitigen Exophthalmus. Ebensowenig zeigt die linke Wangengegend äusserlich einen Unterschied gegenüber der rechten.

Am 17. Januar 1894 wird in Narkose die typische Resection des linken Oberkiefers mit theilweiser Entfernung des Processus palatinus des rechten Oberkiefers gemacht. Innen wird der weiche Gaumen geschont, aussen vom Kiefer das Periost abpräparirt. Tamponade der Mundhöhle mit Jodoformgaze. Naht der äusseren Wunde mit Catgut und Seide. Pflasterverband.

21. Januar 1894. Nach zweitägigem, mässigem Fieber wieder normale Temperatur. Theilweise werden die eitrig gewordenen Nähte entfernt.

30. Januar. Entfernung des Jodoformgazetampons. Die Wundhöhle ist grösstentheils geheilt. Entfernung sämmtlicher Nähte.

3. Februar. Die äussere Wunde ist bis auf eine kleine Stelle unterhalb des Auges, wo sich ein kleiner Abscess gebildet hat, geheilt und vernarbt. Eröffnung des Abscesses. Patient wird mit der Weisung entlassen, sich nach 8—10 Wochen einen künstlichen Oberkiefer anfertigen zu lassen und sich damit vorzustellen. Nach dem von Dr. Moritz im Juli 1895 eingesanden Berichte lautet es: Die Wunde heilte beim Patienten sofort, es sind keine neuen schwarzen Tumoren entstanden, aber an beiden Halsseiten haben sich faustgrosse geschwollene Drüsen und bohnengrosse in den Achselhöhlen gezeigt. Der Kranke klagt über Schmerzen in Brust, Kopf und Extremitäten. Die Geschwülste sind inoperabel. Der Patient war noch am 11. Juli 1895 am Leben. Mikroskopisch zeigte es sich, dass die Geschwulst ein grosszelliges Spindelzellensarkom ist. Stellenweise ist die Oberfläche nekrotisch. Undeutlicher alveolärer Bau. Das Pigment ist hellbraun, weit von den Gefässen, stellenweise in Zellen oder als spindelförmige Haufen zwischen denselben gelegen. Es zeigt eine körnige Beschaffenheit.

13. Fall. Melanotisches alveoläres Rundzellensarkom am Halse. Katharine H., 45 Jahre alt, Zimmermannswittwe, wird am 27. Februar 1894 aufgenommen. Im Sommer 1892 hat sie zuerst eine kleine Geschwulst am Halse links bemerkt, dieselbe wuchs, brach im Sommer 1893 auf und wurde im August 1893 operirt (exstirpirt?). Im October 1893 erschien der Tumor wieder und wuchs ziemlich rasch. Vor 14 Tagen brach derselbe auf. Am rechten Oberschenkel ist ein flaches, melanotisches Mal. Patientin ist eine bleiche Frau; an den inneren Organen nichts besonderes nachweisbar. Patientin hat in letzter Zeit Blut ausgeworfen. Unter dem linken Kieferwinkel eine rundliche, apfelgrosse Geschwulst, die Haut ist über derselben stellenweise ulcerirt, mit schwärzlichen Borken belegt, sie ist allseitig gegen die Unterlage beweglich. Unter der grossen Geschwulst befindet sich am vorderen Rande des Sternocleidomastoideus eine kleine bohnengrosse Drüse.

Am 28. Februar wird in Narkose die Geschwulst umschnitten, die nicht verwachsene Haut wird zurückpräparirt, sodann die Geschwulst exstirpirt; sie scheint aus dem Subcutangewebe hervorgegangen zu sein. Die Geschwulst erweist sich als grauschwarzer Tumor, und man sieht nun um sie herum zerstreut im Gewebe eine ganze Menge melanotischer Drüsen, welche ebenfalls ohne Schwierigkeit exstirpirt werden. Es gelingt, den Hautdefect durch Nähte zu vereinigen. Verband. Die Hautwunde heilt per primam, in den Nahtstichen Eiterung.

20. März. Es bestehen noch einige leicht eiternde Stichkanäle, sonst ist alles geheilt. Patientin wird entlassen. Nach einer im Juli 1895 eingezogenen Erkundigung ist folgendes zu ermitteln: Die Wunde ist nicht wieder geheilt. An der Operationswunde haben sich nach kurzer Zeit viele bräunliche Geschwülste gebildet. Eben solche Geschwülste bildeten sich am ganzen Körper, besonders viele auf der Brust. Andere Erkrankungen haben sich nicht hinzugesellt, und ist Patientin am 13. September 1894 gestorben. Der kinderfaustgrosse, derbe, mit der Haut verwachsene Tumor ist auf dem Durchschnitte fast gleichmässig schwarz gefärbt, in der Umgegend dieser grossen Geschwulst befinden sich sehr viele haselnuss- bis bohnengrosse Drüsen, und ausserdem noch eine Unmasse von

kleineren Drüsen. Die grösseren sind meist ebenfalls pigmentirt, doch einige makroskopisch pigmentfrei. Der Tumor ist ein melanotisches, alveoläres Rundzellensarkom. Die grossen Zellen sind theilweise diffus pigmentirt oder auch sehr stark mit körnigem, dunkelbraunem Pigment angefüllt. Die Pigmentzellen sind häufig kugelrund. Theilweise liegt das körnige Pigment nicht in Zellen, zuweilen in Lymphspalten des Bindegewebes. Das Pigment liegt entfernt von den Gefässen. Die Alveolen sind theils durch feine, theils durch derbe Bindegewebsstränge gebildet. In ihnen nun liegt das allerschwärzeste Pigment. Im Bindegewebe sieht man reichlich Spindelzellen. Theilweise ist das Gewebe nekrotisch. Die Haut ist nicht pigmentirt. Der Tumor liegt im Unterhautzellgewebe und ist scharf von demselben abgegrenzt.

14. Fall. Melanotisches, alveoläres Rundzellensarkom der Fusssohlenhaut. Wilhelmine F., 51 Jahre alt, Ackermannsfrau, wird am 22. April 1895 aufgenommen. Seit vorigem Herbst hat sich eine schwärzliche Warze unter der linken Fusssohle gezeigt, dieselbe ist schnell zu ihrer jetzigen Grösse herangewachsen. Patientin wird durch die Geschwulst am längeren Gehen und Stehen verhindert, da dieselbe ihr einen unangenehmen Druck verursachen soll; Patientin wünscht deshalb die operative Entfernung der Geschwulst. Status: Grosse, kräftig gebaute, magere Frau, deren Körper mit kleinen, theils rothen, theils bräunlichen Flecken und Warzen bedeckt, zeigt eine vielgespaltene, bräunliche, flache Warze an der rechten Fusssohle und eine flache, 6 Cm. breite und 4 Cm. lange Geschwulst an der linken Fusssohle. Beide Tumoren nehmen fast symmetrische Stellen an der Mitte der beiden Fusssohlen ein. Die Ränder und theilweise auch die Mitte der Geschwulst sind schwarz pigmentirt, wie mit Tinte bestrichen. Der Rand hat ein unregelmässiges, gezacktes Aussehen. Ueber die Geschwulst hin verlaufen in der Längsrichtung, etwa in der Mitte, zwei seichte Furchen, von der äusseren biegt rechtwinkelig eine quer verlaufende nach aussen ab. Eine gleiche, querlaufende Furche findet sich am Innenrande der Geschwulst. Die Oberfläche ist bis auf einzelne kleine Stellen, die relativ stark nässen und von Epidermis frei sind, überall mit derselben bedeckt. Patientin will in letzter Zeit stark abgemagert sein. Innere Organe gesund.

Am 23. April wird in Narkose die Geschwulst unter der linken, und die Warze unter der rechten Fusssohle excidirt. Am rechten Fusse wird die Operationswunde durch Nähte geschlossen, am linken wird der Hautdefect durch Thiersch'sche Transplantation gedeckt. Verband.

5. Mai. Glatte, fieberlose Heilung. Die Nähte am rechten Fusse werden nach einigen Tagen entfernt. Die transplantirten Epidermisläppchen liegen überall fest an, doch hat die bepflanzte Stelle noch nicht das Niveau der übrigen Fusssohlenhaut erreicht. Patientin wird mit einem Salbenverbande nach Hause entlassen, soll indessen noch 14 Tage liegen.

Am 25. Juli 1895 stellte sich Patientin gesund vor. Die Wunden waren heil, die Transplantationsstelle ist noch immer tiefer gelegen. Die Kranke hat nirgends Schmerzen. Es haben sich keine neuen schwarzen Flecke gebildet. Die rothen Flecke und die Warzen am Körper sind nicht grösser geworden. Innere Organe gesund. Die Geschwulstzellen zeigen alveoläre Anordnung, zum Theil sehr scharfe Abgrenzung der Al-

veolen gegen das Stroma, zum Theil gehen spindelförmige Stromazellen allmählich in die Geschwulstzellen über. Die Geschwulstzellen sind mittelgross und von etwas verschiedenen Formen, zum Theil sind sie sehr stark pigmentirt. Das Pigment ist körnig, braun und liegt in Zellen eingeschlossen. Auch im Stratum mucosum der Hornhaut ist viel Pigment da, wo es den Pigmentzellen der Geschwulst nahe aufliegt. Die Epidermisschicht liegt unmittelbar über der Geschwulst, ist verdünnt, wie von unten her durch die Geschwulst aufgezehrt.

15. Fall. Melanotisches Angiosarkom der Achselhöhlengegend. E. S., 62 Jahre alt, Landwirth, wird am 15. Juni 1891 aufgenommen. Der sehr wohlgenährte, mit starkem Panniculus adiposus begabte Mann giebt an, dass er die Geschwulst in der linken Achselhöhle vor etwa einem halben Jahre beim Krümmen an dieser Stelle bemerkt habe. Es handelt sich um eine gänseeigrosse, pralle, sich gelappt anfühlende Geschwulst der linken Achselhöhle, etwa entsprechend der zweiten und dritten Rippe. Die Geschwulst ist auf der Unterlage und unter der Haut verschiebbar. Am übrigen Körper, abgesehen von einer noch nicht zwanzigpfennigstückgrossen, dunkelblauen, an Angiom erinnernden Stelle an der linken Hälfte der Unterlippe nichts Abnormes.

Am 16. Juni wird in Narkose die melanotische Geschwulst zum Theil scharf mit drei etwa bohnengrossen, ebenfalls schwarzblauen Knötchen exstirpirt. Schluss der Wunde durch Naht, Drain, Gazeverband.

23. Juni. Reactionsloser Verlauf. Nähte und Drain entfernt.

24. Juni. Patient wird zur ambulanten Behandlung entlassen.

Am 18. Mai 1892 wird Patient wieder aufgenommen. Seit etwa 2 Monaten bemerkt er das schnelle Wachsen eines Recidivs. An der Stelle der alten Narbe fühlt man einen kindsfaustgrossen, ziemlich weichen Tumor.

Am 19. Mai wird in Narkose der Tumor mit der darüber liegenden Haut im Gesunden exstirpirt. Neben mehreren ganz dunkelgefärbten, kleinen Tumoren, zwei über taubeneigrosse, die stark zerfallen sind, so dass bei zufälliger Eröffnung des einen eine dunkle Brühe abfloss. Schliessen der Wunde durch Naht, Drain, Verband.

Der Kranke musste wegen leichten Delirirens für einige Tage isolirt werden. Die Wunde ist vollkommen geplatzt und klafft.

Am 30. Mai 1892 wird Patient nach Hause entlassen und dort weiter behandelt.

9. December 1892. Wiederaufnahme des Patienten. Seit 3 Wochen ist wieder ein harter Tumor an der Operationsstelle entstanden. Halbfaustgrosse, mässig verschiebbare Geschwulst in der Narbe.

Am 13. December wird in Narkose die mit der Narbe verwachsene Geschwulst exstirpirt. Am Thorax lässt sie sich leidlich stumpf ablösen. Einzelne der pigmentirten Knoten platzen dabei und entleeren dünnen, grauschwarzen Brei. Da die Geschwulst mit den Achselgefässen und Nerven fest verwachsen ist, so dass die radicale Entfernung ohne Excision derselben nicht möglich ist, bleibt die Operation unvollendet. Schluss der Wunde gelingt durch Naht; Drain; Verband. Am nächsten Tage delirirt Patient sehr heftig. Er nimmt eine Flasche Cognac pro die zu sich. Weigert sich, Nahrung zu nehmen.

15. December. Patient ist sehr unruhig, steht fortwährend auf. Die

Athmung ist sehr frequent und angestrengt. Der Puls sehr klein und rasch. Im Laufe des Tages wird der Puls schlechter. Nachmittags gegen 5 Uhr tritt ziemlich rasch der Tod ein. Die Section ergiebt ausser Fettherz und Melanose der linken, tiefen Halsdrüsen nichts Besonderes. Die pigmentirte Stelle an der Lippe erweist sich als einfache melanotische Warze. Die mikroskopische Untersuchung der Geschwülste ergab, dass es sich um ein Angiosarkom handelt, welches theilweise pigmentirt war, theilweise aber kein Pigment zeigte. Die ziemlich grossen, runden oder sich den Raumverhältnissen anpassenden Zellen liegen in Haufen, einen Mantel um die Gefässe bildend. Die Endothelien der Gefässe gehen direct in die Geschwulstzellen über. Radiär vom Gefässlumen aus gehen feine Fasern in Zwischenräumen ab, jeder Gefässmantel geht in einen Bindegewebsmantel allmählich über. Solche Gefässmäntel gruppiren sich zu grösseren Nestern an, welche dann in einem derben, bindegewebigen Maschenwerke liegen. Was das Pigment anbetrifft, so liegt es als braune, homogene oder gekörnte Masse mit Vorliebe in den Zellen, welche am weitesten vom Gefässlumen entfernt sind. Diese Zellen sind auch etwas grösser als die näher zum Gefässlumen liegenden. An den mit Flemming'scher Lösung behandelten und dann mit Safranin gefärbten Präparaten sieht man deutlich in vielen Zellen die Kerntheilungsfiguren.

16. Fall. Melanotisches alveoläres Rundzellensarkom der Vorderarmhaut. N., ungefähr 32 Jahre alt, Lehrer, wird von Prof. Hildebrand in der Privatklinik operirt. Patient hat auf der Dorsalseite des rechten Vorderarmes seit langer Zeit, ob angeboren, weiss er nicht, eine kleine, blauschwarze, pilzförmige Geschwulst, welche schon bei den leichtesten Verletzungen blutet. Bei der Untersuchung findet man an dem sehr gesund und kräftig aussehenden Manne auf der dorsalen Seite des Vorderarmes, etwa in seiner Mitte, eine thalergrosse, pilzförmige, blauschwarze, an der Oberfläche zum Theil der Epidermis beraubte und an diesen Stellen blutige Geschwulst, die in der Haut sitzt und mit derselben verschieblich ist. In der Achselhöhle fühlt man einige vergrösserte Lymphdrüsen. Alle inneren Organe, so weit nachweisbar, gesund. Die Operation bestand in der Exstirpation der Geschwulst im Gesunden und in der Ausräumung der Drüsen mit dem sie umgebenden Fettgewebe der Achselhöhle. Es fanden sich dabei ziemlich viele kleine, schwarze Knoten im Fettgewebe. Soweit man sehen konnte, wurde alles Kranke entfernt. Die Wunde heilte glatt. Ungefähr nach 4—5 Monaten traten Hydrothorax und Ascites auf. In kurzer Zeit ging Patient zu Grunde, ohne dass örtliches Recidiv oder nachweisbare Metastasen sich gebildet hätten. Section wurde nicht ausgeführt. Es handelt sich um ein melanotisches, alveoläres Rundzellensarkom. Die Zellen sind mittelgross und rund, liegen in Alveolen geordnet in einem lockeren Bindegewebsstroma. Die Epidermis hat tiefe Zapfen und Furchen, stellenweise ist die Geschwulst ulcerirt. Das braune, körnige Pigment liegt ziemlich reichlich unregelmässig zerstreut meist in den Sarkomzellen. Die Drüsen zeigen dasselbe Bild.

Was nun die Ursache der Entstehung der melanotischen Geschwülste anbetrifft, so sind die Forschungen darüber noch sehr weit im Rückstande. Die Frage, die selbstverständlich uns besonders nahe

tritt, wenn die Geschwülste multipel geworden, ob dieselben nicht durch Einwirkung von in den Körper eingedrungenen Infectionskeimen entstehen, eine Frage, welche unsere bacteriologischen Errungenschaften auf anderen Gebieten der Pathologie hervorgerufen haben, ist vielfach berührt worden. Aber leider haben weder die Bacteriologie, noch die Parasitologie mit ihren Protozoen, die als Krankheitserreger angesprochen werden, gleichwie bei der Frage über die Entstehung anderer Geschwülste, uns darüber Aufschluss gegeben. Wenn einige Forscher auch Protozoen in den Geschwülsten gefunden zu haben glauben, so haben sie noch längst nicht damit bewiesen, dass eben diese Parasiten auch die krankheitserregenden Ursachen sind, eine Forderung, die nothwendiger Weise gestellt werden muss. Wenn wir z. B. wissen, dass der Staphylococcus im Eiter gefunden wird, dass er aus demselben in Reincultur gezogen werden kann, dass er Thieren eingeimpft, wiederum Abscesse hervorruft, die dann auch den Staphylococcus im Eiter aufweisen, dann sind wir eben sicher, dass der Staphylococcus der Eitererreger ist. Von den Protozoen aber wissen wir nur, dass sie in Geschwülsten gefunden werden, aber Niemandem ist es gelungen, sie in Reincultur zu gewinnen und durch Ueberimpfung derselben wieder Geschwulstbildung zu erzeugen. Nun sind aber schon seit langer Zeit directe Impfversuche mit der Geschwulstmasse gemacht worden. So z. B. sind Prof. Klencke[1]), wie er beschreibt, schon im Jahre 1843 Impfungen einer melanotischen Geschwulst von Pferd zu Pferd gelungen. Ebenso berichtet er über eine Impfung von Stutenmelanomzellen in die Halsvene eines Hundes. Der Hund ging nach 3 Monaten, nachdem er sich anscheinend vollständig gesund befunden hatte, zu Grunde. Bei der Section fand sich in der linken Lunge eine melanotische Geschwulst. Aus der Neuzeit giebt uns Dr. Lanz[2]) eine sehr interessante Arbeit über Impfversuche mit Melanosarkom vom Menschen auf Thiere. Den positiven, obgleich doch etwas den Erwartungen nicht entsprechenden Versuch, will ich hier mittheilen. Ein Meerschweinchen erhielt von einem Aufgusse von zerriebenen melanotischen Hautknoten, melanotischem Gehirne, Leber und Milz 2 Theilstriche der Pravazspritze in die Milz. Lanz ging dabei von dem Gedanken aus, dass ein Organ, welches mit der Blutbereitung zu thun habe, welches ferner mit dem Blut- und Lymphgefässsysteme in so inniger Beziehung stehe, wie kein anderes, geeignet sei, Metastasen zu vermitteln. Die Milz wurde zu dem Zwecke bloss-

1) Haeser's Archiv für die gesammte Medicin. Band IV, Heft 4, 1843.

2) Experimenteller Beitrag zur Frage der Uebertragbarkeit melanotischer Geschwülste. Festschrift zum 25 jährigen Doctorjubiläum von Th. Kocher. 18. Juli 1891.

gelegt, nach vorgenommener Injection wieder versenkt, dann die Bauchwunde wieder verschlossen. Das Thier starb 1½ Monate nach der Injection, nachdem es die ganze Zeit sehr munter und lebhaft gewesen war. Bei der Section findet man Pigment in der Haut, dem Unterhautzellgewebe, der Intercostalfascia, der Bauch- und Oberschenkelmusculatur; die Milz ist von tiefschwarzer Farbe; das Peritoneum ist in seiner ganzen Ausdehnung schiefergrau und weist an den verschiedensten Stellen mikroskopisch massenhaft Pigmentkörper auf. Leber- und Nierensubstanz weisen wenig Pigment auf. Am Epicardium des rechten Herzens eine grössere, ganz schwarz gefärbte Stelle; eine erbsengrosse Pigmentansammlung in der Haut des linken Ohres. Mehrere Zahnwurzeln des Thieres, Schlundmusculatur u. s. w. schwarz pigmentirt. Bei der kleinen Menge des geimpften Pigmentstoffes muss man an die Neubildung des Pigments im Thierkörper denken, eine Annahme, die Lanz bereitwillig macht, und die eine ganz neue Perspective für die Aetiologie der malignen Tumoren eröffnet. Nun ist aber die Frage, ob es gelingt, mit Tumoren vom Menschen Geschwulstbildung bei Thieren zu erzeugen, noch nicht entschieden. Es ist gelungen, von Thier zu Thier zu verimpfen, die Experimente aber von Mensch zu Mensch werden mit Recht gerügt, wie es in der französischen medicinischen Presse vor Jahren geschehen. Und die zufälligen Ueberimpfungen sind nicht genug beweiskräftig.

Was nun den Sitz der melanotischen Tumoren anbetrifft, so entwickeln sie sich grösstentheils in solchen Geweben, wo schon normaliter Pigment vorhanden. Spricht doch dafür die überwiegende Häufigkeit der melanotischen Tumoren des Auges, wie aus Mittheilungen von Baumgarten[1]), Landsberg[2]), Rydel[3]), Hirschberg[4]) und Birnbacher[5]), Giulini[6]), Hartmann[7]), Maschke[8]),

1) Ein Fall von Melanosarkom der Conjunctiva und Cornea. Archiv für Heilkunde. XVI. Jahrg. 3. Heft. S. 270—275.

2) Zur Aetiologie und Prognose intra- und extraoculärer Sarkome. Virchow's Archiv. 63, 133. S. 267.

3) Melanosarcoma carunculae lacrymalis et conjunctivae bulbi. Przeglad lekarski Nr. 3. 1875.

4) Zur Lehre vom Aderhautsarkom. Centralbl. f. Augenheilkunde 1888. S. 296.

5) Epibulbäres Melanosarkom. Centralbl. f. praktische Augenheilk. S. 327 1884 und S. 10 1884.

6) Beitrag zur Kenntniss des Melanosarkoms der Bindehaut. Dissertation. Würzburg 1885.

7) Tumeur mélanique développé sur un moignon d'énucléation de l'oeil, généralisation. Le Progrès médical. p. S. 1885.

8) Ein Beitrag zur Lehre der Aderhautsarkome. Dissert. Königsberg 1886.

Collins[1]), Römer[2]), Lagrange[3]), Magnus[4]), Langhans[5]), Savenko[6]), Hulke[7]), Uhthoff[8]) hervorgeht. Die Haut spielt auch eine hervorragende Rolle als Lieblingssitz der melanotischen Tumoren, sind doch z. B. von unseren 30 Fällen 20, die ihre Entstehung aus der Haut oder dem Unterhautzellgewebe nehmen. Auch nach der Zusammenstellung von Eiselt[9]) ergiebt es sich, dass in der Häufigkeitsskala des primären Sitzes von 104 melanotischen Geschwülsten das Auge mit 47 Fällen an der Spitze steht, sodann die Haut mit 40 Fällen, und dann die inneren Organe folgen. In der Zusammenstellung von Just[10]) haben wir in 112 Fällen 54 Fälle von primärem Sitze in der Haut und 26 Fälle in dem Auge, nur ist diese Statistik, weil sie andere Zwecke verfolgt, nicht vollständig. Just meint noch ausserdem, den Nachweis gebracht zu haben, dass (1888) kein einziger einwandfreier Fall bisher in der Literatur aufgeführt worden ist, in welchem die primäre melanotische Geschwulst einem inneren Organe zukam. Wenn man aber nun von dem Standpunkte ausgeht, dass eine melanotische Geschwulst primär nur in einem Gewebe, wo schon Pigment praeexistirt, entstehen kann, so kann man ja auch solche Gewebe in den inneren Organen finden. Wir wissen von einem normalen Pigmente[11]) in den Henle'schen Schleifen der Nieren, in der Leber, im Herzmuskel, in den Nebennieren, in den Samenbläschen, im Epithel des Nebenhodens, in den interstitiellen Hodenzellen, und giebt es auch Angaben über Entwicklung von melanotischen Sarkomen, z. B. im Nebenhoden, wie es von Rydygier[12]) beschrieben

1) Primary sarkoma of the iris. Ophthalm. Rep. XII, 3. p. 273.

2) Ueber einen Fall von Melanosarkoma pericorneale. Dissert. München 1886.

3) Du sarkome mélanique des paupières. Gazette hebdom. des sciences médic 1890. Nr. 32.

4) Ein Fall von melanotischem Sarkom der Choroidea. Virchow's Archiv 1875. Bd. 63. S. 356.

5) Ein Fall von Melanom der Cornea. Virchow's Archiv. Bd. 49. S. 117.

6) Tentamen anatomico-pathologicum de melanosi. Petropoli 1821.

7) Ophthal. Hosp. Rep. III, 1860.

8) Veröffentlicht durch Mertens aus Marburg. Virchow's Archiv 1894. Bd. 138. S. 111.

9) Ueber Pigmentkrebs. Prager Vierteljahrshefte f. pr. Heilkunde. 1861 II, S. 87. 1862 IV, S. 26.

10) Ueber die Verbreitung der melanotischen Geschwülste im Lymphgefässsysteme. Dissert. Strassburg 1888.

11) Zur Kenntniss des körnigen Pigmentes im menschlichen Körper. Archiv für mikroskopische Anatomie. Bd. 34, 1889. S. 452.

12) Ein Fall von primärem Melanosarkom des Nebenhodens. Archiv f. Chir. XVII. S. 769.

wird, der von seinem Assistenten, Dr. Kopucki, mit positivem Resultate nachprüfen liess, ob im Epithel des Caput epididymis normaler Organe Pigment gefunden wird. Diese Thatsachen lassen auch von diesem Standpunkte aus melanotische Geschwülste primär in den inneren Organen entstehen.

Was die Häufigkeit der primären melanotischen Tumoren an der Haut bedingt, ist der Umstand, dass wir an der Haut verschiedene angeborene oder sich allmählich entwickelnde Gebilde vorfinden, wie die Pigmentmale und die Pigmentwarzen, die wohl gutartiger Natur sind, aber wahrscheinlich schlummernde Keime zur Geschwulstbildung in sich bergen. Sie stellen sich als Anhäufung pigmentirter Zellen und Kerne dar, deren Sitz theils in den tiefsten Schichten des Stratum mucosum corii, theils und hauptsächlich in den oberen Theilen des Coriums ist. Die Stellen sind theils flach — Pigmentmale, theils erhaben — Warzen. Ich hatte Gelegenheit, eine solche längere Jahre bestehende, erbsengrosse, pigmentirte Warze mikroskopisch zu untersuchen. Sie wurde von Prof. Hildebrand, einem Kreisphysikus, auf der rechten Seite zwischen Auge und Oberlippe entfernt. Zwischen dem Bindegewebe derselben lagen Haufen von verschiedengestalteten Zellen, in ihnen und zwischen ihnen befand sich sehr reichliches, braunschwarzes Pigment. Möglich, dass sich bei längerem Bestehen dieser Warze aus ihr eine Pigmentgeschwulst herausgebildet hätte. Zwei Momente scheinen nun diese schlummernden Zellenkeime in den Pigmentmalen und Warzen zu einem starken Wachsthume und zur Ausbildung von bösartigen Geschwülsten anzufachen. Ich meine das vorgerückte Alter und zweitens den mechanischen oder chemischen Reiz, der auf sie einwirkt. Wenn wir die Berichte über Entstehung der Pigmentgeschwülste durchsehen, so wird sehr oft angeführt, dass die Stelle, wo sich primär die melanotische Geschwulst gebildet hat, ein Trauma erlitten oder oft gereizt worden ist. Das gilt von melanotischen Geschwülsten, die in normalem Gewebe entstehen oder auch sich aus Pigmentmalen und Warzen ausbilden. Was dieses ätiologische Moment anbelangt, so findet Eiselt unter 104 Kranken nur 5 mal Entstehung aus einem Muttermale angegeben. Auch lässt er mechanische Schädlichkeiten nicht als ätiologisches Moment gelten. Just meint aber, dass es wohl nothwendig sei, hierbei allein von den primär in der Haut entstandenen Geschwülsten auszugehen, und dabei giebt er unter 54 Fällen 23 mal ein Muttermal als Entwicklungsboden an, wozu sich noch in einem Falle die Entstehung aus einem venösen, erectilen, angeborenen Tumor gesellt. Nach Just wurde bei den von Malen aus entwickelten Geschwülsten

9 mal eine Verletzung angeführt, von verletzten Hautstellen nahm die Krankheit 8 mal ihren Ausgang. Sehr charakteristisch ist der von Kawka[1]) aus der v. Bergmann'schen Klinik beschriebene Fall, in welchem ein Melanosarkom seinen Ausgang von einem Muttermale genommen und sich metastatisch über alle Theile des Körpers verbreitet hatte. Unter den von Dr. Zimmermann aus der Göttinger chirurgischen Klinik veröffentlichten 15 Fällen von melanotischen Geschwülsten findet sich in 2 Fällen das Bestehen wahrscheinlich congenitaler Warzen, in zwei anderen Fällen das Vorhandensein von vor etlichen Jahren bemerkten Pigmentwarzen angeführt. Zimmermann theilt eine Krankengeschichte mit, die dadurch interessant ist, dass zu der in dem Naevus gegebenen Praedisposition zur Pigmentbildung noch ein zweites Moment kam, nämlich ein Trauma. Die Patientin hatte sich einen schon bestehenden Naevus wundgestossen und auf dem Boden des daraus sich bildenden, lange Zeit nicht zur Heilung kommenden Geschwürs entwickelte sich ein Melanosarkom. In den von uns oben beschriebenen Fällen sehen wir das Melanosarkom sich einmal auf einem Leberflecke (1), einmal auf einem angeborenen Papillom (8), dreimal aus pigmentirten Warzen (6, 14, 16) entwickeln. Ob das Angiosarkom der Achselhöhle im 15. Falle mit der melanotischen Warze auf der Unterlippe in Zusammenhang gebracht werden kann, ist zweifelhaft. Auf Reiz oder Traumen finden wir in folgenden Fällen Andeutung: In 2 Fällen von Rectumsarkom kann man an vorhergehende Hämorrhoiden denken; durch Ulceration der Schleimhaut über den strotzenden Venen war ein immerwährender Reiz vorhanden. Im Falle 4 und 9 ist wohl der Nagel an der grossen Zehe als reizbarer Körper zu betrachten. Im Falle 11 schliesst sich die Entwickelung der melanotischen Geschwulst direct an eine Massagecur an. Ob nun im Falle 12 die Entstehung der Gaumengeschwulst der ärztlichen Aetzung und Auskratzung einer kleinen Schwellung der Schleimhaut vorgeworfen werden kann, bleibt natürlich unentschieden. So sehen wir in 16 Fällen 5 mal das melanotische Sarkom auf Pigmentflecken und Warzen sich entwickeln, und in 5 Fällen wird ein Reiz als Ursache beschuldigt. Ob nun diese Thatsachen als unbestreitbar angesehen werden können, lasse ich dahingestellt sein.

Was nun das Alter der Kranken anbetrifft, so vertheilen sich die Fälle aus der Göttinger Klinik folgendermassen: Die melanotischen Carcinome betrafen Leute von 58, 60, 61 und 65 Jahren;

1) Ueber Melanosarkom. Dissert. Berlin 1883.

die ersten drei sind Männer, die letzte eine Frau. Von den 13 Männern und 13 Frauen mit melanotischem Sarkom sind:

Im	III.	Decennium	2 Fälle	(26, 26 Jahre),
=	IV.	=	4 =	(32, 33, 34, 37 Jahre),
=	V.	=	3 =	(41, 45, 47 Jahre),
=	VI.	=	9 =	(50, 51, 51, 54, 57, 58, 58, 58, 59 Jahre),
=	VII.	=	6 =	(62, 63, 63, 65, 65, 66 Jahre),
=	VIII.	=	2 =	(73, 74 Jahre).

In anderen Statistiken, z. B. nach Just, vertheilen sich die Fälle wie folgt:

Im	I.	Decennium	. . . 2	Fälle,
=	II.	=	. . . 2	=
=	III.	=	. . . 14	=
=	IV.	=	. . . 14	=
=	V.	=	. . . 23	=
=	VI.	=	. . . 30	=
=	VII.	=	. . . 10	=
=	VIII.	=	. . . 10	=
=	IX.	=	. . . 1	Fall.

Es entfallen demnach 50 Proc. auf das Alter von 40—60, 25 Proc. auf 20—40, 20 Proc. auf 60—80 und 5 Proc. auf 1—20 Jahren. Nach Eiselt verhalten sich die Decennien folgendermassen:

Im	I.	Decennium	. . . 5	Fälle,
=	II.	=	. . . 17	=
=	III.	=	. . . 15	=
=	IV.	=	. . . 25	=
=	V.	=	. . . 28	=
=	VI.	=	. . . 10	=

Die meisten Kranken, nach seiner Angabe 53 Proc., sind zwischen 40 und 60 Jahre alt. Nach der Zusammenstellung von Boulay[1] kommen auf 191 von ihm gesammelten Fällen, 97 bei Männern und 71 Fälle bei Frauen; bei 23 ist das Geschlecht nicht angegeben.

Nach dem mikroskopischen Bilde zu urtheilen, scheinen die melanotischen Tumoren auch ihrem histologischen Baue nach ganz getrennt von den anderen Sarkomen zu stehen, sind doch diese Sarkome gewöhnlich alveoläre. Auch dem Verlaufe nach, dem Wachsthume, der Metastasenbildung nach bieten sie sehr viele Absonderlichkeiten. Lanz sagt folgendes über die Melanosarkome: Sie haben mit dem Sarkom die Art der Zellenelemente, mit dem Carcinom die Art des Baues gemein. Sie nehmen auch in der Art der Metastasenbildung eine Zwischenstellung ein, indem Metastasen von melanoti-

1) Du pronostic des tumeurs mélaniques. Archives générales de médicine. Août 1888. p. 157.

schen Sarkomen durch die Lymphbahn ein oft constantes Vorkommniss sind neben miliarer Aussaat, die nur mit Zuhülfenahme der Blutbahn erklärt werden kann. In den von mir untersuchten 16 Fällen von melanotischem Sarkom hatte ich 3 mal mit Spindelzellensarkomen zu thun, die anderen waren Rundzellensarkome. Fast alle hatten ausgeprägten alveolären Bau, nur war im Falle 2 das Spindelzellensarkom und im Falle 6 das Rundzellensarkom nicht alveolär; im Falle 12 war das Spindelzellensarkom auch nur undeutlich alveolär gebaut. Was nun die Lymphdrüsenmetastasen anbetrifft, so hatte ich sie, mit Ausnahme von 2 Fällen, immer zu verzeichnen. In diesen 2 Fällen (12 und 14) waren keine Drüsenmetastasen vorhanden; im Falle 14 auch nicht, als die Kranke sich völlig gesund am 25. Juli 1895 hier wieder vorstellte. Von dem anderen Falle (12) berichtet der behandelnde Arzt, dass er zwei faustgrosse Drüsentumoren am Halse und kleine bohnengrosse in den Achseln aufzuweisen hat. Die Drüsenmetastasen haben sich also bei diesem Kranken nach Exstirpation der primären Geschwulst ausgebildet. Just, der die Frage über Lymphdrüsentumoren bei melanotischen Tumoren näher bespricht, giebt folgende Daten an. Bei primärem Sitze der Affectionen:

	a) in der Haut	b) im Auge	c) allgemein
Sind die Lymphdrüsen der Haut:	47	7	69
im Thorax	10	12	31
im Abdomen	29	16	56
allgemein	50	17	90

erkrankt gewesen.

Nach älteren Zusammenstellungen findet sich folgendes. Es waren die Lymphdrüsen secundär ergriffen:

in 50 Fällen bei Eiselt . . . . . 22 mal,
= 30 = = Pemberton[1]) . . 11 =
= 8 = = Dietrich[2]) . . . 5 =
= 19 = = Wagner[3]) . . . . 12 =

Was nun diese Geschwülste, die Lanz als die schlimmsten aller bösartigen Tumoren bezeichnet, ganz Eigenartiges haben, das ist ihr Pigment. Woher stammt das Pigment, wie ist seine chemische Zusammensetzung? das sind Fragen, die bis jetzt noch nicht entschieden werden können. Schon in früheren Jahren haben Virchow[4]),

1) Observation on the history, pathology and treatement of cancerous dieseases. London. Jon Churchill 1888.

2) Ein Beitrag zur Statistik und klinischen Bedeutung melanotischer Geschwülste. Archiv f. klinische Chirurgie. Bd. 25. S. 269. 1887.

3) 19 Fälle von Melanosarkom. Münchener medicinische Wochenschrift. Nr. 34. 1887.

4) Ueber die pathologischen Pigmente. Virchow's Archiv. Bd. I.

Gussenbauer[1]), Langhans[2]), Skrzuczka[3]) und Andere sich bemüht, auf Grund mikroskopischer Untersuchungen diese Frage zu lösen. Dann kamen die mikrochemischen Analysen zur Entscheidung der Frage auf, und schliesslich liegen uns in letzter Zeit chemische Analysen vor, welche an grossen Quantitäten von Geschwulstmasse angestellt worden sind. Es können natürlich mikroskopische Untersuchungen über das Pigment kein unbestreitbares Resultat über die Frage, woher das Pigment stamme, geben. Denn an den mikroskopischen Bildern können wir allenfalls noch die einzelnen Phasen der Pigmentbildung sehen, es ist aber unserer Phantasie anheimgestellt, den Zusammenhang derselben verschiedentlich zu deuten. Gussenbauer stellte sich den Hergang folgendermaassen dar: Er leitet das Pigment vom Blutfarbstoff ab. Ueberall, wo Pigment sich bildet, beginnt der Pigmentbildungsprocess mit einer Anschoppung von Blut, Blutstase. Dann kommt eine Entfärbung der rothen Blutkörperchen, die Transfusion und die Diffusion des in dem Blutplasma gelösten Hämatins und die Imbibition der Parenchymgewebe mit demselben zu Stande. Es condensirt sich der Farbstoff, und es entsteht nun das eigentliche körnige Pigment von verschiedenem Farbenton. Die mikrochemischen Reactionen, die dann im Farbstoffe der melanotischen Geschwülste das Vorhandensein von Eisen beweisen sollte, da dies ja ein Zeichen des Ursprungs desselben aus dem Hämaglobin des Blutes wäre, haben sich auch nicht bestätigt. Die Reaction von Perls mit Ferrocyankalium und Salzsäure, und die von Quincke mit Schwefelammonium können ja nur einige Verbindungen des Eisens nachweisen. Das Eisen des Hämoglobins und des Hämotoidins kann z. B. damit nicht gefunden werden. Wenn diese Reactionen also negative Resultate geben, so können wir daraus nur schliessen, dass das fragliche Pigment keine Eisenverbindung, die durch mikroskopische Ferrocyankalium- oder Schwefelammoniumreaction nachweisbar ist, enthält.[4]) In meinen 16 Fällen habe ich nun die Schwefelammoniumreaction angestellt und in den Fällen 5, 7 und 11 stellenweise die Eisenreaction erhalten. Ziegler sagt aber, dass der Eisengehalt melanotischer Geschwülste noch nicht beweist, dass dieser Farbstoff vom Hämo-

1) Pigmentbildung in melanotischen Sarkomen und einfachen Melanomen der Haut. Virchow's Archiv. Bd. 63. S. 322. 1875.

2) Beobachtungen über Resorption der Extravasate und Pigmentbildung in denselben. Virchow's Archiv. Bd. 5. S. 66. 1849.

3) Ueber Pigmentbildung in Extravasaten. Beiträge zur pathologischen Anatomie und Physiologie. Bd. II. 1888.

4) Ziegler, E., Lehrbuch der allgemeinen und speciellen pathologischen Anatomie 1892.

globin stammt, indem eine Geschwulst neben eigentlichen Pigmentkörnern auch gefärbte Producte von zerfallenen Blutmassen enthalten kann. Man findet wenigstens in Melanosarkomen hin und wieder gelbe Körner, welche die Reaction der Hämosiderine geben, während die meisten Pigmentkörner kein Eisen mikrochemisch nachweisen lassen. Auch finden wir oft in den melanotischen Geschwülsten Hämorrhagien, die auf Zerstörung der Gefässe durch die wuchernden Zellen oder auf Traumen zurückzuführen sind. Die grösseren chemischen Analysen haben auch verschiedene Resultate ergeben. Nencky[1]) und Sieber[2]) fanden kein Eisen in dem Pigmente, dass sie untersuchten, dafür aber einen hohen Schwefelgehalt. Carbone[3]) konnte auch in einem Melanosarkom kein Eisen nachweisen; Mörner[4]) fand in einer Geschwulst 2 Pigmente, von denen das eine in Essigsäure unlösliche 7,97 Schwefel und 0,07 Eisen enthielt; das andere in Essigsäure lösliche nur 5,9 Schwefel enthielt, aber einen grösseren Gehalt an Eisen 0,21, aufwies. Brandl und Pfeifer[5]) fanden in ihrem Falle ein eisenhaltiges Pigment, auch Lanz fand in seinem Falle 5,18 Schwefel und 0,35 Eisenoxyd. Miura[6]) fand in einem melanotischen Tumor des Pferdes ein Pigment, das kein Eisen enthielt und 2,7 Schwefel aufwies. Wenn wir diese verschiedenen Analysen betrachten, so müssen wir daraus schliessen, dass es verschieden chemisch zusammengesetzte Farbstoffe giebt. In den von mir untersuchten Fällen verhält sich das Pigment folgendermassen: Man findet das Pigment in der Nähe der Gefässe (1, 3, 4, 7, 9), es war sogar zuweilen das Endothel der Gefässe pigmentirt, oder aber auch weit entfernt von denselben (2, 12, 13, 15), im 15. Falle sogar auffallend gerade in den Geschwulstzellen am reichlichsten, welche am weitesten vom Gefässlumen sind. Einige Geschwülste waren nicht stark pigmentirt (3, 4, 6, 8, 10, 12, 13, 15), andere aber sehr stark (1, 2, 5, 9, 11, 16). Das Pigment lag in Zellen eingeschlossen (1, 2, 3, 5, 6, 7, 8, 9, 10, 11, 12, 13, 14, 15, 16), oder auch frei zwischen den Zellen und im Bindegewebe (1, 2, 3, 4, 5, 7, 9, 10, 11, 12, 13). In allen Fällen war das Pigment fein- oder grobkörnig, ausserdem fand ich in

1) Ueber die Farbstoffe der melanotischen Sarkome. Archiv f. experim. Path. Bd. XX. S. 346. 1886.

2) Ueber die Pigmente der Chorioidea und der Haare. Ebenda. S. 362.

3) Contributo alla conoscenza chimic. dei pigmenti dei melanosarcomi. Giorn. della R. Ac. di Med. di Torino. 1890.

4) Zeitschrift f. physiolog. Chemie. Bd. XI. S. 66. 1887.

5) Beiträge zur Kenntniss des Farbstoffes der melanotischen Sarkome. Zeitschrift f. Biologie. XXVI. S. 348.

6) Beitrag zur Kenntniss des Melanins. Virchow's Archiv. Bd. CVII. S. 250.

einigen Fällen (1, 7, 13, 15) noch eine diffuse Verfärbung der Zellen mit einem helleren Farbstoffe. Was die Farbe anbetrifft, so war sie in den meisten Fällen (1, 2, 5, 6, 7, 9, 11, 12, 13, 14, 16) sehr dunkel, braun, braunschwarz bis schwarz. In anderen Fällen gelbbraun, goldigbraun, braun (1, 3, 4, 8, 10, 12, 15), so dass man zuweilen an das Blutpigment denken musste. Wenn die Geschwulst unter der Haut gelegen war oder aus einer Hautwarze, aus einem Pigmentmal entstanden, so fand man besonders in den tiefsten Schichten des Stratum mucosum Pigment in Zellen oder zwischen denselben liegend (1, 5, 8, 11, 14, 16). Diese Lagerung des Pigmentes erweckte immer den Gedanken, dass es aus dem im Corium liegenden Tumor secundär eingewandert war (Kölliker.[1]) In 3 Fällen (4, 9, 13), wo die Geschwulst ganz nahe mit ihrem Pigmente an die Epidermis herangerückt war, fand ich in derselben kein Pigment. Auffallend ist im Falle Nr. 11, dass in den ersten Geschwülsten Pigment vorhanden war, in den letzten aber keines. Die Frage über Entstehung des Pigmentes aus dem Blutfarbstoffe kann nicht für alle Fälle gelöst werden. Es sind Forscher, die eine metabolische Pigmentbildung aus dem Eiweiss der Zellen annehmen; andere, wie Henle, C. Bruch[2]) und Krukenberg[3]) leiten es aus dem Fette her, und giebt es in einigen Fällen, wie z. B. aus den Untersuchungen von Maas beim normalen Herzpigmente hervorgeht, Anhaltspunkte für einen Zusammenhang zwischen Fett und Farbstoff.

Was nun den Verlauf der Krankheit anbetrifft, so möchte ich zuerst darauf hinweisen, dass die Kranken der Göttinger Klinik fast durchweg alle sehr spät, wollen wir sagen, sogar allzuspät sich operativ behandeln liessen; und diesen Umstand kann man dem zuschieben, dass sie mit einigen Ausnahmen alle dem Arbeiter- und Bauernstande angehörten, welche nicht immer auf ihre Gesundheit achten und sich dann erst der Behandlung unterziehen, wenn die Arbeit schon nicht mehr so gut geht, als sie gehen sollte, wegen der Abnahme der Kräfte. Im Juli 1895 zog ich noch brieflich entweder durch den behandelnden Arzt oder durch den Kranken oder einen seiner Verwandten Erkundigungen über den Gesundheitszustand ein, und da stellte es sich heraus, obgleich Prof. König in allen Fällen so radical als möglich die Geschwulst noch weit im Gesunden entfernt hatte, dass nur 3 Kranke noch am Leben sind. Und zwar ist die Kranke Nr. 11 jetzt recidivfrei, völlig gesund, ebenso auch die

1) Gewebelehre. 2) Untersuchungen zur Kenntniss des körnigen Pigmentes. Zürich 1888. S. 40—44. 3) Vergleichende physiologische Vorträge. Heidelberg 1886. und Grundriss der medicinisch-chemischen Analyse. Heidelberg 1884. S. 77.

Frau Nr. 14, welche ich selber als recidivfrei und gesund constatiren konnte. Freilich ist die Zeit nach der Operation nur eine kurze: im Falle Nr. 11 beträgt sie 1 Jahr und 7 Monate; im Falle Nr. 14 nur 3½ Monate. Der dritte Fall ist Nr. 12, der am Leben geblieben ist, hat aber jetzt nach 1 Jahre 6 Monate eine inoperable Drüsenmetastase wie es von dem behandelnden Arzte gemeldet wird. Von Fall Nr. 4 fehlen jegliche Nachrichten. Von den Fällen Nr. 1, 3, 5, 10 konnte ich nur erfahren, dass sie bereits gestorben sind, wann aber und wie ist mir völlig unbekannt geblieben. Vom Falle Nr. 6 wurde mir gemeldet, dass Patientin, eine Frau von 66 Jahren, ohne locales Recidiv, ohne irgend welche nachweisbare Erkrankung 3½ Jahre nach der Operation an Altersschwäche gestorben sei. Localrecidive an der Narbe oder in ihrer nächsten Nähe haben sich in den Fällen Nr. 2, 7, 13 gebildet, und zwar: Nr. 2, Localrecidiv an der Operationsstelle 4 Wochen nach der Rückkehr aus der Klinik, Tod 6 Monate nach der Operation. Nr. 7, Localrecidiv an der Narbe ungefähr nach 1 Monat nach der Operation; starke Schmerzen, keine Möglichkeit Speise zu sich zu nehmen, Tod nach 6 Monaten nach der Operation. Nr. 13, Localrecidiv. Multiple Hautmetastasen. Tod 6½ Monat nach der Operation. In 2 Fällen war kein locales Recidiv (in Nr. 9 und 16); es bildeten sich im Falle Nr. 9 multiple Hautmetastasen, es stellten sich Schmerzen und Schwellung im Unterleibe ein, und 5 Monate nach der Operation erfolgte der Tod. Im Falle Nr. 16 bildete sich ein Hydrothorax und eine Ascites aus. Ohne Localrecidiv und nachweisbare metastatische Tumoren ist der Patient bald darauf gestorben. Der Kranke Nr. 8 ist bald nach Verlassen der Klinik, wahrscheinlich an inneren Metastasen gestorben. Im Falle Nr. 15 starb der Patient einige Tage nach der Operation, die unvollendet gelassen werden musste, da nicht alles entfernt werden konnte. Bei dem starken Alkoholiker fand man ein stark ausgebildetes Fettherz und keine Metastasen. Doch wäre der Patient, auch wenn das Herz gesund gewesen wäre, jedenfalls bald als verstorben verzeichnet gewesen, da ja der Tumor nicht entfernt worden war.

Am Leben geblieben. Gesund	2
= = = Drüsenmetastasen	1
Tod an Altersschwäche nach 3½ Jahren	1
Localrecidiv. Tod	3
Metastasen. Tod	3
Unbekannter Verlauf. Tod	4
Keine Nachrichten	1
Operation nicht vollendet. Tod. Fettherz	1
	16

Unsere Therapie bei melanotischen Geschwülsten muss eine möglichst radicale Entfernung der Geschwulst im Gesunden sein. Sind wir aber dann auch gesichert, dass der Kranke am Leben bleibt, kein Recidiv bekommt? Leider sind wir es gerade bei den melanotischen Geschwülsten am wenigsten. Die Geschwulst ist dem Anscheine nach so geringfügig in einigen Fällen, und doch bildet sich mit einer unglaublichen Schnelligkeit ein Recidiv oder Metastasen nach der Operation aus. Natürlich werden solche Fälle, wo ausser der Geschwulst noch andere Symptome vorhanden sind, die sich durch die Operation nicht beseitigen lassen, wie z. B. Vorhandensein von melanotischem Pigmente oder von Melanogen im Harne oder das Vorhandensein von schwarzem Pigmente in dem Blute und in den Blutkörperchen, welches Nepveu[1]) zuerst nachgewiesen, keine günstige Prognose zu stellen erlauben. Da nun die operativen Resultate bei den melanotischen Tumoren keine glänzenden sind, so giebt es Forscher, die von einer operativen Behandlung absehen wollen. Boulay z. B. hat aus der Literatur 191 Fälle zusammengestellt, von denen 38 Fälle nicht operirt wurden. Von 115 Patienten liegen spätere Nachrichten vor, und von diesen starben 72 bald nach der Operation; 24 hatten zur Zeit Recidive; 19 sind als geheilt angeführt; aber nur 7 Patienten waren länger als 8 Jahre frei von Recidiven; Boulay ist der Ansicht, dass die Operation in der grossen Mehrzahl schädlich gewirkt habe. Ich glaube, dass solche Ansichten jetzt nicht zeitgemäss sind, und Niemand jetzt davon abstehen wird, eine melanotische Geschwulst zu operiren, und zwar so früh und so energisch als möglich. Natürlich fallen alle nicht radicalen Mittel zur Entfernung der Geschwülste, wie das Aetzen, Brennen, Galvanokauterisiren, das Abbinden und oberflächliche Auskratzen weg. Man würde gut thun, auch gutartig pigmentirte Gebilde, wie Warzen und Male, wenn sie an Stellen, die leicht gereizt oder mechanisch und traumatisch beschädigt werden können, sitzen, mit dem Messer zu entfernen. Dass nun melanotische Geschwülste spontan sich zurückbilden und heilen, ist wohl schwer anzunehmen, und doch finde ich vereinzelt einen Fall aus der Königsberger Klinik von Dr. Plinio[2]) genau beschrieben. Plinio glaubt, dass die Resorption des, auch mikroskopisch von Baumgarten, als melanotisches Sarkom der Glutäalmuskulatur nachgewiesenen Tumors nach der unvollendet gebliebenen Exstirpation nicht der Application

1) Des contre-indications opératoires des tumeurs mélaniques, tirées de l'examen du sang. L'union médicale. 1886. No. 120.

2) Ueber einen Fall von Totalresorption eines grossen Melanosarkoms. Archiv f. klin. Chirurgie. Bd. XXXIV. S. 698.

reiner Salicylsäure und concentrirter Chlorzinklösung zuzuschreiben sei, sondern dass sie unter dem Einflusse des pyämischen Fiebers stattgefunden habe. Als die Kranke die Klinik verliess, war alles vernarbt, mit Epidermis bedeckt. Es liess sich nur eine mässige Infiltration an dem früheren Sitze der Geschwulst finden. Die zur Zeit der Operation 22 Jahre alte Patientin war nach 3 Jahren ohne Recidiv, hatte an Gewicht zugenommen, und später soll sie sich verheirathet haben und sogar gravide geworden sein. Prof. Lassar[1]) wendet Arsen innerlich und äusserlich bei Hautsarkomen an und will gute Resultate gesehen haben. Uebrigens sind diese Fälle nicht alle einwandsfrei. Dass Geschwülste nach Darreichung von Arsen in ihrem Wachsthume etwas behindert werden, und dass sie sogar verschwinden, ist freilich zuweilen beobachtet worden. Wir würden aber unnütz Zeit verlieren und das Leben des Kranken mehr aufs Spiel setzen, wollten wir kleine, wachsende, melanotische Geschwülste mit Arsen angreifen. Rathsamer ist es doch, gleich das Messer zur Hand zu nehmen und radical die Geschwulst zu entfernen. Es bleiben immer noch unoperirbare melanotische Geschwülste genug, bei welchen man die Arsenbehandlung versuchen mag.

1) Zur Therapie des Melanoms. Dermatologische Zeitschrift. Bd. I. 1894.

XVIII.

Kleinere Mittheilungen.

1. Ueber den angeborenen Defect der Oberschenkeldiaphyse.

Von

Dr. F. Lange.

(Mit 2 Abbildungen.)

Während eine mangelhafte Entwicklung der gesammten unteren Extremität nicht sehr selten ist, gehören Missbildungen, die sich auf einen völligen oder theilweisen Defect der Oberschenkeldiaphyse beschränken, ohne den zugehörigen Unterschenkel oder Fuss in Mitleidenschaft zu ziehen, zu den grössten Seltenheiten. Grisson[1]) konnte in einer 1895 erschienenen Arbeit im Ganzen vier derartige Fälle zusammenstellen.

Diese spärliche Casuistik erfährt eine Erweiterung durch 3 Beobachtungen, die mir mein hochverehrter Chef, Herr Prof. Lorenz in Wien, gütigst zur Veröffentlichung überlassen hat.

1. Fall. Anna Stich, 3 Jahre alt. In der Familie sind bisher keine Missbildungen beobachtet worden. Eine Ursache für das Leiden des Kindes weiss die Mutter nicht anzugeben. Unmittelbar nach der Geburt wurde eine auffallende Verkürzung des rechten Beines bemerkt. Damals soll das Knie sich in der Gegend des Hüftgelenkes befunden haben und von einem Oberschenkel überhaupt nichts wahrzunehmen gewesen sein.

Als das Kind etwa 2 Jahre alt war, wurde es zum ersten Male von Prof. Lorenz untersucht. Es waren der Trochanter major und die Condylen des rechten Oberschenkels deutlich zu fühlen, eine Diaphyse war aber durch ein kurzes knöchernes Verbindungsstück nur gerade angedeutet. Das Kind erhielt einen Schuh mit erhöhtem Absatze und erhöhter Sohle.

Die ein Jahr später — im November 1895 — vorgenommene Untersuchung ergab, dass eine im Vergleiche zum Wachsthume des übrigen Körpers sehr bedeutende Verlängerung des rechten Oberschenkels eingetreten war. Der Trochanter major und die Condylen waren durch ein etwa 9 Cm. langes Knochenstück verbunden. Ferner wurde festgestellt, dass auf der rechten Seite eine zweifelslos congenitale Luxation des Hüftgelenkes bestand.

---

1) Arch. f. klin. Chirurgie. Bd. XLIX. S. 252.

Genauere Messungen ergaben folgende Zahlen:

1.	Spina il. ant. sup. bis Mall. int. . .	rechts	26,	links	32½ Cm.
2.	Troch. maj. bis zum Kniespalte . .	=	12,	=	18 =
3.	Kniespalt bis zum Mall. ext.	=	15,	=	15 =
4.	Umfang des Oberschenkes, oben . .	=	31,	=	31 =
	Mitte . .	=	27,	=	28 =
	unten . .	=	21,	=	22 =
5.	Umfang des Unterschenkels	=	17,	=	18 =

6. Der Troch. major stand rechts 1½ Cm. über der Roser-Nélaton'schen Linie, links gerade in derselben.

Das rechte Bein konnte im Hüftgelenke fast in normaler Weise activ und passiv bewegt werden. Nur die Abduction war um ein Weniges eingeschränkt, während die Adduction in erhöhtem Maasse möglich war.

Pat. trug einen um 7 Cm. erhöhten Schuh und vermochte damit fast ohne Hinken zu gehen und zu laufen.

Fig. 1.

2. Fall. Katharina Retezar, 5 Jahre alt (Fig. 1). In der Familie der Patientin sind bisher keine Missbildungen beobachtet worden. Die Mutter führt das Leiden ihres Kindes auf ein „Versehen" im 4. Schwangerschaftsmonate zurück. Sie will sich damals über ein „Hähndel" erschreckt haben.

Nach der Geburt des Kindes soll von einem Oberschenkel auf der rechten Seite nichts zu sehen gewesen sein. Als das Kind 3 Jahre alt war, wurde es zum ersten Male von Prof. Lorenz untersucht. Damals war ein Diaphysentheil am rechten Oberschenkel überhaupt nicht zu fühlen, der Trochanter major ging unmittelbar in die Condylen über. Das Kind erhielt einen Stützapparat, der am Unterschenkel befestigt war, die Verkürzung gerade ausglich und in einem künstlichen Fusse endete.

Eine im November 1895 vorgenommene Untersuchung ergab, dass die Diaphyse des rechten Oberschenkels nunmehr deutlich zu fühlen war. Der rechte Oberschenkel war im Hüftgelenke nach hinten luxirt.

Genauere Messungen ergaben folgende Zahlen:

1.	Spin. ilei ant. sup. bis Mall. int. . . .	rechts	31,	links	44 Cm.
2.	Troch. maj. bis zum Kniespalte	=	13,	=	20 =
3.	Kniespalt bis zum Mall. extern. . . .	=	22,	=	23 =

4. Umfang des Oberschenkels, oben . . . rechts 29, links 31 Cm.
Mitte . . . = 25, = 28 =
unten . . = 23, = 23 =
5. Umfang der Wade . . . . . = 17½, = 21 =
6. Der Trochanter major stand rechts 3½ Cm. über der Roser-Nélaton'schen Linie.

Bis auf eine etwas beschränkte Abduction und gesteigerte Adduction war die Beweglichkeit im rechten Hüftgelenke die gleiche, wie links. Mit dem Stützapparate vermochte Pat. gut und andauernd zu gehen und zu laufen.

Fig. 2.

Fall 3. Von einer dritten Beobachtung, die ein erwachsenes Mädchen betraf, und bei der es sich anscheinend um einen vollständigen Defect der rechten Oberschenkeldiaphyse gehandelt hat, liegt nur die Photographie vor. Sie ist in Fig. 2 wiedergegeben.

Ueber die Aetiologie des Leidens wissen wir nichts. Auch über den anatomischen Befund ist nichts Genaueres bekannt. Nur das Eine geht aus dem Verlaufe des Leidens hervor, dass nicht in allen Fällen die Anlage zur Diaphyse vollständig fehlen muss.

Wenn bei dem von Grisson beobachteten Knaben zunächst gar kein Knochen am Oberschenkel zu fühlen ist, während 7 Jahre später sich ein 16 Cm. langer Oberschenkelknochen vorfand, und wenn in den beiden ersten von uns mitgetheilten Fällen zunächst ebenfalls die Diaphyse vollständig zu fehlen scheint, während später sich Knochen von 12 und 13 Cm. Länge vorfinden, so muss die Anlage zu einer Diaphyse von vornherein vorhanden gewesen sein, und nur das Wachsthum muss aus unbekannten Gründen verzögert oder zeitweise vollständig unterbrochen gewesen sein.

Diese Thatsache giebt einen Fingerzeig, in welcher Richtung sich unsere Behandlung zu bewegen hat. Sie muss danach streben, die schlummernde Wachsthumsenergie zu wecken und anzuregen. Dieser Aufgabe entspricht aber nichts so sehr, als eine fleissige Benutzung des verkümmerten Beines. Deshalb darf das Bein nicht wie ein Amputationsstumpf in einer Entlastungsprothese aufgehängt werden, sondern es muss stets als Stütze des Körpers verwandt werden. Der Stützapparat soll nur die bestehende Verkürzung ausgleichen, um dem Patienten das Gehen zu ermöglichen, und er soll so einfach als möglich sein.

Dass selbst bei gleichzeitig bestehenden Luxationen dieses Behandlungsprincip richtig ist, beweist die in unseren beiden Fällen erzielte, erhebliche Verlängerung der Diaphyse in schlagender Weise.

Arbeiten der chirurgischen Universitätsklinik Dorpat

herausgegeben

von

Wilhelm Koch.

2. Einklemmung und Verdrängung eines wahrscheinlich inneren Leistenbruches hinter seine Bruchpforte.

Von

Dr. A. Martynow,

Assistenten der Klinik.

Streubel[1]) hat in seiner bekannten Schrift 62 Leistenbrüche gesammelt, deren Bruchsack sammt Inhalt bei Taxisversuchen plötzlich und unvorhergesehen aus dem Bruchbette verdrängt worden war. 60 dieser Brüche sind äussere gewesen und in 2 Gruppen deshalb theilbar, weil in der einen 18mal die Verschiebung unvollständig, also nur so weit zur Ausführung kam, dass ein Theil des Bruches im Leistenkanal stecken blieb.

Vollkommene Massenreduction der inneren Leistenhernie sahen nach Streubel[2]) nur Regnoli und Zeis, der erste, ohne, wie es scheint, mehr als „Brucheinklemmung" diagnosticiren zu können, bei einem Bauer, bei welchem zunächst die Einklemmung stattgefunden hatte und dann durch einen Chirurgen die gewaltsame Taxis vorgenommen worden war. Regnoli entdeckte den Bruchsack nach vielem Suchen, als er den Bruchkanal geschlitzt hatte, hinter der Fovea inguinalis interna, worauf er, da der Darm brandig entwickelt wurde, den Anus praeter naturam anlegte. Der Kranke genass. Bei dem nicht operirten, aber secirten 75jährigen Kranken, über welchen Zeis berichtet, war die Reihenfolge umgekehrt; erst als der Kranke den 13 Jahre alten Bruch selbst zurückgedrängt hatte, kam es auch zur Incarceration. Die Diagnose liess sich noch bei Lebzeiten verhältnissmässig leicht machen.

Angesichts so spärlichen, dazu, wie ich meine, die Kritik heraus-

---

1) Ueber die Scheinreduction der Hernien und insbesondere bei eingeklemmten Hernien. Besonderer Abdr. aus d. Verhandlg. d. med. Gesellschaft zu Leipzig. Bd. I. Leipzig 1864. — Siehe auch Benno Schmidt in Günther's Lehre von den blutigen Operationen am menschlichen Körper. IV. Abthlg. 2. Unterabthlg. 1861. S. 81 und in Pitha-Billroth's Chirurgie. 1882. Bd. III. Abthlg. II. A. 3. „Unterleibsbrüche." S. 209. Hier ist die Einzelcasuistik bis 1878 weitergeführt. Nach diesem Jahre finde ich in den Sammelberichten nichts Nennenswerthes über Massenreduction.

2) Cloquet behauptet, dass im Experimente Massenreduction leichter bei inneren, als bei äusseren Leistenhernien sich hervorrufen lasse (Streubel S. 7).

fordernden Materiales halte ich es für angezeigt, über einen ähnlichen Vorfall auf unserer Klinik, wie folgt mich auszulassen.

J. S., 25 Jahre alt, sucht am 14. November 1895 Nachmittags unsere Klinik behufs Radicaloperation seines rechten Leistenbruches auf, wird aber, Indisposition des Abtheilungsarztes wegen, die beiden nächsten Tage nicht untersucht. Sicher ist nur, dass der Bruch Grösse und Form etwa zweier Daumen hatte, meist aussen, aber erst an der Wurzel des Scrotums und in der Nähe des Rectus lag, weswegen er von vornherein als innerer betrachtet wurde. Am 16. November Abends beginnt er zu schmerzen, Nachts 2 Uhr Beschwerden hervorzurufen, wie solche plötzlicher Einklemmung zukommen. Einer der Unterassistenten der Abtheilung unternimmt die Taxis, welche beim ersten Gange zum Ziele führt und gewaltsam schon deswegen nicht gewesen sein wird, weil die Bruchgeschwulst auffällig schmerzte, auch ohne Chloroform manipulirt wurde. Die geringe subjective Erleichterung drückt sich in festem Schlafe des Kranken aus. Doch erwacht er bereits um 5 Uhr, jetzt mit heftigeren Erscheinungen, als vor der Taxis. Man findet den sehr engen Leistenkanal leer, die Bruchgeschwulst dicht hinter den Bauchmuskeln, queroval, prall gespannt, dumpf tympanitisch, äusserst empfindlich. Eingiessungen entwickeln keine Winde, nur einige Bröckel aus dem Mastdarm, worauf Opium und Eis gegeben, der Kranke für die klinische Stunde zur Operation vorbereitet wird. Er sagt aus, seine Hernie habe ihm seit 3—4 Jahren, namentlich wenn er arbeitete, zugesetzt und eigentlich jedesmal empfindlich geschmerzt, wenn sie aussen sich befunden hätte, was nicht immer, aber häufig der Fall gewesen. Auch habe sie sich mehrere Male, das letzte Mal vor 4 Wochen, unter Schmerzen, Verstopfung, Erbrechen und Harnzwang eingeklemmt, dieses letzte Mal erst im Verlaufe einiger Stunden der Taxis nachgegeben. Ein Bruchband wurde seit einem Jahre getragen.

Prof. Koch erinnerte daran, dass der Bruch, obwohl er jetzt properitoneal läge, doch nicht als properitonealer, selbst nicht als jene Variante des properitonealen Bruches genommen werden dürfe, bei welcher nur ein Bruchsack, zwischen Peritoneum und Bauchdecken existire. Es läge vielmehr die classische Form der Massenreduction vor: im Anschlusse an missglückte Kunsthülfe plötzliche Umlagerung des Bruchsackes und seines zuvor eingeklemmten Inhaltes hinter den Bruchkanal und vor das Peritoneum. Aus Gründen, welche ich später anführe, könne aber nicht so ohne Weiteres behauptet werden, das Ereigniss habe an einer inneren Leistenhernie sich zugetragen, obwohl ausser dem schon Mitgetheilten, für solch' innere Hernie Folgendes spräche:

die auffällige Enge des äusseren Leistenringes und des Leistenkanales, in welch' beide der kleine Finger nur mit Mühe und eine Strecke weit sich einführen liesse,

die Gleichheit beider Scrotalhälften,

endlich die Lage der sehr empfindlichen Bruchgeschwulst. Letztere musste auf Grund der Umfassung von oben her als eiförmig und etwa 3 Querfinger breit taxirt werden; sie verschwand hinter der äusseren Rectuskante und reichte nach aussen bis gegen die Mitte des Lig. Pouparti.

Andererseits sei es aber kein Beweis gegen inneren Leistenbruch, wenn der letzterem entsprechende Bruchkanal nicht sich nachweisen lasse; zumal in unserem Falle drücke die ganz unbewegliche Geschwulst gegen die Bauchdecken dermaassen nach vorn, dass man einen interstitiellen Bruch vor sich zu haben meine.

Die Operation begann mit Schlitzung des äusseren Leistenringes und der inneren zwei Drittel der Vorderwand des Leistenkanales. In diese Wunde drängte sich sofort ganz flach kugelförmig die Fascia transversa, weiter oben, im schwachen Bogen von rechts nach links verlaufend, der auffällig mächtige Interno-transversusrand. Als er vom ersten Schnitte aus eine Strecke weit nach oben aussen und ebenso die Fascia transversa gespalten war, stellte sich sofort der graublaue, sehnenartig dicke Pol des Bruchsackes in die Wunde ein. Er konnte mit der Hakenpincette etwas emporgehoben werden; hingegen folgte der Körper des Bruchsackes, durch die umgebende Musculatur festgehalten, länger andauerndem Zuge erst am Schlusse, wobei er wie etwa ein durch einen Ring gezwängter Gummiball aus der Tiefe herausfederte. Nennenswerthe Verbindungen zwischen dem Bruchsacke und seiner Nachbarschaft, die mitgefolgt wären, fielen bei dieser Ortsbewegung nicht auf; sie waren nur am unteren und äusseren Pole der Geschwulst, zum Samenstrange hin, vorhanden. Sonst hatte der Bruchsack dieselbe Beschaffenheit, wie sein Pol; er war gleichmässig derb, sehnig, glatt an der Oberfläche und nur mit einzelnen querdurchrissenen Venenstämmchen besetzt, im übrigen so gross, wie ein mittlerer Apfel, an seinem Halse womöglich noch derber und so umfänglich, wie ein recht grosser Mittelfinger. Seine Axe, vom Pole bis zum Halse gerechnet, verlief nach hinten und wenig nach innen; er berührte innen die Kante des Rectus und hatte, nach dem Schnitt, die äussere Hälfte des Leistenkanales mitsammt dem unbeschädigten engen inneren Leistenringe nach aussen verdrängt. Im Leistenkanale und inneren Leistenringe lag der varicös erweiterte Samenstrang, vom Bruchsackhalse durch einen Theil der Wand des Leistenkanales geschieden. Erst weiter vorn war der Samenstrang mit dem Grunde des Bruchsackes, und zwar mit der Aussenseite desselben und seiner unteren Hälfte auf etwa 2 Cm. fest verwachsen, wobei er eine nach hinten gekehrte Schleife zwischen Interno-transversusansatz und Rectusscheide so lange bildete, als die Bruchgeschwulst noch nicht entbunden worden war. Die Art. femoralis aber pulsirte verhältnissmässig weit aussen vom Bruche. Nach Ablösung des Samenstranges und Eröffnung des Bruchsackes zeigte sich eine dunkelbraunrothe Dünndarmschlinge, vom Bruchsackhalse auf das Festeste umschnürt, so dass ihr dünnflüssiger Inhalt nicht herausgepresst werden konnte, mit dem einen Schenkel nach aussen oben, mit dem anderen nach oben innen gerichtet, die äussere Wand jedes Schenkels à la Scarpa-Busch gegen den Bruchsackhals rechtwinklig abgeknickt, die innere nur durch spärliches Mesenterium von der Nachbarin getrennt. Peristaltik fehlte, begann aber 5 Minuten nach der Spaltung des Bruchsackhalses und wurde unter Farbenwechsel der Schlinge äusserst lebhaft. Als dann auch Druckfurchen am Darme sich nicht finden liessen, schob man ihn in den Bauch zurück, worauf Unterbindung jenseits des Bruchsackhalses und Abtragung des ganzen Bruchsackes erfolgte. Fünf von jenseits des inneren Leistenringes

durch den Rectusrand gelegte Nähte aber knotete Prof. Koch erst am 4. Tage nach der Operation zusammen. Der Kranke kam ohne Zwischenfall und mit fester Bruchnarbe davon.

Die Massenreduction wird bei meinem Kranken nicht Folge einer Unternehmung, etwa in der Klinik, sondern, wie die Autoren wenigstens von den meisten ähnlichen Fällen berichten, langer Hand vorbereitet gewesen sein. Darauf muss ich, wenn ich die anamnestischen Daten nicht berücksichtige, aus der Beschaffenheit des Bruchsackes schliessen, welcher für seine Grösse sehr dick, und zwar überall sehr dick war, infolgedessen durch den engen Bruchkanal und äusseren Leistenring verhältnissmässig oft sich hindurchgezwängt haben wird, ausserdem aber nicht im Blute steckte, aus seinen Verbindungen mit dem Bruchkanale also plötzlich und gewaltsam nicht herausgesprengt sein konnte. Solche Verbindungen hatten, vom Samenstrange abgesehen, in nennenswerthem Maasse zur Zeit der Katastrophe nicht mehr bestanden. Und geschah die Einklemmung auf dem Lande, als der Bruch sich aussen befand, die anscheinend erfolgreiche Taxis aber, ohne dass hinterher sich feststellen liess, ob allein der Darm oder mit ihm auch der Bruchsack umgelagert worden sei, so war es in unserer Klinik insofern anders, als die Einklemmung nicht beseitigt, mit dem Darme aber sofort auch der Bruchsack verschoben wurde.

Bin ich nun aber berechtigt, aus der Lage des Bruches vor der Operation und aus dem Befunde während derselben zu folgern, dass die Rückwärtsführung en bloc in der That an einem inneren Bruche geschah?

Diese Frage wäre leicht zu erledigen, wenn dem gewaltsam zurückgedrängten äusseren Leistenbruche ein besonderer Ort zukäme. Dies ist nicht der Fall. Lehrte doch schon Arnaud, man müsse sich darauf gefasst machen, ihn bald oben, bald unten, bald rechts, bald links vom inneren Leistenringe zu treffen, Streubel, es werde als Vorbereitung der Massenreduction das Bauchfell vom inneren Leistenringe aus entweder in der Richtung der unteren oder vorderen Wand des Bauchfellsackes abgelöst, wobei noch einiger Wechsel in Betracht käme: unter Bevorzugung des Weges nach unten, entweder Loslösung über dem M. iliacus internus oder hinter dem horizontalen Schambeinaste, neben und vor der Blase. Hebt aber die vordere Wand des Bauchfellsackes sich ab, so geschähe es entweder zur Spina ant. sup. oder zum Nabel hin. Bei kleinen Brüchen lockere sich das Bauchfell wohl auch rund um den inneren Leistenring herum. Streubel fährt dann fort: „Man sollte denken, der Bruchsackhals der en masse reducirten Bruchgeschwulst, welcher beim Zurückdrängen die höchste Stelle der Geschwulst einnimmt und das Bauchfell gewissermaassen vor sich hertreibt, müsste stets diese Stelle beibehalten, und in den Fällen von Arnaud, Vacher, Ulrich, Dieffenbach, Lucke, Blumhard, Wade, Wernher, Hahn und Bach finden wir auch bemerkt, dass eben der Bruchsackhals am weitesten von der Bruchpforte entfernt war, während der Bruchsackgrund dicht am inneren Leistenringe lag. Allein nicht selten ist die Lagerung anders; der Bruchsackhals bleibt nahe am Leistenringe haften, während der Bruchsackgrund sich am weitesten von der Bruchpforte entfernt lagert. Im Falle von Vacher lag der Bruchsackgrund vor der Blase, während der Bruchsackhals dicht neben dem inneren Leistenringe gefunden wurde; im Falle

von Textor jun. füllte der Bruchsackgrund die Fossa iliaca aus, der Bruchsackhals lag neben der Blase. Nélaton sagt ausdrücklich, der Bruchsackhals befand sich nicht an der höchsten Stelle der Geschwulst, sondern an der inneren Seite derselben. Bei Curling lag der Bruchsack in der Fossa iliaca, der Bruchsackhals stand aber rechtwinklig zum Poupart'schen Bande."

Vacher und Textor bezeugen also, dass unzweifelhaft äussere Leistenbrüche nach ihrer Verdrängung nicht dort, wo man es voraussetzen sollte, hinterwärts oder irgendwo auswärts vom inneren Leistenringe, sondern hinter der inneren Hälfte des Poupart'schen Bandes, an einer Stelle angetroffen werden, welche als die natürliche zunächst für den inneren Leistenbruch zu gelten hat, in meiner und der Zeis'schen Beobachtung in der That einen inneren Leistenbruch beherbergt zu haben scheint. Wie soll man da sich zurechtfinden, zumal wenn die Verhältnisse wie in unserer Klinik liegen, d. h. über den Zustand des Bruches vor der Operation Sicheres nicht bekannt ist?

Ich meine, Zweifel werden nicht obwalten können, wenn erstens die réduction en bloc unvollständig ist, der Bruchsack also noch im Leistenkanale steckt, wenn zweitens der Bruchkanal sehr weit ist, bei Lagerung der Geschwulst auswärts vom inneren Leistenringe aber ein Kanal für den inneren Leistenbruch sich nicht finden lässt, und wenn drittens die betreffende Hälfte des Hodensackes verhältnissmässig gross, etwa wie ein leerer Beutel, erscheint. Mit einiger Sicherheit darf ein äusserer Leistenbruch angenommen werden, wenn viertens der Bruchsack auf der Darmschaufel, oder aussen, oben und unten vom inneren Leistenringe sich befindet, da man von einem inneren ebenso gelagerten Bruche, bis zum Augenblicke wenigstens, nichts weiss, während fünftens ein Versuch, nämlich direct nach hinten auf den Bruchsack einzuschneiden und letzteren von dem Schnitte aus auf dem Wege des inneren Leistenringes und des Leistenkanales wieder nach aussen zu befördern, bisher nicht gemacht worden zu sein scheint, für die Frage also zunächst ohne Bedeutung ist.

Versagen alle diese Zeichen, und hat der Bruchsack Beziehungen zum Rectus abdominis oder gar zur Blase, so ist die Diagnose auf Forcirung eines inneren Leistenbruches, einigermaassen wenigstens, gesichert; auch für den Fall der Abwesenheit des dem inneren Leistenbruche entsprechenden Kanales, da ja schon hervorgehoben werden musste, dass letzterer infolge Andrängens der Bruchgeschwulst, wenn sie hinter der inneren Hälfte des Ramus horizont. liegt, nicht nur zusammengepresst, sondern bisweilen nach aussen vorgestülpt wird, demnach sogar bei der Operation dem Nachweise sich entziehen kann.

Der letzte Zweifel schwindet, wenn die Lage des Samenstranges zu bestimmen, der Leistenkanal, wie in unserem Falle, nur zum Theil, mit Schonung des Annulus internus aufgeschnitten wird. Hatte man einen inneren Leistenbruch zurückgeschoben, so zieht der Samenstrang vom Annulus externus zunächst direct nach hinten, um sich hinterwärts von den innersten Segmenten des Interno-transversus zur äusseren Seite des Bruchsackes zu schlagen; von hier aus biegt er sich spitzwinklig um, kehrt zum Annulus externus zurück und beginnt nun erst seinen Weg durch den Leistenkanal. Er krümmt sich also, ehe er durch den Leisten-

kanal geht, zur Schleife einwärts vom Leistenkanale oder zum Haken hinterwärts von der Ansatzstelle des Interno-transversus, aussen vom Rectus abdominis.

Handelt es sich um den äusseren Leistenbruch, so wird für den Fall, dass der Bruchsack der Darmschaufel angehört, der Samenstrang in wesentlich anderer Lage, als gewöhnlich, nicht angetroffen. Er schwenkt aber vom inneren Leistenringe, properitoneal, nach hinten und innen ab, sobald der Bruchsack hinter die inneren Partien des Ramus horizont. gekommen ist. So bildet er in Höhe des inneren Leistenringes eine einfache Krümmung mit der Convexität nach aussen, niemals die Schleife. Je mehr aber der Bruchsack vom inneren Leistenringe sich entfernte, um so mehr wird der Hoden dem äusseren Leistenringe sich nähern müssen, während dies beim massenreducirten inneren Leistenbruche, in Anbetracht des kürzeren Weges des letzteren, nicht in demselben Grade geschieht.

Bei unserem Kranken existirte, aussen von der Rectuskante, die Schleife nach hinten.

Regnoli stellte die Diagnose auf reduction en bloc einer inneren Hernie wesentlich auf Grund der Enge des Leistenkanales und der Lage der Bruchgeschwulst hinter dem inneren Leistenringe. Den Bruchkanal konnte er nicht entdecken, während Zeis letzteren sicherstellte, in den Leistenkanal ebenfalls nicht eindringen konnte und die Bruchgeschwulst an der Rectuskante fand. Der Bericht von Zeis ist also einwurfsfreier. Ich glaube aber, dass, eine gewisse Mangelhaftigkeit der Bauchdecken vorausgesetzt, die dünne Stelle vor der inneren Leistengrube verhältnissmässig leicht zu einer Art Bruchkanal sich wird einstülpen lassen, auch wenn ein innerer Bruch nicht vorhanden ist, und erwarte von der Untersuchung des Samenstranges schnellere Aufklärung.

XIX.

Arbeiten der chirurgischen Universitätsklinik Dorpat
herausgegeben
von
Wilh. Koch.

In Sachen der Schädelbrüche.

Von
Dr. Edgar Bohl,
Assistenten der Klinik.

(Mit 3 Abbildungen im Text.)

I. Biegung und Schädelbruch.

Biegungsbrüche des Schädels entstehen durch Kräfte, die senkrecht zur Ebene der Knochentafeln wirken.

Die Biegungsbrüche der Convexität sind von Alters her als solche erkannt und in ihrem Mechanismus begriffen worden, ehe die Schwingungstheorie zur Erläuterung der Schädelbrüche herangezogen wurde.

So betrachten Aurran[1]) (1764) und Bell[2]) (1816) Brüche in den Schläfenbeinen nach angeblichem Schlage auf den Scheitel in der Weise, dass sie den Schädel als Gewölbe ansehen, welches durch Druck auf seinen Scheitelpunkt beeinflusst wird. Unter den neueren Autoren haben die Biegungsbrüche eingehend abgehandelt: v. Bruns[3]) (1864), Hermann Meyer[4]) (1861) und Teevan[5]) (1865); die beiden letzten Autoren gelegentlich der isolirten Brüche der Vitrea, welche von ihnen in gleicher Weise, als Effect einer Biegung aufgefasst werden mit stärkerer Inanspruchnahme, d. h. Spannung und Biegung der Tabula interna.

Biegungsbrüche der Convexität

umkreisen nach der Messerer-v. Wahl'schen Theorie den Druckpol und finden sich fast stets in seiner Umgebung, selten an entfernteren Punkten.

---

1) Observations sur les contre-coups. Journ. de Méd., Chir., Pharmacie. Tome XXI. 1764. Citirt nach Dulles.

2) Surgical Observations. Edinbourgh 1816.

3) Die chirurgischen Krankheiten und Verletzungen des Gehirns und seiner Umhüllungen. Handbuch der praktischen Chirurgie. Tübingen 1854.

4) Die Statik und Mechanik des menschlichen Knochengerüstes. Leipzig 1873.

5) British and foreign medico-chirurg. Review 1865. Vol. XXXVI. p. 129 und Transactions of the pathological Society of London. 1865. Vol. XVI. p. 217.

In der Folge ist ihr Mechanismus von Treub[1]) gefördert worden, nach welchem man 2 Arten von Biegung, Krummbiegung und Flachbiegung zu unterscheiden hat, ganz wie beim Ringe, der, an gegenüberliegenden Punkten comprimirt, Flachbiegung und im senkrecht daraufstehenden Durchmesser Krummbiegung erfährt. Am Schädel beginnt der Riss für die Stellen der Krummbiegung an der Tabula externa, für die der Flachbiegung an der Tabula interna. An Impressionsfracturen sind beide Arten der Biegung deutlich zu trennen, die Krummbiegung an der Peripherie und vorwiegend an der Tabula externa, die Flachbiegung in Form von Rissen der Tabula interna und entsprechend klaffen die Bruchlinien an der Tabula externa aussen, an der Tabula interna innen am stärksten. Krummbiegung und Flachbiegung beschränken sich auf die Umgebung des Druckpoles, weswegen Biegungsbrüche an der Convexität, in weiter Entfernung vom Druckpole, so z. B. bei Compression vom Vorderhaupte zum Hinterhaupte — am Scheitel nicht zu erzeugen sind. Auch experimentell konnte Treub, wenn er mit isolirten Schädeldächern experimentirte, entfernte Biegungen der Convexität nicht constatiren. Er erhielt Fracturen analog den Brüchen bei Compression des ganzen Schädels, nämlich an den Druckpolen Biegungsbrüche und dann meridional verlaufende Fissuren, welche die Druckpole mit einander verbanden.

Gilt dies für die Biegungsbrüche Erwachsener, so sind die Verhältnisse nach den Untersuchungen von Kusmin[2]) für **Kinder** andere. Kusmin fracturirte Schädel von Brustkindern durch Schlag auf den Scheitel mit einer 6 Pfund schweren Eisenmasse. Es entstanden meridionale Fissuren durch Stirnbein und Scheitelbein, von der Treffstelle hinunter zur Basis, die aber letztere nicht erreichten, sondern an einer horizontal verlaufenden Fissur endeten. Diese zog vom Scheitelbeine nach vorn durch die Kranznaht zum Orbitaldache, vereinigte sich hier mit der durch die Stirn ziehenden Verticalfissur und verlief an der Stelle des Ueberganges des Schädelgewölbes in das Gesicht quer hinüber zur anderen Seite. Nach hinten reichte diese horizontale Fissur bis in die Lambdanaht. An der Stelle des Schlages, dem Scheitel, waren die Knochen verschoben, gewöhnlich so, dass die occipitalen unter den parietalen lagen. Auch ist an der horizontalen Fissur der untere, der Schädelbasis entsprechende Rand tief unter den oberen eingedrückt. Kusmin erklärt diese Fissur derart, dass die kindlichen Knochen bei ihrer Dünne und Sprödigkeit infolge von Einbiegung am Orte der Gewalt und Ausbiegung an den Seiten des Schädels, auch an letzterer Stelle brechen. Seine Experimente stimmen augenfällig überein mit der Theorie der Schädelfracturen von Bell; wie letzterer es erwartet, findet sich hier in der That ein Biegungsbruch des Schädelgewölbes entfernt vom Orte der Gewalt und, nach dem Ueberstehen des oberen Randes über den unteren zu urtheilen, gleichzeitig ein Horizontalschub der Fusspunkte des Gewölbes.

---

1) Kritische en experimenteele onderzoekingen over het mechanisme der schedelbasisfracturen. Nederlandsch tijdschrift voor Geneeskunde. XX. jaargang. 1884. Autoreferat des Verfassers im Centralbl. f. Chir. Bd. XI. 1884. S. 627—630.

2) Zur Frage über den Mechanismus der Schädelfracturen. VIII. Congress russischer Naturforscher und Aerzte. Petersburg 1890. (Russisch.)

Die Fissuren, welche fast jeden dieser Biegungsbrüche begleiten, sollen im folgenden Abschnitte behandelt werden.

Biegungsbrüche der Basis

welche durch die Wirbelsäule geschehen und unmittelbar über ihr liegen (directe Basisfracturen), sind als vollständige und unvollständige Ringbrüche nicht allein klinisch aufgefunden, sondern auch experimentell erzeugt worden (Chauvel[1]), Félizet[2]), Messerer[3]), Ignatowsky[4])).

Im Gegensatze zum Schädelgewölbe finden sich aber Brüche und Fissuren entfernt vom Orte der Gewalt, die nach ihrer Richtung, nach der Form und Dislocation des Bruchrandes und der Bruchstücke, als Brüche infolge einer Biegung angesehen werden müssen, nicht selten ebenfalls an der Basis.

Einzelne derselben zu erklären ist Körber[5]) gelungen; er fasst sie als Theile von Ringbrüchen auf. Dabei ergiebt sich aus der Körber'schen Casuistik, dass Ringbrüche nicht nur bei Gewalteinwirkung auf den Scheitel, sondern auch bei Compression des Vorderhauptes, des Hinterhauptes oder der Seitenpartien des Kopfes gegen die Wirbelsäule zu Stande kommen. Hiernach sind diese Biegungsbrüche der Basis, obwohl sie die Wirbelsäule nicht erreichten, als direct durch den Stoss, resp. Druck derselben entstanden anzusehen.

So beobachtete Körber in seinem Falle 13, Taf. XI, Ab. 13 A u. B nach einseitiger Gewalteinwirkung auf die Nasenwurzel einen typisch markirten Ringbruch um das Foramen magnum; das ausgebrochene Stück prominirte um einige Millimeter gegen die Schädelhöhle. Zudem fand sich am hinteren Umfange der Part. condyl. je ein kleiner Biegungsbruch. Der Anfang eines zweiten concentrisch gelagerten Biegungsbruches lag in der gesprengten Keilbeinstirnnaht. Weitere Beispiele des in Frage kommenden Mechanismus ergeben sich aus den Fällen 5 (Taf. IX), 8 (Taf. X), 9 (Taf. X) der Körber'schen Casuistik.

Vorstehendes ist das in der Frage Bekannte. Dass aber noch ausserdem eine stattliche Zahl von Biegungsbrüchen der Schädelbasis ohne Mitwirkung der Wirbelsäule zu Stande kommt, soll im Folgenden gezeigt werden; zunächst an Compressionsversuchen der isolirten Schädelbasis, deren Resultate durch Compression unverletzter Schädel und aus der Casuistik sich controliren liessen. Der Einfluss der Wirbelsäule fällt bei abgetrennten Schädeln oder bei doppelseitiger Compression des Schädels natürlich weg.

---

1) Essai sur les fractures du crâne. Thèse de Paris. 1864.

2) Recherches anatomiques et expérimentales sur les fractures du crâne. Paris 1873.

3) Ueber Elasticität und Festigkeit der menschlichen Knochen. Stuttgart 1880.

4) Zur Frage der Schädelbrüche. Kiew 1892. (Russisch.)

5) Gerichtsärztliche Studien über Schädelfracturen nach Einwirkung stumpfer Gewalten. Deutsche Zeitschrift für Chirurgie. Bd. XXIX. 1889.

Versuche an Schädeln, deren Gewölbe abgesägt war.

1. Isolirte Schädelbasis. Wand mitteldick. Doppelseitige Compression in der Längsrichtung. Es entsteht zuerst ein Sprung, welcher vom Foramen opticum zur Crista galli zieht und im Beginne (For. opticum) am meisten klafft, dann erfolgt ein zweiter und dritter. Der zweite, 3 Cm. lang, von der Crista galli des Stirnbeins bis zum Siebbein. Der dritte von der Ansatzstelle der Orbitalplatte und der Spitze des linken grossen Keilbeinflügels quer zum Türkensattel hin. Bei stärkerer Compression verlängert sich dieser Sprung bis ins Foramen lacerum dextrum ant. Ein vierter Sprung in der rechten Hinterhauptgrube 1 Cm. von der Protuberantia occipitalis interna bis nahe an den Rand des Foramen magnum. Entsprechend dem Querbruche in der mittleren Grube links ist der vordere Rand über den hinteren verschoben. Die vor dem Versuche etablirte Sägefläche läuft 2 Cm. über den Supraorbitalrändern und 6 Cm. über der Protuberantia occipitalis externa.

2. Isolirte Basis mit flachem Schädelgrunde. Dickwandiger Schädel. Diameter fronto-occip. 19,5 Cm., D. biparietal. 14,5 Cm. Doppelseitige Compression in sagittaler Richtung. Es entsteht bei mässig starkem Drucke zuerst ein Längssprung, welcher durch das Stirnbein zur rechten Seite der Siebbeinplatte bis zum Limbus sphenoidalis verläuft. Bei fortgesetztem Drucke 2 Cm. und $1\frac{1}{2}$ Cm. lange parallele Fissuren zu beiden Seiten der Crista occipitalis und ein querer Bruch durch den Türkensattel dicht vor dem Ansatze der Sattellehne.

3. Isolirte Schädelbasis mit wenig ausgesprochenem Sattelwinkel. D. fronto-occipital. 19,0 Cm., D. biparietal. 13,5 Cm., Stirnbein 0,5 Cm. dick; Schläfenbein 0,2 Cm. Doppeltseitige Compression in der Längsrichtung. Beiderseits symmetrische quere Fissuren durch jede der hinteren Gruben. Die Fissur beginnt beiderseits im Foramen magnum, dicht hinter dem Foramen condyloideum und zieht nach links, quer und nahezu gerade verlaufend, bis in den Sulcus transversus, nach rechts bogenförmig bis in die Vereinigung der Lambdanaht mit der Sutura parietomastoidea. Dann Längssprung durch die linke hintere Grube, welcher senkrecht auf die quere Fissur der linken Grube auftrifft, an dieser Stelle einen kleinen Splitter aussprengt und sich zur linken Seite des Clivus bis ins Foramen jugulare ant. sinistrum erstreckt. Zuletzt unter sichtlich stärkerer Einbiegung des Sattelwinkels ein Bruch quer durch den Türkensattel, vom linken Processus clinoideus medius quer hinüber bis in das rechte Foramen jugulare anter.

4. Isolirte Schädelbasis. Doppelseitige Compression in sagittaler Richtung. Bei Compression bemerkt man zunächst eine stärkere Ausbiegung der hinteren Grube, dann unter leisem Knistern zwei Sprünge zu den Seiten der Crista occipital. von 1,5 — 2,0 Cm. Länge mit Längsverlauf, worauf unter Einwärtsbiegung des Sattelwinkels eine Fractur quer durch den Türkensattel erfolgt, welche vom linken Foramen opticum quer über den Türkensattel bis nahe an das Foramen ovale dextrum zieht. Die Ränder der Fractur

sind mehrfach gesplittert. Bei fortgesetztem Drucke klafft die Fissur im Türkensattel, und es entsteht ein kleiner Längssprung in der linken Orbita, von der Crista galli zum Siebbeine. In den übrigen Theilen ist der Schädel unverletzt.

5. Isolirte Schädelbasis. Doppelseitige Compression in sagittaler Richtung. Beim ersten Knistern zwei Längssprünge von 4 Cm. resp. 5 Cm. zu den beiden Seiten der Crista occipitalis interna, etwas schräg nach aussen verlaufend, sodann bei gesteigertem Drucke Querbrüche der Basis, und zwar jederseits vom lateralen Umfange des Foramen magnum ein Sprung in querer Richtung. Rechts theilt sich der Sprung 1 Cm. vom Foramen magnum entfernt. Ein kleiner Ausläufer wendet sich nach hinten, der Sprung selbst geht in querer Richtung durch die ganze rechte Hinterhauptsgrube. Ein gleicher Ausläufer des queren Sprunges nach hinten findet sich an der linken Seite. Dislocationen der Bruchränder sind nicht zu constatiren. In der rechten und linken mittleren Grube je ein querer Sprung von der Brücke zwischen Foramen ovale und rotundum nach aussen zur Spitze des grossen Keilbeinflügels.

6. Isolirte Schädelbasis. Schlag mit einem Gewichte von 5 Kgrm. auf die Stirn. Das Hinterhaupt untersützt. Es entsteht eine Längsfissur, die an der rechten Seite der Crista galli, durch die vordere Grube, ins Foramen opticum sinistrum und bis ins Foramen jugulare sinistrum reicht. Durch die Mitte des Türkensattels eine quere Fissur vom Foramen opticum sinistrum bis in die Fissura orbitalis dextra. Bei Druck auf den fracturirten Schädel schiebt sich hier die vordere Partie über die hintere. Die Verbindung des kleinen Keilbeinflügels links gelöst; derselbe ist um 2 Mm. erhoben. In der hinteren Grube Sprung schräg durch die Crista occipitalis. Spitzwinklig mit dieser vereinigt ein Sprung von der hinteren Umrandung des Foramen magnum nach hinten. Den linken Processus anonymus umgiebt eine kleine bogenförmige Fissur. Rings um die Basis war bei diesem Versuche ein 2 Cm. breiter Ring von horizontalen Bogen des Gewölbes belassen worden.

7. Isolirte Schädelbasis. Doppelseitige Compression in querer Richtung durch Schlag mit einem Gewichte von 5 Kgrm. auf die Gegend der rechten Schläfe. An der getroffenen Stelle ein Sprung, der die Schläfenschuppe durchsezt und an der vorderen Fläche der Pyramide rechts bis zu deren Spitze verläuft. Entsprechend der Basis der rechten Pyramide ein zweiter Sprung von 2 Cm. Länge und parallel dem ersten gestellt. Auf der unterstützten linken Seite Biegungsbruch in der Schläfenschuppe. Im Zusammenhange mit demselben ein Längsbruch der linken Pyramide an der vorderen Fläche verlaufend. In der Mitte stösst auf diesen ein Sprung, der in der Längsrichtung durch die Mitte der linken vorderen Grube verläuft. Zwischen beiden Sprüngen ist ein viereckiger Knochensplitter elevirt und erhoben. Auch in diesem Falle war ein Ring horizontaler Bogen erhalten worden.

8. Isolirte Schädelbasis. Doppelseitige Compression in querer Richtung durch Schlag auf den Processus mastoideus der rechten Seite. An der unterstützten Seite ist die linke Pyramide herausgeschlagen. Ein Biegungsbruch umkreist die Basis derselben allseitig. Zwei

kleinere Biegungsbrüche finden sich in der Mitte der linken Pyramide. An der rechten Seite ein grosser Biegungsbruch. Die Fissur zieht an der Rückseite der Pyramiden bis in's Foramen jugulare anterius, durch den Ansatz des rechten grossen Keilbeinflügels bis zur Spitze des rechten kleinen Keilbeinflügels. Das Bruchstück ist etwas nach innen dislocirt. Die Bruchränder schräg mit feinen Splitterungen.

Versuche an ganzen Schädeln.

9. Unversehrter Schädel eines Erwachsenen. Hinterhaupt unterstützt, Schlag mit Gewicht von 5 Kgrm. auf die Stirn. Nach einem vergeblichen Schlage entsteht eine halbmondförmige Splitterfractur der Stirn. Es liessen sich vier Splitter zählen, von denen der eine vom rechten Orbitalrande bis in die Schläfenschuppe reichend nach aussen abgehebelt ist. An der Basis findet sich ein ausgedehnter Biegungsbruch in der vorderen Grube, der bis an das Keilbein heranreicht, ohne sich auf dieses auszudehnen. Durch den Türkensattel ein querer Bruch vom Foramen opticum links bis in die Fissura orbitalis der anderen Seite. Das vordere Fragment ist etwas über das hintere verschoben. Zwei anscheinende Berstungsfissuren mit sagittalem Verlaufe, die eine im linken Orbitaldache, die zweite vom rechten Orbitalrande, mitten durch den Clivus basilaris bis ins Foramen magnum hinein.

10. Schädel eines Erwachsenen. Schlag mit einem Gewichte von 5 Kgrm. auf die rechte Kopfseite. Entsprechend der getroffenen Stelle Impressionsfractur von 9 Cm. Länge. Die Linie des Biegungsbruches verläuft, von der Basis der rechten Pyramide im Bogen durch den grossen Keilbeinflügel nach vorn, durch die Mitte des rechten Orbitaldaches und endet am äusseren Augenwinkel. Von der Hauptfissur abgezweigt, in der gleichen Richtung ein Sprung von der Mitte des rechten Orbitaldaches zum Foramen opticum. In der linken mittleren Grube, vom Unterstützungspunkte des Schädels ein querer, anscheinend auf Berstung beruhender Bruch von der Schläfenschuppe bis ins Foramen rotundum. Eine zweite Berstungsfissur auf der Höhe der rechten Pyramide in der Richtung derselben verlaufend.

11. Der Schädel wird durch langsame doppelseitige Compression in sagittaler Richtung fracturirt. Es ist eine sehr erhebliche Gewalt erforderlich, ihn zu zerbrechen, zuletzt erfolgt die Fractur unter lautem Krach. Es entsteht ein grosser Splitterbruch an der Stirn. Die Bruchlinie beginnt beiderseits am äusseren Augenwinkel. Nach oben begrenzt sich die Fractur durch eine Bogenlinie, die mit ihrem Scheitelpunkte bis in die Höhe der Tubera frontis reicht. An der Stirn lassen sich 5 grosse Fragmente zählen. Das grösste über dem rechten Margo supraorbitalis. Ein gesonderter und an der Vorderseite etwas elevirter Splitter in der Schläfenpartie des rechten Stirnbeines. Die Splitter sind gegen das Innere des Schädels eingedrückt, und zwar so, dass sie über den Augenbrauen wenig, nach oben hin sich mehr gegen das Schädelinnere vordrängen. Die beiden Orbitaldächer und das Siebbein bis zu den kleinen Keilbeinflügeln und dem Limbus sphenoidalis in einzelne Stücke zertrümmert:

doch lässt sich ein Berstungsbruch verfolgen, der sich links neben der Crista galli durchs rechte Foramen opticum bis in die Mitte der rechten mittleren Grube hinzieht. Zwei kleinere Berstungsbrüche (resp. auf Keilwirkung zu beziehen) von 1½ und 3 Cm. Länge auf dem rechten Stirnbein. Ein isolirter Biegungsbruch in der rechten mittleren Grube in querer Richtung vom Foramen ovale nach rechts. Dass auch in den Orbitaldächern Biegungsbrüche vorlagen, kennzeichnet sich durch eine Dislocation der Fragmente nach innen, durch die entsprechend der Biegung abgeschrägten Ränder und die zahlreichen Verschiebungen der Knochen über einander.

12. Doppelseitige Compression in frontaler Richtung. Zuerst unter schwachem Krachen Fractur der Nasenbeine, sodann ausgedehnter Biegungsbruch im Stirnbeine, der von der Mitte des rechten bis zum äusseren Winkel des linken Orbitalrandes reicht. Die 3 Fragmente desselben sind gegen das Schädelinnere eingedrückt. Ein kleiner Berstungssprung geht radiär ins rechte Stirnbein, zwei andere durch das rechte und linke Orbitaldach bis zum kleinen Keilbeinflügel. An der Basis ausgedehnter Biegungsbruch, besonders in der linken vorderen Grube. Die zahlreichen Fragmente sind zum Theile ganz aus dem Zusammenhange gelöst, nach innen dislocirt, die Bruchränder schräg, stellenweise die Fragmente winklig gegen einander aufgestellt. Ein isolirter Biegungsbruch an der rechten Hälfte des Türkensattels, quer in den rechten grossen Keilbeinflügel hinein.

Als ich die Versuche anderer Autoren auf diese Verhältnisse prüfte, fand ich entsprechende, wenn auch anders gedeutete Bruchformen, z. B. bei Greder[1]) und Baum.[2]) Unter den 29 Versuchen Greder's, erzeugt durch auf den Schädel herabfallende Gewichte, existiren acht einschlägige Fälle. Auch bei diesen handelte es sich um doppelseitige Compression, und ein Einfluss der Wirbelsäule ist nicht anzunehmen, da es bekanntlich besonderer Cautelen bedarf, um an der Leiche den Kopf gegen die Wirbelsäule so zu fixiren, dass bei Schlag auf den Scheitel Ringbrüche oder Theile von Ringbrüchen entstehen. Von Greder's Experimenten über Fracturen nach sagittal auffallender Gewalt kommen an dieser Stelle in Betracht:

Der Schädel A_3 — querer Bruch der mittleren linken Grube und entsprechend dem Jugum sphenoidale.

B_2 Isolirter Querbruch der rechten hinteren Grube und des Sattelwinkels.

B_3 Querer Sprung durch den Türkensattel und durch den rechten Processus anonymus.

B_1 Quere Sprünge durch beide Processus anonymi.

1) Experimentelle Untersuchungen über Schädelbasisbrüche. Deutsche Zeitschrift für Chirurgie. Bd. XXI. 1885.

2) Beiträge zur Lehre von den indirecten Schädelfracturen. Archiv f. klin. Chirurgie. Bd. XIX. 1876.

Von Fracturen, welche Folge eines in querer Richtung aufschlagenden Gewichtes sind, wären die folgenden Präparate zu erwähnen:

D_5 Links die Naht zwischen Pars mastoidea und Os occipitale gelockert.

D_2 Lockerung der gleichen Nahtverbindung.

D_8 Beiderseits Lockerung der betreffenden Nahtverbindung.

D_{11} Diastase derselben Naht an der linken Seite.

Hier sind es, bei Compression in querer Richtung, besonders die Pyramiden, welche bei seitlichem Drucke gegen die Mitte der Basis eingetrieben werden.

Von den Experimenten Baum's wäre Versuch Nr. 2 heranzuziehen.

Langsame Compression in sagittaler Richtung; Fissur, welche vom linken Scheitelbeine, etwas oberhalb des vorderen unteren Winkels, durch den grossen Keilbeinflügel in die Basis zieht in querer Richtung verlaufend.

Aus meinen Versuchen ergiebt sich, dass isolirte entfernte Biegungsbrüche der Basis sich leicht erzeugen lassen. Treten sie an der isolirten Basis in allen Fällen auf, so entstehen sie an unverletzten Schädeln weniger leicht. Wenn die Gewalt tiefer angreift, so dass z. B. bei sagittaler Compression der eine Hebelarm des Druckapparates auf den Margo supraciliaris und die Nasenwurzel sich stützt, lassen sie sich ebenfalls, und zwar an entsprechenden Stellen hervorbringen.

Die isolirte Schädelbasis tendirt viel mehr zur Fracturirung durch Biegung wie zu Berstungen. Es genügt aber schon, einen Ring horizontaler Bögen des Gewölbes, von etwa 1 ½ Cm. Höhe um die Basis, wie in Nr. 6, stehen zu lassen, ausgedehntere Berstungen zu erzielen.

Die Biegungsbrüche der Basis charakterisiren sich gegen die der Convexität durch Besonderheiten. Einmal bevorzugen sie typische Stellen, dann erscheinen sie oft isolirt und schliessen sich nicht, wie an der Convexität, in Bogenlinien an einander, um den Druckpol zu umkreisen. Auch die Verschiebungen sind nicht so ausgesprochen wie an der Convexität, oder äussern sich in anderem Sinne, so dass die Scheidung zwischen Flach- und Krummbiegungsbrüchen hier nicht anzuwenden ist, weder für die am Orte der Gewalt noch für die isolirt entstandenen Biegungen.

Eine Prädisposition bestimmter Stellen tritt zumal bei sagittaler Compression deutlich hervor, und zwar in der mittleren und hinteren Grube. In der mittleren Grube bricht vor allem der Türkensattel in querer Richtung. Diese Fractur findet sich bei mir 7 mal und verbindet entweder die Foramina optica oder reicht bis in die Fissura orbitalis,

oder dehnt sich weiter zur Seite aus bis ins Foramen jugulare anterius, resp. in den grossen Keilbeinflügel hinein. Im Versuche Nr. 11 findet sich ein Biegungsbruch als quere Fissur im grossen Keilbeinflügel, eine gleiche Fissur im Versuche Nr. 5. In der hinteren Grube sind die Processus anonymi quer gebrochen, Nr. 5 u. 3, oder die Fissuren verlaufen hier nach beiden Seiten quer bis zur Basis der Pyramide.

Bei querer Compression wird einmal die linke Pyramide herausgeschlagen (Vers. 8), worauf rechts ein ausgedehnter Biegungsbruch auftritt, der durch eine Bogenlinie von der Basis der rechten Pyramide zur Spitze des kleinen Keilbeinflügels begrenzt wird und seinen Scheitelpunkt entsprechend dem Ansatze des r. grossen Keilbeinflügels hat; in Versuch 7 ein Längsbruch durch die mittlere Grube.

Oder der Biegungsbruch geht von der Basis der Pyramide über den grossen Keilbeinflügel durch die Fissura orbitalis und über die Mitte des rechten Orbitaldaches (10). Ziehe ich an dieser Stelle hinzu: die 4 Fälle Greder's, in denen durch Biegung eine Sprengung der Naht zwischen Os temporale und Os occipitale statt hatte, sowie, aus der Casuistik, den Fall 7 und den Fall Körber's (Nr. 2 Taf. VII 2 A), alle beide mit Längsbrüchen entsprechend dem Ansatz der Ala magna des Keilbeins an den Keilbeinkörper trotz ausgesprochener querer Compression des Schädels, so scheinen diese Stellen für Biegung bei Gewalteinwirkung in querer Richtung bevorzugt.

Nebenbei war zu constatiren, dass die Basis bei Compression in ihren einzelnen Partien in ungleicher Weise nachgiebt. Am stärksten war die Ausbiegung des Hinterhauptes. Einmal liess sich direct beobachten, dass die Spitzen der Pyramiden durch die Plica petro — clinoidea direct abgerissen wurden (Félizet). Das Ligament, beim Beginn der sagittalen Compression schlaff, spannte sich an, indem die Spitzen der Pyramiden von den Seiten des Clivus sich nach aussen entfernten, und bei gesteigerter Compression riss das Ligament die Spitzen der Pyramiden fort.

Die Erklärung dieser meiner Biegungsbrüche hat von dem anatomischen Baue der Basis auszugehen. Diese ist in 3 Abtheilungen gesondert, welche als die 3 Schädelgruben terrassenförmig über einander liegen. In jeder der 3 Gruben findet sich ein medialer unpaarer Theil und zwei symmetrisch paarige Seitentheile. Mit Ausnahme des Foramen magnum und der Lamina cribrosa fallen die Aperturen der Schädelbasis in das Grenzgebiet zwischen dem medialen und den paarigen Seitentheilen.

Fig. 1.

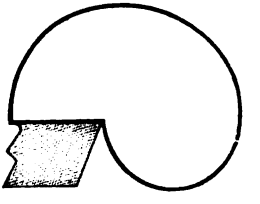

Ausserdem zeigt die voranstehende schematische Fig. 1 aus H. Meyer's „Statik und Mechanik des menschlichen Knochengerüstes" die spiralige Gestalt eines Mittelschnittes durch den Schädel und das starke Hervortreten des Sattelwinkels.

Bei Compression in der Längsrichtung wird daher der Winkel zwischen Keilbeinkörper und Clivus spitzer; diese Knickung ist Veranlassung der queren Fractur im Keilbeinkörper; sie war bei Compression der isolirten Basis auch direct zu beobachten. In ähnlicher Weise sind die Processus condyloidei in der Richtung von aussen hinten nach innen vorn convex. Nimmt man die Hinterhauptsschuppe in sagittaler Richtung in Anspruch so verändert sich ihr Bogen unter schliesslich querer Fractur.

Dass der nöthige Spielraum zu diesen Deformirungen der Basis vorhanden ist, folgt, abgesehen von den Experimenten, aus den Versuchen Messerer's, der bei Compression in der Längsrichtung Längsverkleinerungen bis zu 5,4 Mm. beobachtete. Unterstützt wird diese Auffassung auch durch die Zahlen Messerer's für die Veränderung des vertikalen Durchmessers bei Compression in der Längsrichtung. Während der quere Durchmesser, wie zu erwarten war, sich vergrösserte, nahm der senkrechte unter 12 Versuchen in Nr. 15, 16, 17, 18, 25 entweder nicht zu, oder er verkleinerte sich vor oder nach dem Eintritte der Fractur. Die Schädelbasis kann also bei sagittalem Drucke emporgehoben werden. An Minusdistance wurden — 0,34 (15), — 0,36 (17), — 0,4 (25) Mm. gemessen. Doch muss die Einbiegung der Basis noch stärker gewesen sein, als Messerer's Zahlen angeben, da sich der Scheitel vorwölbte, somit zur Vergrösserung des lothrechten Durchmessers wenigstens beitrug. Ihre Erklärung findet diese Verkürzung in der schraubenförmigen Einziehung des Hinterhauptsbeines (Messerer, Meyer), wodurch auch die stärkere Knickung im Türkensattel bedingt wird. Aber nicht in allen Fällen tritt die Einbiegung in gleichem Maasse hervor, sondern mit Auswahl und, entsprechend der Form der Basis, bei Schädeln mit stark geneigtem Clivus am ehesten.

Ebenso bedingt durch den Bau des Schädels ist das Vorkommen von Biegungsbrüchen entfernt vom Orte der Gewalt bei seitlicher Compression. Hier sind die Stellen beiderseits neben dem Türkensattel, endlich die Rückseite der Pyramiden durch ihre Stellung und ihre Schwäche zu Fracturen disponirt, wenn sie auf Biegung und Strebfertigkeit in Anspruch genommen werden.

Meine Versuche an Streifen, die in querer Richtung aus der Basis geschnitten und durch Druck und Zug belastet wurden, erzeugten in

der vorderen Grube Brüche zur Seite der Siebbeinplatte, in der mittleren solche entsprechend dem Ansatze der Keilbeinflügel. An einem Streifen, bestehend aus Clivus basilaris und Pyramiden, erfolgte ein Abriss der Spitze der rechten Pyramide. Auf Strebefestigkeit konnte dieser Streifen überhaupt nicht geprüft werden wegen des bloss ligamentösen Zusammenhanges zwischen Clivus und Pyramiden. Uebrigens ergab die Addition der Belastungen der einzelnen Streifen, dass zum Hervorbringen einer Längsfractur durch die Basis von hinten nach vorn das Gewölbe eine Zugwirkung von etwa 250 Kgrm. ausüben muss.

Es erübrigt, auf die Lockerung der Nahtverbindungen zwischen Pars mastoidea und Os occipitale zurückzukommen. Die Pyramiden stehen mit ihrer Längsachse in einem Winkel von nahezu 105—110° geneigt, und ihre hintere Fläche steigt vom Sulcus transversus zum Sulcus petrosus sup. steil an. Eine Gewalt, welche an der Pars mastoidea oder an der Ohrgegend angreift, kann sich daher wirkungsvoll auf die Rückseite der Pyramiden übertragen und hier Biegungsbrüche veranlassen.

Casuistische Belege für Biegungsbrüche der Basis des Lebenden, entfernt vom Orte der Gewalt, lassen sich mit leichter Mühe sammeln:

1.[1]) Mann, 28 Jahre alt, vom Lastwagen überfahren. In der rechten Hinterhauptgegend eine 7 Zoll lange Lappenwunde. Die Ansätze der Nackenmuskeln abgerissen und die Muskelbäuche bis tief in den Nacken blossgelegt. Starke Verletzungen im Gesichte. Fracturen der Gesichtsknochen. An den übrigen Stellen des Schädels keine Verletzungen, im Bereich der Vorderfläche des Halses Extravasate. In der vorderen und mittleren Schädelgrube von der Fissura orbitalis dextra Fissur quer zum Foramen opticum der anderen Seite verlaufend, die sich in der Längsrichtung bis zum Canalis caroticus weiter fortsetzt. In der linken hinteren Grube breite Bruchspalte mit zackigen Rändern von der Fossa sigmoidea quer bis ins Foramen magnum, in der rechten hinteren Gruppe Längsfissur von der Sutura lambdoidea dextra bis ins Foramen magnum.

Nach der grossen Wunde im Nacken sowie den Sugillationen des Halses, den Fracturen des Unterkiefers und der Oberkiefer zu urtheilen, wirkte die Gewalt in sagittaler Richtung und erzeugte eine Längsfissur in der rechten hinteren Grube und je einen Biegungsbruch am Processus anonymus sinister und im Limbus sphenoidalis.

2.[2]) Ein Soldat erhielt einen Hufschlag gegen Unter- und Oberkiefer und fiel rücklings zu Boden. Wunde am Kinn. Am Unter- und Oberkiefer mehrere Zähne gelöst und zum Theile gesplittert. Am Hinterhaupte ein kleines Extravasat. Es fanden sich folgende Schädelverletzungen:

1) Beck, Zur Diagnose und Prognose der Brüche des Schädelgrundes. Archiv für klin. Chirurgie. Bd. VIII. 1866. S. 39.

2) Beck, Schädelverletzungen. Neue Folge. Deutsche Zeitschrift für Chirurgie. Bd. XVI. S. 361.

Feine Spalte zwischen den kleinen Flügeln des Keilbeins quer und im Bereiche der Orbitalplatten; feine Fissur durch den Türkensattel von links nach rechts hinüberziehend; Längsfissur durch die linke hintere Grube; halbmondförmige unbedeutende Fissur an der Spitze der Pyramide des rechten Schläfenbeins.

Hier griff die Gewalt zu tief an, als dass Compression gegen die Wirbelsäule hätte in Frage kommen können. Vielmehr entstanden neben der Längsfisur am Hinterhaupte, die durch Fall auf den Hinterkopf zu Stande kam, als Folge von Biegung, der Querbruch durch den Türkensattel und ein zweiter nahezu paralleler Bruch durch die Verbindung der kleinen Keilbeinflügel. An der Pyramidenspitze Abriss.

3.[1]) Ein Soldat erhielt einen Hufschlag gegen die linke Gesichtshälfte. Verletzungen der Weichtheile des Gesichtes. Fractur der Nasenbeine. Am Hinterkopfe, 2 Finger breit unter dem Hinterhauptsstachel, 2 Cm. breite Wunde. An der beschriebenen Stelle des Hinterhauptes 2 Cm. langer Riss durch die Tabula externa. In der hinteren Grube 6 Cm. langer Knochenspalt, welcher vom hinteren Rande des grossen Loches längs des inneren Hinterhauptkammes bis 2 Finger breit nach hinten über den inneren Hinterhauptstachel hinauszieht. Vom linken Rande des grossen Loches geht ein 4 Cm. langer Knochenspalt in nach aussen convexem Bogen ab. Am grossen Loche steht der hintere Rand des Knochenspaltes über den vorderen ein wenig vor. 2 Finger breit hinter dem Hahnenkamme $3\frac{1}{2}$ Cm. langer Riss vom rechten Sehloche quer zum linken, um von hier noch 2 Cm. weiter nach hinten über das Keilbein zum grossen linken Keilbeinflügel zu verlaufen.

Ausser der Berstungsfissur in der hinteren Grube liegen 2 Biegungsbrüche vor, einer am Foramen magnum, der zweite entsprechend dem Keilbeinkörper. Der sagittale Gewaltangriff lag zu tief, als dass eine Compression gegen die Wirbelsäule hätte stattfinden können, denn die Gewalt wirkte von unten nach oben. Für den Mechanismus entfernter Biegung spricht auch die Verschiebung des hinteren Randes an dem Bruche des Processus anonymus.

4.[2]) Der folgende Fall aus dem Musée Dupuytren, beobachtet von Nélaton ist mehrfach beschrieben worden: bei Sappey, Félizet[3]) (S. 154), Delens.[4]) Eine Frau von 26 Jahren fiel nach vorn über vom Wagen, und eines der gefüllten Weinfässer, mit denen der Wagen beladen war, rollte ihr über den Kopf. Ihr Tod erfolgte 8 Monate später infolge eines Aneurysma arterioso-venosum zwischen Carotis und Sinus cavernosus. Der Schädel war in allen Theilen unverletzt, nur bestand über dem Keilbeinkörper eine klaffende, quere Fractur. Dieselbe lag oberhalb der Vereinigung des Os sphenoidale mit dem Clivus Blumenbachi. Ausser-

1) Beck, Neue Fälle von Schädelverletzungen. Deutsche Zeitschrift für Chirurgie. Bd. XX. S. 441.

2) Sappey, Traité d'anatomie descriptive. Paris 1867.

3) Recherches anatomicques et expérimentales sur les fractures du crâne. Paris 1878.

4) De la communication de la carotide interne et du sinus caverneux. Paris 1870. p. 77.

dem waren zwei kleine Splitterchen jederseits am Gipfel der Pyramiden vorhanden.

Nach der Lage der Frau — als sie das Fass traf — mit dem Gesicht auf dem Boden ist die Fractur durch doppeltseitige sagittale Compression zu Stande gekommen. Dabei wurde der Türkensattel eingeknickt und durch Vermittelung der Plica petroclinoidea entstanden die Rissfracturen der Spitzen der Pyramiden. Der Mechanismus dieses interessanten Falles entspricht genau dem in den Experimenten beobachteten.

5.[1]) Mann von 48 Jahren. Fall 10 Fuss hoch, mit Aufschlagen der linken Schädelseite auf eine Brettkante. An der linken Seite zwei concentrische Biegungsbrüche, deren grösserer im Bogen vom Processus frontalis des Oberkiefers durch Schläfen- und Scheitelbein als Fissur zur Linea semicircularis des Hinterhauptbeins zieht. Der kleinere umkreisst die Basis der linken Pyramide von der Fossa sigmoidea bis nahe an das Foramen spinosum. Die linke Pyramide ist ausgebrochen und nach innen verlagert. Mit dem Biegungsbruche im Zusammenhange steht eine Fissur quer durch das linke Parietale.

Dieser Ausbruch der Pyramide stimmt in der Form genau mit jenem des Versuches Nr. 8 überein.

Biegungsbrüche, entsprechend den für Biegung bevorzugten Stellen der Basis, sind auch in der Casuistik von Körber und Knorre angegeben, z. B. bei Körber auf Taf. VII, oder bei Knorre Taf. I, Fig. III B; ein Biegungsbruch an der Rückseite der Pyramiden nach seitlicher Compression, ganz entsprechend den oben angeführten Versuchen Greder's.

6.[2]) Mann von 47 Jahren. Trümmerfractur des linken Scheitelbeines. An der Basis Bruchlinie vom äusseren Gehörgange durch den Carotiskanal und den Körper des Keilbeins zum For. opticum, durch den Grund der Augenhöhle zum grossen Keilbeinflügel, von diesem zur Linea semicircularis des linken Stirnbeins und im Bogen zurück zum äusseren Gehörgang. Das so umschriebene Fragment ist nach unten und einwärts getrieben.

Hier liegt ein localer Biegungsbruch der Basis vor, der mit seinem Scheitel bis in die Mitte der Basis hineinreicht. Ein entsprechendes Präparat lieferte der Versuch Nr. 8.

7.[3]) Mann, 48 Jahre alt. Fall 10 Fuss hoch auf die rechte Kopfseite. Die Kopfschwarte nach oben und hinten vom rechten Ohre blutig infiltrirt. Zwei meridionale Fissuren ziehen in die mittlere Grube, die hintere bis in die Mitte derselben, die vordere bis zum Foramen opticum dextr. Entsprechend dem Ansatze des rechten grossen Keilbeinflügels, fast durch die ganze Länge der Grube eine Längsfractur, ohne Zusammenhang mit den Berstungsfissuren.

Also isolirter Biegungsbruch im Bereiche des Ansatzes der Keilbeinflügel.

---

1) Daake, Geheilte Fractur der Schädelbasis. Archiv für klin. Chirurgie. Bd. VI. S. 582.

2) Morton, Case of compound comminuted fracture of the skull. Philadelphia med. Times. 1874. Nr. 153. p. 1—3. C. f. Ch. 1875. S. 15.

3) Schriften der Universität Kiel. 1878. Diss. Kellner. Fall 18.

Ich treffe die Beobachtungen des Experimentes in der Casuistik wieder, und wenn auch die Berstungsfissuren der Basis in der Casuistik an erster Stelle beschrieben werden, so sind doch die Biegungsbrüche in ihren verschiedenen Modificationen dort ebenfalls zahlreich zu finden. Zahlreich sind auch indirecte isolirte Fissuren durch Biegung. Wenn zur Erklärung dieser bisher in erster Linie Sprengwirkung, in zweiter Berstung angenommen wurde, so reiht sich diesen Auffassungen als dritte jene an, welche den isolirten Basisbruch durch Biegung einer dem Druckpol fernliegenden Stelle zu Stande kommen lässt.

II. Keil- und Schädelbruch.

Keilwirkungen nimmt man bekanntlich in dem Falle an, dass irgendwie zugespitzte oder weniger umfängliche Fremdkörper in die Knochen eindringen oder dieselben durchsetzen. Es geschieht im gewöhnlichen Leben bei Linear- und Lappenwunden des Schädels, z. B. durch Beile und Hiebwaffen, mögen letztere schräg oder horizontal auftreffen, so dass Aposkeparnismus entsteht. Im übrigen wird diese Art Verletzung durch schneidende Werkzeuge von grösserem Umfange, Aexte, Säbel, Schläger, hervorgebracht; sie ist seltener Folge des Messers, der Lanze und des Bajonetts (v. Bruns), bisweilen aber auch nach Einwirkung mehr stumpfer Instrumente, eines Stockes, eines Steines zu beobachten und dann, als Ausdruck dessen, dass auch der Biegungsmechanismus platzgriff, combinirt mit mehr oder weniger ausgedehnten örtlichen Splitterungen oder Fissuren.

Der naturgemässe Ort dieser Brüche ist das Gewölbe; bei tiefem Angriffspunkte der Gewalt aber kann es auch die Schädelbasis werden.

Im gewöhnlichen Leben gehen sie theils als „Brüche", theils als „Wunden". Scheint es z. B. durch den Sprachgebrauch nicht sanctionirt, einen Schnitt, welcher nur die äussere Tafel durchdringt, als Fractur zu bezeichnen, so pflegt gegenüber ausgedehnten Fissuren oder Splitterung der Vitrea die durch den Fremdkörper gesetzte, glatte Knochenwunde selbst, von den meisten auch in Richtung der Nomenclatur als unwesentlich angesehen zu werden.

Experimentell erzeugte derartige Brüche Félizet (l. c.) in der Weise, dass er einen Keil, einmal ins Hinterhauptbein, das zweite Mal ins Stirnbein eintrieb. Die Folge war im linken Stirnbeine eine Fissur, welche das linke Orbitaldach durchsetzte und den linken Oberkiefer halbirte; in der linken Hinterhauptsschuppe ein Bruch, welcher das Os occipitale in der Längsrichtung trennte, schräg durch das Felsenbein ging und bis in die linke Schläfenbeinschuppe hineinreichte. Zu bemerken wäre, dass Félizet an Schädeln ohne Dach experimentirte und den Meissel auf die Sägefläche aufsetzte. Dieser letzte Punkt ist indessen unwesentlich. Ein einfaches Experiment kann davon überzeugen, dass ein in den unverletzten

Schädel eingetriebener Meissel in der That Fissuren erzeugt, wie sie zu erwarten sind. Der Meissel spaltet den Knochen, die Fissuren entsprechen in ihrem Beginne den Schmalseiten des Meissels, liegen in einer Linie mit der Schneide desselben, klaffen um so stärker, je weiter der Meissel vorgetrieben wird, und schnappen nach Entfernung desselben zusammen.

Die weitere Frage, heute von einigem actuellen Interesse, ob nämlich bei solchen Angriffen die Elasticität des Schädels zur Geltung kommt, hat Félizet auf sich beruhen lassen. Sie scheint mir, von Schussverletzungen abgesehen, in bejahendem Sinne ausser durch theoretische Gesichtspunkte auch durch jene Experimente des dritten Abschnittes dieser Arbeit beantwortet zu werden, bei welchen ich Körper nur geringen Querschnittes auf den Schädel wirken liess, und gleichwohl messbare elastische Excursionen aufschreiben konnte.

In wie weit aber der Verlauf der Bruchspalten von dem Winkel abhängt, unter welchem der Meissel auf die Knochentafeln des Schädels zur Wirkung kam, lässt sich ebenso gut wie im Versuche an den Präparaten Verunglückter ermitteln. Sehr charakteristische Exemplare derselben hat das Musée Dupuytren[1]) unter den sieben dort aufbewahrten einschlägigen Präparaten, ebenso v. Bruns (l. c.) in dessen Atlas Abth. I, Taf. IV, Fig. 1 und Fig. 5, Linearwunden des Schädels mit Sprüngen abgebildet sind. Uebrigens verfügt v. Bruns in seinem Handbuch der praktischen Chirurgie bereits über 100 einschlägige Fälle, über eine ansehnliche Reihe auch Bergmann[2]), obwohl er Beobachtungen wesentlich älterer Autoren (Quesnay[3]), Louvrier[4]), Thomson[5]), Adelmann[6])) heranzog. So ist es keine empfindliche Lücke, wenn Weiteres, bis neue Fragen auftauchen, im Dunkel der Sammlungen bleibt, wäre es auch so Vortreffliches, wie z. B. das Präparat unserer Sammlung Nr. A 1, ein Geschenk Herrn Prof. Socin's, einen Aposkeparnismus auf der Höhe des linken Scheitelbeines vorstellend, neben welchem sich am Os occipitale eine Hiebwunde vorfindet, welche in eine charakteristische Spaltung der Knochen, als Ausdruck einer Keilwirkung der eingedrungenen Waffe sich fortsetzt.

Der Mechanismus dieser Brüche ist klar. Er ist auf innere Pressung, darauf zurückzuführen, dass der in Richtung der Breitseiten des eingedrungenen Fremdkörpers sich geltend machende Druck des Keiles grösser ist als die seitens der Nachbarschaft ihm entgegengestellten Widerstände. Indem letztere überwunden werden, zerspringt der Knochen und klafft um so mehr, je tiefer der Keil vor-

1) Catalogue des pièces du Musée Dupuytren. Paris 1877.

2) Die Lehre von den Kopfverletzungen. Stuttgart 1880.

3) Mémoires de l'Academie royale de Chirurgie. Paris 1743. Vol. I. Nach Bergmann.

4) Ist die Durchbohrung der Hirnschale bei Kopfverletzungen nothwendig oder nicht. Wien 1800.

5) Report of Observations made in the Military Hospitals in Belgium. Edinbourgh 1816.

6) Henke, Zeitschrift für Staatsarzneikunde. 1842. Bd. XLIII.

dringt. In ihrer Richtung aber müssen diese Sprünge von der Ebene abhängig sein, in welcher der Keil sich bewegt. Sie verlaufen, im Gegensatze zu den Berstungen nach stumpfer Gewalteinwirkung, meridional nur dann, wenn der Hieb das Schädeldach in senkrechter Richtung durchdringt. Je schräger letzteres geschieht, um so mehr nähern sich die Spaltungen horizontalen Bögen. Umgekehrt lässt sich aus dem Verlaufe der Bruchspalten die Richtung des Schlages erkennen.

Von Wichtigkeit scheint mir aber zu sein, dass etwas der Keilwirkung im Ausschlage Aehnliches in Frage kommt, auch wenn Fremdkörper in den Schädel nicht sich hineinzwängen. Der dann in Frage kommende Mechanismus ist seit Jahren von Prof. W. Koch in seinen Vorträgen erörtert und jüngst von Ignatowski (l. c.) auch in der Literatur vertheidigt worden.

Er gründet sich darauf, dass starke und ausgesprochen convexe Schädelabschnitte, die unter der Wirkung eines Schlages sich flachbiegen auf ihre Umgebung eine Pressung ausüben und Kraft derselben Fissuren erzeugen können.

Physiker von Fach für den Mechanismus der Schädelbrüche zu interessiren, gelang bekanntlich deswegen nicht, weil es unmöglich ist, die Form des Schädels auf eines jener einfachen Paradigmen zurückzuführen, welche die mathematische Behandlung zulassen. Nothgedrungen ist deswegen der andere Weg zu begehen, typische Bruchformen herauszusuchen, welche experimentell erzeugt wurden oder infolge der Ereignisse des täglichen Lebens entstanden und dieselben nach den bekannten mechanischen Principien (Druck, Zug u. s. w.) zu erklären. Auf den Gesichtspunkt der inneren Pressung bezogen, sind hier die Biegungsbrüche massgebend.

Müssen auf Grund des Früheren bei jedem Biegungsbruche des Schädels Zeichen der Krumm- und Flachbiegung existiren, so hindert das nicht verschiedene Formen dieser Biegungsbrüche. Der letzteren hebe ich zwei hervor: Zunächst Impressionsfracturen kleinen und kleinsten Umfanges, bei welchen die eingedrückte Partie in relativ zahlreiche Splitter zerfällt und so stark gegen das Hirn vorspringt, dass das Bild des verkehrten Kegels entsteht. Sinn- und augenfällige Veränderungen der nächsten Nachbarschaft dieses Bruches fehlen, wogegen sehr häufig die eingedrückte Partie relativ dünn gegenüber ihrer Nachbarschaft erscheint, oder aber der ganze Bruch am kindlichen, überhaupt weichen Schädel zu Stande kam. Das wichtigste für meine Betrachtung ist bei dieser Gruppe die Nachbarschaft der Bruchstelle. Diese reagirte, als der Bruch zu Stande kam, auf

die einwirkende Gewalt selbstredend ebenfalls, aber in anderer, minder ausgiebiger Weise als die direct getroffene Schädelpartie, etwa so, dass sie seitwärts wegfederte oder sich ebenfalls, doch nicht in dem Grade flachbog, dass eine Trennung ihres Zusammenhanges oder sonstige grobsinnliche Aenderung der Gestalt und Form sich ergeben mussten. Die Widerstandsfähigkeit der Nachbarschaft gegenüber der durch den Biegungsbruch auf sie übertragenen Gewalt war also eine relativ grosse und verhinderte Fernwirkungen über die eigentliche Stelle des Bruches hinaus.

Anders machen sich grössere, bald kreisrunde, bald unregelmässig ovale oder viereckige Schädelbrüche, welche durch umfangreichere Fremdkörper erzeugt wurden. Hier fehlt die kegelförmige Vortreibung oder die Ausbiegung zum Hirne hin, wenn nicht immer, so doch häufig. Statt ihrer stellt das Bruchstück vielmehr eine manchmal nahezu ideal flachgebogene Tafel dar, innerhalb deren Sprünge und Zersplitterungen keineswegs nothwendige Attribute sind. Sind sie vorhanden, so erscheinen sie doch nicht so reichlich wie in der ersten Gruppe. Die Hauptsache für mich sind die Fissuren, welche in verschiedener Zahl und nach verschiedenen Richtungen ausstrahlen, unmittelbar am Rande der Krummbiegung am meisten klaffen und bisweilen ihrerseits ein Bruchsegment zwischen sich fassen, welches aus der Umgebung heraus und nach aussen gehebelt, also in der flachgebogenen Tafel entgegengesetzter Richtung verschoben ist. Wird gemessen und durchleuchtet, so ergeben sich annähernd gleiche Dickenverhältnisse im Rayon der Flachbiegung und deren nächster Nachbarschaft.

Nach meiner Auffassung vergrösserten sich in diesem Falle infolge der Flachbiegung alle Radien inmitten der flachgedrückten Zone, worauf die Nachbarschaft dieser Zone durch Pressung in centrifugaler Richtung von der Treffstelle aus in Anspruch genommen und so die Bruchspalten erzeugt wurden. Zahlenmässig würde der Vorgang wie folgt sich machen:

An einem meiner Präparate beträgt der gerade Durchmesser eines um das Tuber parietale gezogenen Kreises 4,2 Cm., die Bogenlinie darüber 4,4 Cm. Wird diese Partie flachgelegt, so müsste der Umfang des Kreises, der bei einem Durchmesser von 4,2 Cm., 13,2 Cm. beträgt, bei dem Durchmesser von 4,4 Cm. auf 13,8 Cm. wachsen, was einer Vergrösserung dar Peripherie um 0,6 Cm., d. h. den 20. Theil des ganzen Umfanges entspricht. Die Vergrösserung ist eine sehr bedeutende, wenn man sie zusammenhält mit der Vergrösserung des Umfanges am Aequator eines doppeltseitig comprimirten Schädels.

Beträgt der biparietale, äquatoriale Durchmesser eines Schädels 14,5 Cm., und dessen Umfang rechnerisch entsprechend 43,5, so würde diese letzte Zahl auf 43,8 Cm. sich vergrössern müssen, wenn infolge von Compression in fronto-occipitaler, meridionaler Richtung, dieser biparietale Durchmesser um 1 mm. an Grösse gewinnt, was einer Zunahme des Umfanges um 0,3 Cm., d. h. um etwa den 140. Theil der gesammten Peripherie gleichkommt. Wenn heutzutage allgemein angenommen wird, dass diese geringe Zunahme des Aequators genügt, meridionale Berstungsfissuren zu erzeugen, so scheint es gerechtfertigt, bei unserer obigen stärkeren Dehnung auf enger begrenztem Gebiete ebenfalls Berstungen zu erwarten. Diese geschehen dann also durch Druck von innen heraus, nicht, wie bei den meridionalen reinen Berstungsfissuren angenommen wird, durch Zug in der Ebene der Knochentafeln.

Ignatowski bestimmte die Vergrösserung der Durchmesser von herausgesägten kreisförmigen Knochenplatten in der Weise, dass er diese Plättchen des Schädeldaches auf einer ebenen Fläche durch Hammerschlag zertrümmerte und dann den Durchmesser der dadurch gestreckten Knochentafel mass. Er fand Vergrösserungen der Durchmesser von 0,2—0,6 Cm., wobei die Durchmesser der ausgesägten Kreise 3,9—5,8 Cm. betrugen. Trieb er in den am Schädel gesetzten Defect cylindrische Holzkeile ein, welche in ihrem Durchmesser den Halbmesser der kreisförmigen Defecte im Schädel entsprechend um 0,2—0,6 Cm. übertrafen, so erhielt er meridional verlaufende Fissuren, deren Ausgangspunkt die Stelle bildete, an welcher der Keil eingetrieben wurde.

Brüche dieser Art Biegung sind im Frieden und Kriege häufig. in charakteristischer Form z. B. von Knorre Fall 16 Fig. XIII, A abgebildet:

Hier ist ein rechteckiges Knochenstück am Hinterhaupte durch einen Biegungsbruch umschrieben. Von diesem Biegungsbruche gehen vier Fissuren ab, die sich verlängert rechtwinklig schneiden und mit dem Beginne ihres Verlaufes der Mitte der Diagonalen des rechteckigen Knochenstückes entsprechen würden.

Als Beleg kann auch das Präparat meines Versuches Nr. 9 dienen, in dem nach Schlag mit einem Gewichte von 5 Kilogrm. auf die Stirn an dieser eine grosse Splitterfractur und Depression der Splitter nach innen entstand. Die peripheren Splitter der rechten Seite des Stirnbeines aber traten nach aussen heraus; im Besonderen ein grösseres, vom Aussenrande des Margo supraorbitalis bis in die Schläfenschuppe reichendes und bogig eingefasstes Sprengstück ist um ½ Cm. nach aussen gehebelt worden, während es mit dem Schläfenbeine noch in Verbindung steht. Ein

ähnliches Präparat lieferte Versuch Nr. 19. In beiden Fällen waren die Schädel nicht injicirt, also Sprengwirkung auszuschliessen, vielmehr hat die Flachlegung des Tuber frontale Keilwirkung nach aussen entfaltet und die Dislocation bewirkt.

Man wird einem solchen Mechanismus am Hirnschädel um so grössere Berechtigung zukommen lassen müssen, um je convexere Partieen es sich handelt. Eine weitere Voraussetzung wäre Festigkeit der flachgebogenen Partie und ein grösserer Durchmesser des begleitenden Biegungsbruches. Gegenwärtig muss man sich halten, dass dieser Mechanismus an anderen Stellen der Schädelkapsel keine Anwendung finden kann. Einmal mag, wie erwähnt, der Gegendruck der Umgebung stärker sein, so dass nur eine Impressionsfractur ohne Sprünge in der Nachbarschaft zu Stande kommt. Oder es liegt die Möglichkeit einer ergiebigen Flachbiegung des getroffenen Schädelabschnittes überhaupt nicht vor, wenn solche Stellen getroffen werden, die, wie die Schuppen der Schläfenbeine, die Keilbeinflügel nahezu eine plane oder concave Ebene darstellen, oder wie der Processus mastoideus der Pyramiden eine Flachbiegung nicht zulassen. Weiter sind die Millimeter dicken Knochen des Schädels ungeeignete Angriffspunkte für grössere Gewalten, wenn diese von den Rändern der Knochen aus wirken sollen. In der Mehrzahl der Fälle ist zudem die Vitrea in weiterer Ausdehnung gesplittert, und infolge dessen der Bruchrand abgeschrägt.

Wichtig zum Schlusse scheint mir auch die theoretische Ueberlegung, dass Flachbiegung und Krummbiegung nicht bis zum Bruche gedeihen dürfen, und dass sie trotzdem Ausschläge erzeugen, welche die Fissur ermöglichen. Die theoretische Erwägung wird sich vielleicht durch feinere Veränderungen der einst flachgedrückten Zone, z. B. durch Nachweis von Zerreissung oder Umlegung der Spongiosabälkchen stützen lassen.

Wenn sich durch den oben behandelten Mechanismus innerer Pressung erklärt, warum bei Brüchen nach plötzlich angreifender Gewalt die Fissuren an der Treffstelle und in deren Umgebung ihren Ausgangspunkt nehmen, so muss man ihn als einen mit der Berstung concurrirenden betrachten. Fissuren durch Keilwirkungen dieser Art zu Wege gebracht, verlaufen an der Convexität wie an der Basis meridional, sie beginnen an der Treffstelle und klaffen hier am meisten ebenso wie die durch Schlag erzeugten Berstungsfissuren.

III. Berstung und Schädelbruch.

Berstungen, d. h. Zerreissung des Schädels durch Kräfte, welche an einander entgegengesetzten Punkten der Schädelkapsel sich geltend machen, werden augenblicklich mit den elastischen Eigenschaften des Schädels in Verbindung gebracht und abhängig von letzteren betrachtet.

Aenderungen der Form, denen der Schädel bei Druck auf seine Oberfläche unterliegt, sind seit langer Zeit theoretisch construirt und später durch Messung exact nachgewiesen worden.

Ausgehend von der Frage der „Fractures par contre-coup" waren es zuerst die Vertreter der Vibrationstheorie, Saucerotte[1]), Chopart[2]), Sabourant[3]), welche die Formänderung des Schädels in ihrem Wesen erfassten.

So schreibt Saucerotte 1768, nachdem er gesagt hat, dass der von einem Schlage getroffene Schädel elliptische, alternirende Schwingungen ausführt, dass hierbei die von der Gewalt getroffene Schädelpartie und ebenso die diesem Punkte gegenüberliegende dem Mittelpunkte des Schädels sich nähern, während die übrigen Schädelabschnitte sich in centrifugaler Richtung ausbiegen. Die Fissuren seien einerseits davon abhängig, dass die Schädelkapsel nicht nachgiebig genug ist, sich diesen Formänderungen anzupassen, zum anderen aber auch durch den Widerstand des Schädelinneren bedingt.

1816 handelt Charles Bell[4]) von der Elasticität des Schädels. Er stellt die Formänderung des Schädels nach Schlag gegen denselben in Analogie mit einem Ringe, der sich in einem Durchmesser verkleinert, im senkrecht darauf stehenden erweitert, und beweist dies dadurch, dass er an einem Ringe vier Kugeln an den Endpunkten zweier sich rechtwinklig schneidenden Durchmesser aufhängt, so dass zwei den Reifen an der Innenseite, zwei an der Aussenseite berühren. Ein entsprechend geführter Schlag liess die zwei ersten Kugeln gegen den Mittelpunkt des Ringes, die zwei anderen in centrifugaler Richtung davonfliegen.

In weiterer Ausführung dieses Gedankens kommt Bell auf die Gewölbeconstruction des Schädels zurück und fasst die Schädelbasis als Grundfläche, das Dach als das darüberliegende Gewölbe auf. Daraufhin erwartet er beispielsweise nach Schlag auf den Scheitel horizontale Brüche in der Schläfenschuppe, was später durch Kusmin (l. c.), wenigstens theilweise an Kinderschädeln, Bestätigung gefunden hat. Bell's originale Ideen fanden keine Beachtung, und erst das Jahr 1854 brachte wiederum,

1) Mémoire sur les contre-coups dans les lésions de la tête. Mémoires sur les sujets proposés pour le Prix de l'Ac. roy. de Chir. tome IV. Paris 1778. Couronné 1768.

2) Mém. sur les lésions de la tête par contre-coup. Accessit 1768. Mémoires sur les sujet proposés pour le Prix de l'Ac. roy. de Chir. tome IV. Paris 1778.

3) Mémoire sur le même sujet (contre-coup) et partagé le prix double en 1768. Mém. sur les sujets proposés pour le Prix de l'Ac. roy. de Chir. tome IV. Paris 1778.

4) Surgical Observations. Edinbourgh 1816.

und zwar berühmt gewordene Versuche über die Elasticität des Schädels. Ich meine die Arbeit von v. Bruns (l. c.). v. Bruns war auch der erste, welcher durch Messung zahlenmässig den Grad der Aenderungen der Schädeldurchmesser bei Compression feststellte und voraussagte, dass aus der Kenntniss der Stelle der äusseren Gewalteinwirkung der Ort und die Richtung der Fracturen sich werde bestimmen lassen.

1869 erscheinen Forgues[1]) Berstungsfissuren als neuer Fracturtypus; er widmet ihnen ein besonderes Kapitel: „Exposé d'un nouveau mode de fracture, dit par éclatement", dabei als seinen Vorgänger in der Auffassung, dass hier Zerreissungen das Maassgebende seien, Chassaignac citirend.

Félizet (l. c.) aber prüfte 1873 die Elasticität des Schädels bei plötzlichen Gewalteinwirkungen. Er liess geschwärzte Schädel auf weisse Platten fallen und beobachtete, dass dann an der Platte schwarze Stellen von ovaler Gestalt zurückblieben. Diese Abdrücke waren um so grösser, je höher der Schädel herabfiel. Auch verliefen die Fissuren senkrecht zur grossen Axe der Abdrücke.

1876 wiederholte Baum[2]) die Versuche von v. Bruns mit negativem Erfolge, indessen P. v. Bruns[3]) aufs neue die Elasticität des Schädels zur Erklärung für das Auftreten von Fissuren verwerthete, indem er dabei auf die Experimente seines Vaters zurückgriff.

Frei herabhängende Schädel liess v. Bergmann[4]) 1880 gegen einander prallen und bestimmte die Höhe des Zurückschnellens derselben an einer Scala. Er fand, dass die Elasticität des Schädels zwischen jener von Holz und Messing die Mitte hält.

In demselben Jahre kamen dann die methodisch und vollendet durchgeführten Versuche Messerer's[5]) mit langsamer doppelseitiger Compression. 1881 die ähnlichen Experimente Hermann's[6]), 1883 der Vortrag v. Wahl's[7]) über die Fracturen der Schädelbasis und, im Anschlusse daran, die im Sinne der Messerer-v. Wahl'schen Theorie geschriebenen Arbeiten von Messerer[8]) 1884, Greder[9]) 1885, Dulles[10]) 1886, Greiffenhagen[11]) 1887, v. Wahl[12]) 1887 und 1888, Körber (l. c.)

1) Mécanisme des fractures du crâne. Thèse. Strassbourg 1869.

2) Beiträge zur Lehre von den indirecten Schädelfracturen. Archiv f. klin. Chirurgie. Bd. XIX. 1876.

3) Die allgemeine Lehre von den Knochenbrüchen. Stuttgart 1882.

4) Die Lehre von den Kopfverletzungen. Stuttgart 1880.

5) Ueber Elasticität und Festigkeit der menschlichen Knochen. Stuttgart 1880.

6) Experimentelle und casuistische Studien über Fracturen der Schädelbasis. Diss. Dorpat. 1881.

7) Ueber Fracturen der Schädelbasis. Sammlung klinischer Vorträge von R. v. Volkmann. Nr. 228. 1883.

8) Experimentelle Untersuchungen über Schädelbrüche. München 1884.

9) Experimentelle Untersuchungen über Schädelbasisbrüche. Deutsche Zeitschrift f. Chirurgie. Bd. XXI. 1885.

10) The mechanisme of indirect fractures of the skull. Philadelphia 1886.

11) Ueber den Mechanismus der Schädelbrüche. Diss. Dorpat. 1887.

12) Zurechtstellung. Centralblatt f. Chirurgie. 1887. Nr. 49. — Demonstration einer Sammlung von Fracturen der Schädelbasis. Verhandlungen der deutschen Gesellschaft für Chirurgie. XVII. Congress. 1888.

1889, Knorre (l. c.) 1890, Kusmin (l. c.) 1890, Larionow[1]) 1891, Heer[2]) 1892, Ignatowski (l. c.). 1892.

Die Theorie der Schädelfracturen von Messerer und v. Wahl stützt sich bekannter Weise auf die elastischen Eigenschaften des Schädels und löst sämmtliche durch stumpfe Gewalt entstandenen Schädelbrüche in Berstungs- und Biegungsbrüche auf.

Der Mechanismus ist der, dass die angreifende Gewalt einerseits die getroffene Partie flachlegt, eindrückt und durch Biegung fracturirt, andererseits den Schädel aber auch als Ganzes beeinflusst. Infolge letzteren Umstandes ändert sich seine Form in dem Sinne, dass der gedrückte Durchmesser sich verkürzt, während die auf diesem senkrecht stehenden sich verlängern; dadurch werden die den letzteren entsprechenden kreisförmigen Schädelabschnitte (Parallelkreise) gedehnt und in ihrem Umfange vergrössert, so dass nach Ueberschreitung des Spannungsmaximums Berstungen auftreten. Es setzt sich also ein Theil des auf dem Schädel lastenden Druckes in eine Spannungscomponente (disruptive force nach Dulles) um und bringt eine Zugwirkung in der Richtung dieser Parallelkreise hervor, einen Berstungs- oder Rissbruch, wenn dabei die Festigkeit der Schädelbasis überwunden wird. Die Fracturen treten in gesetzmässiger Abhängigkeit von der Druckrichtung auf, derart, dass die Biegungsbrüche senkrecht zur Druckrichtung verlaufen und den Druckpol umkreisen, die Berstungsbrüche parallel der Druckaxe sich halten und in Linien liegen, die man sich als Meridiane vom Druckpole aus um den Schädel gezogen denken kann, im Uebrigen aber den verschiedensten durch diese Druckpole gelegten Ebenen angehören können.

Diese Theorie wurde an der Hand von Druckversuchen bei langsamer doppelseitiger Compression aufgestellt und setzte Inanspruchnahme der Elasticität des ganzen Schädels beim Zustandekommen der Berstungen voraus; sie gestattete sofort die kritische Abweisung zweier der drei hauptsächlichen, in mehrfachen Variationen bisher aufgetretenen Theorien — der Theorie der Schwingungen von Saucerotte und der Irradiationstheorie von Aran[3]). Mit letzterer Theorie war das isolirte Auftreten von Berstungen entfernt vom Orte der Gewalt nicht vereinbar. Gegenüber Aran wurde daher seit Messerer der Beginn der Berstungsbrüche entfernt vom Orte der Gewalt im Besonderen betont. Aber gerade in diesem Punkte erfuhren die Messerer-v. Wahl'schen Ausführungen eine Einschränkung.

War es in den ersten Arbeiten von Messerer und v. Wahl als wesentlich hervorgehoben worden, dass der Schädel die stärkste Dehnung in einer den jedesmaligen Druckpolen entsprechenden äquatorialen Linie erfährt[4]), und dass in dieser Linie nicht am Druckpole die Berstungen

---

1) Ein Fall von indirecten Fissuren der Schädelbasis und die Lehre vom Mechanismus ähnlicher Brüche. Chirurgitscheski Westnik. Januar 1891. (Russisch.)

2) Ueber Schädelbasisbrüche. Beiträge zur klinischen Chirurgie. Bd. IX. 1892.

3) Recherches sur les fractures de la base du crâne. Archives générales de médicine. Tome VI. 1844.

4) Jedem Missverständnisse vorzubeugen, ein Beispiel: Ich drücke den Schädel vom rechten und linken Temporale aus gleichzeitig zusammen und habe dann alle

entweder isolirt auftreten oder aber ihren Ausgangspunkt nehmen, so liessen sich die Stossexperimente Messerer's diesem Grundsatze nicht anpassen. In einer grossen Zahl der Fälle reichten nämlich die Fissuren gar nicht bis an diese äquatorialen Linien heran, von denen sie hätten ausgehen sollen, und kaum zu beobachten waren isolirte Fissuren entfernt vom Orte der Gewalt, als sichere Kriterien einer Fernwirkung des Stosses.

Messerer modificirte seine Auffassung und liess nun die Berstungsfissuren für den Fall plötzlich einsetzender Gewalt im Druckpole oder in dessen nächster Umgebung anheben, wie es 1881 bereits Hermann als zu Recht bestehend vertheidigt hatte, wenn der Schädel langsam und von zwei Seiten zusammengepresst wird. Greder aber verlegt den Beginn der Sprünge in die schwächsten Schädelpartieen, während Körber zwischen einseitiger und doppelseitiger Compression unterscheidet. Bei doppelseitiger Compression entstehe der Berstungsbruch in der Mitte (Aequator) und verbinde die Druckpole in einem Meridian sowohl bei Stoss wie bei Druck; bei einseitiger Compression indessen hebe die Berstung im Druckpole an — eine Auffassung, auf welche zurückzukommen wir Gelegenheit haben werden.

Die übrigen Autoren neigen zu dem von Messerer in seiner zweiten Arbeit festgehaltenen Standpunkte hin, meinen also, dass die Berstungsfissur nach Stoss, d. h. die Mehrzahl aller Schädelfracturen, im Druckpole, resp. in seiner nächsten Umgebung anfange; so v. Wahl in seiner dritten Arbeit, Dulles, Heer, Kusmin, Ignatowski u. a.

Die Theorie von Messerer und v. Wahl ist heute die maassgebende. Eine jede Arbeit über Schädelfracturen muss entweder dieselbe berücksichtigen, oder mit ihr sich kritisch auseinandersetzen. Die von Messerer und v. Wahl gegebenen Gesichtspunkte bilden auch die Grundlage des vorliegenden Abschnittes, und ohne dasjenige, was mir von Prof. W. Koch's Kritik gegen die Prämissen der Berstungstheorie bekannt ist, an dieser Stelle zu verwerthen, sollen im Folgenden einige kaum beachtete Punkte zu Gunsten der Theorie untersucht werden.

Berücksichtigt man, dass die Fissuren an den Stellen des Schädels auftreten, welche die stärkste Inanspruchnahme der Elasticität und damit die stärkste Spannung erleiden, so muss vorausgesetzt werden, dass diese nach Stoss am Druckpole und in seiner Umgebung vorhanden sind. Die bisherigen zahlenmässigen Feststellungen der Elasticität des Schädels beziehen sich auf langsame doppelseitige Compression und Messungen der elastischen Ausschläge an dem Druckpole fernliegenden Stellen. Aus diesem Anlasse stellte ich Experimente

Kreise, welche um den Schädel herumlaufen und in den Druckpolen zusammentreffen, als Meridiane zu bezeichnen, während in diesem Falle äquatoriale Linien jene sein würden, welche senkrecht auf die erstgenannten treffen, also die Richtung von der Stirn zum Occiput einhalten müssen.

über die Frage an, ob die Seitens der Theorie geforderten Formänderungen des Schädels auch bei plötzlicher Gewalteinwirkung, also nach Stoss und Schlag, messbar sich nachweisen lassen, und in wie weit die indirecten Fissuren, soweit es sich hierbei um Bruchspalten handelt, sowie die directen entsprechend den Messerer-v. Wahlschen Prämissen räumlich angeordnet sind.

Versuche über örtliche und allgemeine elastische Veränderungen des Schädels bei plötzlicher Gewalteinwirkung.

Die Versuche wurden an noch feuchten Schädeln der zu Operationsübungen benutzten Leichen angestellt, welch' letztere mit Carbolsäure injicirt worden waren. Das Alter dieser Leichen liess sich nicht feststellen. Diese Beschaffenheit des Materiales liess von Bestimmung einer Abhängigkeit der beobachteten Ausschläge von bestimmten Fallhöhen der Gewichte Abstand nehmen. Zur Controlle dienten Schädel kürzlich Verstorbener, wie zu erwarten, mit dem gleichen Resultat bezüglich der Vergrösserung der nicht comprimirten Schädeldurchmesser.

Wenn nicht anders angegeben ist, so wurden die Weichtheile des Schädels vor dem Versuche entfernt, was übrigens nach den Untersuchungen Messerer's die Fissuren nicht beeinflusst. Sonst verwendete ich nur vollständige Schädel, an welchen, mit einigen Ausnahmen, auch der Unterkiefer nicht fehlte.

Benutzt wurden zur Erzeugung der Brüche: Ein Gewicht von 5 Kgrm. mit basalem Durchmesser von $9\frac{1}{2}$ Cm., ein Gewicht von 2 Kgrm. mit basalem Durchmesser von 8 Cm., ein Hammer von 1 Kgrm. mit einem Durchmesser von 3,5 Cm. und ein Beil von $2\frac{1}{2}$ Kgrm., dessen Rückseite ein Rechteck von 5 und 2 Cm. bildete.

Zur Messung der Ausschläge diente ein von Herrn Mechaniker Schultze gefertigter Messapparat (Fig. 2 u. 3): Er besteht aus zwei senkrechten, in der Mitte durch einen wagerechten Arm verbundenen Eisenstangen (*a*, *b*, *c*): An diesem Arme *c* ist die eine der Stangen (*b*) verstellbar und um einen Drehpunkt *d* beweglich. Unten tragen die Stangen je eine in einem Kugelgelenke nach allen Seiten hin verstellbare kleine Messingplatte *e*, welche auf den Schädel fest aufgeschraubt wurde. Auf dem oberen Ende der Stange *a* hingegen ist eine im Kreisbogen angeordnete Scala mit Millimeter-Eintheilung befestigt, auf welcher ein Zeiger sich bewegt. Dieser Zeiger dreht sich um eine cylindrische Axe, welche durch die Scalenplatte hindurchgeht und an ihrem anderen Ende eine Rolle *f* trägt. Gemäss dieser Anordnung haben der Zeiger und die Rolle *f* den gleichen Drehpunkt, wobei das Verhältniss der Länge des Zeigers zum Radius der Rolle 10 : 1 war. Die Drehung selbst geschieht unter leichter Reibung, um die Bewegungen des Zeigers von Erschütterungen unabhängig zu machen. Der Zeiger wird durch eine am oberen Ende des zweiten beweglichen Armes *b* fixirte Messingstange *g* in Bewegung gesetzt. Die Uebertragung der Bewegung geschieht durch einen Winkelhebel *h*, dessen einer Arm mit der Messingstange durch ein Gelenk vereinigt ist, wäh-

rend der zweite mittelst einer unnachgiebigen Schnur mit der Rolle *f* in Verbindung steht. Da der Zeiger und der Radius der Rolle ein Verhältniss der Länge von 10 : 1 hatten, wurde jede Bewegung in 10facher Vergrösserung auf die Scala übertragen. War der Apparat auf dem Schädel in einem beliebigen Durchmesser aufgeschraubt, so konnten die Verlängerungen der betreffenden Diameter bei Druck und Schlag in 10facher Vergrösserung, also bis auf 0,1 Mm. abgelesen werden. Schnellte der Schädel bei Nachlass des Druckes in seine frühere Form zurück, so blieb, dank der Uebertragung durch eine Schnur, die ja beim Zurückschnellen erschlaffte, der Zeiger auf dem Punkte stehen, der das Maximum der Vergrösserung anzeigte, so dass nach jedem Schlage die Verlängerung eines Durchmessers direct abgelesen werden konnte.

Fig. 2.

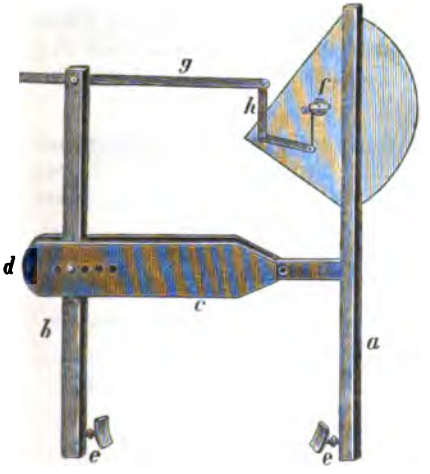

Fig. 3.

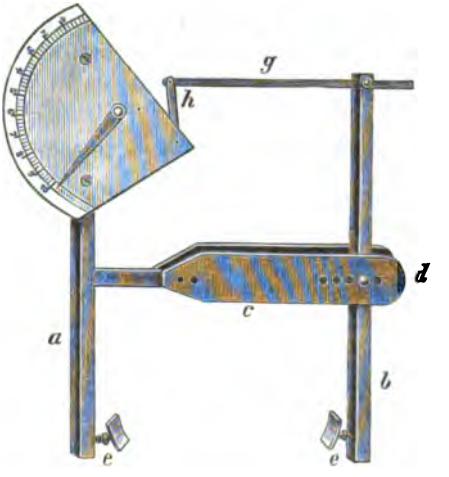

Versuche, während welcher der Messapparat an einen Holzblocke angeschraubt war, zeigten, dass allein Erschütterung bei geeigneter Unterstützung und nicht zu straffer Anspannung der Verbindungsschnur keine störenden Ausschläge hervorbrachte.

Maasse für die elastische Ausbiegung des Schädels, wie in den Untersuchungen Messerer's, konnten durch meine Schlagversuche natürlich nicht gewonnen werden, da die Ausschläge, trotz der Ablesung in Zehntelmillimetern, nur im Allgemeinen die Vergrösserung anzeigen.

Die Durchmesser des Schädels aber werden vor den Versuchen nach 3 Richtungen hin bestimmt. Gemessen wird während des Versuches allein die Vergrösserung, und zwar stets nur in einem der betreffenden Durchmesser.

Doppelseitige Compression des Schädels in querer Richtung durch Schlag.

13. Schädel eines Erwachsenen. Schädeldurchmesser: fronto-occipital. 16,5 Cm., biparietal. 14,5 Cm., senkrechter D. 13,5 Cm. Messapparat im fronto-occipital. Durchmesser.

Ort der Gewalteinwirkung.	D. fronto-occip.	Vergrösserung d. D.
	16,5 Cm.	
Schlag mit dem Gewichte von 2 Kgrm. auf das rechte Planum semicirculare	16,55 "	0,5 Mm.
Schlag ebenso, stärker	16,65 "	1,5 "
Schlag mit dem Beile auf die rechte Schläfenschuppe. Fractur	16,73 "	2,3 "

Splitterfractur von 7 Cm. und 5 Cm., entsprechend der oberen Hälfte der Schläfenschuppe und den angrenzenden Partieen des parietale dextrum. Davon ausgehend kleine radiäre Fissuren. Bleibende Verkleinerung im biparietal. Durchmesser 14,0.

14. Schädel eines Erwachsenen. Weichtheile und Unterkiefer entfernt, ruht auf dem linken Planum semicirculare. Durchmesser: fronto-occipital. 18,5 Cm., biparietal. 17,5 Cm., senkrechter D. 14,0 Cm. Messapparat im fronto-occipital. Durchmesser.

Ort der Gewalteinwirkung.	D. fronto-occip.	Vergrösserung d. D.
	18,5 Cm.	
Schlag mit dem Gewichte von 2 Kgrm. auf das rechte Planum semicirculare	18,53 "	0,3 Mm.
Schlag mit dem Gewichte von 5 Kgrm. trifft oberhalb der Mitte der rechten Sutura parieto-temporalis. Fractur	18,72 "	2,2 "

An der getroffenen Stelle wenig ausgedehnte Splitterfractur.

15. Schädel eines jungen Mädchens. Weichtheile entfernt; ruht auf dem rechten Planum semicirculare. Durchmesser: fronto-occipital. 16,5 Cm., biparietal. 14,0 Cm., senkrechter D. 13,0 Cm., Messapparat im fronto-occipitalen Durchmesser.

Ort der Gewalteinwirkung.	D. fronto-occip.	Vergrösserung.
	16,5 Cm.	
Schlag mit dem Hammer von 2,5 Kgrm. auf das linke Parietale. Fractur	16,77 "	2,7 Mm.

Fissur von der getroffenen Stelle aus durch den hinteren Winkel des Schläfenbeins gegen die Basis.

16. Schädel eines Erwachsenen. Weichtheile entfernt, ruht auf der linken Seite. Durchmesser: fronto-occipital. 18,0 Cm., biparietal. 13,0 Cm.

Ort der Gewalteinwirkung.	D. fronto-occip.	Vergrösserung.
	18,0 Cm.	
Schlag mit dem Gewichte von 2 Kgrm. auf das rechte Planum semicirculare	18,05 "	0,5 Mm.
Schlag mit dem Hammer ebenda	18,2 "	2,0 "
Schlag mit dem Hammer auf die Hinterhauptsschuppe rechts	18,22 "	2,2 "
Schlag mit dem Gewichte von 5 Kgrm. ebenda. Fractur	18,30 "	3,0 "

An der getroffenen Stelle eine Impressionsfractur von 9 Cm. Länge, die die hinteren Abschnitte des rechten Stirnbeins, das rechte Schläfenbein und das Parietale betrifft. Isolirte Fissur der Vitrea im linken Scheitelbeine in der Richtung der Gewalt.

17. Schädel eines Erwachsenen. Weichtheile entfernt, ruht auf dem linken Planum semicirculare. Durchmesser: fronto-occipital. 16,5 Cm., biparietal. 13,5 Cm. Messapparat im fronto-occipitalen Durchmesser.

Ort der Gewalteinwirkung.	D. fronto-occip.	Vergrösserung.
	16,5 Cm.	
Schlag mit dem Gewichte von 2 Kgrm. auf die rechte Kopfseite	16,51 "	0,1 Mm.
Schlag mit dem Gewichte von 5 Kgrm.	16,61 "	1,1 "
Schlag auf das Tuber front.	16,66 "	1,6 "
Schlag mit dem Hammer auf die Hinterhauptsschuppe rechts. Fractur	16,9 "	4,0 "

Von dem hinteren unteren Winkel des rechten Scheitelbeins 2 Fissuren in schräger Richtung nach vorn, in den grossen Keilbeinflügel hinein. Die 2 Fissuren liegen 1 Cm. von einander entfernt und treffen am Scheitelbeinwinkel in einem Punkte zusammen.

Doppelseitige Compression in der Längsrichtung durch Schlag.

18. Schädel eines Erwachsenen. Weichtheile entfernt, der Schädel ruht auf dem Hinterhaupte, an ihm geheilte luetische Veränderungen. Durchmesser: fronto-occipital. 17,75 Cm., biparietal. 14,0 Cm., senkrechter 12,5 Cm. Messapparat in querer Richtung.

Ort der Gewalteinwirkung.	D. biparietal.	Vergrösserung.
	14,0 Cm.	
Schlag mit dem Gewichte von 2 Kgrm. auf die Stirn	14,05 "	0,5 Mm.
Schlag mit dem Gewichte von 5 Kgrm. auf die Stirn	14,23 "	2,3 "
Schlag mit dem Gewichte von 5 Kgrm. auf die Stirn. Fractur	14,5 "	5,0 "

Es werden noch einige Schläge geführt, die starke Ausschläge anzeigen.

Dickwandiger Schädel. Grosse Fissur, welche im Stirnbeine an der glabella beginnt und, entsprechend der Mitte, nach hinten zieht. Die

Fissur geht in gerader Linie in eine Diastase der linken Lambdanaht fort. Am Stirnbeine entsprechend dem Beginne der Fissur eine Splitterung. An der Tabula vitrea 3 Splitter, von denen der grösste einen Durchmesser von 2 und 1 Cm. hat. Eine Fissur zieht an der linken Seite des Siebbeines und endet mit einem feinen Ausläufer im Türkensattel.

19. Schädel eines Erwachsenen. Weichtheile entfernt, der Schädel ruht auf dem Hinterhaupte. Durchmesser: fronto-occipital. 16,0 Cm., biparietal. 14,5 Cm., senkrechter 13,5 Cm. Messapparat in querer Richtung.

Ort der Gewalteinwirkung.	D. biparietal.	Vergrösserung.
	14,5 Cm.	
a) Schädel gestützt auf die Basis. Schlag mit dem Gewichte von 5 Kgrm. auf den Scheitel	14,61 "	1,1 Mm.
Schlag mit dem Gewichte von 2 Kgrm. auf den Scheitel	14,71 "	2,1 "
b) Schädel gestützt auf das Hinterhaupt. Schlag mit dem Gewichte von 5 Kgrm. auf die Stirn	14,67 "	1,7 "
Schlag mit dem Gewichte von 5 Kgrm. auf die Stirn. Fractur	14,95 "	4,5 "

Der Schlag trifft die Glabella. Fractur der Nasenbeine und ausgedehnte Splitterfractur der Stirn von 11, resp. 3 Cm. Die Fragmente nach innen eingedrückt, ausgenommen ein grosser Splitter rechts aussen, der nach aussen dislocirt ist.

20. Schädel eines Erwachsenen. Weichtheile entfernt. Der Schädel ruht erst auf dem Hinterhaupte, dann auf der Schädelbasis. Durchmesser: fronto-occipital. 17,0 Cm., biparietal. 14,0 Cm., senkrechter D. 13,0 Cm. Messapparat im bitemporalen Durchmesser.

Ort der Gewalteinwirkung.	D. biparietal.	Vergrösserung.
	14,0 Cm.	
a) Der Schädel ruht auf dem Hinterhaupte. Schlag mit dem Gewichte von 2 Kgrm. auf die Stirn	14,08 "	0,8 Mm.
b) Der Schädel ruht auf der Basis. Schlag mit dem Gewichte von 5 Kgrm. auf den Scheitel	14,35 "	3,5 "

Fissur, die auf dem Scheitel entsteht und auf dem rechten Stirnbeine in leichter Biegung bis an das innere Drittel des Margo supraciliaris sich hinzieht, wo sie gegen das Orbitaldach sich verliert. Die Fissur geht an der Basis schräg durch das rechte Orbitaldach in den Türkensattel hinein.

Doppelseitige Compression in senkrechter Richtung durch Schlag.

21. Schädel eines Erwachsenen ruht auf der Basis. Schädelweichtheile und Unterkiefer entfernt. Durchmesser: fronto-occipital. 18,5 Cm., biparietal. 15,5 Cm., senkrechter D. 14,0 Cm. Messapparat im fronto-occipitalen Durchmesser.

Ort der Gewalteinwirkung.	D. fronto-occip.	Vergrösserung.
	18,5 Cm.	
Schlag mit dem Gewichte von 5 Kgrm. auf den Scheitel	18,7 "	2,0 Mm.
Schlag mit dem Gewichte von 5 Kgrm. auf den Scheitel	18,72 "	2,2 "
Der Schädel bleibt unverletzt.		

22. Schädel eines Erwachsenen ruht bei erhaltenem Unterkiefer auf der Basis. Weichtheile entfernt. Durchmesser: fronto-occipital. 16,5 Cm., biparietal. 14,0 Cm., senkrechter D. 13,0. Cm. Messapparat im fronto-occipitalen Durchmesser.

Ort der Gewalteinwirkung.	D. fronto-occip.	Vergrösserung.
	16,5 Cm.	
Schlag mit dem Gewichte von 2 Kgrm. auf den Scheitel	16,56 "	0,6 Mm.
Schlag mit dem Gewichte von 5 Kgrm. auf den Scheitel	16,56 "	0,6 "
Schlag mit dem Gewichte von 5 Kgrm. auf den Scheitel	16,73 "	2,3 "
Schlag mit dem Gewichte von 5 Kgrm. auf den Scheitel	16,64 "	1,4 "
Schlag mit dem Hammer auf den Tuber front. links. Die Schrauben gelockert	17,44 "	9,4 "
Schlag mit dem Hammer auf den Scheitel. Impressionsfractur	16,67 "	1,7 "

Dicht hinter der Vereinigungsstelle der Sagittal- und Coronarnaht kleine Impressionsfractur von 2½ Cm. Länge und 1½ Cm. Breite, ovaler Gestalt, deren rechter Rand stärker als der linke niedergedrückt ist. Nach Aufsägen des Schädels entsprechend der Stelle der Impression am Scheitel eine grössere Splitterung an der vitrea. Schädelbasis unverletzt.

23. Schädel eines Erwachsenen ruht bei erhaltenem Unterkiefer auf der Basis. Weichtheile entfernt. Durchmesser: fronto-occipital. 16,5 Cm., biparietal. 13,5 Cm. Messapparat im fronto-occipitalen Durchmesser. Der gleiche Schädel wird später im Versuche zu den Experimenten am freihängenden Schädel benutzt, da er unverletzt blieb.

Ort der Gewalteinwirkung.	D. fronto-occip.	Vergrösserung.
	16,5 Cm.	
Schlag mit dem Gewichte von 2 Kgrm. auf den Scheitel	16,52 "	0,2 Mm.
Schlag mit dem Hammer auf den Scheitel	16,58 "	0,8 "
Schlag mit dem Gewichte von 5 Kgrm. auf den Scheitel	16,64 "	1,4 "
Der Schädel bleibt unverletzt.		

24. Schädel eines Erwachsenen. Weichtheile erhalten. Durchmesser: fronto-occipital. 17,5 Cm., biparietal. 14,0 Cm. Messapparat im queren Durchmesser.

Ort der Gewalteinwirkung.	D. biparietal.	Vergrösserung.
Schlag mit dem Gewichte von 2 Kgrm. auf den Scheitel	14,09 Cm.	0,9 Mm.
Schlag mit dem Gewichte von 5 Kgrm. auf den Scheitel	14,1 "	1,0 "
Schlag mit dem Gewichte von 2 Kgrm. auf die Stirn. Fractur	14,7 "	0,7 "

Der Effect ist Splitterung im Stirnbein. Links von der Mittellinie Splitter von $2^1/_2$ Cm. und 1 Cm. Ausdehnung, von welchem aus 2 Fissuren gegen Siebbein und Türkensattel ziehen.

Dieser Schädel war vorher zu Versuchen am freihängenden Schädel benutzt worden. Vgl. Versuch 31.

25. Schädel eines Mannes von 34 Jahren, verstorben an Phthisis laryngis, der frisch untersucht wurde. Der Schädel wurde doppeltseitiger Compression durch Schlag in querer Richtung unterworfen. Durchmesser: fronto-occipital. 16,5 Cm., biparietal. 15,0 Cm. Messapparat im fronto-occipitalen Durchmesser.

Ort der Gewalteinwirkung.	D. fronto-occip.	Vergrösserung.
	16,5 Cm.	
Schlag mit dem Hammer auf den Proc. mast. d.	16,76 "	2,6 Mm.
Schlag mit dem Hammer auf das rechte Schläfenbein .	16,56 "	0,6 "
Schlag auf das Hinterhaupt rechts	16,68 "	1,8 "
Schlag auf das Pariet., hint. unt. Winkel	16,68 "	1,8 "
Schlag auf das Hinterhaupt links . . . . . Impression.	16,77 "	2,7 "
Schlag auf das Planum temporale links	16,65 "	1,5 "
Schlag auf das Tuber frontale . . . . . Impression.	16,7 "	2,0 "

Einseitige Compression am freihängenden Schädel durch Schlag.

Der Schädel wird in diesen Versuchen zusammen mit dem Messapparate frei schwebend aufgehängt.

26. Schädel eines Erwachsenen am Rest der Wirbelsäule frei schwebend aufgehängt. Weichtheile erhalten. Durchmesser: fronto-occipital. 17,5 Cm., biparietal. 14,5 Cm. Messapparat im fronto-occipitalen Durchm.

Ort der Gewalteinwirkung.	D. fronto-occip.	Vergrösserung.
	17,5 Cm.	
Schlag mit dem Gewichte von 2 Kgrm. auf das linke Pariet.	17,55 "	0,5 Mm.
Schlag mit dem Gewichte von 5 Kgrm. auf das linke Pariet.	17,6 "	1,0 "
Schlag ebenso	17,66 "	1,6 "
Schlag mit dem Beile flach auf das Parietale	17,57 "	0,7 "
Schlag mit dem Beile ebenso	17,61 "	1,1 "
Schlag mit dem Beile ebenso. Fractur	17,85 "	3,5 "

Fissur, welche in querer Richtung verläuft, in Diastase der Sutura coronalis übergeht und so das ganze Gewölbe quer durchsetzt.

27. Schädel eines Erwachsenen. Weichtheile entfernt. Durchmesser: fronto-occipital. 16,5, biparietal. 14,0 Cm. Messapparat im biparietalen Durchmesser.

Ort der Gewalteinwirkung.	D. biparietal.	Vergrösserung.
	14,0 Cm.	
Schlag mit dem Gewichte von 2 Kgrm. auf die Mitte der Stirn	14,2 "	2,0 Mm.
Schlag mit dem Gewichte von 2 Kgrm. auf die Stirn	14,06 "	0,6 "
Schlag mit dem Gewichte von 5 Kgrm. auf das Hinterhaupt	14,21 "	2,1 "
Schlag auf das Parietale nahe dem Ansatze des Appar.	14,3 "	3,0 "
Schlag auf das Parietale ebenso	14,46 "	4,6 "
Schlag auf die Mitte des Hinterhauptes. Kleine Impressionsfractur	14,11 "	1,1 "
Schlag auf Tuber parietale links	14,35 "	3,5 "

Am Hinterhaupt eine kleine Impressionsfractur.

28. Schädel eines Erwachsenen, frei hängend. Weichtheile entfernt. Messapparat in der Längsrichtung. Durchmesser: fronto-occipital. 17,5 Cm., biparietal. 15,0 Cm.

Ort der Gewalteinwirkung.	D. fronto-occip.	Vergrösserung.
	17,5 Cm.	
Schlag mit dem Gewichte von 2 Kgrm. auf das Planum semicirculare links	17,53 "	0,3 Mm.
Schlag mit dem Gewichte von 5 Kgrm. ebenda	17,55 "	0,5 "
Schlag mit dem Gewichte von 5 Kgrm. ebenda	17,55 "	0,5 "
Schlag mit dem Gewichte von 5 Kgrm. auf die gleiche Stelle	17,58 "	0,8 "
Schlag auf das Parietale dicht hinter Tub. parietale	17,85 "	3,5 "
Schlag mit dem Hammer auf das Tub. parietale	18,24 "	7,4 "
Schrauben gelockert.		
Schlag mit dem Hammer auf die Schuppennaht links	17,98 "	4,8 "

Nach dem letzten Schlage an der getroffenen Stelle grosse Splitterfractur.

29. Schädel eines Erwachsenen, Weichtheile entfernt. Durchmesser: fronto-occipital. 16,5 Cm., biparietal. 13,5 Cm. Messapparat im fronto-occipitalen Durchmesser. Es ist derselbe Schädel wie im Versuche 23.

Ort der Gewalteinwirkung.	D. fronto-occip.	Vergrösserung.
	16,5 Cm.	
Schlag auf das Planum temporale rechts 2 Kgrm.	16,5 "	0 Mm.
Schlag mit dem Gewichte von 5 Kgrm. ebenda	16,54 "	0,4 "
Schlag mit dem Gew. von 5 Kgrm. auf Plan. temp. sin.	16,57 "	0,7 "
Schlag mit dem Hammer nach hinten v. Tub. pariet. d.	16,73 "	2,3 "
Schlag mit dem Hammer auf das Tuber frontale	16,75 "	2,5 "
Schlag mit dem Hammer auf das Planum semicirc. sin.	16,75 "	2,5 "
Schlag mit dem Hammer auf das Planum semicirc. sin.	16,53 "	0,3 "
Schlag mit dem Hammer auf die Hinterhauptsschuppe links. Fractur	17,0 "	5,0 "

30. Schädel eines Erwachsenen, Weichtheile und Halswirbelsäule erhalten. Durchmesser: fronto-occipitaler 17,0 Cm., biparietaler 15,0 Cm. Messapparat im fronto-occipitalen Durchmesser.

Ort der Gewalteinwirkung.	D. fronto-occip.	Vergrösserung.
	17,0 Cm.	
Schlag mit einem Gewichte von 2 Kgrm. auf das rechte Parietale	17,05 "	0,5 Mm.
Schlag mit einem Gewichte von 5 Kgrm. auf das rechte Planum semicirculare	17,5 "	0,5 "
Schlag mit dem Hammer 3 Cm. von der Befestigung d. Messapparates auf das Hinterhaupt	17,36 "	3,6 "
Schlag nach hinten v. Tuber pariet. sin. Fractur	17,55 "	5,5 "

3 Cm. hinter dem Tuber pariet. kleine Impression von 2 Cm. Länge; von dort aus zieht in schräger Richtung nach vorn in flachem, gegen den Scheitel convexem Bogen eine Fissur in den rechten grossen Keilbeinflügel, wo sie endet. Die Fissur ist 15 Cm. lang.

31. Derselbe Schädel, wie im Versuche 24. Weichtheile erhalten. Durchmesser: fronto-occipital. 17,5 Cm., biparietal. 15,0 Cm. Messapparat im queren Durchmesser.

Ort der Gewalteinwirkung.	D. biparietal.	Vergrösserung.
	15,0 Cm.	
Schlag mit dem Gewichte von 5 Kgrm. gegen die Stirn	15,0 "	0,0 Mm.
Schlag mit dem Gewichte von 5 Kgrm. gegen das Hinterhaupt	15,01 "	0.1 "
Schlag mit dem Hammer gegen die rechte Hinterhauptss.	15,3 "	3,0 "
Schlag auf die Hinterhauptsseite links	15,05 "	0,5 "
Schlag auf die Mitte des Hinterhauptes	15,03 "	0,3 "
Der Schädel bleibt unverletzt.		

Als Resultat der Versuche lässt sich Folgendes angeben: Auch bei plötzlicher Gewalteinwirkung wird die Elasticität des ganzen Schädels in Anspruch genommen. Die dann für die Vergrösserung der Durchmesser beobachteten Zahlen sind etwas höhere, als diejenigen, welche Messerer bei langsam drückender Gewalt gefunden hat.

So schwanken die Zahlen, Druck in querer Richtung angenommen, vor dem Eintritt der Fractur, bei Messerer zwischen 0,14 und 1,06 für die Vergrösserung in der Längsrichtung und 0,12 bis 1,3 für die Vergrösserung des senkrechten Durchmessers. Bei Druck in der Längsrichtung fand Messerer aber Vergrösserungen zwischen 0,16 und 0,7 im queren und solche von 0,36 bis 0,48 Mm. im senkrechten Durchmesser, während ich für die Verlängerung der senkrecht stehenden Durchmesser Zahlen ermittelte, welche von 0 bis 2,5 Mm. hinaufreichten, ohne dass eine Fractur dem Schlage folgte.

Nach dem Eintritte der Fractur stellen sich bei Messerer erhebliche Vergrösserungen der betreffenden Durchmesser ein; so bei Querdruck im sagittalen Durchmesser Zunahme bis zu 7,9 Mm., im

senkrechten bis zu 12,7 Mm. Aehnlich wurde in meinen Experimenten der Augenblick des Eintrittes des Bruches durch eine starke Vergrösserung der senkrecht stehenden Durchmesser angezeigt. Die Zahlen stiegen plötzlich an, erreichten übrigens im Maximum 5,5 Mm.

Mit der Grösse des aufschlagenden Gewichtes nahmen die Ausschläge im Allgemeinen zu; doch liess die Beschaffenheit des Materiales auf Messungen auch der Fallhöhe verzichten.

Vergleicht man die Ausschläge bei doppelseitiger und einseitiger Compression, so fällt auf, dass die Ausschläge bei doppelseitiger Compression, also wenn der Schädel auf der der Gewalt gegenüberliegenden Seite unterstützt wurde, grösser sind als in Versuchen am freihängenden Schädel. Dafür sprechen auch Versuch 31 und 29, bei denen sowohl doppelseitig wie einseitig zusammengedrückt wurde.

Am stärksten wird die Elasticität des Schädels an den der Gewalteinwirkung direct unterworfenen Stellen: am Druckpole und in dessen Umgebung in Anspruch genommen.

Denn traf ein Schlag die Punkte, an denen der Messapparat befestigt war, so liessen sich entsprechend der Construction des Apparates, der nur Vergrösserungen, nicht Verkleinerungen misst, keine Ausschläge beobachten. Lag der Druckpol aber in der Nähe der Messpunkte — beispielsweise bei Befestigung des Apparates im sagittalen Durchmesser — am Tuber frontale, so erfolgten in allen Fällen starke Ausschläge, und zwar stärkere als in den senkrecht stehenden Durchmessern. Vgl. Versuche: 17, 25, 27, 28, 29, 30, 31.

Und endlich: während die vom Schlage direct getroffene Partie, der Druckpol selbst nach innen eingebogen wird, erfährt seine Umgebung nicht nur eine Krummbiegung, sondern auch noch eine Ausbiegung nach aussen, die sich beim Messen als Verlängerung der diagonalen Durchmesser kennzeichnet. Das folgt aus der eben angeführten Gruppe von Versuchen. Indem dann unser Hammerschlag das Tuber frontale flach-, resp. krummbog und gleichzeitig den Diameter fronto-occipitalis verhältnissmässig erheblich vergrösserte, war dieses letztere unbestreitbarer Ausdruck dessen, dass diejenigen Knochenfasern, welche dem an der Glabella befestigten Schenkel des Instrumentes nachbarlich sind, mit demselben über die Stirn hinaus vorwärts auswärts geführt wurden.[1]) Erfahren also durch die Formen-

1) In ähnlicher Weise kann man an einem doppelseitig comprimirten Gummiball durch Messung constatiren, dass nicht der äquatoriale, sondern die diagonalen, durch die Umgebung des Druckpoles verlaufenden Durchmesser die gedehntesten sind.

änderung des Schädels die sämmtlichen zwischen 2 Druckpolen gelegenen Parallelkreise des Schädels eine Dehnung, so werden die um den Druckpol gelegenen besonders stark gedehnt werden, was bei homogenem Materiale Sprünge bedingt, die in einem Punkte der in der Umgebung des Druckpoles befindlichen Parallelkreise beginnen werden. Demnach verlegen wir den Beginn solcher Berstungsbrüche durch Stoss in die Umgebung des Druckpoles.

Indirecte Fissuren.

Wie soeben erwähnt, wird bis zur Stunde, falls Stosswirkungen sich geltend machen, die Entstehung der Fissuren des Schädels am Orte der Gewalt angenommen. Kriterien, diese Anfangsstelle zu bestimmen, sind zahlreich vorhanden. Zum Beispiel der Ort der Fractur, die Ausdehnung derselben, ihr Klaffen, bezh. die Einklemmung von Haaren u. s. w., Gestalt und Zahl der Bruchspalten, besondere Fracturformen und Anderes.

Mit Rücksicht darauf aber, dass nach den oben angestellten Messungen die Bedingungen für Sprünge auch bei Stoss an vom Orte der Gewalt entfernten Stellen vorhanden sind, scheint es zweckmässig, in den Experimenten und in der klinischen Casuistik nach Fissuren zu suchen, die thatsächlich entfernt vom Orte der Gewalt infolge von Schlag oder Fall (einseitiger Compression nach Körber) aufgetreten sind.

Unter 145 Stossversuchen bei Schranz[1]), Messerer, Greder finden sich derartige isolirte Sprünge, die als Berstungen aufgefasst werden können 5 mal, und zwar allein bei Greder (A_3, B_1, D_4, D_5, D_6). Der isolirte Sprung in Messerer's Versuch 62 wird auch vom Autor als Biegungsbruch aufgefasst. Im auf Tafel VII abgebildeten Versuche 26 Schranz's erscheint der Sprung über dem Türkensattel isolirt, doch beschreibt Schranz das Präparat derart, dass eine Halbirung der Basis angenommen werden muss, der Sprung im Türkensattel also mit anderen Sprüngen durch den Clivus und das rechte Orbitaldach im Zusammenhange stand. Die isolirten Sprünge der Schädel B_3 und D_1 Greder's aber dürfen auch als Biegungsbrüche aufgefasst werden und vom Schädel D_2 sagt Greder, dass die Gewalt diagonal wirkte; der Sprung im rechten Orbitaldache wäre daher ein directer.

Die Stossexperimente Greder's vollzogen sich unter doppeltseitiger Compression des Schädels. Bei 15 Versuchen Messerer's, in welchen die Schädel frei herabfielen, blieben isolirte Fissuren aus.

Perrin[2]) erhielt, als er die Schädel mit dem gepolsterten Schlagklotze fracturirte, ebenfalls nur directe Fissuren, aber bei seinen Fall-

1) Untersuchungen über das Entstehen von Schädelbrüchen. Medicinische Jahrbücher. 1881.

2) Gazette des hôpit. 1878.

versuchen stellten die indirecten Fissuren sehr gewöhnlich sich ein; er meint, bei Gewaltwirkung auf den gepolsterten Vertex und das Hinterhaupt seien Fracturen par contre-coup Regel, directe Fracturen seltene Ausnahmen, während Schläge auf die Stirn und die Seitenwandbeine nur directe Fissuren ergäben. Beständen aber bereits Verwachsungen der Nähte, so könne man indirecte Fissuren nicht erzeugen. Nicht alle von Perrin beobachteten isolirten Fissuren indessen gehören hierher; insofern ein Theil, speciell der durch Schlag auf den Scheitel entstandenen, der Kategorie der Biegung verfällt. Bei dem Reste aber konnte der Beweis erbracht werden, dass Berstung und Beginn der Sprünge abseits vom Orte der Gewalt zusammenfielen.

In einer Zusammenstellung, welche ich der Literatur entlehnte, und die auf 178 unter gewöhnlichen Verhältnissen zu Stande gekommene Basisfracturen sich bezieht, konnte ich nur 11 hierher gehörige Fälle sammeln. Zwar ist die Zahl der von den Chirurgen beschriebenen isolirten Berstungsfissuren eine grössere, der Ausschluss aber aller Fissuren, für deren Entstehung, Biegung, resp. directe Fracturirung durch die Wirbelsäule, ersichtliche Sprengwirkung oder mehrfache Gewalteinwirkung zulässig war, reducirte die Zahl auf die genannten 11. Es sind dieses die Beobachtungen der folgenden Autoren: Heer[1]), Henoch[2]), Köhler[3]), Flatten[4]), Volkmann[5]), Spengler[6]), Fischer[7]) und Morian[8]).

v. Wahl citirt in seinem Vortrage das Präparat A. 39 der Dorpater Sammlung. Greiffenhagen bildet drei hierher gehörige Präparate ab.

Die isolirten Fissuren finden sich sowohl bei Kindern als bei Erwachsenen — Männern wie Frauen, aber stets nach beträchtlicher Gewalteinwirkung. Doppelseitige Compression durch Lastwagen, einseitige durch Sturz aus grosser Höhe oder Fall vom durchgehenden Pferde bildeten die Ursache der Fractur. Sowohl bei doppelseitiger wie bei einseitiger Gewalteinwirkung sind also die isolirten Fissuren anzutreffen. Dreimal kamen sie unter dem den Schädel doppelt com-

1) Ueber Schädelbasisbrüche. Beiträge zur klinischen Chirurgie. Bd. IX. Heft 1. Fall 9 und 19.

2) Schädelbruch mit consecutiver eitriger Meningitis. Charité-Annalen 1880. V. Jahrgang. S. 465.

3) Bericht über die chirurgische Klinik des Geh. Rathes v. Bardeleben. Charité-Annalen 1880. V. Jahrgang. S. 568 Fall 1 und S. 569 Fall 5. — 1890. XV. Jahrgang. S. 412. Fall 1.

4) Ueber zwei bemerkenswerthe Fälle von Fractur der Schädelbasis. Vierteljahrsschrift für ger. Medicin. Neue Folge. Bd. LIII. Fall 1.

5) Beiträge zur Chirurgie. Leipzig 1875. S. 254. Fall 6.

6) Bedeutende Fissur durch die ganze Schädelbasis. Illustr. med. Zeitung. München 1852.

7) Mittheilungen aus der chirurgischen Universitätsklinik zu Göttingen. 1861. S. 108.

8) Zur Casuistik der Kopfverletzungen. Arch. für klin. Medicin. Bd. XXVIII. S. 812.

primirenden Lastwagen, 7 mal durch Fall, 1 mal unter unbekannten Verhältnissen zu Stande.

Die isolirten Fissuren hielten entweder die Richtung der Hauptfissur ein, so dass sie als Fortsetzung derselben gelten konnten, oder zogen parallel zur Hauptfissur, indem sie die beiden Möglichkeiten, die gefordert werden können, erschöpften.

In den 3 Fällen von doppelseitiger Compression verlief die Fissur parallel der Richtung der Gewalt 2 mal. Bei einseitiger Compression war aber ihr Verlauf in Richtung der Hauptfissur das Typische; nur einmal stellte ich hier eine isolirte Parallelfissur sicher.

Den Scheitel ausgenommen, ist der Ort der Gewalteinwirkung verschieden gewesen. Ein wenig bevorzugt scheint mir das Hinterhaupt (4 mal); sonst notire ich Gesicht, Stirn, Scheitelbeine oder seitliche Kopfgegend als Oertlichkeiten, an welchen die Gewalt zur Wirkung kam, wobei das Hervortreten des Hinterhauptes im Sinne Perrin's zu deuten wäre. Sitz der Fissur aber waren: das Orbitaldach 6 mal, die mittlere und hintere Grube 4 und 1 mal. Dass die isolirten Fissuren im Allgemeinen die äquatorialen Partieen bevorzugen ist aus den vorliegenden Fällen nicht zu ersehen.

Typisch für den Verlauf der isolirten Fissuren scheint der Fall Anna Heer's, Nr. 19, Tf. V, Abbild. 15.

Mann, 50 Jahre alt, auf dem Strassenpflaster liegend gefunden. Wunde am Hinterhaupte links. Eine Fissur zieht in diagonaler Richtung durch die linke hintere Grube, nahe dem Foramen magnum in 2 Aeste sich theilend, eine zweite isolirte beginnt am linken Processus clinoideus med. und geht schräg nach rechts vorn durch den Keilbeinkörper und die innere Partie der rechten Ala parva.

Die Fissur erstreckt sich also in diagonaler Linie von der linken Hinterhauptsgrube bis ins Foramen magnum. Der starke Clivus hat der Berstung Widerstand geleistet; aber vom Türkensattel aus nimmt die Fissur genau die gleiche diagonale Richtung.

Geht man von der Voraussetzung aus, dass die Formänderung des Schädels mindestens so weit reichen muss wie die Fissuren, so ist nach den Versuchen von Messerer (z. B. Nr. 34 und 40), in denen die Fissuren $^3/_4$ der ganzen Peripherie des Schädels umkreisen, Inanspruchnahme der Elasticität auch entfernter Theile bei einseitigem Gewaltangriffe gesichert.

Im Anschlusse an die isolirten Fissuren möchte ich auf jene im Clivus Blumenbachi hinweisen, da sie, insbesondere wenn die Gewalt auf das Vorderhaupt einwirkt, ihren Ursprung ebenfalls

an einem entfernten Punkte der Basis nehmen. Im Clivus können Quer-, Diagonal- und Längsbrüche vorkommen. Da der Clivus knöchern nur mit dem Keilbeinkörper und den Condylen des Hinterhauptbeines verbunden ist, der Keilbeinkörper aber zu schwach scheint, um einen so festen Knochen zu fracturiren, kann die Längsfractur nur so erfolgen, dass der Clivus Blumenbachi durch Auseinanderweichen der Partes condyloidei, also durchaus indirect senkrecht gespalten wird. Längsfracturen müssen daher stets bis in's Foramen magnum hineinreichen, was sich bei Betrachtung des in der Literatur enthaltenen casuistischen Materiales bestätigt.

Richtung der Fissuren.

Waren auch von den früheren Autoren die Beziehungen zwischen Angriffsstelle der Gewalt und Verlaufsrichtung der Fissuren gesucht und für einen Theil der Fälle gefunden worden (Aran, A. Schwarz[1], Giovanardi[2]), so bleibt doch das Verdienst der Messerer-v. Wahl'schen Arbeiten, die Gesetzmässigkeit dieses Verhältnisses ebensowohl experimentell festgestellt, als auch theoretisch abgeleitet zu haben.

Schärfere Fassung hat dieses Gesetz, dass die Berstungsfissuren parallel der Druck-, resp. Stossrichtung verlaufen, dann noch durch die Unterscheidung Körber's zwischen Druckrichtung und Druckebene erhalten.

Ein Stoss, der, in sagittaler Richtung geführt, das Scheitelbein streift, wird am ehesten eine quere, d. h. eine senkrecht auf der Sagittalebene stehende Fissur erzeugen; ganz entsprechend der Richtung, in welcher die Stosswirkung auf den Schädel zur Geltung kam und im Gegensatze zur Richtung der Gewalt, wohingegen allerdings Ignatowski behauptet, dass bei schräg geführtem Schlage die Fissuren mit der Richtung des Schlages gleichsinnig verlaufen.

Von Körber stammt auch der Gesichtspunkt, wenn schwer aufzulösende Fracturen vorliegen, nach mehreren Druckpunkten entsprechend einer fortschreitenden Gewalteinwirkung zu suchen. So lassen sich, wie die Casuistik Körber's, Knorre's und Heer's zeigt, auch verwirrte Fracturlinien auflösen.

Gemäss dem Verlaufe der Fissuren in meridionalen Linien können dieselben die Schädelbasis nach allen Richtungen hin durchschneiden, was ja auch ein Blick auf die Abbildungen bei Dulles und Félizet lehrt, da eine Anzahl Fissuren auf ein und dieselbe Basis eingezeichnet werden konnte. v. Wahl stellt für die Basisbrüche 4 Typen auf: Querbrüche, Längsbrüche, Diagonalbrüche und Ringbrüche, von denen die drei ersten

1) A. Schwartz, Zur Statistik der Fracturen der Schädelbasis. Diss. Dorpat. 1872. — Aran, l. c.

2) Osservazioni su numerosi casi di frattura del cranio. Lo Spallanzani 1881.

den Berstungsbrüchen, die letzteren dagegen den Zertrümmerungsbrüchen zugezählt werden müssten, wobei noch zu erwähnen wäre, dass diese Gruppirung von den Berstungsfissuren ausgeht, und dass auch in den grösseren Casuistiken, ausgenommen jene von Körber und Knorre, Biegungsbrüche kaum eine Berücksichtigung erfahren.

Die Fissuren des Gewölbes oder des Schädels als Ganzen lassen dieselben typischen Richtungen erkennen; als ergänzend sind die Gruppen der horizontalen und vertikalen Fissuren hinzuzufügen.

Eine Auslese aus der Literatur von 178 Fällen ergab mir, dass die erste Stelle unter den Basisfracturen die queren, 69 an der Zahl, einnehmen. Dann folgen sagittale Fissuren 33, diagonale 27, vertikale Sprünge 24, horizontale 11 und endlich Fracturen, welche auf Biegung zurückzuführen waren, 14.

Die queren, sagittalen und diagonalen Basisfracturen als der Form und der Lage nach vielfach durchforschte Dinge bei Seite lassend, möchte ich mir in Folgendem einige Worte nur noch über Vertikal- und Horizontalfissuren erlauben.

Vertikale Fissuren sind experimentell besonders von Messerer und Ignatowski erzeugt worden; bei Messerer in den Versuchen Nr. 47, 48, 49, 50, 54, 56, 57, 59, 60, 62, 63, 64, 65, 66, 68, also insgesammt 15 an der Zahl.

Von den Präparaten weisen fünf mehrfache Fissuren auf, welche entweder in gleicher Richtung oder in verschiedenen Richtungen zur Basis zogen. So sind es im Experimente Nr. 50 4 Fissuren, die das Schädeldach in 4 Quadranten zerlegen.

Die Gewalt auf den Scheitel wirkte verschieden, je nachdem langsame Compression ausgeübt, oder ein Schlag vollführt wurde.[1]) Entstanden im ersten Falle Biegungsbrüche der Basis, so erfolgten im zweiten verticale Fissuren, die in verschiedenen Meridianen durch eine oder mehrere Gruben gegen die Basis verliefen und ihr Ende in einem inmitten der Basis gelegenen Punkte, im Foramen magnum, im Türkensattel oder in einem der Foramina zu Seiten des Türkensattels nahmen. Daneben finden sich Andeutungen von Ringbrüchen. Es war von Interesse, auch für diese Bruchform casuistische Belege aus der Praxis herbeizuschaffen, zumal sie dort — ausgenommen die kurze Notiz über diese Fissuren bei Dulles — nicht berücksichtigt ist.

Unter 178 Schädelbasisfracturen, welche ich sammelte, fanden sich solcher vertikaler Fissuren 24*); bei: Anna Heer, Köhler, Sen, Kölliker, Leisrinck, Kellner, Guthrie, Wichura, Morian, Wallace, Kanzow, Wald, Beck. Diese klinischen Fälle wiederholen mit Genauigkeit die Messerer'schen Experimente insofern, als sich

1) Chauvel und Félizet erhielten auch bei Schlag auf den Scheitel Ringbrüche.

*) 1 u. 2. A. Heer, Ueber Schädelbasisbrüche. Beiträge zur klin. Chirurgie. Bd. IX. Heft 1. Fall 20 u. 42.

Fissuren fanden, welche die von der Gewalt getroffene Stelle mit dem Stützpunkte der Basis verbinden, von der Scheitelhöhe also zum Foramen magnum, zum Clivus Blumenbachi, Türkensattel u. s. w. reichen. Daneben ebenfalls Andeutungen von Ringbrüchen der Basis. Auch kommen gleichzeitig mehrere Vertikalfissuren vor, z. B. in den Fällen von Leisrinck (3), Kölliker, Guthrie, Morian, Kellner, Kanzow, Wald, im Ganzen 10.

Unter diesen 10 Vertikalfracturen mit mehreren Fissuren sind solche, welche zwei quer verlaufende Fissuren zeigen, am häufigsten — 5 unter 10.

Von den übrigen 14 Fällen mit je einer Fissur, sind es 8 mal querverlaufende und je 3 mal sagittale und diagonale Sprünge. Dieses Ueberwiegen der queren Fissuren könnte man vom Standpunkte der Berstungstheorie aus dem Befunde Messerer's erklären, demzufolge die Aenderung der sagittalen Durchmesser eine stärkere ist, als der queren, weshalb der Schädel in den querverlaufenden Meridianen gegenüber den sagittal verlaufenden für Berstung bevorzugt sein muss. Sonst gehen die Verticalfissuren nur selten bis an den Unterstützungspunkt der Basis, die Umrandung des Foramen magnum heran. Dies liess sich nur 4 mal beobachten. Häufiger bildet der Keilbeinkörper den Endpunkt, und nicht selten nimmt eines der Foramina: ovale, spinosum, lacerum ant. et post. das Ende der Vertikalfissuren auf.

Auf Vertikalfissuren sind auch fast ausschliesslich die Halbirungen des Schädels zu beziehen, von denen v. Bruns 6 aus der Literatur

---

3—5. Köhler, Bericht über die chirurgische Klinik des Geh. Rathes v. Bardeleben. Charité-Annalen 1890. XV. Jahrg. S. 406. Fall 1. — 1881. S. 429. Fall 3. — 1880. S. 568. Fall 1.

6. Kristo Sen, The Indican Medical Gazette. Centralblatt für Chirurgie. 1874. Fall 2.

7. Th. Kölliker, Eine geheilte Schädelfractur. Centralblatt für Chirurgie. 1877. Nr. 49.

8—12. Leisrinck, Studien über Fracturen. Archiv für klin. Chirurgie. Bd. XIV. 1872. Fall 8, 9, 10, 11.

13—14. Kellner, Diss. Schriften der Universität Kiel. 1878. Fall 12 u. 22.

15. Guthrie, Ueber Gehirnaffectionen. A. d. Engl. 1844. Citirt nach Bruns.

16. Wichura, Beitrag zur Statistik der Schädelverletzungen. Diss. Berlin 1881. Fall 2.

17. Morian, l. c. S. 807.

18. Schmidt's Jahrbücher. 1834. 2. S. 40. London med. and surg. Journ. Dec. 1833.

19. Wallace, Lancet. 1836. Vgl. Schmidt's Jahrb. 1837. 15. S. 59.

20. Kanzow, Ueber Gehirncontusion. Vierteljahrsschrift für gerichtl. Medicin. Vgl. Schmidt's Jahrb. 1863. 120. S. 349.

21. Wald, Gerichtliche Medicin. Leipzig 1858. Bd. I. S. 108.

22 u. 23. Beck, Casuistik der Schädelverletzungen. Deutsche Zeitschrift für Chirurgie. Bd. VIII. S. 176 u. 182.

24. Beck, Serie von Schädelverletzungen. Deutsche Zeitschrift für Chirurgie. Bd. XI. S. 523.

gesammelt hat, während unter den von mir zusammengestellten Basisfracturen drei Halbirungen des Schädels, 2 quere und eine sagittale sich fanden.

Greift die Gewalt tief an, so ist entsprechend der Schwäche der Basis in dieser die Fissur zu erwarten. Von begleitenden Fissuren müssten nächstdem am häufigsten horizontal verlaufende Fissuren vorkommen, da diese gemäss der Forderung, dass Berstungsfissuren in Meridianen verlaufen, sowohl bei einer Gewalteinwirkung aufs Vorderhaupt, wie aufs Hinterhaupt und auf die seitlichen Schädelpartieen, endlich bei Gewalteinwirkung in diagonaler Richtung entstehen können, während für sagittale und quere Fissuren nur je 2 Angriffspunkte, Stirn und Hinterhaupt, resp. die Temporalgegenden, sich bieten.

Horizontale Fissuren sind aber trotzdem selten zu beobachten; in grösserer Ausdehnung fand ich sie 11 mal in den Fällen von: Heer, Leisrinck, Magon, Forster, Zucker, Tiling, Brinet, Dobrucki, Caspar-Liman, dazu das Praeparat der Sammlung der hiesigen chirurgischen Klinik A 2.*)

Die horizontalen Fissuren erscheinen am häufigsten bei seitlich angreifender Gewalt, nächstdem wenn die Gewalt aufs Hinterhaupt wirkt, sehr selten, wenn das Stirnbein getroffen wird.

In meinen 11 Fällen betraf die Gewalteinwirkung 4 mal das Hinterhauptbein oder die hinteren Partien der Scheitelbeine (Magon, Forster, Zucker, Brinet), Fissuren erzeugend, welche nach vorn bis in die Schläfenschuppe oder bis in die Spitze des kleinen Keilbeinflügels hineingingen, wobei sie mehr oder weniger dicht über dem Ansatz der Pyramide der betreffenden Seite verliefen. Die Seitenpartieen des Schädels waren in den sieben übrigen Fällen getroffen worden: 4 mal bildete die linke, 2 mal die rechte Seite des Schädels den Angriffspunkt und in einem Falle handelte es sich um doppelseitige Compression. Hier verliefen die Fissuren in der entsprechenden Richtung entweder nach vorn oder nach

*) 1. A. Heer, l. c. Fall 38.

2 u. 3. Leisrinck, l. c. Fall 12 u. 19.

4. E. Magon, Bullet. de la soc. anatom. de Paris. 1875. p. 247. Centralblatt für Chir. 1876. Nr. 30.

5. Forster, Transact. of the pathol. Society of London. 1873. Vol. 24. Centralblatt für Chirurgie. 1874.

6. Zucker, Brüche des Schädelgrundes. Diss. Breslau 1872.

7. Tiling, Peterb. med. Wochenschrift. 1880. Nr. 50.

8. Brinet, Fractur der Basis des Schädels durch contre-coup. Schmidt's Jahrb. 1835. Archives generales. 1834.

9. Dobrucki, Seltener Fall von Bruch des Schädeldaches. Virchow-Hirsch Jahresbericht. 1890. Bd. II. S. 485.

10. Caspar-Liman, Praktisches Handbuch der gerichtlichen Medicin. Berlin 1871. Nr. 127. Bd. II.

hinten. In einigen Fällen fanden sich beide Richtungen gleichzeitig genommen, so z. B. in Nr. 48 bei Anna Heer, abgebildet auf Taf. VII, Abb. 22, wo zwei horizontale Fissuren, ausgehend von einem Punkte des Sulcus transversus sinister nachweislich sind. Die eine strahlt in horizontaler Richtung nach hinten aus und reicht bis in die Nähe der Protuberantia occipitalis int., die vordere zieht ebenfalls horizontal über die Basis der linken Pyramide bis in die Mitte der linken mittleren Schädelgrube.

Eine Fissur, die das Stirnbein horizontal durchsetzte, traf ich in dieser Gruppe nur 2 mal — im Falle von Dobrucki und im Präparate A_2. der hiesigen Sammlung.

Der letztere interessante Schädel ist an der rechten Kopfseite von einem Windmühlenflügel erfasst worden. Die Aufschlagsstelle kennzeichnet ein ausgedehnter Zertrümmerungsbruch. Nach oben durch eine bogenförmige Linie abgeschlossen, die gegen den Scheitel convex vom äusseren Rande des Margo supraorbitalis zum hinteren unteren Scheitelbeinwinkel verläuft, begrenzt nach unten hin den Splitterbruch eine vom Scheitelbeinwinkel zur Nasenwurzel gezogene Linie. Das Jochbein und der Processus zygomaticus des Schläfenbeines sind unverletzt, doch umkreist je eine feine Fissur den Processus malaris des Oberkiefers und die Wurzel des Processus zygomaticus am Schläfenbeine. Von der Innenseite betrachtet reicht die Zertrümmerung von der Lamina cribrosa durch das Orbitaldach, den kleinen und grossen Keilbeinflügel, sowie die Schläfenschuppe zur Basis der Pyramide. Von letzterer Stelle zweigt sich eine feine Fissur ab, die quer durch die rechte Pyramide gegen das Foramen magnum geht, während ein zweiter, ebenso feiner Sprung längs der Axe der rechten Pyramide hinzieht. Eine grosse horizontale Fissur aber reicht von der Nasenwurzel, wo sie weit klaffend in die grosse Splitterfractur übergeht, durch den Margo supraorbitalis sin., in wagerechter Richtung über Stirn- und Scheitelbein verlaufend, bis auf 2 Cm. unterhalb des Tuber parietale sin. Die Fissur ist 18 Cm. lang und klafft an der Nasenwurzel 4 Mm.

Dobrucki erzählt Folgendes: Patient hatte mit einer Schaufel einen Schlag auf das linke Schläfenbein erhalten. Von hier aus zieht eine Fissur durch das Stirnbein bis zum Schläfenbeine der anderen Seite, während eine quer über das Dach laufende Fissur die Endpunkte der horizontalen Fissur verbindet. Die vordere Hälfte des Schädeldaches ist nach vorn und rechts verschoben. Hier kam möglicher Weise die Schaufel als Keil zur Geltung und verursachte die Horizontalfissur.

Bei Knorre liegt ein horizontaler Berstungsbruch im Stirnbeine auf Taf. III, Fig. 8 B vor. Greiffenhagen bildet eine vom Hinterhaupte ausgehende Horizontalfissur auf Taf. I, Fig. 2 ab.

Endlich sind in den meisten Fällen die horizontalen Fissuren nicht allein, sondern, entsprechend der Richtung der Gewalt, in Combination mit Fissuren der Basis in der Längsrichtung oder mit querem, resp. diagonalem Verlauf vorhanden.

Die Seltenheit horizontaler Fissuren lässt sich aus der Gestaltung des Schädels erklären. Von den verschiedenen Gebilden, mit denen

der Schädel verglichen ist — Ovoid (Sabatier, Sappey), Sphäroid (Sabourant), Oval (Saucerotte) u. s. w. —, ist keines ihm auch nur entfernt ähnlich. Namentlich die Gestaltung der Basis widerstrebt jeder einheitlichen Auffassung, so dass es zweckmässig ist, der Formverschiedenheit zwischen Gewölbe und Basis auch rücksichtlich der Fracturen Rechnung zu tragen. Entsprechend den in der Anatomie gegebenen Grenzen zwischen Schädelbasis und Schädelgewölbe, setzt sich die Basis an das Gewölbe in der vorderen Schädelgrube nahezu rechtwinklig an, in der mittleren Grube unter einem stumpfen Winkel und in der hinteren in Gestalt einer gekrümmten Fläche. Eine Uebertragung des Gesetzes der Berstung in meridionalen Linien, das dem Verhalten einer Hohlkugel entnommen ist, wird daher am ehesten für das Hinterhaupt und die mittlere Grube, nur schlecht für das Vorderhaupt zulässig sein.

Die 11 horizontalen Fissuren gruppiren sich in entsprechender Weise. Vier derselben beziehen sich auf das Hinterhaupt, 5 auf die seitlichen Partieen des Schädels und nur 2 auf horizontale Berstungen im Bereiche des Stirnbeines. Zudem überwiegen die Fissuren vom Hinterhaupte aus an Länge und können dann allerdings auch in die seitlichen Partieen des Schädels hinein sich erstrecken.

XX.

Aus der Königlichen chirurgischen Klinik der Universität Leipzig.

Tuberculin und Aktinomykose.

Ein Beitrag zur Kenntniss ihrer Beziehungen zu einander.

Von

Stabsarzt Dr. P. Leopold Friedrich,

Privatdocent für Chirurgie.

Die an Billroth's[1]) Klinik zuerst gemachte und von v. Eiselsberg[2]) auf dem XX. Chirurgen-Congresse mitgetheilte Erfahrung der Heilung eines Falles von Bauchwandaktinomykose durch Tuberculin hat in der Folgezeit zu mehrfachen derartigen Heilversuchen auch anderwärts geführt, ohne dass diese jedoch alle die gleichgünstigen Ergebnisse gezeitigt hätten. Den wohl wichtigsten analogen Heilungsfall, auf Kahler's Klinik in Wien behandelt, finden wir in der inhaltsreichen Zusammenstellung Illich's[3]) berichtet.

Im 1. Bande von Penzoldt und Stintzing's Handbuche der speciellen Therapie wird von Seiten Garré's beim Abschnitte Aktinomykose der Tuberculin-Injectionen, wie jeder anderen allgemeinen Therapie, nur mit kühler Zurückerhaltung Erwähnung gethan.

In den Arbeiten der beiden letztgenannten Autoren finden wir bei dem ersten einen Theil der Krankengeschichten mitgetheilt, bei dem letzteren die Namen aller derer verzeichnet, welche die Tuberculinbehandlung mit oder ohne Erfolg versucht haben: Billroth, Kahler, Socin — Erfolge; Körte, Makara, Heuck, Krönlein, Albert — Misserfolge.[4])

1) Tuberculinbehandlung bei Aktinomykosis. Wiener medicinische Wochenschrift. 1891. Nr. 10.

2) Verhandlungen des XX. Congresses der deutschen Gesellschaft für Chirurgie. S. 62.

3) Beitrag zur Klinik der Aktinomykose. Wien 1892.

4) Siehe auch Berliner klinische Wochenschrift 1891. Nr. 3; Orvosi Hetilap. 1891. Nr. 18 (citirt nach Illich); Münchener medicinische Wochenschrift. 1892. S. 419 und 437 ff.

Die Krankengeschichten der citirten Fälle sind, soweit ich einen mit Rücksicht auf den Umfang der jeweiligen Tuberculinbehandlungsversuche genügenden Einblick in sie zu gewinnen vermochte (und dazu geben nicht alle hinreichende Anhaltspunkte), zum Theil auch insofern unvollständig, als unter den „geheilten" sich ein Fall (Kahler) befindet, wo schon nach 1½ Monaten die Beobachtung unterbrochen worden ist; bei den ungeheilten Fällen aber mehrfach die Kürze der durchgeführten Behandlung, vielleicht auch die ausnehmende Schwere der Erkrankung den Werth des Urtheils über den Nutzen der eingeschlagenen Methode erheblich abschwächen dürfte. So erhielt die Heuck'sche Patientin der Erb'schen Klinik im Ganzen überhaupt nur 0,0035 Grm. Tuberculin, der Makara'sche Kranke 5 Injectionen von 1—6 Mgrm. Ueber den Billroth'schen Fall belehrt uns die Betheiligung v. Eiselsberg's an der durch Schlange's[1]) Vortrag über die Prognose der Aktinomykose angeregten Discussion gelegentlich des XXI. Chirurgen-Congresses, dass bis dahin, also nach Ablauf von 1¼ Jahren, der Patient dauernd geheilt geblieben ist. In diesem Falle war auch die Behandlung durch 5 Monate hindurch mit 10 Injectionen und letztmalig höchster Dosis von 0,25 Grm. Tuberculin durchgeführt worden. Seit jenen Publicationen ist die Frage der Tuberculinbehandlung der Aktinomykose meines Wissens nicht wieder erörtert worden.

Was mich veranlasst, noch einmal darauf zurückzukommen, sind folgende Gesichtspunkte.

Es lässt sich aus den bisher gewonnenen Ergebnissen ein bestimmtes Urtheil über die biologischen oder therapeutischen Beziehungen des Tuberculins zur Aktinomykose nicht gewinnen, obschon die Entscheidung dieses Gegenstandes praktisch wie theoretisch von einleuchtender Bedeutung ist. Befinden wir uns doch in einer Zeit, wo die Fragen nach dem Antagonismus von Bacterien, ihren Proteïnen, den specifischen Toxinen und den Antikörpern im Vordergrunde des allgemeinen ärztlichen Interesses stehen. Den Maassstab des Werthes aller darauf gerichteten Versuche giebt aber allein ihre Nutzanwendung auf die Thier- und Menschenpathologie ab. Jeder diesbezügliche, am Menschen selbst beobachtete Versuch kann unter Umständen mithin im Stande sein, unseren Gesichtskreis in der bezeichneten Richtung zu erweitern, und seine Mittheilung wird dadurch gerechtfertigt. Die im vorliegenden Falle mit dem Tuberculin gemachten Erfahrungen dürften eine solche Stelle beanspruchen und auf

1) Siehe die Verhandlungen des XXI. Congresses der deutschen Gesellschaft für Chirurgie.

die antagonistische Beziehungen des Tuberculins zum Aktinomyces ein klärendes Licht werfen. Und hier liegt ja der springende Punkt der Versuche in praktischer und theoretischer Hinsicht: man mag von dem Einflusse des Tuberculins auf die Granulationen als solche denken und reden, was man will —, wenn nicht ein biologischer Antagonismus zwischen dem Bacterienprotein des Tuberkelbacillus und dem Aktinomyces besteht, müssen alle entsprechenden „Heil"-versuche als Irrthümer zurückgewiesen werden. Und der beobachtete Fall bietet uns eigentlich alle Handhaben zur Prüfung dieses Verhältnisses klinisch und experimentell: 1. kam nämlich die Kranke in schwerstem allgemeinen und örtlichen Kranksein zu uns; 2. beobachteten wir erst den Charakter des weiteren Krankheitsverlaufes, ehe wir mit den Tuberculininjectionen begannen. Nicht allein die Eiterkörnchen-, sondern auch die Untersuchung excidirter Granulationstheile stützte die Diagnose; 3. erfolgte zeitlich mit der Behandlung zusammentreffend die klinisch täuschende ausserordentliche Besserung des Krankheitsbildes, und wurden Tuberculinmengen verabreicht, wie sie wohl noch nicht therapeutische Verwendung gefunden —, so dass man nicht wohl den Einwand wird erheben können zu Punkt 2, der Fall wäre ein zu leichter gewesen, zu 3, er wäre unzureichend behandelt worden; und endlich belehrte die erst 9 Monate nach beendeter Tuberculinbehandlung erfolgte Section uns anatomisch über die Wirkung des fraglichen Mittels.

Die Krankengeschichte lautet:

R. G., 23 Jahre alt, Kellnerin aus L., hat als Kind Diphtherie durchgemacht, war sonst nie krank, hat noch nicht menstruirt. Sie hat immer in der Grossstadt gelebt. Die Schilderung ihrer Lebensweise weist aussergewöhnliche Lebensgewohnheiten nicht auf. In der Zeit von Ende August bis October 1893 litt Patientin an mit Erbrechen und starken Schmerzen einhergehender „Unterleibsentzündung", welche ärztlicherseits mit Umschlägen behandelt wurde. Es bestand Appetitlosigkeit und Verstopfung. Patientin war 7 Wochen bettlägerig. Danach vermochte sie bis Ende Februar ihrem Berufe nachzugehen, empfand jedoch dauernd noch „Beschwerden im Leibe", welche zeitweise zwar etwas nachliessen, zuweilen sich jedoch zu heftigen Schmerzanfällen steigerten. Im Laufe des Februar bildete sich allmählich an Stelle des Nabels eine circa eigrosse, geröthete schwappende Geschwulst, welche von selbst aufbrach und viel Eiter entleerte. Patientin wurde wieder bettlägerig. Der Arzt verordnete Carbolwasserumschläge, gegen die Verstopfung Pillen. Da die geschwürig zerfallende Geschwulst sich immer weiter über die Bauchdecken ausdehnte, und mit ihrem Wachsthume ein bedenklicher Kräfteverfall einherging, suchte Patientin am 6. September 1894 die Hülfe der Klinik auf. Das Untersuchungsergebniss war damals das folgende:

Im Längenwachsthum sehr zurückgebliebene (nur 134 Cm. lange),

jedoch nicht unproportionirt gebaute Kranke, von infantilem Gesammthabitus mit einem Körpergewichte von 40 Pfund; hochgradige Anämie, beträchtlicher Schwund des Hautfettpolsters und der Musculatur. Temp. 37,2° C., Puls 112, Resp. 28. Grosse Hinfälligkeit, Sprache coupirt, klanglos. Zähne durchweg cariös, mehrfache Zahnlücken. Stomatitis, Foetor ex ore. Neigung zu Zahnfleischblutungen. Brustkorb gleichmässig gebaut, flach, Intercostalräume weit, eingezogen, retrahirte Ober- und Unterschlüsselbeingruben, besonders links. Athmung abgeschwächt, nirgends ausgesprochene Dämpfung, diffus verbreitete, vereinzelte, uncharakteristische klein- und mittelblasige, feuchte Rhonchi. Herzdämpfung deutlich normal, Puls klein, weich, regel- und gleichmässig.

Abdomen stark gespannt, spontan und bei Druck starke Schmerzempfindlichkeit, besonders in der Nachbarschaft der der Vorderfläche pilzförmig aufsitzenden Granulationsgeschwulst und in der Blasengegend. Patientin ist vollständig appetitlos und erbricht nach Nahrungsaufnahme häufig; bei Stuhlentleerung und Wasserlassen bestehen heftige Schmerzen. Die Vorderfläche der Bauchwand wird zum guten Theile eingenommen von 2 Geschwülsten. Die erstere entspricht dem Sitze des Nabels, dessen Configuration nicht mehr zu erkennen ist; sie ist zur Zeit reichlich taubeneigross, springt halbkugelig hervor, zeigt am unteren Rande eine Fistelöffnung, aus der dünnflüssige Secretmassen hervorsickern. Die Haut ist über der Anschwellung zum Theile gefaltet, blauroth verfärbt; für die Betastung erweist sich die Anschwellung ungleichmässig gefügt, meist weichelastisch, bei geringem Drucke nimmt das Fistelsecret an Menge zu, zeigt zähere Flöckchen und ist mehr getrübt. Um diese Geschwulst lagert sich halbkreisförmig eine zweite zwischen Nabelgegend und Symphyse, mit der Convexität nach unten; sie besitzt im queren Durchmesser eine Ausdehnung von 23 Cm., im Längsdurchmesser von 10 Cm.; sie überragt um 2 Cm. das Niveau der Bauchdecken. Ihre Oberfläche bilden zum Theile ungereinigte, zum Theile frei zu Tage liegende unregelmässige, glasig durchscheinende, leicht blutende Granulationen, in welche zahlreiche gelblichweisse, sand- bis senfkorngrosse und grössere Pfröpfchen und Kügelchen eingebettet sind. An manchen Stellen des Randes schieben sich junge Epithelzonen gegen die Mitte der Geschwulst vor. Die Secretion ist eine ausserordentlich reichliche, meist seröse, so dass Patientin in der Vorstellung lebt, dass durch die Geschwulst aller Urin abflösse. Besonders darauf gerichtete Untersuchung stellt dieses als irrig fest; keine Urinbestandtheile im Wundsecrete. Eine Communication mit den Innentheilen des Abdomens ist nicht nachweisbar, und wird eine diesbezügliche Feststellung in keiner Weise forcirt. In der Nachbarschaft der Hauptgeschwulst glänzend glatte Spannung und wechselnde Röthung der Bauchwandhaut, mehrfach deutlich fluctuirende subcutane, erbsen- bis kleinkirschgrosse Abscesschen. Die der Percussion und Palpation zugänglichen Theile des Abdomens erschienen normal; die Genitalien sind infantil, Introitus virginell, Pubes fehlen. Starkes circuläres Oedem beider Beine; Urin klar, eiweissfrei; enthält keine pathologischen Zell- oder Bacterienelemente. Menge 450.

Stuhl angehalten, ohne bemerkenswerthe makro- und mikroskopische Beimengungen.

Die mikroskopische Prüfung der Eiterkörnchen ergab, namentlich bei Behandlung mit Alkalien, viele charakteristische drüsige Haufen von Pilzmycel mit kolbigen Ausläufern; letztere sind in grossen Massen auch isolirt anzutreffen; hier und da liegen Ballen von Mycelgeflechten, ohne kolbige Verdickungen. Die Färbung nach Gram ergiebt das bekannte Bild feingeschwungener Pilzfäden mit rechtwinklig abgehenden Seitenästchen; die Keulen färben sich zum Theile vortrefflich mit sauren Anilinfarben.

Die örtliche Behandlung bestand in wechselnd feuchter Compressen- und Salbenbehandlung. Der Allgemeinzustand wurde durch alle Hülfsmittel der Pflege und Ernährung zu heben gesucht. Eine sichtbare Besserung wurde nicht erreicht. Nach 6 Wochen der Beobachtung begannen wir mit der Tuberculinverabreichung, zunächst 1 Mgrm. p. dosi subcutan.

Innerhalb von 39 Tagen stiegen wir bis zu einer einmaligen Tagesdosis von 0,2 Grm. Erst bei dieser Dosis wurde eine sogenannte febrile Reaction (bis 38,1° C.) beobachtet. Sonst waren bis dahin den Injectionen bei regelmässig zweistündig ausgeführter Messung, auch des Nachts, Abendtemperaturen von nicht mehr als 37,0 bis 37,6° gefolgt. Eine sogenannte örtliche Reaction trat überhaupt nie hervor. Nach weiteren 121 Tagen waren wir allmählich bis zu 1,0 Grm. Tuberculin p. dosi gekommen. Die Temperaturreaction betrug bei der erstmaligen Verabfolgung von 1 Grm. Tuberculin = 39,0° C., bei der letztmaligen 38,3° C. Bis zum 25. März — mit diesem Tage wurde die Tuberculinverabreichung ausgesetzt — erhielt Patientin im Ganzen 14⅘ Grm. Tuberculin. Die durchweg verhältnissmässig so geringe „Reaction" ist um so auffallender, als die Obduction nachmals zahlreiche ältere und jüngere tuberculöse Herde in den Lungen aufwies.

Auch im Billroth'schen Falle waren bis 0,25 Grm. Tuberculin p. dosi gegeben worden. Sowohl dieser Umstand als die eigene Beobachtung der vorzüglichen Gewöhnung der Kranken an den Heilkörper liessen uns bis zur besagten hohen Dosirung vorgehen.

Eine sorgfältige, regelmässige tägliche Controle des Urins versicherte uns der relativen Unschädlichkeit der Verabreichung hinsichtlich der Nieren. Die gelegentlichen Temperaturanstiege, bei Verabreichung der höheren Dosen waren meist von auffallend geringen Begleiterscheinungen gefolgt. Nur einmal stellte sich stärkeres Unbehagen, Erbrechen und Frostgefühl ein. Der Gesammtzustand der Patientin hob sich in der Folge derart, dass sie an Körpergewicht gewann, die Gesichtsfarbe sich besserte, der anfangs ganz darniederliegende Appetit sich einstellte, und Patientin Anfang Mai 1895, 5 Wochen nach Sistirung der Tuberculininjectionen, welche rund durch 5½ Monate angewandt worden waren, erstmalig das Bett verlassen konnte. Die Bauchwandgranulationsgeschwulst hatte sich in der Zwischenzeit entsprechend zurückgebildet und nahm nur noch den 4. Theil ihres ihres früheren Umfangs ein. Hand in Hand damit war auch der Schwund der Eiterkörnchen im Secrete und auf den Granulationen gegangen. Nur noch 2, ja 3 Cm. breite, überall epithelbedeckte, in der Mittellinie sich begegnende Granulationsleisten zeigten inmitten mässig pigmentirter, glänzender fein geäderter Narbenzüge die Hauptherde der vormaligen Geschwulstbildung an. Patientin betheiligte sich bald an

allerlei Arbeiten in Haus und Küche, war lebensfroh und frei von sie belästigenden Beschwerden. Bei diesem verhältnissmässig vorzüglichen Befinden schien es uns nicht mehr gewagt, zur Exstirpation der Granulationsreste an der Bauchwand zu schreiten. Diese liess sich linkerseits in Narkose am 26. Juni 1895 leicht ausführen, und die Heilung erfolgte per primam. Bei der am 24. September jedoch versuchten Wegnahme der rechtsseitigen Geschwulstleiste zeigte sich, dass schräg die Bauchwand durchsetzende Granulationen in das Innere des Abdomens führten; die Abtragung dieser im Gesunden hätte die Resection eines grösseren Stückes Bauchwand nothwendig gemacht. Davon wurde jedoch Abstand genommen und ein Schluss bei der Morschheit des Gewebes und der theilweisen Dünne der Bauchwand durch weitausgreifende Nähte zu bewerkstelligen gesucht. Hierbei wurde der Darm verletzt; denn 5 Tage nach dem Eingriffe etablirte sich hier eine Kothfistel, ohne irgend welche Anzeichen örtlicher Peritonitis oder Störung des Allgemeinbefindens. Die Patientin erholte sich auch von diesem Eingriffe so, dass sie bereits nach 20 Tagen das Bett wieder verlassen konnte. Durch die Fistel wurden Koththeile in wechselnder Menge je nach der Art der aufgenommenen Nahrung entleert; jedenfalls ging der weitaus grösste Theil derselben auf normalem Wege in täglicher Regelmässigkeit ab.

Am 26. October stellte sich plötzlich bei vorher normalen Abendtemperaturen und ohne anderweite vorhergegangene Anzeichen einer erneuten Propagation des Krankheitsprocesses ein Schüttelfrost (mit 39,5° C.) ein. Von diesem Tage ab verfiel Patientin zusehends. Unter andauernd hohen Temperaturen bis 40° C. des Abends, heftigen Schmerzen im rechten Hypochondrium, Vergrösserung der Leberdämpfung, grosser Druckempfindlichkeit in dem Epigastrium und in der Lebergegend und erschwerter Deglutition sanken die Kräfte rasch, und am 13. December 1895 erfolgte der Exitus letalis.

Das Obductionsergebniss[1]) (Obducent Herr Dr. Kockel, erster Assistent am pathologischen Institut) lautete:

Haut blassgrau, dicht über der Symphyse eine handtellergrosse, mit eingetrockneten Krusten bedeckte Stelle, in deren Centrum sich ein Loch befindet, durch das der Finger in den Darm einzuführen ist.

Fettgewebe fast völlig geschwunden.

Musculatur äusserst reducirt, blassroth.

Schädeldach nicht ganz symmetrisch, 3—5 Mm. dick, mit gut entwickelter blutarmer Diploë.

Harte Hirnhaut nicht verdickt. Auf der Innenseite gallertartige, dünne fibrinöse Auflagerungen mit blutigen Einsprengungen, die sich leicht abstreifen lassen.

Weiche Hirnhäute ganz schwach getrübt, etwas sulzig.

Gewicht des Gehirns 1050 Grm.

Gehirn ausser geringem Oedem und starker Anämie nichts Abnormes. Thymus geschwunden. In der linken Pleurahöhle circa 200, in der rechten circa 50 Ccm. klaren Serums.

---

1) Herrn Geheimrath Birch-Hirschfeld danke ich nochmals an dieser Stelle für gütige Ueberlassung des Obductionsprotokolles.

Herzbeutel enthält circa 60 Ccm. klares Serum. Beide Blätter sind glatt und spiegelnd. Subpericardiales Fett auffallend reichlich.

Herz etwas grösser als die Leichenfaust. Musculatur der Ventrikel sehr schlaff, 0,5—1,5 Mm. dick, blassbraun. Klappen intact.

Linke Lunge an der Spitze fest verwachsen; dort seichte, narbige Einziehung von Markstückgrösse. Ueberall, subpleural in der Tiefe erbsengrosse Knoten fühlbar. Unterlappengewebe von diffus vermehrter Consistenz.

Obere Lappenschnittfläche röthlichgrau. Gewebe lufthaltig von geringem Blutgehalte. In der Spitze kirschgrosser Herd, bestehend aus dichtgedrängten, erbsengrossen Käseherden, deren einige im Centrum erweicht sind, und die zwischen sich schwarz pigmentirtes Schwielengewebe zeigen.

Unterlappen dunkelroth, zeigt eingesprengte, linsengrosse Herde, die über die Schnittfläche leicht prominiren und etwas blasser sind, als die Umgebung. Gewebe hochgradig ödematös, nur noch ein wenig lufthaltig. Ueberall vereinzelte erbsengrosse, derbe, käsige Herde erkennbar.

Die rechte Lunge ähnlich wie die linke: überall vereinzelte käsige Herde von Erbsengrösse in das lufthaltige Lungengewebe eingesprengt. Starkes Oedem im Unterlappen.

Bronchialdrüsen anthrakotisch, frei von Tuberculose.

In beiden Tonsillen narbige Züge.

Schleimhaut der Speiseröhre glatt ohne pathologische Veränderungen.

Eine Dünndarmschlinge, ca. 1 Meter oberhalb der Klappe, mit der vorderen Bauchwand dort, wo sich die Oeffnung befand, verwachsen. Mehrere Adhärenzen zwischen grossem Netze und vorderer unterer Bauchwand.

Milz: blutreiche Pulpa, dunkel bläulichroth. Follikel deutlich. Kein Amyloid.

Linke Niere: Fettkapsel sehr dürftig. Organ mässig vergrössert. Oberfläche platt. Rinde röthlich grau, verbreitert, mit stark verwaschener Structur. Kein Amyloid. Rechte wie linke Niere.

Harnblase enthält ca. 50 Ccm. klaren Urins. Vor der Blase an der Hinterfläche der Symphyse, etwas nach rechts zu, flache, wallnussgrosse Höhle, Eiter enthaltend. Ihre Wandungen auf der der Höhle zugekehrten Seite dunkelroth gefärbt; sie werden gebildet von einem 2—5 Mm. dicken, sehr derben, schwartigen Gewebe. Zwischen dieser Höhle und der an der vorderen Bauchwand angeheilten Dünndarmschlinge besteht an der Stelle der Adhärenz eine für den kleinen Finger passirbare Communication.

Uterus völlig infantil, fast nur aus Cervix bestehend, von dem, ohne Corpus, die Tuben abgehen. Tuben lang. Linkes Ovarium nicht zu finden, rechtes kirschgerngross, enthält einen hanfkorngrossen Follikel und ist in derbe, bindegewebige Membranen theilweise eingebettet.

Leber vergrössert. An der Vorderfläche des rechten Lappens, dicht unter dem Rippenbogen zwei stark prominirende Stellen von Thalergrösse, wo die Kapsel grünlich verfärbt ist. Dort Fluctuation. Beim Einschneiden dieser Stellen gelangt man in zwei buchtig begrenzte Höhlen, deren rechte faustgross, deren linke apfelgross ist. Beide sind von fadenziehender gelblicher Flüssigkeit erfüllt. In der Umgebung dieser Höhlen, im Lobul. quadrat., an der Vorderfläche des linken und an der Hinterfläche des rechten Lappens noch Gruppen erbsen- bis kirschengrosser Abscesse, die oft zu eigenthümlich buchtig begrenzten Hohlräumen confluiren. Leber-

gewebe blass bräunlich, derb; Acini wenig deutlich, im Centrum braun, in der Peripherie bräunlichgrau. Kein sicheres Amyloid. Pfortaderhauptäste und Pfortaderwurzeln frei.

Magenschleimhaut trübe, geschwollen, mit reichlichem, trübem, grauem Schleime bedeckt.

Der mittlere Dünndarm zeigt von 50 Cm. oberhalb der Darmfistel abwärts bis zur Klappe dunkle Röthung und starke Schwellung der Schleimhaut.

Dickdarmschleimhaut mässig geschwollen, auf der Höhe der Falten dunkel geröthet.

Die Eingangspforte des Krankheitsvirus wurde sonach nicht ermittelt. Ueber die Bedeutung des prävesicalen Abscesses sind weitere Untersuchungen auch nicht angestellt worden, ebenso wie ein endgültiges Urtheil über die anatomischen Einzelheiten des Darmes aussteht.

Die Affection der Leber stellte sich mikroskopisch als eine aktinomikotische heraus. Dass bei der Obduction Körnchen im Abscesseiter der Leber vermisst wurden, erklärt sich vielleicht aus den sogleich zu besprechenden Invasionseigenthümlichkeiten des Krankheitskeimes in der von ihm erfassten Leber.

Die mikroskopische Prüfung der nach beendeter Tuberculininjection excidirten Bauchwandgranulationsstreifen ergab, was hier nachgeholt werden möge, nicht gerade übermässig reichliche, aber doch noch recht zahlreiche Aktinomycesdrüsen, von der charakteristischen Schulform, sowohl im ungefärbten, als gefärbten Zustande; an manchen umschloss ein schöner Kranz von Keulen den tiefblaugefärbten Mycelrasen. Sie entsprachen demnach noch ganz dem oben geschilderten Eiterkörnchenbefunde.

Die Prüfung der Thierinfectionstüchtigkeit einer aus diesen Granulationsdrüsen gewonnenen Reincultur hätte die Frage des Tuberculineinflusses vielleicht klarstellen können; aber dieses Experimentes bedurfte es gar nicht. Mit viel schlagenderer Beweiskraft lieferte uns die Kranke selbst die Entscheidung über die Virulenz der noch restirenden Krankheitskeime und zeigte, dass auch irgendwelche Festigung gegen die Weiterausbreitung der Aktinomykose im Organismus des Trägers durch die grossen Tuberculinmassen nicht gewonnen war, insofern als die Kranke einer sehr acut verlaufenden Lebermetastasirung zum Opfer fiel. Das mikroskopische Bild möchten wir nämlich, selbst wenn nicht die klinischen Anhaltspunkte dafür vorlägen, dahin deuten, dass die Ueberfluthung der Leber mit dem Pilze sich sehr rasch vollzogen hatte. Denn nirgends gewahrt man in den Schnittpräparaten des Lebergewebes dicke, verfilzte Anhäufungen der Mycelien mit kolbigen Randpartien, sondern fast durchweg sehen wir in einzelnen Fadenzügen den Pilz das Parenchym durchwachsen. Wegen

des von uns beobachteten Zusammenfalles der acut einsetzenden und nach 6 Wochen schon zum Tode führenden Leberaffection und dem gekennzeichneten mikroskopischen Befunde schliesse ich, dass letzterer erneut als Stütze der schon von Boström[1]), Israel[2]) u. A. vertretenen Annahme geltend gemacht werden kann, dass die kolbigen Bildungen am Rande der Drüsen als Involutionsformen zu deuten sind, welche sonach erst bei langem Bestande oder bei langsamem Ablaufe des Infectionsvorganges, resp. unter dem Einflusse verschiedenartiger anatomischer und physiologischer Eigenthümlichkeiten des Ortes der Infection zu Stande kommen dürften. Im Einzelnen hierauf weiter einzugehen, liegt nicht im Zwecke und Rahmen dieser kurzen Mittheilung.

Aus den Beobachtungen an unserer Kranken lassen sich sonach folgende Schlussfolgerungen ziehen:

1. Das Tuberculin als Heilmittel der Aktinomykose zu erachten, ist durch nichts sicher erwiesen. In diesem Sinne gedeutete Heilvorgänge müssen bei der überaus wechselnden Tendenz spontaner Ausheilung des Krankheitsprocesses als Irrthümer zurückgewiesen werden. Auch bei langer und reichlicher Verabfolgung des Mittels wird der Krankheitskeim weder vernichtet, in der Virulenz abgeschwächt, noch auch wird der Organismus des Trägers widerstandsfähiger gegen ein weiteres Umschweifen des aktinomykotischen Processes.

2. Das Tuberculin wird bei allmählich durchgeführter Gewöhnung an das Mittel eventuell bis zu Dosen von 1 Gramm vom Menschen ohne objectiv nachweisbare nennenswerthe Störungen des Allgemeinbefindens vertragen.

3. Die sogenannte febrile Reaction nach Tuberculininjectionen bei Aktinomykose konnte im vorliegenden Falle auf die Aktinomykose nicht bezogen werden, da sich bei der Obduction in den Lungen reichliche tuberculöse Herde vorfanden. Eine „örtliche Tuberculinreaction" liess sich nicht feststellen.

Zum Schlusse sei es gestattet, dankbar zu erwähnen, dass die Erinnerung an die lebhaft freudige Antheilnahme Thiersch's an dem anfangs so glücklichen Verlaufe dieses Falles, andererseits die gütige Initiative meines gegenwärtigen Chefs, Herrn Geheimraths Trendelenburg es gewesen sind, welche meinen Entschluss zur Mittheilung dieser Skizze gezeitigt haben.

1) Untersuchungen über die Aktinomykose des Menschen. Ziegler's Beiträge. Bd. IX.

2) M. Wolff und J. Israel, Ueber Reincultur des Aktinomyces und seine Uebertragbarkeit auf Thiere. Virchow's Archiv. Bd. CXXVI.

XXI.

Zur hohen Castration nach v. Büngner.

Von

Oberarzt Dr. C. Lauenstein,

Hamburg.

Im September 1893 auf der Naturforscher-Versammlung zu Nürnberg hat O. v. Büngner eine Operationsmethode empfohlen, deren Zweck es ist, bei der Castration ein möglichst langes Ende des Vas deferens mit herauszuziehen und dadurch den radicalen Erfolg des Eingriffes an und für sich noch zu vervollständigen. v. Büngner konnte bei der Mittheilung dieses Verfahrens ausser über 15 Leichenversuche bereits über sieben derartige eigene Operationen berichten. Bei seinen Leichenversuchen hatte er durchschnittlich $^4/_5$ der Länge des Vas deferens entfernen können.

Da mir der Vorschlag v. Büngner's durchaus rationell erschien, so habe ich seit dem Herbste 1893 in jedem Falle von Castration nach den Vorschriften v. Büngner's die Evulsion des Vas deferens hinzugefügt. Indem ich mir erlaube, über diese Fälle hier zu berichten, möchte ich einen kleinen Beitrag zur Beurtheilung dieser modificirten oder — besser gesagt — erweiterten Operation liefern. Im Voraus erwähne ich die anatomische Thatsache, dass nach Henle die Länge des gewundenen Stückes des Vas deferens etwa 16—20 Cm., und die des geraden Theiles etwa doppelt soviel beträgt.

Fall I. Schiffsbäcker H., 28 Jahre alt. Aufgenommen 30. December 1893, operirt 2. Januar 1894. Vor 7 Jahren Gonorrhoe mit nachfolgender rechtsseitiger Hodenentzündung, vor 3 Jahren Malaria. Seit 4 Wochen Anschwellung des rechten Hodens, vor 8 Tagen Aufbruch und Eiterung. Erbliche Anlage zur Tuberculose fehlt. Patient hat noch bis zur Aufnahme mit Suspensorium gearbeitet.

Rechter Hoden um das Doppelte, Nebenhoden um das Dreifache geschwollen. Der Hoden im unteren Theile weicher, als im oberen. Schwanz des Nebenhodens druckempfindlich. Die Scrotalhaut im unteren Umfange

adhärent, narbig und von 4 Fistelöffnungen durchsetzt, aus denen bei Druck sich käsig-eitriger Brei entleert. Das Vas deferens fühlt sich härtlich an. Die Rectaluntersuchung erweist eine kirschgrosse Härte im rechten Prostatalappen. Patient ist afebril, sonstige Organerkrankungen fehlen.

In Chloroformnarkose wird die narbige fistulöse Partie der Haut umschnitten, und der Tumor im Gesunden herausgelöst. Nach Durchtrennung und Unterbindung der Gefässe, sorgfältige Isolirung des Vas deferens, an dem ein langsam verstärkter, anhaltender Zug ausgeübt wird, indem das periphere Stück um den Finger gewunden wird. Das Vas deferens gab allmählich nach und riss dann ab. Das entwickelte Stück hatte eine Länge von 29 Cm.

Nach gründlicher Desinfection wird die Wunde durch fortlaufende Catgutnaht vereinigt. Abschliessender Verband.

Der Nebenhoden ist vollkommen umgewandelt in einen nekrotischen, käsigen Brei. Auf der Schnittfläche der gesund aussehenden Hodensubstanz sind Tuberkel nicht zu entdecken.

Das Vas deferens zeigt bei genauerer Untersuchung mehrere härtere Partien in seinem Verlaufe, und zwar auch in den Bezirken, die ohne die Evulsion nicht zum Vorscheine gekommen wären.

Die Untersuchung des Fisteleiters auf Tuberkelbacillen und Gonokokken fällt negativ aus.

Aus dem weiteren Verlaufe sei bemerkt, dass Patient am 3. Januar über Leibschmerzen klagte, dass aber sonst keinerlei Störungen beobachtet wurden.

7. Januar Verbandwechsel. Naht aufgeplatzt. Rechte Scrotalhälfte prall mit Blutcoagulis gefüllt. Die Bauchdecken in der Richtung des Leistenkanales grünlich gefärbt. Keine Druckempfindlichkeit des Abdomen, kein Fieber.

Die Wunde wird von Coagulis gereinigt und von Neuem genäht.

Darauf trat ungestörte Heilung ein.

Patient wurde am 8. Februar 1894 geheilt entlassen. Die kirschgrosse Härte in der Prostata liess sich nicht mehr nachweisen, vielmehr fühlte man eine flache Furche in dem rechten Prostatalappen. Kein Eiweiss, keine Tuberkelbacillen im Urine.

Patient gab nachträglich an, dass ihm im October 1893 auf der Reise von Hamburg nach Brasilien ein Fass gegen den Hoden geschlagen sei.

Fall 2. G., 44jähriger Mann, operirt 11. Februar 1894. Vor $^1/_2$ Jahr Gonorrhoe. Linksseitiger Hodentumor von Gänseeigrösse, seit 14 Tagen bestehend, daneben ein geringer Erguss in die Tunica vaginalis. Nach Ausschälung der Geschwulst wird das etwas verdickte Vas deferens von den Gefässen des Samenstranges sorgfältig isolirt und durch ganz allmählichen Zug hervorgezogen. Es reisst aber in Fingerlänge von dem Hoden ab, und zwar mit einer conisch ausgezogenen Spitze.

Auf dem Durchschnitte zeigt sich der Hoden gesund, der Nebenhoden stark geschwollen und von zahlreichen Eiterherden durchsetzt. Das peritesticuläre Bindegewebe glasig ödematös.

Weder mikroskopisch, noch bacteriologisch lassen sich Mikroorganismen nachweisen. Heilung durch Eiterung, sonst aber ungestört.

Fall 3. X., 26jähriger Patient, operirt 31. März 1894. Vor 3 Jahren Gonorrhoe. Bruder an Sarkom gestorben. Hühnereigrosser, gleichmässig härtlicher Tumor des Hodens, der seit 2½ Monaten ohne jede Spur entzündlicher Erscheinungen bestanden hat. Samenstrang etwas verdickt. Nach Isolirung des Vas deferens lassen sich 20 Cm. desselben entwickeln, dann reisst es ab.

Auf dem Durchschnitte zeigen sich Hoden und Nebenhoden durchsetzt von zahlreichen grossen und kleinen Eiterherden.

Ungestörter Heilungsverlauf.

Fall 4. 26jähriger junger Mann, operirt in Bethesda wegen Vereiterung des linken Hodens mit Fistelbildung. Nach Umschneidung der Haut in der Umgebung der Fisteln wird der Hoden mitsammt dem Nebenhoden ausgelöst, der Samenstrang durchtrennt bis auf das Vas deferens, das isolirt wird. Blutstillung. Dann Extraction von 28 Cm. des Vas deferens.

Heilung durch Prima intentio.

Fall 5. H., 35jähriger Patient, operirt 26. April 1894. Im Anschlusse an monatelang voraufgegangene Zerreissung der Harnröhre Vereiterung des rechten Nebenhodens mit derber, speckiger Infiltration des Samenstranges, der um das 3—4fache geschwollen ist. Geringe Temperaturerhöhung (38°). Nach Durchtrennung der Scrotalhaut durch Längsschnitt zeigt sich das peritesticuläre Zellgewebe von einzelnen Eiterherden durchsetzt.

Nach Ausschälung des verdickten Hodens und Isolirung des Samenstranges wird die Evulsion nach v. Büngner versucht, das Vas deferens reisst aber ganz kurz ab.

Kopf des Nebenhodens erweitert, Cauda und Hoden von multiplen Hämorrhagien durchsetzt. Die Gegend des Leistenkanales bleibt noch lange Zeit hierdurch entzündlich verdickt.

Am 2. Mai geheilt entlassen.

Fall 6. C., 40jähriger Patient, operirt 28. Mai 1894. Tuberculose des rechten Hodens und Nebenhodens. Ausserdem multiple Lymphdrüsenschwellungen in der Hals-, Nacken-, Ellbogen-, Achsel- und Leistengegend. Lungen frei.

Die Hodenanschwellung war unter heftigen Schmerzen und unter Fiebererscheinungen am 7. Mai 1894 ziemlich rasch aufgetreten.

Nach Isolirung des Vas deferens, das vorher als härtlicher Strang fühlbar war, nach Fassen und Durchschneiden aller Gefässe lassen sich 35 Cm. des geraden Theiles des Vas deferens herausziehen.

Am Nachmittage des Operationstages heftiger Harndrang. Der Katheterismus fördert keinen Urin zu Tage. Die Untersuchung des Abdomen ergiebt eine Dämpfung oberhalb der Symphyse und nach rechts hin, die sich nach oben bis in die Mitte zwischen Nabel und Symphyse erstreckt Entsprechend dem Leistenkanale besteht eine pralle, wurstförmige Härte. Vom Mastdarme aus fühlt man im kleinen Becken rechts, sich dicht an die Prostata anschliessend, eine faustgrosse, prallelastische Geschwulst.

Abends 7 Uhr wurden 50 Ccm. Urin mittelst Katheter entleert.

29. Mai. Spontane Entleerung von 500 Ccm. Urin. Trotzdem besteht der Drang fort. Beim Verbandwechsel zeigt sich bei Entfernung des Drains aus dem Knopfloche des Hodensackes, dass aus der Scrotal-

wunde eigenthümliche, dunkle Blutgerinnsel hervorquellen (im Ganzen etwa 3 Esslöffel voll).

31. Mai. Aus dem Drainloche entleeren sich auch heute noch immer Coagula. Der Dämpfungsbezirk ist etwas zurückgegangen. Vom Rectum aus wird der Tumor noch in unveränderter Grösse gefühlt.

Der Ausfluss von Coagula aus der Wunde dauert noch mehrere Tage. Die Dämpfung über dem horizontalen Schambeinaste, sowie die wurstförmige Verdickung des Leistenkanales gehen zurück. Dagegen besteht der vom Rectum aus fühlbare Beckentumor unverändert fort.

Patient, bei dem sich unter andauernden, remittirenden Fieberbewegungen eine rechtsseitige Pleuritis einstellt, geht unter dem Bilde der acuten Miliartuberculose am 30. Juni zu Grunde.

Ueber den Befund des Abdomen bei der Section findet sich im Journale folgende Notiz: Miliartuberculose des Peritoneums mit vielen Verwachsungen.

Im kleinen Becken, zwischen verwachsene Darmschlingen eingebettet, ein Tumor, der aufgeschnitten hellrothes, geronnenes Blut enthält. Derselbe liegt zwischen Blase und Mastdarm. Ueber seine weiteren Lagebeziehungen ist Sicheres nicht festzustellen.

Der durch die Castration gewonnene Hodentumor zeigte eine rosenkranzförmige Vereiterung des Nebenhodens und miliare Käseknötchen im Hodengewebe. Das entwickelte Vas deferens war scharfwandig abgerissen und zeigte in seinem Verlaufe, namentlich am unteren Ende mehrfache Verdickungen.

Fall 7. 38jähriger Mann, operirt am 27. Juli 1894 in der Privatpraxis. Erlitt Ende 1893 einen Stoss gegen den linken Hoden; im Anschlusse daran entwickelte sich allmählich eine Anschwellung, die in letzter Zeit stärker zunahm. Der Tumor war bei der Operation hühnereigross. Das Vas deferens war nicht als verdickt zu fühlen. Es liessen sich nach v. Büngner 26 Cm. des Samenstranges entwickeln. Er riss mit conischer Spitze ab. Auch bei der nachträglichen Untersuchung erwies sich das extrahirte Vas deferens nicht als verdickt. Der Tumor war durch eine Neubildung bedingt, die sich bei der histologischen Untersuchung als Sarkom herausstellte.

Heilung per primam.

Fall 8. 25jähriger Patient, operirt in Bethesda am 29. December 1894. Rechter Hoden kleinfaustgross, unregelmässig geschwollen. Am unteren Pole eine umschrieben geröthete, fluctuirende Hautpartie. Patient litt ausserdem an beiderseitigem Spitzenkatarrh und an umschriebenem Lupus der vorderen Bauchwand. Bei der Operation liessen sich unter allmählichem Ziehen 25 Cm. des Vas deferens entwickeln. Dasselbe riss mit einem plötzlichen Rucke ab. Am Präparate zeigte sich der völlig vereiterte Nebenhoden in einen taubeneigrossen Abscess verwandelt, das Rete testis sehr hart und sclerosirt. Die Hodensubstanz matsch, aber ohne Herde.

Das Vas deferens war härtlich anzufühlen, erwies sich aber für Auge und Gefühl frei von Knoten.

Es trat zunächst prima intentio ein. Doch stiessen sich später noch mehrere Ligaturen, die mit Seide gemacht waren, ab.

Fall 9. Norwegischer Matrose, 26 Jahre alt, operirt im Seemannskrankenhause von Dr. Aldehoff am 5. Juli 1895.

Linksseitige Schwellung von Hoden und Nebenhoden mit Fistelbildung.

Die Haut wird umschnitten, dann der Hoden ausgelöst und nach dem Fassen, Durchtrennen und Unterbinden der Gefässe das Vas deferens entwickelt in einer Länge von 18 Cm. Es reisst plötzlich ab. Der entwickelte Theil scheint an einer Stelle verdickt zu sein.

Der Nebenhoden geschwollen und von Eiterherden durchsetzt.

Fall 10. Steuermann, 31 Jahre alt, operirt im Seemannskrankenhause am 7. September 1895 wegen eines gänseeigrossen Tumors (Sarkom), der sich im Anschlusse an einen vor 3/4 Jahren erlittenen Stoss entwickelt haben soll.

Bei der Operation lassen sich 26,5 Cm. des Vas deferens entwickeln. Der Samenstrang haftet, nachdem er eine Strecke weit vorgezogen ist, in der Tiefe sehr fest. Schliesslich reisst er kurz ab an dem am weitesten vorgezogenen Theile.

Ungestörter Heilungsverlauf.

Fall 11. Herr S., einige 60 Jahre alt, operirt in der Privatpraxis am 6. December 1895. Tumor des linken Hodens, schon längere Zeit bestehend, aber in letzter Zeit stärker gewachsen, verbunden mit mässiger Hydrocele. Das Vas deferens ist bleifederdick zu fühlen. Es lassen sich von demselben nur 10 Cm. entwickeln, dann reisst es quer ab. Das Vas deferens war offenbar sehr fest mit den übrigen Theilen des Samenstranges verlöthet. Nach seiner Extraction blutete es stark aus dem Canalis inguinalis. Daher wurde dieser mit Jodoformgaze tamponirt. Der Nebenhoden war steinhart und durchsetzt mit gruppenförmig angeordneten miliaren Eiterherden. Der untere Theil der Wunde wurde vereinigt. Der obere Theil blieb offen, um die Tamponade dort herauszuleiten.

Im Anschlusse an die Operation entwickelte sich in diesem Falle eine wurstförmige, derbe Anschwellung innerhalb des Leistenkanales, die zweifellos durch ein Blutcoagulum bedingt war und noch 14 Tage nach der Operation bestand. Mehrere Male waren kleinere Stücke dieses Coagulums aus der Wunde hervorgetreten. Die Heilung war circa Ende Januar 1896 beendet. Der übrige Theil der Scrotalwunde heilte per primam. Der obere Wundwinkel blieb am längsten offen.

Fall 12 und 13. Doppelseitige Castration. G., Matrose, 21 Jahre alt.

Fistel des rechten Nebenhodens. Perinealabscess, Tuberculose des rechten Nebenhodens.

Patient litt Juni 1895 an Gonorrhoe. Ende Juli bemerkte er Schwellung des rechten Hodens. Die Schwellung brach durch, und es blieb eine Fistel zurück. Seit etwa 10 Tagen ist eine Schwellung am Damme hinzugetreten.

Bei der Aufnahme befand sich, ausser dem Abscesse am Damme, an der rechten Scrotalhälfte eine eingezogene, erbsengrosse, spärlich absondernde Fistel, aus der sich etwas käsiger Eiter herausdrücken liess. Linker Nebenhoden verdickt.

Am 9. August Exstirpation der Fistel mit der umgebenden Haut und Fortnahme des vereiterten Nebenhodens. Der Hoden erwies sich als gesund. Spaltung des Dammabscesses.

Da die Fistel in der rechten Scrotalhälfte sich nicht schloss, und die Dammfistel ebenfalls persistirte, auch der linke Nebenhoden ganz allmählich erheblich angeschwollen, und auf der anderen Seite des Dammes eine Fistel aufgetreten war, so wurde am 23. October unter Zustimmung des Patienten die beiderseitige Castration gemacht.

Unter vorsichtigem, aber stetem Zuge wurde das rechte Vas deferens vorgezogen, riss aber schon in 20 Cm. Länge ab. Das linke Vas deferens liess sich in 27 Cm. Länge entwickeln. Der rechte Hoden war bis auf einen speckigen Belag des Fistelgrundes intact, der linke Nebenhoden war total verkäst. Am rechten Vas deferens keine Auftreibung zu fühlen, am linken findet sich 20 Cm. vom Abgange eine spindelförmige Anschwellung.

Es interessirt uns an den einzelnen Fällen nun im Wesentlichen der Samenstrang.

Es liessen sich entwickeln:

in Fall	1	mit Verkäsung des Hodens und Fistelbildung . .	29 Cm.
= =	2	Nebenhoden durchsetzt mit Eiterherden	9 =
=	3	Vereiterung des Hodens und Nebenhodens (ohne Fistelbildung)	20 =
= =	4	Vereiterung und Fistelbildung	28 =
= =	5	Vereiterung im Anschlusse an Zerreissung der Harnröhre (ohne Fistelbildung)	0 =
= =	6	Tuberculose, geschlossen	35 =
= =	7	Sarkom	26 =
= =	8	Tuberculöse Vereiterung des Nebenhodens nahe vor dem Aufbruche	25 =
= =	9	Vereiterung und Fistelbildung	18 =
= =	10	Sarkom	26,5 =
= =	11	Eiterherde, geschlossen	10 =
= =	12 und 13	Beiderseitige Tuberculose, rechts . . .	20 =
		links . . .	27 =

Aus unseren Beobachtungen ergiebt sich also, dass es unter 12 Fällen mit 13 Operationen in einem einzigen nicht gelang, auch nur ein Stück des Vas deferens zu entwickeln. Es war dies ein Mann, der sich Monate zuvor einen Beckenbruch, verbunden mit Zerreissung der Harnröhre, zugezogen hatte, und bei dem wahrscheinlich infolge des regelmässigen Bougirens die Hodenvereiterung eingetreten war. Es ist wohl nicht zweifelhaft, dass in diesem Falle die entzündlichen Erscheinungen, die als derbe speckige Infiltration des Samenstranges bezeichnet werden, die Schuld daran trugen, dass das Vas deferens sofort abriss. Ob dieses Abreissen nun dadurch bedingt war, dass der sitzen gebliebene Theil des Vas deferens feste

Verwachsungen mit seiner Umgebung eingegangen, oder die abgerissene Stelle in ihrer Haltbarkeit herabgesetzt war, muss dahingestellt bleiben. Auch in Fall 2 und Fall 11 sind vermuthlich dieselben Ursachen für das frühzeitige Abreissen (in 9, resp. 10 Cm. Länge) verantwortlich zu machen. Weshalb es in dem einen Falle von Vereiterung gelang, ein längeres Stück, in dem anderen nur ein kürzeres zu entfernen, mag wohl von örtlichen Verhältnissen abhängig sein. Was nun bei dieser sogenannten Evulsion des Samenstranges besonders interessirt, ist eine eigenthümliche, nachträgliche Blutung in das Lager des Vas deferens oder von diesem ausgehend im Anschlusse an die Operation. Sie trat auf in Fall 1, 6 und 11. Am charakteristischsten und umfangreichsten wurde sie in Fall 6 beobachtet. Es handelte sich hier um einen elenden, 40jährigen Kranken, bei dem sich im Anschlusse an die Operation ein grosser, durch ein Coagulum bedingter Tumor bildete, der seine Lage genau in dem Verlaufe des extrahirten Vas deferens hatte. Die klinischen Erscheinungen, die dieses Coagulum machte, waren Drängen auf die Blase, während übrigens auf den Bauchdecken in der Leistengegend sich eine charakteristische Dämpfung nachweisen liess. Vom Mastdarme aus fühlte man eine grosse, zwischen Blase und Mastdarm liegende Geschwulst. Diese von Blutgerinnseln gebildete Geschwulst entleerte sich theilweise durch den Leistenkanal nach aussen, aber ein grosser Theil blieb als Tumor im kleinen Becken liegen und wurde als solcher noch bei der Section, also 4 Wochen später, constatirt. Der tödtliche Ausgang ist hier sicherlich ohne ursächlichen Zusammenhang mit der Operation eingetreten, lediglich infolge der acuten Miliartuberculose. Aber man muss doch zugeben, dass dieses Hämatom im Verlaufe des Lagers des extrahirten Vas deferens eine sehr üble Zugabe zu der gut gemeinten v. Büngner'schen Operation ist. Die Lage des Hämatoms innerhalb des kleinen Beckens in der Nähe von Darm und Blase disponirt zur Entstehung einer Vereiterung des Blutgerinnsels, und die Abflussverhältnisse würden in solchem Falle die denkbar ungünstigsten sein. Es ist mir nicht unwahrscheinlich, dass auch bei den beiden anderen Patienten eine ähnliche, wenn auch nicht so erhebliche Blutung aus dem Lager des Vas deferens erfolgt ist. Im Falle 1 zeigte sich 5 Tage nach der Operation die betreffende Hodensackhälfte prall mit einem Blutgerinnsel gefüllt, während die Gegend des Leistenkanales äusserlich die Zeichen der Blutunterlaufung bot. Im Falle 11 war noch etwa 14 Tage nach der Operation die Gegend des Leistenkanales der Sitz einer wurstförmigen, prallen Geschwulst, die sich im Anschlusse an die Operation gebildet

hatte und vermuthlich ebenfalls aus dem Bereiche des Lagers des herausgezogenen Theiles des Vas deferens stammte. Diese beiden letzteren Fälle sind, das will ich zugeben, nicht direct beweisend dafür, dass die Bildung des Blutgerinnsels in der Wunde, resp. dem Leistenkanale mit der Evulsion des Vas deferens zusammenhängt. Aber in Fall 5 ist sie absolut nicht von der Hand zu weisen. In der Annahme, dass die v. Büngner'sche Operation an der Bildung dieses Coagulums im Verlaufe des Vas deferens Schuld ist, bestärkt mich eine neuerdings von Helferich gemachte ähnliche Beobachtung. Derselbe [1]) erlebte, dass einer seiner Patienten nach Evulsion des Vas deferens 17 Tage nach der Operation an eiteriger Pyelonephritis und Urämie zu Grunde ging. Die Section ergab blutige Verfärbung des serösen Ueberzuges der linken Seite der Harnblase. Das Maximum der hämorrhagischen Infiltration lag in der Gegend des linken Samenbläschens, wo sich ein fast wallnussgrosses, rostfarbenes Gerinnsel fand. Beide Nieren waren von Eiterherden durchsetzt. Helferich glaubt freilich auch nicht, dass in seinem Falle der ungünstige Verlauf der Evulsion des Samenstranges zuzuschreiben war, meint aber doch, dass durch diesen Bluterguss in der Gegend des Samenbläschens eine unerwünschte Complication entstehen könnte.

Versuchen wir diese Thatsache der nachträglichen Blutung nach der Evulsion den Vas deferens auf ihre Entstehung zu prüfen, so müssen wir uns vor Allem die Blutversorgung des Vas deferens etwas genauer ansehen. Sie wird vermittelt durch die Arteria deferentialis, einen der medialen Aeste der Arteria hypogastrica. Diese erreicht am Blasengrunde den Vas deferens und theilt sich hier in 2 Aeste, deren einer das Vas deferens centralwärts zur Ampulle und zum Samenbläschen, während der andere es aufwärts durch den Leistenkanal bis in den Hodensack begleitet, wo die Arteria deferentialis mit der Arteria spermatica interna in Verbindung tritt. Die Entstehung der Blutung in das Lager des extrahirten Vas deferens kann wohl kaum anders erklärt werden, als durch die Annahme, dass mit der Evulsion des Vas deferens ein Ast oder beide Aeste der Arteria deferentialis oder diese selbst abgerissen wird. Es würde das also eine Blutung sein, gegen die man machtlos wäre, weil man eben auf keine Weise an das blutende Gefäss ankommen kann.

In den beiden Fällen von Sarkom konnten wir 26 und 26,5 Cm. des Samenstranges entfernen. In den Fällen von Tuberculose variirte die Länge des herausgezogenen Vas deferens zwischen 20 und 35 Cm.

1) Weitere Mittheilung über die Resection der Samenleiter. Festschrift für Benno Schmidt 1896. Verlag von Eduard Besold, Leipzig.

Ein Stück von 35 Cm. konnten wir nur in einem einzigen Falle herausziehen. Es war das längste Stück, das wir entfernen konnten.

Was nun die Frage betrifft, ob wirklich für die Kranken ein Nutzen gestiftet wird durch die Mitentfernung der verschieden langen Stücke des Vas deferens, so können wir sagen, dass in einzelnen Fällen allerdings Knoten oder Verdickungen im Bereiche der mitentfernten Stücke sich befanden. Ein directes Abreissen an einer erkrankten Stelle glauben wir nicht beobachtet zu haben. Allerdings gebe ich zu, dass unser Urtheil in dieser Beziehung sich meistens nur auf die Betrachtung mit blossem Auge gründet. Eine mikroskopische Untersuchung der herausgezogenen Vasa deferentia haben wir nicht in allen Fällen vorgenommen. Es kam uns auch im Wesentlichen bei der Ausführung der v. Büngner'schen Operation darauf an, festzustellen, wie lang das Stück des Vas deferens wäre, das sich durch die Evulsion entfernen liesse, und ob sich der günstige Eindruck, den der v. Büngner'sche Vorschlag von vornherein machte, in der Praxis bestätigte.

Weit entfernt davon, auf Grund unseres kleinen Materiales über die v. Büngner'sche Operationsmethode ein definitives Urtheil abzugeben, kommen wir auf Grund unserer Erfahrung, die durch das Helferich'sche Erlebniss ergänzt wird, zu dem Eindrucke, dass das erkrankte Vas deferens am Lebenden sich in der Regel nicht so weit herausziehen lässt, wie dasjenige der Leiche. Ferner glauben wir, dass die Operation, entgegen der Absicht ihrers Autors, in einzelnen Fällen dem Kranken einen Nachtheil bringen kann, in Gestalt der oben geschilderten Blutung in das Lager oder aus dem Lager des herausgezogenen Vas deferens. In welchem Falle eine solche Blutung zu befürchten ist, lässt sich aus meinem Materiale nicht sicher sagen. Ich für meine Person bin geneigt, trotz meiner allerdings erst kleinen Erfahrung mit der Evulsion des Vas deferens in Zukunft vorsichtig zu sein und das Vas deferens bei der Castration nur in so weit zu entfernen, als es sich ohne Gewaltanwendung herausziehen lässt, und beabsichtige stets, es unter Controle des Auges mit der Scheere abzuschneiden.

XXII.

Beitrag zur Lehre von den traumatischen Epithelcysten.

von

Dr. E. Martin

in Köln.

(Mit einer Abbildung im Text.)

Nachdem Reverdin im Jahre 1887 unter dem Namen „Kystes épidermiques des doigts" kleine, im Unterhautzellgewebe der Finger liegende Epithelgeschwülste beschrieben hatte, deren Entstehung er auf ein Trauma zurückführte, war es in Deutschland zuerst Garrè, der in einer zusammenfassenden Arbeit die Aufmerksamkeit auf diese „traumatischen Epithelcysten der Finger" hinlenkte. Das von Garrè auf Grund zweier eigener Beobachtungen und des vorliegenden casuistischen Materiales entworfene Krankheitsbild ist bekanntlich ein recht charakteristisches: Es handelt sich um rundliche, hanfkorn- bis haselnussgrosse, den Atheromen ähnliche Geschwülste, die sich an der Volarfläche der Finger, ausnahmsweise auch an der Palma manus, im Unterhautzellgewebe finden. Sie liegen lose in einem Bindegewebsbette und sind aus concentrischen Lagen von Epithelzellen zusammengesetzt, von denen die äusseren Schichten den Retezellen der Haut entsprechen, gut färbbare Kerne enthalten, während die mehr nach dem centralen Hohlraume gelegenen die Kerne verlieren, sich immer mehr abplatten und verhornen. Meist lässt sich als Ursache ein Trauma nachweisen, ein Stich, Schnitt oder dergleichen, und zwar genau an der Hautstelle, unter der das Geschwülstchen seinen Sitz hat. Die Entstehung der kleinen Geschwülste wird in der Weise erklärt, dass durch das Trauma ein Stückchen Epidermis, aus seinem Zusammenhange mit der Hautdecke getrennt, in das Unterhautzellgewebe verlagert wird, und dann, nachdem die Hautwunde über ihm verheilt ist, zu einer Cyste auswächst — ganz wie das Kaufmann in seinen bekannten Thierversuchen über Enkatarrhaphie beobachtet und beschrieben hat.

Es ist hier nicht am Platze, ausführlicher die Einzelheiten des Gegenstandes zu erörtern. In der Arbeit Garrè's ist alles Wesentliche enthalten. Ein ausführliches Literaturverzeichniss findet sich bei Blumberg. Ich möchte auch nicht näher auf den Widerspruch eingehen, den die Reverdin-Garrè'sche Ansicht von der traumatischen Entstehung dieser Geschwülste durch Felix Franke und Labougle erfahren hat. Wenn auch wirklich ein Theil dieser Cysten, wie jene Autoren annehmen, als Dermoide, also embryonal angelegte Tumoren, anzusehen wäre, so dürfte doch wenigstens für eine grosse Anzahl der beschriebenen Fälle die traumatische Entstehung über jeden Zweifel erhaben sein.

Als analoge epitheliale Geschwulstbildungen seien an dieser Stelle noch kurz die mehrfach beschriebenen Epithelcysten des Auges erwähnt, deren traumatische Entstehung ebenfalls durch Thierversuche klargelegt wurde.

Im Folgenden möchte ich über 2 Fälle von Epithelcysten der Zehen berichten, die mir ebenfalls hierher zu gehören scheinen. Ich beobachtete sie unter Verhältnissen, die mir neu waren, und über die ich auch in der Literatur nichts vorfand. Sowohl die Localisation, als zumal die ätiologischen Beziehungen der kleinen Geschwülste weisen denselben eine Sonderstellung zu, die eine Besprechung rechtfertigen dürfte.

1. P. H., 23 Jahre alt, Arbeiter, giebt an, dass ihm vor 3 Monaten an der rechten grossen Zehe ein eingewachsener Nagel operirt wurde. Völlige Heilung in mehreren Wochen, so dass die ganze Operationsstelle von einer dünnen Haut bedeckt war, und der Mann seine Arbeit wieder aufnahm. Nach einiger Zeit fing dann der Fuss wieder an zu schmerzen. Beim Nachsehen wurde bemerkt, dass an der Operationsstelle etwas Flüssigkeit auslief. Der schliesslich vor Kurzem consultirte Arzt soll aus einer feinen Oeffnung dicken Eiter, „wie einen Wurm" herausgedrückt haben.

Am 4. März 1896 Aufnahme ins Krankenhaus. An der alten Operationsstelle, dem Uebergange des seitlichen in den hinteren Nagelwall der rechten grossen Zehe entsprechend, findet sich eine kleine Fistelöffnung. Die umgebende Haut ist etwas geröthet. Um nach der Ursache der Fistel zu suchen, wird dieselbe durch eine Längsincision freigelegt, und die anliegenden Weichtheile excidirt. Hierbei kommt plötzlich aus der Tiefe der kleinen Wunde ein linsenförmiges, perlmutterartig glänzendes Gebilde von ca. $^1/_2$ Cm. Querdurchmesser zu Tage, das seinen Sitz lose in einer Bindegewebskapsel hat. Die Wand des cystischen Geschwülstchens zeigt an einer Stelle ein kleines Loch. Der centrale Hohlraum erscheint leer. Glatte Heilung per granulationem.

2. Herr H. H., 18 Jahre alt, giebt an, vor annähernd 2 Jahren an beiden Füssen wegen eines eingewachsenen Nagels der grossen Zehe operirt zu sein. Damals sei nur der Nagel entfernt worden, $^1/_2$ Jahr

später sei dann wegen eines Recidivs das Nagelbett ausgeschnitten. Heilung nach etwa 6 Wochen. 3 Monate später bemerkte Patient eine Entzündung an der inneren Seite der rechten Zehe. Es bildete sich eine eiternde Fistel, welche sich von Zeit zu Zeit schloss, aber immer wieder von Neuem aufbrach und in allerletzter Zeit stationär wurde.

Am 23. März 1896 Aufnahme ins Krankenhaus. An beiden grossen Zehen fehlen die Nägel. Die Dorsalfläche der Nagelglieder ist von Epidermis überzogen. An einem Punkte der rechten grossen Zehe, der dem Uebergange des hinteren in den seitlichen Nagelfalz entspricht, findet sich eine feine Fistelöffnung. Sondenuntersuchung ohne Ergebniss. Die Fistel wird durch einen Längsschnitt freigelegt. Nachdem die dünnen Weichtheillappen mit Haken auseinandergehalten sind, sieht man in der Tiefe eine kleine Geschwulst liegen. Die geschlossene Scheere hebt sie mit Leichtigkeit aus ihrem Bindegewebslager. Es ist ein linsenförmiges, cystisches Gebilde von fast $^3/_4$ Cm. Querdurchmesser, von opak weisslichem Aussehen, das an einer Stelle eine kleine Oeffnung zeigt. Aus der Oeffnung lässt sich eine eiterig-breiige Masse ausdrücken. Bei der mikroskopischen Untersuchung zeigt sich, dass dieselbe fast ausschliesslich aus verhornten Plattenepithelien besteht. Glatte Heilung der Wunde.

Es handelte sich demnach um zwei völlig analoge Fälle: In beiden ist nach der Operation eines eingewachsenen Nagels zunächst völlige Heilung eingetreten, dann hat sich am hinteren Ende des operirten Nagelfalzes eine Fistel ausgebildet, die von selbst nicht zur Heilung kam. Als Ursache derselben wurde bei der Incision ein kleiner cystischer, epidermoidaler Tumor von der Form und annähernden Grösse einer Linse gefunden, der lose in einem bindegewebigen Bette lag.

Die mikroskopische Untersuchung der beiden Geschwülste ergab einen völlig übereinstimmenden Befund: Die Cysten sind zusammengesetzt aus concentrischen Schichten von Epithel, deren äussere Lagen die Kernfärbung annehmen. Die mehr nach innen gelegenen Schichten platten sich immer mehr ab, zeigen keine Kerne mehr und sind verhornt. Nach dem centralen Hohlraume zu blättern verhornte Plattenepithelschichten ab und füllen denselben theilweise als lose Epithelmassen.

Der anatomische Befund entspricht also vollkommen demjenigen der traumatischen Epithelcysten der Finger. Aber auch die Entstehung der kleinen Geschwülste ist meines Erachtens in ganz ähnlicher Weise zu erklären, wie die der Fingercysten: dort handelt es sich um kleine, durch ein Trauma aus ihrer Verbindung mit der Hautdecke gelöste Epidermistheile, die unter der über ihr zusammengeheilten Haut zu kleinen Tumoren auswachsen. Hier liegt nichts näher, als anzunehmen, dass ein bei der Operation des eingewachsenen Nagels zurückgelassener Theil der Nagelmatrix zu einer cystischen Geschwulst auswächst, nachdem die von Epithel entblössten Flächen

des benachbarten Nagelwalles und Nagelbettes miteinander verheilt sind. Sekundär hat sich dann eine Fistel ausgebildet, wie das auch bei den Fingercysten mehrfach beobachtet ist (vgl. Garrè).

Als Begründung dieser Erklärung mag Folgendes gelten: Dass es sich bei den beschriebenen Epithelcysten der Zehen nicht um Atherome sensu strictiori, also Follicularcysten handeln kann, geht ohne Weiteres aus dem Fehlen von Talgdrüsen an dem Nagelbette und Nagelwalle (Henle) hervor.

Es spricht auch nichts dafür, diese Cysten als Dermoide oder Epidermoide, also embryonal angelegte Geschwülste, aufzufassen, zu denen wir ja nach den Untersuchungen von Franke, Chiari u. A. einen grossen Theil der gewöhnlich als Atherome benannten Geschwülste zu rechnen haben. Dieselben Gründe, die Garrè bei den Fingercysten gegen diese Annahme aufführt, gelten auch für die vorliegenden Tumoren. Dazu kommt noch, dass Dermoide schon zur Zeit der Operation des eingewachsenen Nagels, wenn auch erst in ihren Anfängen, hätten existiren und bemerkt werden müssen.

Es ist ferner nicht wohl anzunehmen, dass die Geschwülstchen etwas mit den mikroskopisch kleinen Epithelkugeln zu thun haben, die Virchow unter den Leisten des Nagelcoriums im Grunde des vorderen Nagelbettes vorfand.

Möglich wäre es allerdings, sie in Beziehung zu bringen zu den Epithelfollikeln oder Lacunen, welche nach Rainey an dem hinteren Theile des Nagelbettes sich öffnen sollen, die Reichert mit Hornzellen gefüllt vorfand, und die Henle „als Theile der Nagelwurzel ansieht, von den kolbigen Papillen umfasst, die beim Ausreissen des Nagels zurückbleiben". Es war mir leider unmöglich, die Arbeit Rainey's im Originale einzusehen.

Die einfachste Erklärung scheint mir die oben von mir entwickelte. Man stelle sich nur die anatomischen Verhältnisse vor, wie sie sich bei der Operation des eingewachsenen Nagels gestalten. Nach Extraction des Nagels wird der entzündete seitliche und hintere Nagelwall theilweise abgetragen, und der seitliche hintere Theil des Nagelbettes exstirpirt. Aus den nebenstehenden Figuren, die in schematischer Weise den Querschnitt und Längsschnitt eines Nagelgliedes darstellen, erhellt ohne Weiteres, wie leicht bei der kleinen Operation der seitliche (*S*), hintere (*H*) Theil des Nagelbettepithels zurückbleiben kann. Diese, aus stark proliferationsfähigen Zellen zusammengesetzte Epithelmasse steht nach wie vor in ununterbrochenem Zusammenhange mit dem ernährenden Bindegewebe, während sie sowohl von dem Epithel des Nagelwalles, wie dem des Nagelbettes durch Wundflächen

getrennt ist. Es liegen sich andererseits die angefrischten, von Epithel entblössten Wundflächen des Nagelwalles und des Nagelbettes gegenüber unter Verhältnissen, die für ein Zusammenheilen dieser Flächen äusserst günstig sind. Geschieht dies, und bleibt in der Tiefe darunter der Epithelrest zurück, so wird derselbe weiterwuchern und zu einer Epithelcyste sich ausbilden, genau wie das versenkte Hautstückchen in den Versuchen Kaufmann's und Schweninger's.

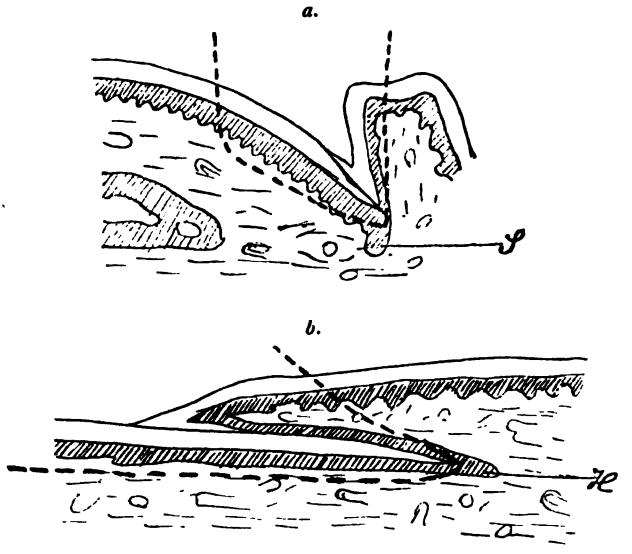

Wenn wir diese Erklärung als die richtige gelten lassen, haben wir es mit einer postembryonalen Geschwulstbildung zu thun, welche von einer aus ihrem normalen Zusammenhange getrennten Gewebspartie ausgeht, und die wir einerseits als eine traumatische bezeichnen können, andererseits aber im Sinne Ribbert's zur Erweiterung der Cohnheim'schen Theorie heranziehen können.

Diese pathologisch-anatomischen Verhältnisse der beschriebenen Geschwülstchen waren es in erster Linie, die mein Interesse für dieselben erregten und mich veranlassten, der Sache nachzugehen. Ob die beiden Beobachtungen irgend welchen klinischen Werth haben, möchte ich dahin gestellt sein lassen. Es liegt mir fern, aus dem Umstande, dass mir der Zufall so kurz hintereinander 2 Fälle in die Hand spielte, den Schluss zu ziehen, dass es sich um ein typisches Krankheitsbild handelt. Es wäre aber immerhin sehr wohl möglich, dass die Affection häufiger vorkäme, als man

University of California LIBRARY

Beobachtern nicht der Erwähnung für wert gehalten wäre. Derartige kleine Tumoren können ferner sehr leicht übersehen oder, mit dem scharfen Löffel bearbeitet, in unkenntlichem Zustande ans Tageslicht befördert werden. Sollte es sich herausstellen, dass derartige Cystenbildungen nach der Operation des eingewachsenen Nagels häufiger entstehen, so würde daraus die Lehre zu ziehen sein, dass bei der Exstirpation des Nagelbettes das Zurücklassen von Epithelresten sorgfältig vermieden werden muss.

Literaturverzeichniss.

Blumberg, Ueber sogenannte „traumatische Epithelcysten". Deutsche Zeitschr. f. Chir. Bd. XXXVIII. S. 605. 1894.

Chiari, Ueber die Genese der sogen. Atheromcysten. Internationaler Congress. 1890. III. S. 130.

Derselbe, Ueber die Genese der sogenannten Atheromcysten u. s. w. Zeitschr. f. Heilkunde. Bd. XII. 1891.

Franke, Felix, Ueber das Atherom u. s. w. Arch. f. klin. Chir. Bd. XXXIV. 1887.

Derselbe, Beiträge zur Geschwulstlehre. Virch. Arch. Bd. CXXI. 1890.

Derselbe, Ueber Epidermoide (sogenannte Epithelcysten). Deutsche Zeitschr. f. Chirurgie. Bd. XL. 1895.

Garrè, Ueber traumatische Epithelcysten der Finger. Beitr. z. klin. Chirurgie. Bd. XI. S. 524. 1894.

Henle, Handbuch d. Anatomie. II. S. 40, Anmerkung.

Kaufmann, Ueber Enkatarrhaphie von Epithel. Virch. Arch. Bd. XCVII. 1884.

Derselbe, Ueber experimentelle Erzeugung von Atheromen. Virchow's Archiv. Bd. CVII. 1887.

Kölliker, Handbuch der Gewebelehre. VI. Aufl. I. S. 216. 1889.

Labougle, Pathologische Anatomie und Pathogenese der Epidermiscysten der Hände. Thèse Bordeaux. 1893. Citirt b. Franke. Deutsche Zeitschr. f. Chirurgie. Bd. XL.

Rainey, Hassall, Microscop. anat. I., 543. Citirt bei Henle.

Reichert, Müller's Archiv. 1850. S. 35. Citirt bei Henle.

Reverdin, Des Kystes épidermiques des doigts. Rév. méd. d. l. Suisse Rom 3. J. 1887. Referat in Virchow-Hirsch's Jahresber. 1887. II. S. 375.

Ribbert, Ueber die Entstehung der Geschwülste. Deutsche med. Wochenschr. 1895. Nr. 1 ff.

Schweninger, Beiträge zur experimentellen Erzeugung von Hautgeschwülsten u. s. w. Charité-Annalen. XI. S. 642. 1886.

Virchow, Zur normalen und pathologischen Anatomie der Nägel. Verhandl. der Physik. — Med. Gesellsch. in Würzburg. V. S. 86. 1855.

Derselbe, Geschwülste. I. S. 224.

v. Winiwarter, Die chirurgische Krankheit der Haut und des Zellgewebes. Deutsche Chirurgie. S. 644. 1892.

XXIII.

Kleinere Mittheilungen.

1. Ueber symptomatische Achillodynie.

Von

Dr. Wiesinger,

Oberarzt der chirurgischen Abtheilung des Allgemeinen Krankenhauses Hamburg-St. Georg.

Unter dem Namen Achillodynie hat vor einigen Jahren Albert in Wien auf ein Krankheitsbild aufmerksam gemacht, dessen pathologisch-anatomische Grundlage, nach den darüber vorliegenden Untersuchungen, wesentlich auf entzündlichen Vorgängen in der Bursa beruht, welche zwischen dem Ansatze der Achillessehne und dem Proc. poster. des Calcaneus liegt, also in der Bursa, welche als Bursa subachillea bezeichnet zu werden pflegt.

Die wesentlichen Symptome dieser Krankheit bestehen in Schmerzen beim Gehen und Stehen, welche beim Liegen und Sitzen verschwinden, und in einer mehr oder weniger ausgesprochenen Anschwellung beiderseits neben dem Ansatze der Achillessehne.

Die Aetiologie derselben, welche sowohl acut einsetzen und dann eventuell in die chronische Form übergehen oder von vorn herein einen mehr chronischen Verlauf zeigen kann, ist, wie dies in der letzten Arbeit von Rössler[1]) über Achillodynie ausgeführt wird, theils in mechanischen Insulten zu suchen, welche diese Gegend treffen, theils in rheumatischen Ursachen begründet (Influenza, Rheumatismus articul. acut.), theils auf gonorrhoische Ursachen und arthritische Dyskrasie zurückzuführen.

Oft sind, wie Rössler darlegt, die Veränderungen, welche dadurch in der Bursa subachillea hervorgerufen werden, derart, wie sie bei Arthritis deformans gefunden werden, und er nennt daher diese Form der Entzündung bezeichnend Bursitis deformans.

Doch auch andere Entzündungsformen dieser Bursa können das Krankheitsbild der Achillodynie hervorrufen, und zwar spielen hier die tuberculösen Erkrankungen derselben eine wesentliche Rolle.

Diese tuberculösen Entzündungen der Bursa pflegen in der Regel anfangs ganz dieselben Erscheinungen zu machen, wie die eben erwähnten Krankheitsformen.

---

1) Deutsche Zeitschrift f. Chirurgie. Bd. XLII. Heft 3. S. 274ff. Hier finden sich vollständige Literatur-Angaben über Achillodynie.

Da die Achillodynie ja zunächst kein pathologisch-anatomisches, sondern ein aus einem Symptomencomplex zusammengesetztes Krankheitsbild darstellt, so liegt kein Grund vor, diese Formen von Entzündung principiell von den anderen Formen der Achillodynie zu trennen.

Allerdings aber hat die tuberculöse Erkrankung der Bursa subachillea in der Regel noch eine tiefere Bedeutung, und das ist der Grund, dass ich sie als symptomatische Achillodynie den gewöhnlichen Fällen gegenüberstellen möchte.

Wenn auch nicht in Abrede gestellt werden soll, dass gelegentlich eine derartige Erkrankung tuberculöser Natur der Bursa subachillea als primärer Process vorkommen kann, so ist dies doch nach meinen Erfahrungen in bei weitem der Mehrzahl dieser Erkrankungen nicht der Fall.

Wie die mitzutheilenden Krankengeschichten zeigen, scheint fast immer die Ursache in einer tuberculösen Ostitis, und zwar meist in einer diffus-käsigen Ostitis des hinteren Abschnittes des Calcaneus begründet zu sein.

Es ist dies um so bemerkenswerther, als diese diffus-käsigen Ostitiden des Proc. poster. des Calcaneus oft lange Zeit bestehen und weite Verbreitung erlangt haben können, ohne anderweitige Symptome zu machen.

Es tritt keine oder fast keine Anschwellung oder Auftreibung des kranken Knochens ein, und Schmerzhaftigkeit desselben ist entweder garnicht oder kaum nennenswerth vorhanden, selbst wenn der tuberculöse Process bereits weit im Knochen vorgeschritten ist.

Es würde daher kein Symptom auf die bestehende Knochenerkrankung hinweisen, wenn nicht die tuberculös erkrankte Bursa und die dadurch bedingte Anschwellung derselben einen Fingerzeig böte.

Die Verhältnisse scheinen so constant zu sein, dass, nachdem wir auf diesen Zusammenhang aufmerksam geworden waren, und in den betreffenden Fällen von einer tuberculösen Erkrankung der Bursa auf gleichzeitig bestehende käsige Entartung des Calcaneus schlossen, diese Diagnose jedesmal durch die Operation bestätigt wurde.

Es handelt sich dabei, soweit meine Erfahrungen reichen, für gewöhnlich wenigstens nicht um einen Durchbruch der tuberculösen Producte in die Bursa, sondern diese wird durch die Nachbarschaft des tuberculösen Herdes inficirt, ist aber in sich völlig abgeschlossen.

Es ist dies um so erklärlicher, als die eine Wand der Bursa der oberen Fläche des Proc. post. calcan. vollständig aufliegt.

Man könnte ja auch an die Möglichkeit denken, dass der Weg der Infection ein umgekehrter sei, von der Bursa zum Knochen, doch widerspricht dem das pathologisch-anatomische Bild, indem sich in den Fällen, die ich gesehen, die käsige Infiltration oft auf weite Strecken durch den Knochen erstreckt und gerade an den Stellen, an welchen sie die Bursa berührt, nur in geringem Grade ausgeprägt ist.

Auch die Analogie von anderen Bursen, die nachweisbar von einem benachbarten Knochenherde inficirt werden, widerspricht dieser Annahme.

Hierin mag es vielleicht auch begründet sein, dass die käsige Ostitis des Calcaneus bei der Exstirpation der tuberculösen Bursa übersehen werden kann, umsomehr, wenn man, wie das früher fast allgemein geschah, sich bei der Operation mit zwei seitlichen Schnitten neben dem

Ansatze der Achillessehne begnügt und von da bei Spitzfussstellung die Bursa mit Scheere und scharfem Löffel exstirpirt.

Mir ist dies Versehen bei dieser Art der Operation in meinem ersten Falle passirt.

Es wird dabei gerade die Stelle des Knochens, auf welche es ankommt, dem Auge wenig zugänglich.

Bei den Fällen von tuberculöser Entartung der Bursa ist es daher dringend nothwendig, die Achillessehne ganz zu durchschneiden und den unteren Theil derselben nach ihrem Ansatze zu herunterzuklappen.

Zweckmässiger Weise durchschneidet man die Sehne 1—2 Zoll über der Stelle ihres Ansatzes, um später die Sehnennaht entfernt von der Operationswunde ausführen zu können, und benutzt dazu die neuerdings angegebene Methode von temporöser Plastik der Achillessehne, indem man sie nicht quer durchtrennt, sondern entweder frontal oder sagittal schräg oder zickzackförmig durchschneidet. Man gewinnt dadurch für die nachherige Naht breitere Flächen der Vereinigung und vermeidet, dass die Sehnenwunde in den Bereich der tuberculösen Wunde fällt.

Es ist eine bekannte Thatsache, die neuerdings von Finotti[1]) bestätigt und durch ein reiches klinisches Material (40 Fälle) illustrirt wird, dass gerade die hinteren Abschnitte des Calcaneus relativ selten von tuberculösen Affectionen befallen werden.

Meist sind es die vorderen und mittleren Theile des Knochens, die tuberculös erkranken, und ein Durchbruch findet immer nach aussen oder nach aussen unten in der Gegend des Malleol. extern. statt.

Die Ursachen dieser Verhältnisse liegen nach Finotti theils in der speciellen Construction dieses Knochens, theils in den besonderen Ernährungsverhältnissen desselben.

So sah Finotti unter 40 Fällen von tuberculöser Erkrankung des Calcaneus nur dreimal die hinteren Abschnitte des Knochens erkrankt.

Ob dieses Verhältniss von 3 : 40 das richtige und constante ist, lässt sich nur durch ein grösseres statistisches Material feststellen.

Jedenfalls trifft man in der Praxis doch nicht so selten auf Erkrankungen tuberculöser Natur auch der hinteren Abschnitte dieses Knochens, und es scheint bemerkenswerth, dass sie gerade hier oft lange Zeit keine nachweisbaren Symptome zu machen pflegen.

Die Krankengeschichten, welche die angeführten Punkte beleuchten sollen, sind, soweit sie uns hier interessiren, kurz folgende:

1. Der 50jährige Lehrer V. aus Hamburg bemerkte seit September 1895 eine leichte Schwellung in der Gegend des Ansatzes der Achillessehne des linken Fusses. Anfangs hatte er wenig Beschwerden, allmählich jedoch stellten sich Schmerzen beim Gehen und Stehen ein, die ihn jedoch nicht verhinderten, seiner Thätigkeit nachzugehen. Schliesslich wurden die Schmerzen so erheblich, dass er liegen musste. Die Punction der Geschwulst lieferte kein Resultat.

Die Diagnose lautete auf tuberculöse Erkrankung der Bursa subachillea.

Im December 1895 wurde beiderseits neben dem Ansatze der Achilles-

1) Deutsche Zeitschrift für Chirurgie. Bd. XL. S. 450 ff.

sehne incidirt und das tuberculöse Gewebe, welches sich auf die Bursa zu beschränken schien, exstirpirt.

Die Heilung schien anstandslos von statten zu gehen, später jedoch entwickelten sich von der Wunde aus von Neuem fungöse Granulationen, und als wir nun, um dieselben zu entfernen, die Achillessehne durchschnitten und nach unten geklappt hatten, fanden wir nach Wegräumung der fungösen Granulationsmassen eine ausgedehnte käsige Ostitis des Proc. poster. calcanei, welche bis in das gesunde Gewebe hinein entfernt wurde. Der Proc. post. wurde dabei vollständig ausgeräumt, und auch von der Corticalis desselben blieben nur Reste stehen. Der übrige Theil der Calcaneus schien gesund, ebenso Talus und Fussgelenk, dessen hinterer Spalt bei der Auskratzung eröffnet wurde.

Nach dieser Operation trat völlige Ausheilung ein. Patient geht mit Hülfe eines Stockes. Das Fussgelenk ist fast normal beweglich.

2. Im März 1896 gelangte auf der chirurgischen Abtheilung des Allgemeinen Krankenhauses ein junger Mann von 16 Jahren von tuberculösem Habitus und bereits fortgeschrittener Lungentuberculose zur Aufnahme, der seit einigen Monaten eine langsam zunehmende Schwellung am Ansatze der Achillessehne bemerkt hatte, die ihm beim Gehen und Stehen mässige Schmerzen verursachte.

Die Diagnose wurde auf Grund der vorigen Beobachtung, obgleich eine genaue Untersuchung des Calcaneus keine objectiven Anhaltspunkte dafür bot, auf diffuse käsige Ostitis des Calcaneus und dadurch bedingte tuberculöse Entartung der Bursa subachillea gestellt.

Die Operation rechtfertigte diese Annahme. Es fand sich nach Durchschneidung der Achillessehne und nach Exstirpation der tuberculösen, in sich völlig abgeschlossenen Bursa nur ein kleiner gelber Fleck auf der Corticalis der oberen Fläche der Proc. post. calcanei, von gut Stecknadelkopfgrösse. Unter dieser Stelle jedoch verbarg sich eine weit ausgebreitete diffuse, käsige Ostitis des hinteren Theiles des Calcaneus die möglichst sorgfältig entfernt wurde. Die Achillessehne und die Wunde wurden wieder vernäht und nur unter dem Malleol. ext. eine Stelle offengelassen für das Ende des Jodoformdochtes, mit dem die Knochenwunde tamponirt war.

Die Heilung ging, wenn auch langsam, doch ohne Störung vor sich, bis am 5. Mai 1896 der Exitus an Lungentuberculose erfolgte. Die Section bestätigte, dass alles Tuberculöse am Fusse durch die Operation entfernt, und kein anderer tuberculöser Herd in den Knochen desselben vorhanden war.

3. Ein 47jähriger Brotträger H. aus Hamburg hatte nach Ansicht seiner Aerzte seit mehreren Jahren an einer tuberculösen Erkrankung des rechten Fussgelenkes gelitten, war mit Stauung, mit Jodoforminjectionen in das Gelenk und Verbänden aller Art behandelt worden. Dabei war derselbe, wenn auch zeitweise mit Schmerzen, noch bis in die letzte Zeit seinem beschwerlichen Berufe nachgegangen.

Die Hauptschwellung war von Anfang an um den Ansatz der Achillessehne gewesen, doch schwoll nach längerem Stehen und Gehen auch die Fussgelenksgegend und der ganze Fuss etwas an.

Er wurde am 11. März 1896 im Allgemeinen Krankenhause auf-

genommen, und nachdem er daselbst einige Tage ruhig gelegen hatte, war die Schwellung um das Fussgelenk fast ganz verschwunden, die um die Achillessehne war geblieben, ebenso eine Schwellung beiderseits unter den Malleolen. Die Bewegungen im Fussgelenke zeigten sich nur wenig beschränkt.

Aus diesem Befunde diagnosticirten wir eine tuberculöse Entartung der Bursa subachillea, bereits auf die nächste Umgebung fortgeschritten, ausgehend von einem diffus käsigen Processe des Proc. post. calcanei.

Auch hier bewahrheitete sich die Annahme. Der tuberculöse Process war hier nicht mehr auf die Bursa beschränkt, sondern hatte Ausläufer beiderseits unter die Malleolen und unter die Sehnen der Peronei und M. Tibialis post. ausgeschickt, ebenso war die Kapsel der hinteren Gelenkspalte des Fussgelenkes mit entartet und musste entfernt werden, so dass das Fussgelenk von hinten eröffnet wurde. Das Fussgelenk selbst, Knorpel und Kapsel, zeigten sich sonst noch völlig gesund.

Die Knochenmasse des Calcaneus war fast völlig in diffusen käsigen Process aufgegangen, so dass nach Entfernung dieser kranken Partien nur noch Theile der Corticalis zurückblieben. Der Talus war dabei ganz gesund. Die Wundbehandlung wurde wie bei dem vorigen Falle mit Tamponade, seitlicher Drainage und Vernähung der Achillessehne, sowie der Hautwunde ausgeführt.

Im weiteren Verlaufe traten Erscheinungen von Tuberculose des Urogenitalapparates auf (Tuberkelbacillen im Urin nachweisbar) gleichzeitig bestand andauernd abendliches Fieber, und die Granulationen der Wunde sahen fungös aus.

Es wurde aus diesen Gründen die Amputation des Fusses ausgeführt. Seitdem erholt sich der Kranke.

Die Section des Fusses ergab, dass alle kranke Knochenpartien entfernt waren.

4. Aehnlich lagen die Verhältnisse bei einem 6jährigen Kinde, welches seit einem Jahre wegen tuberculöser Fussgelenkentzündung verschiedener Behandlungsmethoden unterworfen war.

Auch hier war die Hauptschwellung um die Achillessehne, doch war auch die Fussgelenkgegend nicht frei.

Auch hier wurde zunächst die Bursa exstirpirt. Dabei stellte sich heraus, dass der tuberculöse Process auf die hinteren Partien des Fussgelenkes übergegangen war, so dass dieselben von hinten resecirt werden mussten. Auch hier war der Calcaneus mit käsig ostitischen Herden durchsetzt.

Die Operation ist jetzt 3 Jahre her, das Fussgelenk mit mässiger Beschränkung der Beweglichkeit ausgeheilt.

Endlich möchte ich noch eine Krankengeschichte hier erwähnen, die der Seltenheit der Affection wegen bemerkenswerth erscheint, wenn sie auch genau genommen nicht in diesen Rahmen gehört.

Es ist ein fast faustgrosses Sarkom der linken Bursa subachillea, welches ich vor etwa 16 Wochen bei einem 20jährigen jungen Mädchen exstirpirt habe.

Die Geschwulst hatte sich im Laufe von 10 Jahren langsam entwickelt und allmählich zunehmende Störungen beim Gehen gemacht.

Die Exstirpation wurde in derselben Weise mit temporärer Durchschneidung der Achillessehne ausgeführt, das Sarkom stand nirgends mit dem Knochen in Verbindung.

Mikroskopisch zeigte es sich aus vorwiegend Rund- und Spindelzellen zusammengesetzt mit starker Entwicklung des Bindegewebes, an einigen Stellen beginnende myxomatöse Partien, hatte also einen verhältnissmässig gutartigen Charakter.

Die Heilung verlief zunächst ohne Störung. Etwa 12 Wochen nach der ersten Operation trat ein Recidiv auf, welches die hinteren Partien des Calcaneus und diffus die umgebenden Weichtheile durchsetzte und daher am 20. Juni 1896 die Amputation des Fusses nöthig machte.

Aus der chirurgischen Klinik in Greifswald (Prof. Helferich).

2. Ueber einen seltenen Fall von Osteom der oberen Tibiaepiphyse mit Betheiligung des Kniegelenkes.

Von

Dr. Trapp,

Assistenzarzt 2. Kl. im Füsilierregimente v. Gersdorff (hessischen) Nr. 80, commandirt zur Klinik.

(Mit 2 Abbildungen im Text.)

Am 5. Januar 1895 kam in die chirurgische Klinik der 66jährige Kuhhirt Fr. G. zur Aufnahme wegen einer Steifigkeit im linken Kniegelenke. Patient war stets gesund gewesen, will nicht später als andere Kinder das Gehen gelernt haben, hatte ursprünglich das Schuhmacherhandwerk gelernt und war in diesem bis vor circa 10 Jahren thätig. Eine venerische Infection hat angeblich nicht stattgefunden, eine rheumatische Erkrankung will er auch nicht überstanden haben. Ein starker Trinker war er stets und will sich im Rausche, als er auf einer Scheunendiele nächtigte, im Herbste 1894 eine schmerzhafte Schwellung des linken Knies zugezogen haben, welches aber auch schon früher (seit 15 Jahren) weniger beweglich war als das rechte, ein Umstand, den er auf sein früheres Handwerk, bei dem er auf dem linken Knie hauptsächlich hämmerte und hantirte, zurückführte. Die Schmerzen liessen mit der Zeit etwas nach, jedoch wurde das Gelenk immer steifer, und der Gang unbeholfener, zumal nach einer im Winter 1894/95 im Schnee verbrachten Nacht. Eine Behandlung in einem Kreiskrankenhause hatte keinen Erfolg. In letzter Zeit nahmen seine Beschwerden zu, und die Schmerzen namentlich vermehrten sich.

Es wurde folgender Befund erhoben:

G. ist ein für sein Alter verhältnissmässig rüstiger Mann von kräftigem Knochenbau, proportionirt gewachsen und in leidlichem Ernährungszustande. An Brust- und Baucheingeweiden sind krankhafte Veränderungen nicht nachweisbar, insbesondere fehlen objective Anzeichen von Syphilis, Tuberculose und überstandener Rachitis. Keine Arteriosklerose. Der Urin enthält keinerlei fremde Bestandtheile.

Das linke Bein ist in seiner Gesammtheit, schon für das blosse Auge sichtbar, atrophisch, besonders fällt die schwache Musculatur des Oberschenkels gegenüber der recht kräftigen des anderen Beines auf. Das linke Knie ist leicht geschwollen, die Umrisse der das Gelenk bildenden Knochen sind undeutlich, besonders auffällig ist eine Ausfüllung der Gruben seitlich des Lig. patellae durch eine nicht verschiebliche, knochenharte Masse, die vom Gelenkende der Tibia nicht abzugrenzen ist. Durch die Beugecontractur des Kniegelenkes (150°) ist die Lig. patella zu stark gespannt, als dass eine deutliche Abgrenzung der Geschwulst nach oben möglich wäre. Ein Erguss ins Gelenk lässt sich nicht nachweisen. Die linke Kniescheibe ist in seitlicher Richtung völlig unverschieblich. Druck auf die Hervorragungen seitlich des Patellarbandes ist schmerzhaft. Die active Beweglichkeit des linken Kniegelenkes ist ganz aufgehoben, die passive ist minimal, da wegen der dabei auftretenden heftigen Schmerzen sofort reflectorische Muskelspannung auftritt. Es sei gleich hier bemerkt, dass im Laufe der Behandlung einmal das Gelenk in Narkose gewaltsam bewegt wurde, wobei sich herausstellte, dass Beugung bis zum spitzen Winkel möglich, die Streckung jedoch durch harten Widerstand nur wenig über 150° ausführbar war. Hierbei trat verhältnissmässig wenig Reiben auf.

Das Gehen war durch die Contractur und Schmerzen stark behindert. Patient trat unter Einwärtsrotation des Beines in Spitzfussstellung auf. Auf Grund des Befundes wurde eine chronische, deformirende Gelenkentzündung angenommen. Die Behandlung bestand vorläufig in Bädern, Moorumschlägen, Streckverbänden, als die Schmerzhaftigkeit etwas geringer geworden, in Uebungen an Krukenberg's Pendelapparaten.

Am 7. Februar wurde in Narkose bewegt, dann wieder Streckverband.

Da jedoch alle diese Maassnahmen auch nicht vom geringsten Erfolge begleitet waren — der Befund blieb derselbe wie bei der Aufnahme —, so wurde am 27. Februar nach den üblichen Vorbereitungen zur Erzielung der Asepsis unter Blutleere zur Operation (Prof. Helferich) geschritten.

Zunächst wurde ein leicht bogenförmiger Schnitt von einem Condylus femoris zum anderen, 3 Cm. unterhalb der Spitze der Kniescheibe verlaufend, über die am stärksten vorragenden Stellen der unter dem Lig. patell. herauskommenden Verdickungen geführt, das Ligament sofort durchtrennt. Beim Zurückpräpariren desselben kam unter ihm und beiderseits sich fortsetzend, ein eigenthümlicher, bläulichroth gefärbter Tumor mit leicht höckeriger Oberfläche zu Tage, der sich nach der Freilegung als eine Knochengeschwulst erwies und mit der oberen Tibiaepiphyse durch breiten Stiel zusammenhing. Das Kniegelenk wurde nun, soweit nöthig, zum Klaffen gebracht, und es gelang dann leicht, den Tumor von hinten zu umgreifen und ihn mit breitem Meissel und Elevatorium von seiner Unterlage, der Tibiaepiphyse, abzutragen. Die Geschwulst löste sich leicht aus, die geringen, nach der ersten Ausmeisselung zurückbleibenden Reste konnten ebenfalls leicht entfernt werden. Es blieb eine Höhle im Knochen zurück von der Grösse und Form zweier der Längsrichtung nach nebeneinander gelegter Wallnusshälften. Die wenigen Gefässe der Weichtheile wurden unterbunden, die durchtrennten Enden des Lig. patellae durch starke Catgutnähte vereinigt, worauf Naht der Haut mit Seidenknopfnähten folgte. Den Schluss bildete ein aseptischer, fixirender Ver-

band. Der Wundverlauf war ein völlig reizloser, so dass am 11. März schon mit Uebungen im Krukenberg'schen Kniependelapparat wieder begonnen werden konnte. Die vorher schon bei geringer Bewegung auftretenden Schmerzen waren jetzt geschwunden.

Zur allmählichen Beugung wurde dann noch ein elastischer Zug angelegt. Am 20. April erfolgte Entlassung.

Befund: Glatte, lineäre, schmerzlose Narbe. Patella links weniger verschieblich als rechts. Kniegelenk in 160° Beugestellung, weitere Streckung activ nicht möglich, passiv bis 175°. Atrophie der Musculatur noch sehr deutlich. Active Beugung aus der angegebenen Stellung 30°, glatt, schmerzlos, passiv ebenso; mit Gewalt weiter ausgeführt waren Beugung und Streckung schmerzhaft. Gang mit Stock flott, Treppensteigen geht gut von statten, nur kann das linke Bein noch nicht vorausgesetzt werden.

Die Prognose ist, da es sich nicht um eine bösartige Neubildung handelt, durchaus günstig, soweit ein Recidiviren in Frage kommt. Was die Function des Gliedes anbetrifft, so hat sich unter der frühzeitigen mechanischen Behandlung noch eine geringe Beweglichkeit eingestellt; eine sehr bedeutende war von vornherein nicht zu erwarten, wegen des Alters des Patienten und des langen Bestehens einer Contractur, trotzdem in Narkose noch eine fast normale Beugungsfähigkeit vorhanden war. Möglicher Weise tritt noch durch den Gebrauch des Gliedes eine geringe Zunahme der Beweglichkeit ein.

Fig. 1.

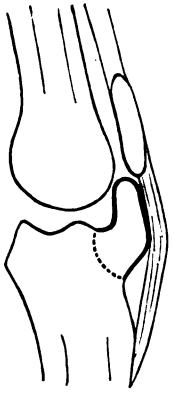

Schematische Darstellung der Lage des Osteoms in einem sagittalen Durchschnitte. Die Grenzlinie, in welcher das Osteom abgetragen wurde, ist punktirt.

Fig. 2.

Lage des Osteoms bei der Betrachtung von vorn (unter dem Lig. patellare).

Der Tumor hatte einen Durchmesser von 5 Cm., die Form einer Kugelkappe. Seine Oberfläche war mit einer bläulichroth gefärbten, synorialisähnlichen Haut überzogen und leicht höckerig. Er ging aus von dem oberen Tibiakopfe, welchem er am Rande, wo die vordere Kante in die Gelenkfläche übergeht, mit einem ebenfalls ca. 5 Cm. breiten knöchernen Stiele aufsass, der sich nach hinten so weit ausdehnte, dass ein sichelförmiger, ungefähr 3 Cm. breiter Streifen die Gelenkfläche durch ihn in Anspruch genommen wurde. Sonst war die Gelenkfläche beider Knochen völlig frei. Die Geschwulst war hauptsächlich gegen das Fossa intercondylica femoris gewachsen und ragte auf ihrem Stiele so frei ins Gelenk hinein, dass sie von hinten ebenfalls bis zum Ansatzpunkte zu umgreifen war. Das Lig. patellae hatte sie nur wenig abgehoben und überragte seine seitlichen Ränder, quoll gewissermaassen unter diesen hervor. Eine Rinne für das Band war an entsprechender Stelle nicht

vorhanden. Die Geschwulst sass intracapsulär. Auf dem Durchschnitte zeigte sich der Tumor als spongiöser Knochen, nach der Basis zu fanden sich einige Knorpelinseln. Eine stärkere Rindenschicht fehlte. Das Knochenbälkchennetz ging unmittelbar in das der Tibia über.

Mikroskopisch fand sich ein weitmaschiges, fettmarkgefülltes, spongiöses Knochengewebe ohne Besonderheiten. An einigen Stellen lag den Knochenbälkchen eine höhere Osteoblastenschicht an. Hyaliner Knorpel fand sich stellenweise an der Grenze gegen die Gelenkfläche der Tibia und in der Basis des Tumors. Ein knorpeliger Ueberzug wie an den Gelenkenden war nicht vorhanden, sondern die nach der Kniegelenkhöhle zusehende Fläche war nur mit einem aus platten Zellen und bindegewebigen Schichten bestehenden Ueberzug versehen.

Neben dem Tumor fanden sich noch einige andere bemerkenswerthe Veränderungen. Die Gelenkknorpel waren leicht gelblich gefärbt, nicht völlig glatt, sondern leicht porig, schwere arthritische Veränderungen fehlten. Vom lateralen Rande des Condyl. ext. femoris spannte sich eine ziemlich straffe Membran segelartig nach dem lateralen Rande des Condyl. int., nur mit diesen Rändern verwachsen, so dass man von vorn und hinten unter sie gelangen konnte. An mehreren Stellen zeigte sie Perforationen. Sie war braunroth gefärbt, etwa 1 Mm. dick und bestand aus Fibrin. Ein anderer Befund bietet einen interessanten Einblick in die Vorgänge bei der Entstehung fremder Gelenkkörper. Am medialen Rande des Condyl. int. femoris war ein mehrere Millimeter langes, keilförmiges Knorpelstückchen abgesprengt, das mit dem Rande des Knochens durch einen schmalen Perioststreifen zusammenhing, an welchem es frei beweglich war. Es passte genau in eine entsprechende Lücke des Knorpels. Wahrscheinlich wurde es abgesprengt durch die vor der Operation noch einmal gewaltsam versuchten Bewegungen.

Es handelt sich nun noch darum, welcher Klasse von Geschwülsten der vorliegende Tumor zuzurechnen ist.

Mit Sicherheit lässt sich ausschliessen ein verknöcherter, maligner Tumor, ebenso wie eine Verknöcherung des Ansatzes des Lig. patellae oder des umgebenden Bindegewebes. Auch Osteophytenbildung durch Arthritis deformans liegt meines Erachtens nicht vor, da alle übrigen Theile des Gelenkes sich als gesund erwiesen.

Es handelte sich, wie wir sahen, um reinen, gut ausgebildeten, spongiösen Knochen, der in das Gewebe des Tibiakopfes überging. Es ist bei dem Sitze des Tumors in der Nähe der ehemaligen Epiphysenlinie an eine Exostosenbildung durch versprengte Knorpelkeime zu denken, wie solche oft beobachtet und beschrieben sind unter dem Namen der cartilaginären Exostosen. Ein Fall von multipler Bildung derartiger Knochenauswüchse liegt hier nicht vor, denn bei sorgfältigster Untersuchung fand sich nirgends auch nur eine Andeutung einer derartigen Bildung, ausserdem fehlten die Allgemeinerscheinungen, insbesondere Wachsthumsstörungen, die sonst das Vorkommen derselben zu begleiten pflegen und zuerst von Helferich richtig gedeutet wurden, die bei solitären Exost. aber fehlen können. [1])

1) Nasse, Ueber multiple cartilaginäre Exostosen und Enchondrome. Volkmann's Sammlung. N. F. Bd. CXXIV.

Für eine solitäre, cartilaginäre Exostose fehlt aber gerade das charakteristische Zeichen, nämlich der Knorpelüberzug. Anstatt dessen fand sich, wie beschrieben, nur ein solcher von Bindegewebe. Auch der Gelenkknorpel des Tibiakopfes ging nicht auf die Geschwulst über, sondern endigte am Stille derselben.

Ferner war bemerkenswerth der Sitz oberhalb der früheren Epiphysenfuge und in nächster Nähe desselben. Dieser letztere Umstand würde, handelte es sich um eine cartil. Exostose, für eine sehr späte Entwicklung derselben sprechen, denn, wie bekannt, ist die Exostose umso weiter vom Intermediärknorpel entfernt, je früher sie entstand. Dies liegt allerdings hier vor, denn, wenn wir den Beginn der Geschwulstentwicklung mit dem Steiferwerden der Kniegelenkes in Zusammenhang bringen, so sind erst 15 Jahre seitdem vergangen. Es scheint aber zweifelhaft, ob sich eine cart. Exostose erst im Alter von 51 Jahren zu erheblicher Grösse entwickeln kann, ohne dass sie vorher irgendwie Erscheinungen gemacht hat. Vielmehr hört das Wachsthum auf, wenn das Knochenwachsthum zum Stillstande gekommen, oder es findet sogar eine Rückbildung statt (Nasse l. c.).

Aus allen diesen Gründen glaube ich annehmen zu müssen, dass wir es auch nicht mit einer cart. Exostose zu thun haben, sondern dass es sich vielmehr um ein richtiges Osteom in dem Sinne handelt, wie wir von einem Lipom sprechen.

In der mir zugänglichen Literatur habe ich nur wenige Fälle von einzelnem Osteom und Exostose am oberen Tibiaende aufgefunden, während bei multipler Exostosenbildung dieser Knochen einer der häufigst befallenen ist.

Annandale[1]) beschreibt einen Fall von Osteom in der Bursa subligamentosa, bei dem klinisch ähnliche Erscheinungen wie bei dem unserigen bestanden. Auch die Entwicklung ist ähnlich. Das Gelenk wurde aber bei Operation nicht eröffnet. Der Lig. patellae lief über den Tumor in besonderer Rinne hinweg.

Cooper und Travers[2]) beschreiben und bilden einen Fall ab, der dem unseren insofern ähnelt, als ein Osteom der Tibiafläche in der Gegend der Tuberositas vorhanden ist; sein feinerer Bau war der gleiche. (Wahrscheinlich vom Intermediärknorpel ausgegangen.) Ebenfalls extraarticulär.

Paget[3]) beschreibt einen von Gay entfernten grossen (1 engl. Elle Umfang) Knochentumor der oberen Tibiaepiphyse. Feinerer Bau: spongiöser Knochen, Ueberzug von Compacta, höckerige Oberfläche. Beziehung vom Gelenk ist nicht angegeben.

Quénu[4]) giebt die Abbildung eines vom vorderen Rande der Knorpelknochengrenze des oberen Tibiakopfes ausgehenden Knochentumors, der, wie der unserige, unter das Lig. patellae gewachsen ist, aber nur von einer Seite her. Der Tumor ist langgestielt, hat die Form einer Traube.

---

1) Brit. med. journ. 1876. Citirt nach Virchow-Hirsch's Jahresber. d. ges. Medicin. 1877.

2) Surgical essays. I. p. 198. T. 8.

3) Lectures on surgical pathology. 4 ed. p. 530.

4) Traité d. Chirurgie. III. p. 427.

Präparat im Musée Dupryten, Nr. 580. Nähere Beschreibung fehlt. (Wahrscheinlich cart. Exostose.)

Seques [1]) hat 64 Fälle von Tumoren des oberen Tibiaendes zusammengestellt, darunter 23 Exostosen. Leider sind nähere Angaben nicht vorhanden, und das Original ist nicht zugänglich.

Weber [2]) erwähnt in seinen Tabellen 11 Fälle von solitären Exostosen des oberen Tibiaendes, von denen einer spongiös war; bei den übrigen war Näheres nicht angegeben.

Ein dem hier beobachteten Tumor gleicher oder annähernd gleicher ist nirgends beschrieben.

Zum Schlusse erfülle ich die angenehme Pflicht, Herrn Geheimrath Helferich, meinem hochverehrten Lehrer und Chef, für die Anregung zur Veröffentlichung dieses Falles meinen ergebenen Dank auszusprechen.

Aus der chirurgischen Klinik in Greifswald (Prof. Helferich).

3. Ein Fall von Abriss der Quadricepssehne an der Patella. Operative Behandlung. Gutes functionelles Resultat.

Von

Dr. Wunsch,

Assistenzarzt.

(Mit 3 Abbildungen im Text.)

Bei der relativ häufig beobachteten Thatsache, dass eine Patellafractur durch Risswirkung des Quadriceps entsteht, kann es auffallen, dass so äusserst selten ein Abriss des Quadriceps zu Stande kommt. Ganz besondere ätiologische Momente müssen dieser Verletzung zu Grunde liegen, und jeder neue derartige Fall hat daher einen gewissen Werth.

Auf der Greifswalder chirurgischen Klinik kam im vergangenen Semester eine solche Verletzung zur Beobachtung.

Der 55 Jahre alte Arbeiter J. P. schob im December 1895 einen Handkarren mit ungefähr 3 Centner Ladung ein glattes Brett hinauf, das schräg über einer Thürschwelle lag. Er glitt aus und fiel mit der äusseren Seite des linken Knies gegen die Kante der steinernen Bordschwelle. Er empfand dabei einen heftigen, stechenden Schmerz. Das Kniegelenk schwoll stark an und wurde dunkelroth. P. konnte sich nicht mehr erheben, er wurde in seine Wohnung getragen. Der herbeigerufene Arzt stellte fest, dass beim Versuche, das Bein zu heben, der Unterschenkel nicht mitging, dass die active Streckung des Beines unmöglich war, und dass ein starker Bluterguss ins Gelenk stattgefunden hatte; eine genauere Orientirung über die vorliegenden anatomischen Veränderungen war vorerst bei der heftigen Schmerzhaftigkeit und dem prallen Ergusse nicht möglich. Das Bein wurde in Streckstellung auf einer Schiene gelagert. Auf das Knie wurde ein Eisbeutel gelegt.

---

1) Thèse. Paris 1874. Citirt nach Virchow-Hirch's Jahresber. 1875.

2) Die Exostosen in anatomischer und praktischer Beziehung. Bonn 1856.

Nach behobener Schmerzhaftigkeit und theilweiser Resorption des Ergusses wird ein Abriss der Quadricepssehne von der Patella erkannt und P. in die chirurgische Klinik geschickt.

Die Verletzung war bei der Aufnahme 9 Wochen alt. Der Befund war folgender:

Kräftig gebauter Mann in gutem Ernährungszustande. Brust- und Bauchorgane gesund.

Patient vermag unter Hülfe eines Stockes mit dem durch einen steifen Verbande geschienten Beine zu gehen. Nach Abnahme des Verbandes zeigt sich das linke Kniegelenk stark verdickt, namentlich in der Ausdehnung des oberen Recessus. Die Schwellung betrifft hauptsächlich die vorderen und seitlichen, oberhalb der Patella gelegenen Partien und geht an ihrem oberen Pole ziemlich plötzlich in die normalen Contouren des Oberschenkels über. Die Patella ist in der Schwellung nicht zu sehen. Die Schwellung steht unter geringem Drucke, fluctuirt stark. Die Patella schwimmt gewissermaassen auf dem Ergusse, von unten und seitlich gehalten, durch ihre Verbindungen mit Ligamentum patellae und Kniegelenkskapsel; sie ist ziemlich frei beweglich, ihr oberer Rand lässt sich deutlich umgreifen. Die Längen- und Breitenmaasse der linken Kniescheibe sind gleich denen der rechten Seite. Beim Betasten der Oberfläche der Patella fühlt man zwischen der unteren und oberen Hälfte einen Niveauunterschied. Ihre oberen Schichten sind von einer ziemlich scharfen, quer über die Mitte verlaufenden Linie an, in einer Dicke von schätzungsweise 2 Mm. abgerissen.

Der Quadricepssehnenstumpf ist 3 Finger breit oberhalb der Patella als eine derbe, sich an das untere Ende der Quadricepsmusculatur ansetzende Masse zu fühlen, die an ihrem lateralen Rande übergeht in einen harten, mit dem Sehnenstumpfe verschieblichen Körper von der Gestalt einer grossen Bohne. Bei Untersuchung der gesunden rechten Seite fühlt man dicht an der Uebergangsstelle der Sehne in der Patella einen ebensolchen Körper (von ganz den gleichen Maassen 3,5 : 2 Cm.), der bei erschlaffter Musculatur, unter der hier anscheinend verdünnten Sehne leicht verschieblich, bei Anspannung derselben jedoch mit der Sehne in fester Verbindung zu sein scheint.

Das linke Knie kann activ ungefähr um 30° gebeugt, jedoch gar nicht gestreckt werden.

Diagnose: Abriss der Quadricepssehne mit Corpus mobile am unteren Ende derselben.

Der bisher functionell völlig ungünstige Heilungsverlauf und die breite Diastase veranlassten ein operatives Vorgehen.

Operation (Prof. Helferich) in Chloroformnarkose. Blutleere.

Schnitt im Bogen über den oberen Recessus. Eröffnung des Gelenkes. Dieses ist mit einigen Ccm. blutig-seröser Flüssigkeit gefüllt. Die zu Gesicht kommende Knorpelfläche des Femur ist intact. Die abgerissene Quadricepssehne ist nach oben und lateralwärts verlagert. Nach Lockerung durch hebelnde Bewegungen mit breitestem Elevatorium wird sie herabgezogen. Es gelingt unter Anwendung einiger kräftiger Züge, sie bis an die von unten nach oben von der Hand des Assistenten ihr entgegengeschobene Patella zu bringen. Dabei erscheint auch das als Knochen-

körper imponirende, bereits vor der Eröffnung des Gelenkes gefühlte Corpus mobile, und zwar in Verbindung mit dem unteren lateralen Ende der Quadricepssehne. Die Patella ist an ihrem oberen Ende von bindegewebigem Ueberzuge frei; der freie Rand erweist sich nicht als Bruchfläche. Die Kapsel ist seitlich der Patella lateral und medial um etwa 2 Cm. eingerissen.

Das untere, etwas verdickte Ende der Sehne wird nun flächenhaft in querer Richtung gespalten und derart gegen die Patella geschoben, dass sie die Patella in ihrem oberen Drittel von oben und unten her umgreift. Genäht wird mit starkem Silberdrahte, und zwar werden die 3 Nähte so angelegt, dass durch sie das obere Ende der Patella zwischen die gespaltenen Sehnenblätter hineingezogen wird. Darüber wird die Kapsel mit fortlaufender Catgutnaht genäht und nach vollständigem Schlusse der Hautwunde durch Seidenknopfnähte ein trockener, aseptischer Verband an-

Fig. 1.

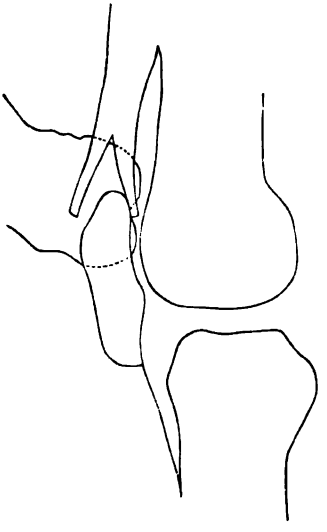

Darstellung der durch Quadricepssehne und Patella geführten Drahtnähte.

Fig. 2.

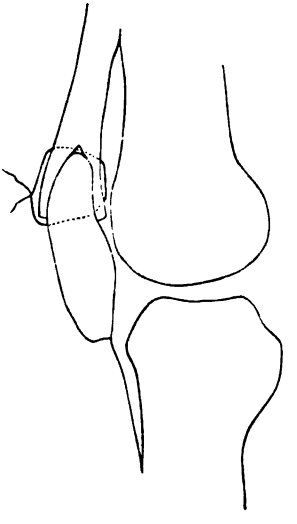

Dieselben Drahtnähte in ihrer definitiven Lage.

gelegt, das Bein auf Volkmann'scher T-Schiene gelagert, Fuss hoch. Nach 8 Tagen Entfernung der Hautnaht. p. i. Von nun an wird täglich 2 mal der Oberschenkel massirt und 1 mal faradisirt und bereits mit ganz geringen Bewegungen begonnen, in der Zwischenzeit wird das Bein aber immer noch auf der Schiene gelagert. Allmählich werden die Bewegungen gesteigert, und am 26. März steht Patient, nachdem ein Zinkleimverband[1]),

1) Zinkleimverbände werden von Geh. Rath Helferich vielfach an Stelle elastischer Wickelungen mit gutem Erfolge angewendet.

von den Zehen bis über die Mitte des Oberschenkels reichend, angelegt ist, auf und macht Gehversuche im Gehstuhle. Beim Fortlassen des Zinkleimverbandes stellt sich jedoch ein Erguss im Kniegelenke ein. Patient wird daher noch längere Zeit mit Zinkleimverband versehen und am 4. April in poliklinische Behandlung entlassen, musste jedoch, da nach zeitweiliger Entfernung des Verbandes der Erguss im Gelenke ziemlich gross geworden war, nochmals in klinische Behandlung genommen werden. Mit einem Compressionsverbande und Bettruhe wurde der Erguss bald beseitigt. Der Befund bei der definitiven Entlassung war folgender:

Die Operationswunde ist glatt verheilt. Das linke Kniegelenk hat normale Umrisse und zeigt weder sicht-, noch messbare Umfangsdifferenzen gegen das rechte. Man fühlt bei Contraction des Quadriceps deutlich den Zusammenhang zwischen Patella und Sehne. Die Patella wird durch Muskelcontraction fixirt, während sie bei erschlafftem Muskel leicht verschieblich ist. An der lateralen Seite der Sehne liegt der unten erwähnte bohnenförmige Knochenkörper, und zwar unverschieblich.

Fig. 3.

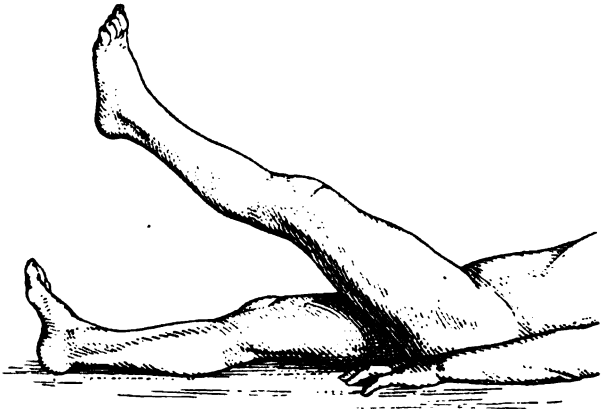

P. ist im Stande das operirte Bein in völliger Streckung aus der Rückenlage zu erheben, dann im Knie frei abzubiegen und wieder zu strecken (nach einer Photographie).

Das Knie kann activ bis zum rechten Winkel gebeugt werden, und Patient kann auf dem gebeugten linken Knie bei erhobenem rechten kurze Zeit stehen. Die Streckung des Beines ist vollkommen und kräftig. Bei aufgelegter Hand fühlt man Crepitation in beiden Knien, links ein wenig stärker als rechts. Der Kniereflex ist vorhanden, jedoch am linken Beine schwächer als am rechten. Messbare Unterschiede an der Oberschenkelmusculatur zwischen rechts und links sind nicht vorhanden, jedoch fühlt sich die des linken Oberschenkels weniger elastisch an, als auf der rechten Seite. Beschwerden erheblicher Art sind nicht vorhanden. Patient wird jedoch noch weiter mit Zinkleimverband behandelt, da ein Recidiv des Gelenkergusses gefürchtet wird.

Die Diagnose subcutaner Ruptur des Quadriceps konnte nach dem vorliegenden Symptomencomplexe und dem anatomischen Befunde ohne Mühe gestellt werden. Zweifel mussten aber aufsteigen, als man bei genauerem Zufühlen einen anscheinend mit der Sehne in Verbindung stehenden beweglichen Knochenkörper im oberen Recessus des Gelenkes bemerkte; und erst die genaue vergleichende Messung beider Patellae und die Entdeckung eines ebensolchen freien Knochenkörpers auf der gesunden Seite liessen eine Rissfractur der Patella ausschliessen. Nach dem Mechanismus, der hierbei vorlag, konnte es sich ebensogut um eine solche handeln, durch Contraction des Quadriceps im Momente des Strauchelns entstanden. War nun unser Fall die Folge einer Zerreissung durch Muskelcontraction, oder konnte eine solche Verletzung, wie die vorliegende, auch noch auf andere Weise ätiologisch erklärt werden? — Hierfür ist es von Interesse, ein Urtheil darüber zu erhalten, wie sich der Vorgang gestaltet hätte bei völligem Ausschlusse der Muskelaction, wenn der Mann mit leicht gebeugtem Knie nur seitwärts umgeknickt wäre, mit anderen Worten: ist es möglich, dass allein durch gewaltsame Lateralreflexion nach innen (Hyperadduction) im Kniegelenke eine Zerreissung der Quadricepssehne zu Stande kommt? — Für einen derartigen Mechanismus bei leicht gebeugtem Knie habe ich in der Literatur keine Belege gefunden, dagegen lassen die Experimente von Hönigschmidt[1]), die am gestreckten Knie vorgenommen wurden, gewisse Schlüsse auch für unseren Fall ziehen. Hönigschmidt fand, dass bei Hyperadduction am präparirten Knie gewöhnlich das Ligament. laterale externum und das laterale cruciatum zuerst rissen, in einer Anzahl von Fällen riss jedoch auch die vordere Kapselwand bis zum lateralen Rande der Sehne des Quadriceps. Demnach liegt doch auch die Möglichkeit vor, dass die pathologisch veränderte Quadricepssehne durch den genannten Mechanismus ein- und durchgerissen werden kann. Wir sind nun keineswegs der Ansicht, dass dies der allein mögliche Vorgang in unserem Falle gewesen sei, im Gegentheile, höchst wahrscheinlich ist auch eine gewaltige plötzliche Muskelaction hinzugekommen, und die Sehne musste an dem Orte ihrer geringsten Festigkeit reissen unter der Wirkung zweier diese Stelle treffenden Gewalten der Adduction und der Wirkung des sich contrahirenden Quadriceps. Die für den Riss prädisponirte Stelle war durch das in dem unteren Theile der Sehne eingelagerte kleine Knochengebilde geschaffen. Wenn Bähr[2]) sagt: „Warum reisst nun bei dieser indirecten Gewaltwirkung (Rissfractur durch Quadricepscontraction) bald die Patella, bald das Ligamentum, bald die Quadricepssehne durch, bald aber auch die Tuberorites tibiae ab? Auf diese Fragen geben die einschlägigen Abhandlungen keine bestimmte Auskunft," so lässt sich doch im Gegensatze zu dieser Ansicht für eine gewisse Art der Quadricepssehnenrupturen die Aetiologie der Ruptur gerade an dieser Stelle anatomisch erklären, wie der hier mitgetheilte Fall und eine ganz ähnliche Beobachtung von Köhl zeigen. In Köhl's[3]) wie in unserem Falle war die Stelle des

1) Deutsche Zeitschrift für Chirurgie. Bd. XXXVI.

2) Archiv für Unfallheilkunde. I. Bd. 1. Heft.

3) Correspondenzbl. f. Schweizer Aerzte. 1893. S. 454. Ein Knecht erleidet eine subcutane Ruptur der Quadricepssehne durch Muskelzug und kommt frisch

Risses durch eingelagerte Knorpelpartien und einen dadurch bedingten Mangel an sehnigen Elementen für die Verletzung weniger widerstandsfähig geworden. Köhl nimmt an, dass die Veränderungen gesetzt sind durch eine chronische Gelenkentzündung, er kommt zu dem Schlusse: „Die chronische Arthritis des Kniegelenkes, denn auf eine solche ist doch wohl die Entstehung der Sehnenknorpel zurückzuführen, ist somit als prädisponirendes Moment für die Ruptur der Quadricepssehne durch Muskelzug anzusehen.“ Wir sind nun zwar auch der Ueberzeugung, dass die eingelagerten Knorpel- oder Knochenkörper eine Vorbedingung für den Riss gebildet haben, wagen jedoch ohne mikroskopische Untersuchung der Beziehungen des eingelagerten Körpers zur Sehne oder zur Gelenkkapsel nicht kurzer Hand zu entscheiden, auf welcher Grundlage die betreffenden Gebilde entstanden sind. Wenn zwar eine Entstehung aus den Synovialzotten der unter der Sehne gelegenen Kapseltheile speciell auch für den Köhl'schen Fall viel Wahrscheinlichkeit für sich hat, so lässt sich doch andererseits auch eine Genese der gefundenen Knorpel- oder Knochengebilde aus dem Sehnengewebe selbst im Sinne einer Exostosis tendinea denken, und diese Entstehungsweise erscheint für unseren Fall namentlich im Hinblicke auf das doppeltseitige Vorkommen am plausibelsten.

Die sehr sorgfältige und reiche Zusammenstellung von 61 Fällen subcutaner Verletzungen des Quadriceps und seiner Sehne aus den Jahren 1840—1880 von Maydl[1]) führt im Ganzen 15 Fälle von Abriss der Quadricepssehne an der Patellarinsection an. Bei keinem derselben findet sich ein den hier mitgetheilten Fällen ähnlicher Befund oder auch nur eine Andeutung davon.

Ob in den von C. Kaufmann[2]) veröffentlichten 3 Fällen, 1 eigener, 2 fremde, ähnliche Beobachtungen gemacht wurden, kann ich nicht sagen, da mir die Literatur zur Zeit nicht zu Gebote steht. Jedenfalls scheinen derartige knorpelige oder knöcherne Veränderungen der Quadricepssehne selten vorzukommen, falls sie aber sich vorfinden, eventuelle Verletzungen der betroffenen Kniegelenke in ganz besonderer, bisher nicht vermutheter, jedoch anatomisch bestimmter Richtung zu beeinflussen.

Die Therapie bestand in der vorantiseptischen Zeit in ruhiger Lage-

---

in die Behandlung des Dr. Köhl. Die Diastase betrug über 2 Cm., verringerte sich durch Streckung und Hochlagerung nicht. Die Sehne ist 1½ Cm. oberhalb des Ansatzes an der Patella durchrissen. Das centrale Ende wird theils durch Sehnenfetzen zum weitaus grössten Theile durch drei nebeneinander liegende Knorpel gebildet. Die Knorpel erweisen sich als der Quadricepssehne eingelagert; der grösste, mittlere Knorpel ist 2,5 Cm. lang, 1¼ Cm. breit, 1¼ Cm. dick, mit der Längsaxe quer der Sehne, die anderen beiden sind kleiner und seitlich innen und aussen gelegen, ein vierter liegt als freier Körper im Gelenke. Die Knorpel werden exstirpirt, das Gelenk drainirt und durch drei weitausholende, sehr starke Catgutnähte die Sehnennaht gemacht. Reactionsloser Verlauf. Nach 4 Wochen steht Patient mit Wasserglasverband auf. Ende der 6. Woche Bewegungen und Massage. Beugung bei der Entleerung noch etwas behindert, nicht über rechten Winkel hinaus. Patient verrichtet wieder Feldarbeit.

1) Deutsche Zeitschr. f. Chirurgie. Bd. XVII.

2) Correspondenzbl. f. Schweiz. Aerzte. 1868. S. 298.

rung mit gestrecktem Knie und erhobenen Fusse, Einwicklungen des Oberschenkels von oben nach unten in regelmässigen Touren und Fixation der Patella mit Binde und Heftpflaster (Lossen [1]). Diese Therapie führte bei nicht zu weiter Diastase theilweise zu recht befriedigenden Heilerfolgen, wie die Fälle von Martini, Lorinser und Lacrosse [2]) zeigen, die von „vollständiger Heilung" berichten. Wir sind uns bei der Kritik dieser Publication wohl bewusst, dass es sehr viel darauf ankommt, wie weit die Kapsel und der sogen. Reservestreckapparat bei der Verletzung intact geblieben sind.

Unter dem Schutze der Antisepsis konnte es Lister zuerst wagen, die Quadricepssehnenruptur zu nähen. Die Operation gelang vollständig, mit einer Flexionsthätigkeit von 110° und normal geformtem Knie heilte die Verletzung. Von weiteren Veröffentlichungen über diesen Gegenstand habe ich die drei bereits erwähnten Fälle Kaufmann's und den im Auszuge hier mitgetheilten Fall von Kohl gefunden. Der von Herrn Geh. Rath Helferich operirte wäre demnach der fünfte derartige Fall. Er verdient durch die Art der Operation und das bei völlig aseptischem Verlaufe erhaltene, sehr gut functionelle und kosmetische Resultat noch besondere Beachtung.

1) Die Verletzungen der unteren Extremitäten.

2) Aus der Maydl'schen Tabelle (l. c.).

XXIV.

Besprechung und Anzeigen.

Kocher, Zur Lehre von den Schusswunden durch Kleinkalibergeschosse. Bibliotheca medica, Abtheilung E, Chirugie. Heft II. Cassel 1895. Th. G. Fischer & Co.

In der Einleitung erwähnt Kocher, dass sich bei den neuen Geschossen neben der gesteigerten Rasanz Tragweite und Treffsicherheit eine hochgradig gesteigerte Durchschlagkraft ergab; alle Momente, welche nun die letztere erhöhen, vermindern die Sprengkraft. Mit der Abnahme des Gewehrkalibers hat die hydraulische Pressung der Gewebe mehr abgenommen, als sie durch die vermehrte Geschwindigkeit zugenommen hat. Kocher glaubt mit v. Coler, Schjerning, Kraske und Anderen, dass die von Bruns stammende Benennung „humanes Geschoss" nicht zu Recht bestehe. Hier bleibt unerwähnt, was auch sonst (auch bei Schjerning) unberücksichtigt blieb, dass Helferich eine grössere Collection derartiger Schusspräparate auf dem XXI. Congresse deutscher Chirurgen in Berlin im Jahre 1892 demonstrirt und ausgestellt hat.[1]) Diese Präparate waren die ersten, welche durch Vollladung der Patrone und durch Schuss in reeller Entfernung gewonnen waren. Sie bewiesen aufs Deutlichste, dass die Wirkung bei Schüssen auf 400 Meter Entfernung derjenigen der Nachschüsse völlig gleichkommt. König bestätigt dies in der folgenden Discussion auch für Schüsse auf 800 Meter. Beide Beobachter betonten die enorme Sprengwirkung der modernen Geschosse.

Im Weiteren weist Kocher darauf hin, dass die von ihm schon im Jahre 1880 vertretene Ansicht, dass alle diejenigen Wirkungen, welche ein Geschoss nicht in der Richtung der Propulsionskraft, sondern nach den Seiten hin ausübt, von der Sprengkraft herrühren, noch nicht zur allgemeinen Anerkennung gekommen sei; entgegen Reger nimmt er an, dass zwischen der Sprengwirkung bei festen und flüssigen Körpern eine vollständige Analogie herrscht.

Vom humanitären Standpunkte aus ist zu wünschen, dass ein Geschoss construirt werde, welches bei der hochgradigsten Vermehrung der Anfangsgeschwindigkeit an keinem Gewebe des menschlichen Körpers so

---

1) Vgl. Protokolle des XXI. Chirurgen-Congresses. I. Theil. S. 16.

grossen Widerstand findet, dass eine wesentliche Sprengwirkung dadurch bedingt wird. Aus letzterem Grunde ist zu verlangen, dass jede weitere Vermehrung der Anfangsgeschwindigkeit der Geschosse compensirt werde durch Steigerung der Härte, Erhöhung des Schmelzpunktes und Verminderung des Querdurchmessers.

Die Anwendung der „abgebrochenen Ladung" ist nach Kocher zulässig, wenn sie so gewählt wird, dass sie genau der Geschwindigkeit des Geschosses auf die betreffende Distanz entspricht.

Was nun die Wirkung der Geschosse auf die verschiedenen Objecte anlangt, so beschränkt sich diese bei Eisenplatten auf die Erschütterung; weiche Geschosse werden dabei stark erhitzt und abgeflacht, Hartmetalle erleiden nur geringe oder gar keine Deformität.

Bei Sandsteinplatten lösen sich grosse, flache Kegel auf der abgewandten Seite ab, ohne dass das Geschoss durchschlägt.

Schüsse auf Glasplatten demonstriren die blosse Dehnungswirkung bei geringen Geschwindigkeiten mit zahlreichen Sprüngen in radiärer und circulärer Richtung; sie zeigen die Concentration der Wirkung bei zunehmender Geschwindigkeit, aber auch die dabei auftretende Sprengwirkung. Die Glasscheibenexperimente illustriren von den todten Objecten am besten die Art der Sprengung an der Corticalis.

Blechbüchsen, mit Marmor oder Eisenkügelchen gefüllt, erhalten humpenförmige Ausbuchtungen infolge der allseitigen trockenen Sprengung; die grösseren Kügelchen werden gallensteinartig abgeplattet.

Schüsse auf Bleiplatten, Seifenplatten und Lehmklötze legen dar, wie mit Zunahme der Geschwindigkeit der Geschosse die Seitenwirkung wächst, sie zeigen die Unabhängigkeit der Sprengwirkung von irgend einer Deformation des Geschosses. Bei längeren Wegen in Lehmklötzen verengt sich der Schusskanal langsam, die Ausschussöffnung kann sogar kleiner werden als der Geschossdurchmesser.

Bei Gefässen, welche mit Flüssigkeit gefüllt sind (auch wenn sie oben vollkommen offen sind), tritt die hydraulische Sprengung deutlich zu Tage; haben die Gefässe Röhrenform, so entstehen Längsrisse, ferner auf und ab gehende Schrägrisse.

Die letztgenannten Versuche zeigten einerseits die hydraulische Sprengwirkung in schöner Weise; sie geben andererseits aber eine Aufklärung über die hochgradige Rückwirkung, welche eine blosse Flüssigkeit bei der höheren Geschwindigkeit auf ein andringendes Geschoss ausübt. Bleikugeln z. B. zersprühten an dem blossen Widerstande der Flüssigkeitsmasse.

Bei der Haut, wenn sie eine Unterlage hatte, waren die Einschüsse entsprechend oder unter der Grösse des Geschosskalibers; schräg einschlagende Geschosse ergaben ovale Oeffnungen.

Beim Ausschusse waren kleine Risse in der Längsrichtung oder in Sternform die Hauptrepräsentanten. Sprengschüsse ergaben grosse Hautzerreissungen beim Ein- und Ausschusse.

Bei Schussverletzungen der Gefässe zeigte es sich, dass die Elasticität der Gefässe nicht gross genug ist, um ein einfaches Ausweichen zu ermöglichen, wie dies früher der Fall war. Die gewöhnliche Art der

Verletzung ist ein Riss, der meist quer verläuft, was sich aus der ungleichen Spannung der das Gefäss zusammensetzenden elastischen Fascien und Membranen erklärt. Die Muskeln zeigen den Sprengeffect mit cylindrischer oder trichterförmiger Ausweitung des Schusskanales blos beim Grosskaliber und deformirbaren Metallen; bei harten Mantelgeschossen nur bei der grössten Geschwindigkeit.

Schüsse auf frische Leber ergeben, dass von einer gewissen Grenze der Geschwindigkeit ab der hydraulische Druck sich in Ausweitung des Schusskanales kundgiebt, dass diese Ausdehnung zuerst am Ausschusse, dann am Einschusse anwächst und schliesslich eine weitgehende Zertrümmerung des Organes bewirkt.

An den Diaphysenschüssen war in jedem Falle, wenn an der erst getroffenen Corticalis ein eigentlicher Defect zu Stande gekommen war, das Bild der „Schmetterlingsfigur" deutlich.

Epi- und Metaphysenschüsse geben häufig reine Lochschüsse, doch kommen auch Sprengschüsse vor bei frischen Epiphysen.

Schüsse auf den leeren Schädel ergeben bei matten Geschossen vereinzelte Fissuren, schlagen unregelmässige Defecte heraus; bei höherer Geschwindigkeit entspricht der Einschuss in Form und Grösse genau dem Geschosskaliber, während die Fissuren zurücktreten. Der Typus der Diaphysenfractur ist die Splitterfractur, der Typus der Epiphysenschussfractur der Lochschuss oder, besser ausgedrückt: Kanalschuss. Schüsse auf den intacten Schädel oder auf den mit flüssigem Inhalte gefüllten Schädel, ergaben schon bei mittlerer Geschwindigkeit Sprengwirkung, die bei grösserer Geschwindigkeit bedeutend gesteigert wird.

Die eben angeführten Resultate sind durch zahlreiche Abbildungen auf 29 Tafeln in vortrefflichster Weise illustrirt.

Auf die Begründung der Anschauungen Kocher's, die auf weitester Basis aufgebaut ist, gestützt durch Mathematik und Physik, kann hier leider nicht näher eingegangen werden. Die gegentheiligen Meinungen, welche nach dem Erscheinen seiner ersten Arbeit auftauchten, widerlegt Kocher durch die Summe seines Beweismateriales.

In den praktischen Folgerungen, welche aus den Experimenten zu ziehen sind, wird zuerst die Behandlung der Schusswunden in der 1. Linie besprochen. Man soll an verklebungsfähigen Wunden nur dann rühren, wenn man volle Sicherheit hat, nicht neue Infectionsstoffe in die Wunde zu bringen; also „weg mit den Fingern und Sonden!" Die Aufgabe besteht darin, einen aseptischen Occlusivverband anzulegen, oder besser noch einen antiseptischen (stark klebende Pflaster mit unterlegten Gazestückchen werden dabei in Betracht gezogen).

Bei grösseren Wunden hat die Spülung, und zwar öftere Spülung mit 0,1 Proc. Sublimatlösung zu geschehen.

Die Blutstillung muss auf dem Verbandplatze so durchgeführt werden, dass eine Verblutung nicht stattfindet, doch soll man womöglich vermeiden, die Ligatur anzulegen; ist letztere absolut nothwendig, dann ist die Wunde als inficirt anzusehen und mit antiseptischer Tamponade weiter zu behandeln.

Bei Knochenschüssen ist ein Occlusivverband anzulegen, darüber Gips oder Schienen; die Extraction von Knochensplittern kann man auf

das Feldspital verschieben. Wenn Gefahr auf Verzug, kann eine Trepanation oder Tracheotomie auf dem Verbandplatze nöthig sein. Ist der Darm verletzt, so soll er nach Erweiterung der Bauchwunde hervorgezogen und bis zur Spitalaufnahme draussen belassen werden.

In einem ferneren Kapitel: Zur Behandlung der Schussverletzungen in Spitalverhältnissen werden erst die inficirten Schusswunden besprochen.

Hier soll in ausgiebigster Weise die antiseptische Drainage zur Geltung kommen; bei grossen klaffenden Wunden kommt noch die antiseptische Spülung mit folgender antiseptischer Tamponade hinzu; wenn nöthig, wird vorher die Wunde erweitert. Nach Fremdkörpern soll, solange die Wunde aseptisch ist, nicht gefahndet werden, ausser das Geschoss macht functionelle Störungen. Amputation oder Resection bei inficirten Wunden kommt in Betracht bei Combination von Splitterbrüchen mit Eröffnung von Gelenken, bei grösseren Hautwunden, ferner bei inficirten Splitterbrüchen der Diaphysen mit gleichzeitiger Verletzung von grösseren Gefässen, schliesslich bei Nachblutungen.

Es folgt sodann die Behandlung der Extremitätenschüsse im Feldspitale (Schultergelenk, Humerus, Ellbogengelenk, Vorderarm, Handgelenk, Hüftgelenk, Knieschüsse, Fussgelenk), wobei reichliche statistische Daten gegeben werden. Bei inficirten Schädelschüssen soll man durch kategorisch durchgeführte Desinfection mit Entfernung der Fremdkörper und der gequetschten Gewebe eine Asepsis zu erzwingen suchen, und dieselbe durch Spülung, Drainage und antiseptische Tamponade erhalten.

Darauf folgen in der Besprechung die Schussverletzungen der Brustorgane, wobei für die Lungenschüsse hervorgehoben wird, dass mit Verbesserung der Asepsis die Prognose dieser Wunden eine relativ günstige geworden ist.

Bei Bauchschüssen giebt jede sicher als penetrirend nachgewiesene Schusswunde eine Indication zur Laparotomie; der Darm ist Schlinge für Schlinge abzusuchen, wobei man allerdings Verletzungen des Magens, Duodenum und des Dickdarmes übersehen kann. Darmschlingen, welche mit Koth verunreinigt sind, werden erst mit 1 proc. Lysollösung gespült, dann mit Kochsalzlösung nachgewaschen.

Gegen die Blutung bei Leberschüssen kann nur ein früher Eingriff aufkommen, indem durch Laparotomie eine Tamponade der Leberwunde mit Jodoformgaze und eine Entleerung der ergossenen Galle nach aussen ermöglicht wird.

Milzschüsse sind ebenfalls wegen der Blutung gefährlich.

Nierenschüsse erfordern ein rasches Eingreifen, wenn das gefährdete Leben gerettet werden soll; genügt die Nephrotomie nicht, so kann statt totaler, die partielle Nephrectomie in Frage kommen.

Schüsse, welche den vom Peritoneum überdeckten Theil der Blase trafen, erfordern eine sofortige Blasennaht von einer Laparotomiewunde aus. In anderen Fällen kann aseptische Behandlung mit aseptischer Ableitung des Urines aus der Blase durch die Wunde oder die Urethra genügen.

Dr. Enderlen.

Anzeigen literarischer Neuigkeiten, welche der Redaction zugeschickt worden sind:

B. v. Stranz, Das internationale rothe Kreuz. Berlin, Verlag von Schall & Grund. Das vorliegende kleine Buch giebt in kurzen Umrissen ein Bild von der Institution des rothen Kreuzes, wie sie sich in neuerer Zeit herausgebildet hat. Es ist eine sehr zeitgemässe Publication, da mit vollem Rechte neben den Ruhmesthaten des deutschen Heeres auch die 25jährige Erinnerung an die menschenfreundliche Arbeit des rothen Kreuzes im Deutsch-französischen Kriege gefeiert wurde. Seitdem hat sich das „rothe Kreuz" in seiner werkthätigen und vorbereitenden Leistung vielfach weiter entwickelt. Und der Verfasser beabsichtigt, diese Organisation des rothen Kreuzes, wie sie sich jetzt in den europäischen Staaten darstellt, in weiten Kreisen zur Kenntniss zu bringen. Mit Recht weist er in dem Vorworte auf ein Wort des Generalstabsarztes der Armee, v. Coler hin, dass die Leistungen des rothen Kreuzes im Kriege um so erfolgreicher und werthvoller sein werden, je mehr alles im Frieden unermüdlich und sorgfältigst vorbereitet ist. Anziehend ist es, in der Einleitung den Anfang der unter dem rothen Kreuze vereinigten Bestrebungen kennen zu lernen, und in guten Abbildungen das Porträt des ersten Präsidenten, des ersten Genfer Congresses (Gustave Moynier) und namentlich das des unermüdlichen Begründers des rothen Kreuzes, des unvergesslichen Henri Dunant, vor sich zu sehen. Die Schrift verdient die weiteste Verbreitung.

C. Binz, Der Aether gegen den Schmerz. Deutsche Verlags-Anstalt. 1896. Der verdiente Verfasser giebt hier die Aufzeichnungen zu einem Vortrage, welchen er vor einem gebildeten Publikum (nicht vor Medicinern) gehalten hat. In der That handelt es sich um ein 50jähriges Jubiläum, denn am 17. und 18. October 1896 werden es 50 Jahre, dass Warren und Bigelow in Boston grosse Operationen unter Aethernarkose ausgeführt haben. Binz giebt in anziehender Weise eine Geschichte der Narkose, wobei auch das Stickstoffoxydul und das Chloroform berücksichtigt werden.

A. Bum, Handbuch der Massage und Heilgymnastik für praktische Aerzte. Urban & Schwarzenberg. 1896. Das vorliegende Werk ist wohl geeignet, das wichtige Verfahren der Massage in seinen principiell und technisch verschiedenen Formen bei den praktischen Aerzten mehr einzuführen. Der Verfasser hat in 15jähriger, praktischer und zum Theile lehrender Thätigkeit seine Erfahrungen gesammelt, er beherrscht die einschlägige Literatur. Das Buch ist anregend geschrieben, sehr lehrreich auch für solche, welche die Massage schon ausüben, und durch viele gute Abbildungen erläutert.

Düms, Handbuch der Militär-Krankheiten, äussere (chirurgische) Krankheiten. Leipzig, E. Besold. 1896. Eine fleissige und auf reicher, eigener Erfahrung beruhende Zusammenstellung der beim Soldaten vorkommenden Krankheiten, mit Berücksichtigung der Therapie und der Prognose, bezüglich der Militärtauglichkeit. Mancher junge Militärarzt wird dem gelehrten Herrn Verfasser zu Dank verpflichtet sein.

Kast und Rumpel, Pathologisch-anatomische Tafeln nach frischen Präparaten. 13. Lieferung. Verlag der Kunstanstalt, A. G. Wandsbeck. Hamburg. Die vorliegenden 4 Tafeln aus dem bekannten grossen Werke sind sehr gut ge-

lungen und repräsentiren wohl das Beste, was in chromolithographischem Drucke geleistet werden kann. Die Tafel mit Darstellung von Krebsmetastasen der Pleura auf der Lungenoberfläche (R. 7) ist unübertrefflich.

P. Heymann, Handbuch der Laryngologie und Rhinologie. 1. Lieferung. Wien 1896. Alfred Hölder. Von dem gross angelegten Werke (1. Band: Kehlkopf und Luftröhre, der 2. Band: Rachen, der 3. Band: Nase) ist die 1. Lieferung erschienen. Sie enthält eine Geschichte der Laryngologie und Rhinologie aus der Feder des verdienten Herausgebers und den Beginn der Anatomie und Entwicklungsgeschichte des Kehlkopfes und der Luftröhre von Zuckerkandl. Es sollen dann die Histologie der Schleimhaut (Heymann), die Physiologie dieser Organe (Ewald), die Untersuchungsmethoden (Fränkel), die Sectionsmethode (Hansemann), die allgemeine Aetiologie Schech) u. s. w. folgen. Der Herausgeber und die mitwirkenden Verfasser bürgen für die gediegene Vollendung des Werkes.

Festschrift zur Feier des 80jährigen Stiftungsfestes des ärztlichen Vereines zu Hamburg. Verlag von Langkammer. Leipzig 1896. Das vorliegende Werk giebt erneuten Ausdruck von der wissenschaftlich productiven Arbeit des grossen Hamburger Vereines. In chirurgischer Hinsicht finden sich neben zahlreichen Arbeiten aus anderen medicinischen Gebieten folgende Arbeiten:

Krause, Ueber die Verwendung grosser ungestielter Hautlappen zu plastischen Zwecken.

Fürst, Ueber Empyema tunicae vaginalis.

Lauenstein, Zur Osteotomia subtrochanterica.

Wiesinger, Ueber Urininfiltration.

Alsberg, Zur Dystopie der Nieren (Exstirpation einer im kleinen Becken gelegenen linken Niere).

du Mesnil, Zur Pathogenese der Blasenentzündungen.

Thost, Ueber die Operationsmethoden der hyperplastischen Rachenmandel.

Boltz, Heilung eines Falles von Rundzellensarkom des weichen Gaumens unter Arsenbehandlung.

Kümmel, Ueber Perityphlitis. Ueber Narkose und locale Anästhesie.

Richard Stern, Ueber traumatische Entstehung innerer Krankheiten. Klinische Studien mit Berücksichtigung der Unfallbegutachtung. Erstes Heft: Krankheiten des Herzens und der Lungen. Jena, Verlag von G. Fischer. 1896. Eine ausgezeichnete Arbeit, deren hohe Wichtigkeit sich mit der Gründlichkeit der Bearbeitung deckt. Der Verfasser ist mit umfassender Literaturkenntniss und kritischer Sichtung seiner weit gesteckten und interessanten Aufgabe gerecht geworden. Das Buch verdient die grösste Beachtung.

v. Sudthausen's Sprachführer für die ärztliche und pharmaceutische Praxis. Deutsch-englische und englisch-deutsche Ausgabe. Verlag von Ed. Besold, Leipzig. Die beiden Bändchen sind geschickt gesammelt und werden wohl Manchem nützlich werden; für solche, welche der englischen Sprache unkundig sind, ist die Aussprache genau wiedergegeben.

Calinescu et J. Potarca, Description et fonctionnement de l'hôpital central de l'armée roumaine. Bukarest 1896. Dieses grosse, neue Militärhospital ist im Pavillonsysteme mit allen modernen Verbesserungen

gebaut und eingerichtet. Der vorliegende Bericht giebt eine kurze, sachliche Beschreibung der Beleuchtungsanlage (elektrisches Licht), der Ventilation, der Heizung, der Closeteinrichtungen, der einzelnen Pavillons für chirurgische (mit dem Operationssaale) innere, ansteckende Krankheiten, für Offiziere u. s. w.

Nordiskt medic. Arkiv. Bd. VI. (1896.) Heft 1.

University med. Magazine. 3 Hefte des 8. Bandes:

Nr. 6 (März 1896) enthält Aufsätze von:

W. White, Soll der Appendix in jedem Falle von appendicul. Abscess entfernt werden?

Norris u. Schweinitz, Die Augensymptome bei intracraniellen Tumoren.

Keen, Die chirurgische Behandlung intracranieller Tumoren.

Mills, Diagnose intracranieller Tumoren.

Burnett, Hirntumoren, otitische Hirnabscesse und Gehörschwindel.

Nr. 7 (April 1896).

Young & Frazier, Keilförmige Osteotomie bei veraltetem Klumpfusse.

Kirby, Operation ungewöhnlich grosser Blasensteine.

Nr. 8 (Mai 1896).

Cooke Hirst, Ueberzählige Brüste.

Martin, Fall von Castration bei Prostatahypertrophie.

Roberts, Intraperitoneale Operation bei Anus artificialis und bei Kothfistel (mehrere Fälle).

Walsh, Anomalien der Niere in ihrer chirurgischen Bedeutung.

Atti della acad. d. scienze med. in Ferrara. 69. Jahrgang. Heft 4 (1895). Enth. u. A.:

Boari, Nephropexia bei Wanderniere, Radicalbehandlung der Varicen, die drei ersten Fälle von Einpflanzung der Ureteren in den Darm mittelst eines knopfartigen Apparates.

Die Therapie der Gegenwart. April und Mai 1896.

Knapp & Schweigger, Archiv der Augenheilkunde. XXXII. Bd. Heft 2 u. 3.

Revue médicale, Verschiedene Nummern.

Bulletin of J. Hopkins Hospital, Baltimore. Jan., Febr., März 1896. Enth.: Kelly, Nephroureterectomy. — Exstirpation der Niere und des Ureters. Miller, Sterilisation des Catgut durch Cumol.

Helferich.

Druck von J. B. Hirschfeld in Leipzig.

ST

ST